

Применение ненатяжной пластики брюшной стенки и синтетических эндопротезов в условиях бактериальной контаминации

В.В. Паршиков¹, В.А. Ходак¹, А.А. Самсонов², В.П. Градусов², Р.В. Романов¹

¹Кафедра госпитальной хирургии им. Б.А. Королева ГБОУ ВПО «Нижегородская государственная медицинская академия» Минздрава России; Россия, 603950, ГСП-470, Нижний Новгород, пл. Минина и Пожарского, 10/1;

²МЛПУ «Городская больница № 35»; Россия, 603089, Нижний Новгород, ул. Республиканская, 47

Контакты: Владимир Вячеславович Паршиков pv1610@mail.ru

Введение. Протезирующая пластика с использованием полимерных материалов стала основным методом в современной герниологии. Вопросы применения синтетических эндопротезов в условиях бактериальной контаминации являются предметом обсуждения. Возможность такого подхода и его обоснованность спорны, ближайшие и отдаленные результаты активно изучаются. **Цель работы** — изучить возможности применения синтетических материалов в условиях компрометированной области вмешательства у больных с ургентной хирургической патологией.

Материалы и методы. В хирургическом отделении городской больницы №35 Нижнего Новгорода по поводу грыж оперированы 2152 пациента, 1537 больным была выполнена протезирующая пластика брюшной стенки с применением синтетических материалов. Отдельно рассмотрели результаты лечения 445 лиц с ущемленными грыжами. В основную группу включили больных с ущемленными грыжами, которым была выполнена протезирующая пластика ($n = 281$). В контрольную группу были отнесены пациенты, которым была произведена пластика собственными тканями ($n = 164$). Группы были сопоставимы по полу, возрасту, характеру основной и сопутствующей патологий. Анализировали также возможности применения синтетических материалов для лапаростомии при распространенном перитоните ($n = 82$). Использованы 2 варианта: полиэтиленовая перфорированная пленка и полимерное покрытие из реперена по патенту РФ № 102 192. Изучили результаты лечения больных с эвентрациями ($n = 57$), в том числе с применением сетки.

Результаты и обсуждение. Частота осложнений после операций по поводу грыж была достоверно выше среди лиц с ургентной патологией. Существенных различий в этом отношении между категориями лиц с вентральными и паховыми грыжами не было. Частота осложнений не имела достоверной корреляции с возрастом. При лечении пациентов с ущемленными грыжами данный показатель достоверно не различался в основной и контрольной группах. Применение протезирующей пластики достоверно не влияло на частоту инфекций области хирургического вмешательства. Использование специального полимерного покрытия для лапаростомии при лечении больных с распространенным перитонитом позволило исключить контакт лигатур с петлями кишечника, обеспечить адекватное дренирование брюшной полости, соблюдать допустимые пределы внутрибрюшного давления, наблюдать за характером и количеством экссудата и оценивать ситуацию в динамике еще до выполнения очередной ревизии и санации, своевременно принимать необходимые тактические решения. Использование синтетических материалов для лечения эвентраций позволило полностью исключить развитие повторных эвентраций. Увеличения частоты гнойно-воспалительных осложнений и формирования кишечных свищей не наблюдали.

Заключение. Применение ненатяжной техники при ущемленных грыжах позволяет выполнять реконструкцию или коррекцию, быстро и надежно закрыть грыжевой дефект, при этом частота системных осложнений снижается, а гнойно-воспалительных не возрастает. Использование синтетических материалов для лапаростомии при распространенном перитоните позволяет избежать отток экссудата, контролировать внутрибрюшное давление, избежать ряда осложнений или своевременно их обнаружить. Имплантация сетки для финального закрытия брюшной полости и атензионная пластика по поводу эвентрации возможны при наличии опыта и соблюдении ряда условий.

Ключевые слова: грыжа, ненатяжная пластика, сетка, контаминация, эндопротез, инфекция, эвентрация, перитонит, лапаростомия, реперен

Application of tension-free plastic of abdominal walls and synthetic endoprosthesis under conditions of bacterial contamination

V.V. Parshikov¹, V.A. Khodak¹, A.A. Samsonov², V.P. Gradusov², R.V. Romanov¹

¹V.A. Korolyov Hospital Surgery Department, Nizhny Novgorod State Medical Academy, Ministry of Health of Russia; 10/1 Minin and Pojarsky Square, Nizhny Novgorod, 603950, Russia;

²Municipal Hospital № 35; 47 Respublikanskaya St., Nizhny Novgorod, 603089, Russia

Introduction. Prosthetic plastic with the use of polymeric materials has become main practice in modern herniology. Issues of application of synthetic endoprosthesis under condition of bacterial contamination are the point at discussion. The potential and justification of such approach are arguable, while the closest and more remote outcomes are actively being examined.

Aim of the work is to study the opportunities of synthetic materials application under conditions of compromising area interference of patients with urgent surgery pathology.

Materials and methods. 2152 patients have been operated on hernia and prosthetic plastics of abdominal wall have been carried out to 1537 patients with the use of synthetic materials in Surgery of Municipal Hospital № 35 in Nizhny Novgorod. Moreover, the outcomes of constricted hernia treatment of 445 persons have been reviewed. Patients with constricted hernia were included to the main group and were carried out prosthesis plastics ($n = 281$). Patients, who were carried out plastics with their own tissue, have been ascribed to the control group ($n = 164$). The groups were comparable by sex, age, characteristic of the main and concomitant pathology. Potential for application of synthetic materials for open abdomen for widespread peritonitis ($n = 82$) has also been analyzed. Two options have been used – polyethylene perforated film and polymeric coating made of reperen by patent RF № 102192. The findings of treatment of patients with eventration ($n = 57$), including with application of filigree, have been examined.

Findings and their discussion. Frequency of complication of the disease after hernia surgery was significantly higher among persons with urgent pathology. There were no considerable differences in this regard between the categories of persons with ventral and inguinal hernia. Frequency of complications didn't have clear correlation with age. During the treatment of patients with constricted hernia this indicator didn't differ significantly in the main and control groups. The application of prosthesis plastics didn't impact significantly on the frequency of infections in the area of surgical interference. Utilization of special polymeric coating for open abdomen while treating patients with widespread peritonitis enabled to exclude contact of suture with knuckle, provide adequate drainage of abdominal space, sustain allowed limits of abdominal pressure, observe the character and quantity of exudate and assess the situation dynamically prior to performing regular revision and sanitation, and timely make tactical decisions. The usage of synthetic materials of eventration treatment allowed to fully exclude the development of occasional eventrations. Increase in frequency of pyoinflammatory complications and formation of intestinal fistula were not observed.

Conclusion. Application of tension-free technique for constricted hernia allows to perform reconstruction and correction, fast and firmly close hernia defect, and at the same time frequency of systematic complications decreases, whereas pyoinflammatory complications don't increase. The usage of synthetic materials for open abdomen for widespread peritonitis allows to provide exudate outflow, control abdominal pressure, and avoid a number of complications or timely reveal them. Implantation of filigree for final closure of abdominal space and tension-free plastic on eventration are possible on availability of experience and under a number of conditions.

Key words: hernia, tension-free plastic, contamination, endoprosthesis, infection, eventration, peritonitis, open abdomen, reperen

Введение

Разработка, производство и внедрение в хирургическую практику современных полимерных материалов существенно расширило возможности закрытия дефектов брюшной стенки практически любых размеров и локализации [1]. Протезирующая пластика признана базовым методом лечения пациентов с грыжами живота [2]. Проблемы использования синтетических материалов в неотложной абдоминальной хирургии являются предметом активного обсуждения в литературе и на конференциях различного уровня [3, 4]. Принципиальная возможность применения эндопротезов в условиях бактериальной контаминации зоны вмешательства известна [5–7]. Однако целесообразность такого подхода многим представляется неоднозначной [8, 9]. Специфическими проблемами послеоперационного периода после протезирующей пластики являются длительная экссудация и формирование сером [10]. Показано, что имплантация сетки даже в плановой ситуации может быть ассоциирована с инфицированием эндопротеза, развитием ранних гнойных осложнений и формированием хронических парапротезных свищей [11, 12]. Такое развитие событий нередко приводит к необходимости удаления эндопротеза, выполнения сложных реконструктивных вмешательств. Это существенно ограничивает внедрение протезирующей пластики брюшной стенки в urgentную практику. В плановой и неотложной хирургии весьма акту-

альны вопросы контроля внутрибрюшного давления (ВБД) [13, 14]. Ряд авторов принципиально не используют синтетические материалы даже в случаях вмешательств по поводу гигантских грыж, отдавая предпочтение технике разделения компонентов брюшной стенки в комбинации с аутотрансплантацией специально подготовленного кожного лоскута [15]. Существует и другая точка зрения, согласно которой именно ненатяжная пластика сеткой предоставляет хирургу наилучший вариант решения проблем надежного закрытия дефекта брюшной стенки и профилактики абдоминального компартмент-синдрома [16]. Следует учитывать, что кроме пациентов с ущемленными грыжами есть и другие категории больных, которым в ряде случаев имплантируют синтетические материалы, – лица с распространенным перитонитом и эвентрациями. Для первых важно сначала временное закрытие брюшной полости с возможностью повторного доступа, а затем – финальное [17]. Вторые нуждаются в надежном окончательном ушивании раны, для чего может быть использована сетка [18]. Вопросы открытого ведения живота занимают одно из центральных мест в публикациях, относящихся к лечению больных с перитонитом [17, 19, 20]. Ряд авторов считают использование синтетических материалов при перитоните допустимым, но подчеркивают возможность гнойных осложнений или формирования кишечных свищей [20]. Другие указывают, что применение сетки при эвентрации

является надежной и достаточно безопасной методикой. До настоящего времени какого-либо единого подхода по данной проблеме не предложено.

Цель работы — изучить возможности применения синтетических материалов в условиях компрометированной области вмешательства у больных с ургентной хирургической патологией.

Материалы и методы

В хирургическом отделении городской больницы № 35 Нижнего Новгорода по поводу грыж оперированы 2152 пациента, 1537 больным была выполнена протезирующая пластика брюшной стенки с применением синтетических материалов. Использованы сетки из стандартного и легкого полипропилена, поливинилиденфторида, реперена, титанового шелка, композитные эндопротезы. Целенаправленно анализировали результаты лечения пациентов с паховыми грыжами и дефектами брюшной стенки срединной локализации. Пациенты были ранжированы по возрастным диапазонам. Отдельно рассмотрели результаты лечения 445 лиц с ущемленными грыжами. В основную группу включили больных с ущемленными грыжами, которым была выполнена протезирующая пластика ($n = 281$). В контрольную группу были отнесены пациенты, которым была произведена пластика собственными тканями ($n = 164$). Группы были сопоставимы по полу, возрасту, характеру основной и сопутствующей патологий. Контаминацию ран и состав иницирующей флоры верифицировали с помощью стандартных бактериологических методик.

Анализировали также возможности применения синтетических материалов для лапаростомии при распространенном перитоните ($n = 82$). В этих ситуациях использованы 2 варианта: полиэтиленовая перфорированная пленка и полимерное покрытие из реперена по патенту РФ № 102 192. Изучили результаты лечения больных с эвентрациями ($n = 57$), в том числе с имплантацией сетки из стандартного полипропилена ($n = 32$). Показанием для применения эндопротезов были факторы риска повторной эвентрации, в том числе внутрибрюшная гипертензия. Относительным противопоказанием считали незавершившийся гнойно-воспалительный процесс в брюшной полости. Сетку размещали интраабдоминально с экстраперитонизацией сальником. Принципы использования синтетических материалов находились в соответствии с указаниями современных консенсусов по данной теме [21]. Всем больным проводили антибиотикопрофилактику и/или антибиотикотерапию согласно общепринятым рекомендациям [21, 22]. При лечении перитонита придерживались принципов, описанных в классических руководствах и публикациях [17, 22].

Результаты

Частота осложнений после операций по поводу грыж была достоверно выше среди лиц с ургентной патологией. Существенных различий в этом отношении между категориями лиц с вентральными и паховыми грыжами не было. Частота осложнений не имела достоверной корреляции с возрастом. При лечении пациентов с ущемленными грыжами данный показатель достоверно не различался в основной и контрольной группах. В основной группе наблюдали всего 11,3 % осложнений, в контрольной — 8,5 %, $p = 0,34$. В основной группе отмечено 1,1 % гнойно-воспалительных осложнений в области раны, в контрольной — 1,2 %, $p = 0,89$. Частота системных осложнений (кардиоваскулярных и легочных) в группах составила соответственно 1,1 и 2,4 %, $p = 0,26$. Таким образом, применение протезирующей пластики достоверно не влияло на частоту инфекций области хирургического вмешательства. На рис. 1–5 представлены этапы вмешательства при ущемленной грыже с некрозом участка тонкой кишки. Использование синтетического полимерного перфорированного покрытия для лапаростомии при лечении больных с распространенным перитонитом позволило исключить контакт лигатур с петлями кишечника, обеспечить адекватное дренирование брюшной полости, соблюдать допустимые пределы ВБД, наблюдать за характером и количеством экссудата и оценивать ситуацию в динамике еще до выполнения очередной ревизии и санации, своевременно принимать необходимые тактические решения. На рис. 6–8 показана ситуация в брюшной полости как показание для лапаростомии, специальное полимерное покрытие и его практическое использование. Полимерную пластину заменяли при каждой санации, сроки и показания к этому были определены и обоснованы в ранее проведенных экспериментальных исследованиях. Каких-либо специфических проблем, ассоциированных с применением указанного покрытия, не отмечали. На завершающем этапе лече-

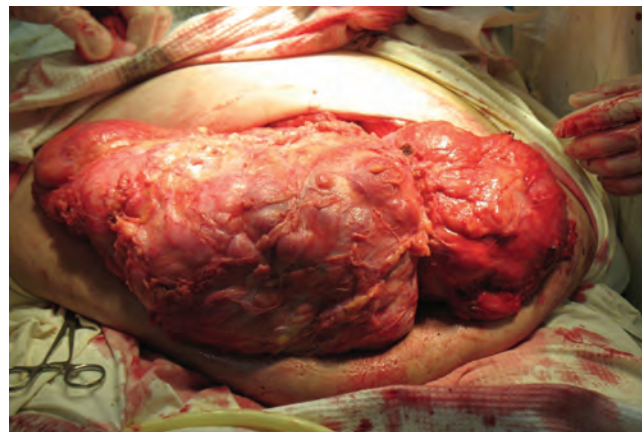


Рис. 1. Гигантская ущемленная многокамерная послеоперационная вентральная грыжа. Этап доступа к грыжевому мешку

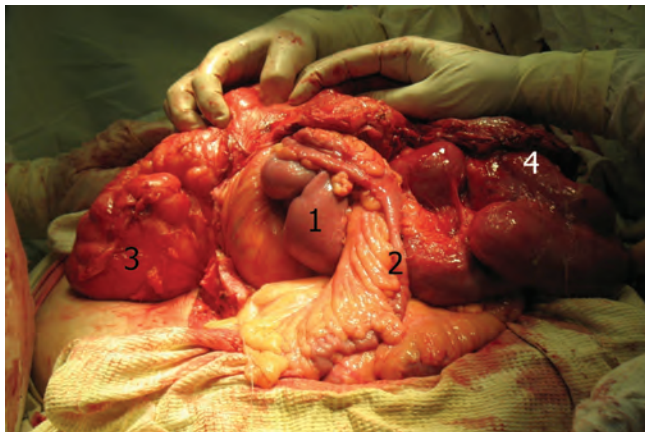


Рис. 2. Грыжевое содержимое: 1 – дилатированная петля тонкой кишки проксимальнее зоны ущемления; 2 – спавшаяся петля тонкой кишки дистальнее зоны ущемления; 3 – толстая кишка; 4 – нежизнеспособная часть тонкой кишки

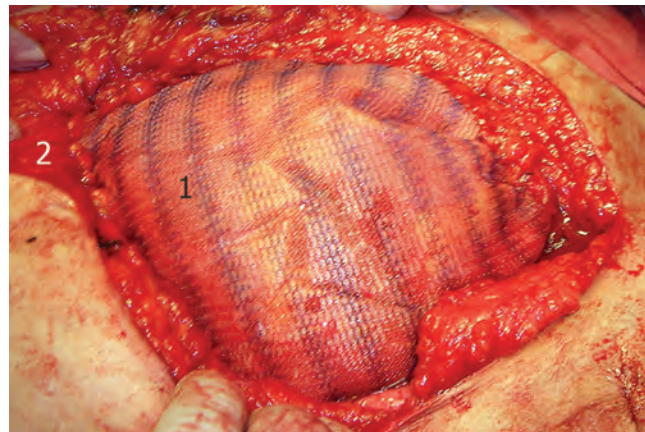


Рис. 5. Финальный этап операции – нетяжная пластика inlay: 1 – сетка; 2 – брюшная стенка

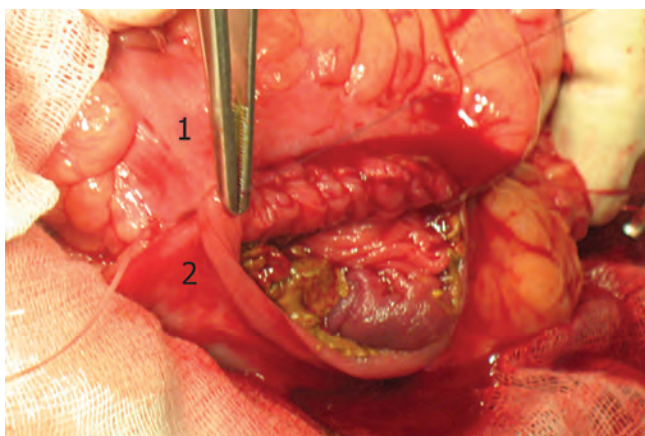


Рис. 3. Выполнена резекция некротизированного участка кишечника. Формирование анастомоза: 1 – приводящая петля; 2 – отводящая петля

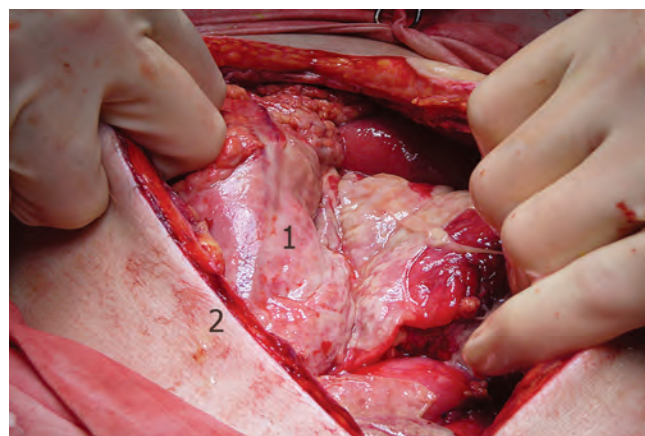


Рис. 6. Распространенный гнойный перитонит: 1 – органы брюшной полости, покрытые гноем и фибрином; 2 – брюшная стенка

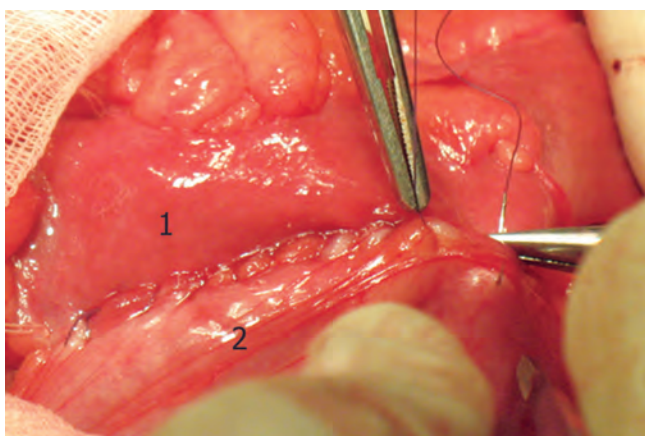


Рис. 4. Завершение формирования анастомоза: 1 – приводящая петля; 2 – отводящая петля




Рис. 7. Специальное перфорированное полимерное покрытие для лапаростомии: 1 – текстурированная париетальная поверхность; 2 – отверстие

ния перитонита после купирования гнойно-воспалительных явлений выполняли финальное закрытие брюшной полости, перед ушиванием брюшной стенки полимерную пластину удаляли без каких-либо за-

труднений. Однако у ряда пациентов данный эндопротез был оставлен *in situ* в связи с высоким риском развития несостоятельности швов и эвентрации (burst abdomen). На рис. 9 отражено использование поли-

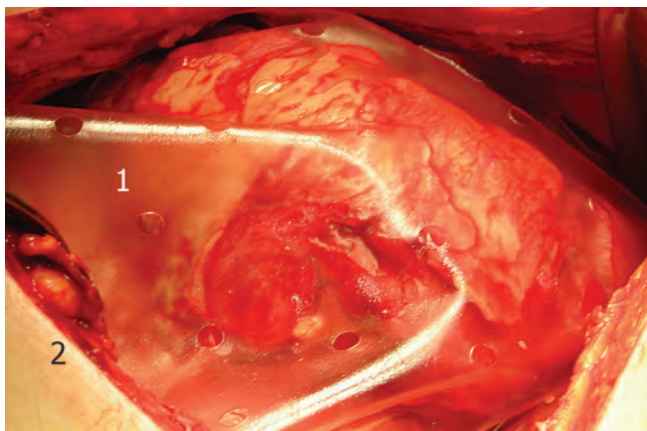


Рис. 8. Распространенный гнойный перитонит. Лапаростомия: 1 – полимерное покрытие; 2 – брюшная стенка

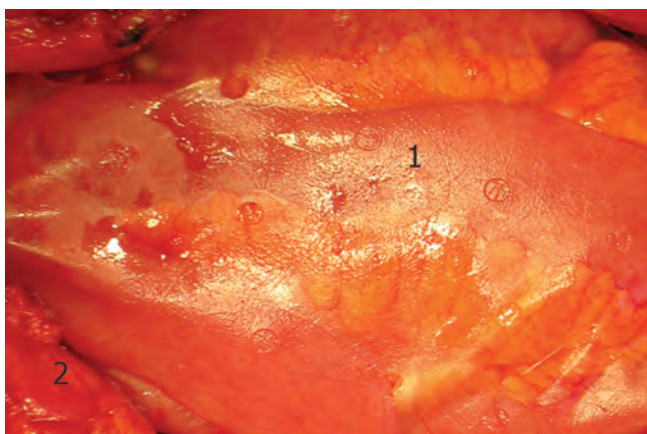


Рис. 9. Минимальные воспалительные изменения в брюшной полости. Полимерное покрытие *in situ* для профилактики эвентрации: 1 – полимерное покрытие; 2 – брюшная стенка

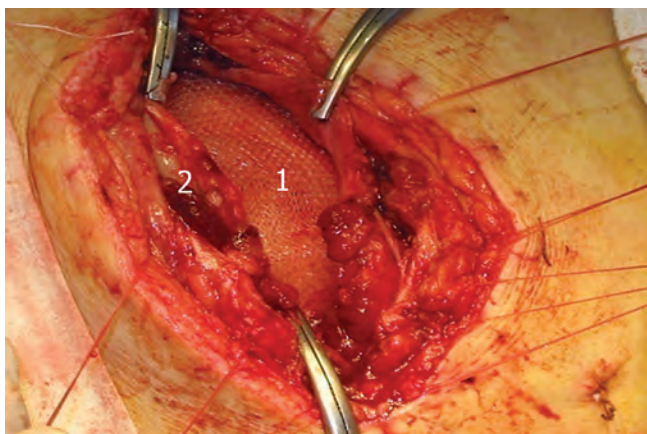


Рис. 10. Имплантация сетки при полной эвентрации: 1 – сетка; 2 – брюшная стенка

мерного покрытия в подобной ситуации при купировании явлений перитонита. Указанные больные прослежены в течение нескольких лет, каких-либо поздних осложнений, ассоциированных с полимерным покрытием, не отмечено. Использование синтетических материалов для лечения эвентраций позво-

лило полностью исключить развитие повторных эвентраций. На рис. 10 представлена имплантация сетки при эвентрации. Увеличения частоты гнойно-воспалительных осложнений и формирования кишечных свищей не наблюдали.

Обсуждение

Полученные данные в целом не противоречат сведениям литературы, хотя и отражают определенную позицию хирургов, давно и активно использующих сетки в абдоминальной хирургии [5, 6]. До настоящего времени не представлены Национальные рекомендации, которые бы четко регламентировали использование синтетических материалов в контаминированной области вмешательства. В ряде публикаций показано, что применение эндопротезов для окончательного или временного закрытия дефектов брюшной стенки в условиях инфицирования возможно и оправдано по строгим показаниям [18, 21, 22]. Следует признать, что опасность развития гнойно-воспалительных осложнений, ассоциированных с имплантацией сетки, в ургентной хирургии существует, но определенным образом преувеличена. Для успешного использования ненапряжной техники необходимо соблюдение целого ряда условий. К ним относятся адекватные, своевременные и целенаправленные антибиотикопрофилактика и антимикробная терапия, тщательное наблюдение за пациентом, наличие определенного опыта как в области протезирующей пластики, так и в неотложной, гнойной хирургии. Этот подход согласуется с мнениями других авторов [11, 12, 23]. Представляется целесообразным рекомендовать использование сетки в тех ситуациях, когда без протезирования трудно обойтись – при оперативном лечении ущемленных грыж больших размеров. Данная точка зрения близка к позициям ряда зарубежных авторов [21]. В этих случаях применение протезирующей пластики упрощает операцию, повышает ее надежность, обеспечивает контроль ВБД, снижает риск системных осложнений, не увеличивает частоту гнойно-воспалительных осложнений. При лечении лиц с небольшими грыжами указанных достоинств существенно меньше и вопрос пластики следует рассматривать индивидуально, тщательно оценивая возможные преимущества и потенциальный риск.

Заключение

Протезирующую пластику следует считать методом выбора в хирургическом лечении грыж брюшной стенки. Применение ненапряжной техники при ущемленных грыжах позволяет выполнять реконструкцию или коррекцию, быстро и надежно закрыть грыжевой дефект, при этом частота системных осложнений снижается, а гнойно-воспалительных не возрастает. Использование синтетических материалов для лапаро-

стоии при распространенном перитоните позволяет обеспечить отток экссудата, контролировать ВВД, избежать ряда осложнений или своевременно их обнаружить. Последующая имплантация сетки для финального закрытия брюшной полости, а также атен-

зионная пластика в случаях эквентрации представляют собой возможные варианты тактики хирурга. Такой подход позволяет надежно ушить рану брюшной стенки, но требует наличия опыта и строгого соблюдения определенного ряда условий.

ЛИТЕРАТУРА

1. Романов Р.В., Федаев А.А., Петров В.В. и др. Современное состояние проблемы интраперитонеальной пластики брюшной стенки синтетическими эндопротезами. Современные технологии в медицине 2012;4:161–70. [Romanov R.V., Fedayev A.A., Petrov V.V. et al. Current state of the question – intraperitoneal plastic of abdominal wall with synthetic endoprosthesis. *Sovremennye tekhnologii v medizine = Modern technologies in medicine* 2012;4:161–70 (In Russ.)].
2. Booth J.H., Garvey P.B., Baumann D.P. et al. Primary fascial closure with mesh reinforcement is superior to bridged mesh repair for abdominal wall reconstruction. *J Am Coll Surg* 2013;217(6):999–1009.
3. Бондарев В.А., Кчибеков Э.А., Топчиев М.А. Оценка течения раневого процесса при ущемленных грыжах передней брюшной стенки. Мат. X научной конференции «Актуальные вопросы герниологии». М., 2013. С. 28–30. URL: http://herniaweb.ru/index.php?cat_id=63. [Bondarev V.A., Kchibekov E.A., Topchiev M.A. Assessment of wound process flow for constricted hernia of anterior abdominal wall. From scientific conference on “Questions of the present interest on herniology”. Moscow, 2013. Pp. 28–30 (In Russ.)].
4. Нарезкин Д.В., Сергеев Е.В. Проблемы применения сетчатых эндопротезов при грыжесечении ущемленных послеоперационных вентральных грыж. Мат. X научной конференции «Актуальные вопросы герниологии». М., 2013. С. 102–4. URL: http://herniaweb.ru/index.php?cat_id=63. [Narezkin D.V., Sergeev E.V. Problems of application of filigree endoprosthesis for repair of constricted after-surgery ventral hernia. From scientific conference on “Questions of the present interest on herniology”. Moscow, 2013. Pp. 102–4 (In Russ.)].
5. Паршиков В.В., Самсонов А.А., Самсонов А.В. и др. Оперативное лечение ущемленных грыж с применением сетчатых эндопротезов. Нижегородский медицинский журнал 2008;6:42–8. [Parshikov V.V., Samsonov A.A., Samsonov A.V. et al. Surgical treatment of constricted hernia with the application of filigree endoprosthesis. *Nizhegorodskiy medizinskiy zhurnal = Nizhny Novgorod medical magazine* 2008;6:42–8 (In Russ.)].
6. Самсонов А.А. Атензионная аллопластика в хирургическом лечении ущемленных грыж передней брюшной стенки. Автореф. дис. ... канд. мед. наук. Нижний Новгород, 2009. 27 с. [Samsonov A.A. Tension-free alloplasty in surgical treatment of constricted hernia of anterior abdominal wall. *Nizhny Novgorod*, 2009. P. 27 (In Russ.)].
7. Сажин В.П., Климов Д.Е., Сажин И.В. и др. Натяжная пластика передней брюшной стенки при ущемленных послеоперационных вентральных грыжах. Хирургия 2009;7:4–6. [Sajin V.P., Klimov D.E., Sajin I.V. et al. Tension-free plastic of anterior abdominal wall for constricted post-surgery ventral hernia. *Chirurgiya = Surgery* 2009;7:4–6 (In Russ.)].
8. Primus F.E., Harris H.W. A critical review of biologic mesh use in ventral hernia repairs under contaminated conditions. *Hernia* 2013;17(1):21–30.
9. Zafar H., Zaidi M., Qadir I., Memon A.A. Emergency incisional hernia repair: a difficult problem waiting for a solution. *Ann Surg Innov Res* 2012;6(1):1. URL: <http://www.asir-journal.com/content/6/1/1>.
10. Головин Р.В., Никитин Н.А., Прокопьев Е.С. Прогнозирование развития раневых осложнений после комбинированной аллогерниопластики при послеоперационных вентральных грыжах. Современные проблемы науки и образования 2014;2:1–9. URL: www.science-education.ru/116-12914 (дата обращения: 10.10.2014). [Golovin R.V., Nikitin N.A., Prokopyev E.S. Forecasting of wound complications after combined allohernioplasty for postsurgical ventral hernia. *Sovremennye problemy nauki i obrazovaniya = Current problems of science and education* 2014;2:1–9 (In Russ.)]. (Date of foreclosure: 10.10.2014).
11. Власов А.В., Кукош М.В. Проблема раневых осложнений при эндопротезировании брюшной стенки по поводу вентральных грыж. Современные технологии в медицине 2013;2:116–24. [Vlasov A.V., Kukosh M.V. Problems of wound complications for endoprosthesis of abdominal wall in regard of ventral hernia. *Sovremennye tekhnologii v medizine = Modern technologies in medicine* 2013;2:116–24 (In Russ.)].
12. Кукош М.В., Власов А.В., Гомозов Г.И. Профилактика ранних послеоперационных осложнений при эндопротезировании вентральных грыж. Новости хирургии 2012;5:32–7. [Kukosh M.V., Vlasov A.V., Gomozov G.I. Preventive measure for early post-surgery complications for endoprosthesis of ventral hernia. *Novosti chirurgii = Surgery news* 2012;5:32–7 (In Russ.)].
13. Жульев А.Л., Исайчев Б.А., Дёмин Д.Б. Синдром интраабдоминальной гипертензии после устранения больших и гигантских послеоперационных вентральных грыж. Бюллетень Восточно-Сибирского научного центра СО РАМН 2012;4–2:56–9. [Julev A.L., Isaychev B.A., Demin D.B. Syndrome of intraabdominal hypertension after removal of big and giant post-surgery ventral hernia. *Bulleten Vostochno-Sibirskogo nauchnogo zentra SO RAMN = Bulletin of Eastern-Sibir scientific center, RAS* 2012;4–2:56–9 (In Russ.)].
14. Овчинников В.А., Соколов В.А. Абдоминальный компартмент-синдром. Современные технологии в медицине 2013;1:122–9. [Ovchinnikov V.A., Sokolov V.A. Abdominal compartment syndrome. *Sovremennye tekhnologii v medizine = Modern technologies in medicine* 2013;1:122–9 (In Russ.)].
15. Ботезату А.А. Выбор метода пластики больших и гигантских послеоперационных, рецидивных срединных грыж живота. Мат. X научной конференции «Актуальные вопросы герниологии». М., 2013. С. 28–30. URL: http://herniaweb.ru/index.php?cat_id=63. [Botezatu A.A. Choice of plastic method for big and giant post-surgery, recurrent middle abdominal hernia. Scientific conference on “Questions of the present interest on herniology”. Moscow, 2013. Pp. 28–30 (In Russ.)].
16. Клоков В.А. Значение «безнатяжной» пластики грыжевого дефекта в профилактике тромбоэмболических осложнений у больных послеоперационными вентральными грыжами. Сибирский медицинский журнал (Иркутск) 2012;2:20–2. [Klokov V.A. The importance of tension-free plastic hernia defect in the preventive measures of thromboembolic disorders with patients of post-surgery ventral hernia. *Sibirskiy medizinskiy zhurnal = Sibir medical magazine (Irkutsk)* 2012;2:20–2 (In Russ.)].

17. Leppäniemi A.K. Laparostomy: why and when? *Crit Care* 2010;14:216. URL: <http://ccforum.com/content/14/2/216>.
18. Десятникова И.Б., Сидоров М.А., Берлин А.С. и др. Способ лечения эвентрации в гнойную рану. Научно-медицинский вестник Центрального Черноземья 2007;29:104–5. [Desyatnikova I.B., Sidorov M.A., Berlin A.S. et al. Treatment modality of evisceration into the septic wound. *Nauchno-meditsinskiy vestnik Zentralnogo Chernozemya* = Scientific-medical newsletter of Central Black Earth region 2007;29:104–5 (In Russ.)].
19. Yuan Y., Ren J., He Y. Current status of the open abdomen treatment for intra-abdominal infection. *Gastroenterol Res Pract* 2013; Article ID 532013:1–7. URL: <http://dx.doi.org/10.1155/2013/532013>.
20. Kreis B.E., Alexander J.C., van Otterloo M., Kreis R.W. Open abdomen management: A review of its history and a proposed management algorithm. *Med Sci Monit* 2013;19:524–33. URL: <http://www.medscimonit.com/download/index/idArt/883966>.
21. Sartelli M., Coccolini F., van Ramshorst G.H. et al. WSES guidelines for emergency repair of complicated abdominal wall hernias. *World J Emerg Surg* 2013;8:50. URL: <http://www.wjes.org/content/8/1/50>.
22. Sartelli M., Viale P., Koike K. et al. WSES consensus conference: Guidelines for firstline management of intra-abdominal infections. *World J Emerg Surg* 2011;6:2. URL: <http://www.wjes.org/content/6/1/2>.
23. Кузнецов А.В., Шестаков В.В., Смаж Т.М. Результаты грыжесечений в условиях инфицированных тканей при разных способах антибиотикопрофилактики. Медицина и образование в Сибири 2014;3:56. [Kuznetsov A.V., Shestakov V.V., Smarj T.M. Results of hernia repair in conditions of infected tissues under various methods of antibiotic prophylaxis. *Medicina i obrazovaniye v Sibiri* = Medicine and education in Siberia 2014;3:56 (In Russ.)].