

Гангрена Фурнье: клиника, диагностика, лечение

П. В. Бордаков¹, В. Н. Бордаков¹, Ю. М. Гаин², С. В. Шахрай², М. Ю. Гаин²

¹ Государственное учреждение «432 ордена Красной Звезды главный военный клинический медицинский центр Вооруженных Сил Республики Беларусь»; Республика Беларусь, 220123, Минск, Проспект Машерова, 26;

² Кафедра неотложной хирургии государственного учреждения образования «Белорусская медицинская академия последипломного образования» Республика Беларусь, 220013, Минск, ул. П. Бровки, 3, корп. 3

Контакты: Бордаков Павел Викторович, doctorbordakov@gmail.com

В данной статье приведен обзор литературы по вопросам этиологии, патогенеза, клинических проявлений и особенностей диагностики гангрены Фурнье (ГФ), а также опыт комплексного лечения пациентов.

Материалы и методы. Представлены результаты лечения 11 пациентов с ГФ в возрасте от 18 до 75 лет в период 1995 – 2015 гг.

Результаты. В течение первых 2-х суток от начала заболевания в клинику были госпитализированы 4 (36,4 %) пациентов, в интервале от 2 до 4 суток – 7 (63,6 %) человек. Фульминантное (быстро прогрессирующее) течение ГФ с проявлениями септического шока отмечено у 9 (81,8 %) больных. Средний индекс тяжести ГФ (Fournier's gangrene severity index или FGSИ) составил 9,1 и при этом варьировал от 0 до 15 баллов. Средний показатель FGSИ у выживших пациентов составил 8,6, а у умершего – 12,6 баллов. Из очага воспаления у всех 11 пациентов выделены микроорганизмы, спектр выявленных возбудителей отличается полиморфизмом. У 2 (18 %) пациентов ограниченные раневые дефекты мошонки заживали путем вторичного натяжения. У 4 (36 %) больных в связи с наличием обширных дефектов тканей мошонки с полным обнажением яичек и семенных канатиков после очищения ран выполнили реконструкцию мошонки с закрытием эвисцерированных органов мобилизованными местными тканями. Из 5 пациентов с распространенными вариантами ГФ у 3 реконструкцию мошонки сочетали с хирургической коррекцией и аутодермопластикой дефектов промежности и перианальной зоны, а у 2 других – с наложением вторичных швов на раневые дефекты боковой стенки живота, паховых областей и правого бедра. 1 (9,1 %) пациент умер в результате распространения гнилостно-некротического процесса на брюшную стенку, бедра и ткани промежности, быстрого прогрессирования эндотоксикоза и полиорганной недостаточности.

Выводы. Таким образом, наш опыт лечения ГФ свидетельствует о том, что данный тяжелый инфекционный процесс сопровождается быстрой деструкцией тканей промежности и распространением за пределы пораженной анатомической области, выраженной интоксикацией со значимыми нарушениями гомеостаза и синдромом системного воспалительного ответа в сочетании с органными нарушениями, свидетельствуя о развитии у большинства пациентов сепсиса, в т.ч. тяжелого, и даже септического шока.

Ключевые слова: гангрена Фурнье, некротизирующая инфекция мягких тканей гениталий, некротизирующий фасциит мошонки, анаэробная флегмона мошонки, идиопатическая гангрена мошонки, этиология, клиника, диагностика, хирургическое лечение, антимикробная терапия.

Для цитирования: Бордаков П. В., Бордаков В. Н., Гаин Ю. М., Шахрай С. В., Гаин М. Ю. Гангрена Фурнье: клиника, диагностика, лечение. Раны и раневые инфекции. Журнал им. проф. Б. М. Костючёнка, 2017; 4(1): 14–23.

DOI: 10.25199/2408-9613-2017-4-1-14-23

Fournier's gangrene: clinic, diagnostics, treatment

P. V. Bordakov¹, V. N. Bordakov¹, Yu. M. Gain², S. V. Shakhrai², M. Yu. Gain²

Istate organization "432 Military Medal of the Red Star, the Main Military Clinical Medical Center of the Armed Forces of the Republic of Belarus";

26 Masherova Pr., Minsk, 220123, Republic of Belarus;

2the Emergency Surgery Department of the State Educational Institution "Belarusian Medical Academy of Postgraduate Education"; Buld. 3, 3 Brovki P. St., Minsk, 220013, Republic of Belarus

The article provides a review of the literature about the problem of etiology, pathogenesis, clinical implications, characters of Fournier's gangrene diagnostics, and experience of patients' complex treatment that was accumulated in clinic.

Materials and methods. It is shown the results of treatment of 11 patients with Fournier's gangrene aged from 18 to 75 years in the period from 1995 to 2015.

Results: During the first 2 days from the incursion of disease 4 patients (36.4 %) were admitted for treatment, in the period from 2 to 4 days – 7 patients (63.6 %) were also admitted. 9 patients (81.8 %) were presented by the fulminant disease progression (rapid progression) of Fournier's gangrene with toxic shock syndrome. The average severity index of Fournier's gangrene (Fournier's gangrene severity index or FGSI) was 9.1 points (varied from 0 to 15). The average FGSI for survived patients was 8.6 points, and for died patient – 12.6 points. 11 patients had microorganisms, which were exported from the focus; the spectrum of detected causative pathogen is notable for polymorphism. Limited wound defects of the scrota of 2 patients (18 %) were healed by secondary intention. For 4 patients (36 %) with extensive defects of scrota tissues and versatile exposure of testicles and funiculus spermaticus after wound cleansing there were reconstructed the scrota with closure of disemboweled organs by mobilized local tissues. Among 5 patients with common variant of Fournier's gangrene 3 patients had a scrota reconstruction combined with surgical correction and autodermoplasty of perineum and perianal defects, and 2 patients had reconstruction combined with secondary saturation of wound defects on the abdominal parietes, inguinal region and right femoris. 1 patient (9.1 %) died as in consequence of the extension of putrid and necrotic process on the abdominal parietes, femoris and perineum tissues, rapid progression of endotoxiosis and multi-organ failure.

Conclusion. Therefore, the own experience of Fournier's gangrene treatment testify that this severe infectious process is accompanied by rapid destruction of perineum tissues with its extension beyond the anatomical region, severe intoxication with significant deficiency of homeostasis, the Systemic Inflammation Response Syndrome combined with organ damage, indicating the development of sepsis in the majority of patients (severe sepsis, and, even, septic shock).

Key words: Fournier's gangrene, necrotising infection of genitals soft tissues, necrotising fasciitis of the scrota, anaerobic phlegmon of the scrota, idiopathic gangrene of the scrota, etiology, clinic, diagnostics, surgical treatment, antimicrobial therapy.

For citation: Bordakov P. V., Bordakov V. N., Gain Yu. M., Shakhrai S. V., Gain M. Yu. Fournier's gangrene: clinic, diagnostics, treatment. Wounds and Wound Infections. The Prof. B.M. Kostyuchenok Journal, 2017; 4 (1): 14–23.

Введение

История заболевания берет начало с XVIII века, когда в 1764 году немецким врачом Н. Baurienne впервые было сделано сообщение об идиопатической, стремительно прогрессирующей гангрене мошонки после травмы промежности у мальчика в возрасте 14 лет [1].

В 1862 году русский хирург П. Добычин опубликовал наблюдение о течении молниеносной гангрены наружных половых органов у пожилого мужчины. В 1865 году российским профессором И. В. Буяльским был описан первый успешный опыт лечения пациента с гангреной мошонки [2].

В 1883 году французский дерматовенеролог Жан Альфред Фурнье (J. Fournier) описал болезнь, к основным признакам которой было отнесено молниеносное развитие гангрены наружных половых органов без видимой причины у здоровых людей. Гангрена мошонки была выделена как самостоятельная нозологическая единица под названием «gangrene fulminans scrotalis spontane» («спонтанная молниеносная гангрена мошонки») [3].

В настоящее время в литературе данное заболевание определяется как некротизирующая инфекция мягких тканей гениталий, чаще всего она упоминается под названием «гангрена Фурнье» (синонимы: болезнь Фурнье, спонтанная гангрена мошонки, некротизирующий фасциит Фурнье, субфасциальная флегмона и гангрена половых органов, эпифасциальный некроз, гангренозное рожистое воспаление мошонки, анаэробная флегмона мошонки, идиопатическая гангрена мошонки и др.). С точки зрения современной медицины, гангрена Фурнье

(ГФ) является разновидностью некроза мягких тканей, контактирующего с внешней средой. При этом ГФ можно рассматривать в качестве специфической формы некротизирующего фасциита [4]. В силу этого название «гангрена Фурнье» (ГФ) наиболее точно отражает сущность заболевания.

Заболевание может возникнуть у практически здоровых лиц, но часто оно развивается при ряде сопутствующих заболеваний – сахарном диабете, ожирении, циррозе печени, патологии сосудов области таза, злокачественных опухолях, алкоголизме, наркомании, на фоне кортикостероидной терапии, химиолучевого лечения, алиментарной недостаточности [3, 5].

Нередко ГФ является осложнением травм, инфекционных заболеваний и гнойно-воспалительного поражения сопредельных анатомических участков, например, подкожного парапроктита, ишиоректального абсцесса, фурункулеза, гнойного уретрита и простатита. Известны случаи развития ГФ после геморроидэктомии, аденомпростатэктомии и травмы наружных половых органов. Наибольшее распространение получила экзогенная теория болезни, в основе которой лежит попадание инфекционного возбудителя извне, при этом обязательно наличие входных ворот с нарушением целостности кожных покровов (экскориаии, царапины, трещины, раны) [2, 6, 7, 8, 9].

К факторам, которые способствуют возникновению заболевания, относят особенности локального венозного и артериального кровообращения мошонки. Возникающий отек приводит к нарушению артериального кровотока в тканях и развитию некроза

всех слоев мошонки. ГФ встречается в любом возрасте [2].

В настоящее время в качестве пускового звена некротического механизма развития воспаления в фасциальных футлярах и клетчаточных пространствах рассматривается бактериемия, инициирующая цитокиновый каскад. Происходит повреждение эндотелия, что, в свою очередь, с помощью тромбопластина

активирует коагуляционное звено гемостаза с ингибированием фибринолиза и развитием диссеминированного тромбоза сосудов, питающих мягкие ткани. Кроме того, повреждение эндотелия приводит к экстравазации жидкой части крови, отеку и лейкоцитарной инфильтрации тканей, блокирующих микроциркуляторное русло и приводящих, в конечном счете, к ишемическому некрозу тканей [10].

Таблица 1. Классификация гангрены Фурнье
 Table 1. Classification of Fournier's gangrene

По основным источникам инфекции By main sources of infection	
аноректальная зона anorectal zone	острый парапроктит, криптит, хронические параректальные свищи, онкологические заболевания, дивертикулит толстой кишки acute anal abscess, cryptitis, chronic pararectal fistulas, cancers, diverticulitis of colon [3, 6, 8, 12, 13]
инфекции кожи и мягких тканей skin and soft tissues infection	осложнения травм, язвы, нагноения после хирургических вмешательств, осложнения пирсинга половых органов complication of traumas, ulcerations, surgical sepsis, complications of genitals' piercing [9, 14, 15, 16, 17]
урогенитальный тракт genitourinary tract	инфекция бульбоуретральных желез, повреждение уретры (в т.ч., ятрогенное), вследствие устранения стриктуры уретры, инфекция мочевыводящих путей, инфекция на фоне постоянной катетеризации мочевого пузыря infections of bulbourethral glands, urethra damages (including iatrogenic damage), the result of abolition of urethral stricture, infection of urinary tracts, infection associated with constant urinary catheter [18]
редкие причины rare reasons	острый лейкоз, системная красная волчанка и другие коллагенозы, болезнь Крона, СПИД, осложнения геморроидэктомии, инородные тела acute leukemia, systemic lupus erythematosus and other collagen diseases, AIDS, complications of hemorrhoidectomy, allentheses [19, 20]
По стадиям течения By stages of disease progression [3, 12, 2]	
продромальная prodromal	появление лихорадки и слабости без видимых местных симптомов, длительность стадии от 2 до 7 дней onset of fever and asthenia without visible local symptoms, stage duration is from 2 to 7 days
стадия некроза: necrosis stage: - локального - local - распространенного - extensive	интенсивная боль и отек в области гениталий, гангрена части мягких тканей, процесс ограничен поражением участка мошонки megalgia and edema of genital zone, gangrene of soft tissues, the process is limited by damage of scrota гангрена мягких тканей гениталий (в процесс вовлечены половой член, промежность, область лобка) gangrene of genital soft tissues, (penis, perineum, public region are involved in process)
- флегмонозная - phlegmonous	быстро прогрессирующая гангрена, тяжелая интоксикация, развитие флегмоны клетчатки таза и забрюшинного пространства rapidly progressive gangrene, severe intoxication, progression of phlegmon of pelvic fibre and retroperitoneal space
По характеру микрофлоры By nature of microflora	
аэробная aerobic	
анаэробная anaerobic	
анаэробно-аэробная anaerobic-aerobic	
моноинфекция (возбудителем чаще всего является Staphylococcus aureus) monoinfection	
смешанная (ассоциация анаэробных и аэробных микроорганизмов – Staphylococcus aureus, Staphylococcus epidermidis, Streptococcus viridans, Streptococcus haemolyticus, а также газообразующей Escherichia coli и Pseudomonas aeruginosa, Proteus vulgaris, Peptostreptococcus) mixed infection (association of anaerobic and aerobic microorganism Staphylococcus aureus, Staphylococcus epidermidis, Streptococcus viridans, Streptococcus hemolyticus, and aerogenic Escherichia coli and Pseudomonas aeruginosa, Proteus vulgaris, Peptostreptococcus)	

Первопричина ГФ — инфекция, чаще всего проникающая в ткани экзогенным путем через кожу мошонки, имеющей, к тому же, рыхлую подкожную клетчатку. Такой механизм реализуется при значительной контаминации тканей патологической микрофлорой. Спектр возбудителей ГФ отличается чрезвычайным полиморфизмом и в большинстве наблюдений представлен ассоциацией анаэробных и аэробных микроорганизмов — *Staphylococcus aureus*, *Staphylococcus epidermidis*, *Streptococcus viridans*, *Streptococcus haemolyticus*, *Escherichia coli* и *Pseudomonas aeruginosa*, *Proteus vulgaris*, *Peptostreptococcus* spp [18]. В 90 % случаев ГФ выявляется смешанная микрофлора, в 10 % наблюдений обнаруживается моноинфекция, возбудителем которой является *Streptococcus aureus* [11].

Суммируя все вышеизложенные факторы этиологии и патогенеза заболевания, а также учитывая особенности его течения и тяжесть процесса, используют целый ряд подходов к градации ГФ. Классификацию заболевания проводят по ряду признаков (табл. 1).

Ряд авторов классифицирует ГФ по тяжести местных изменений (с преобладанием некротического компонента, с преобладанием воспаления, с преобладанием газообразования) [4, 12]. Не вызывает сомнений тот факт, что характер таких изменений связан с особенностями патогенной микрофлоры, степенью контаминации тканей и особенностями реакции организма на микробную инвазию.

Следует отметить, что выделение трех форм болезни «по выраженности клинических проявлений» (молниеносная, быстро и медленно прогрессирующая) весьма условно, так как в классификации отсутствуют объективные критерии, на основании которых возможно определение принадлежности к той или иной форме болезни, особенно в ситуации, когда «счет идет на часы» [8]. Такие варианты течения заболевания зависят от многих факторов — вирулентности микроорганизмов, степени микробной инвазии, характера иммунного ответа на инфекционный фактор, особенности реактивного ответа организма [16, 21].

Системные проявления при ГФ имеют значительную вариабельность — от легкой слабости и дискомфорта до развития клиники септического шока [1, 8, 22]. В целом имеется достаточно четкая корреляция тяжести состояния и объема тканей, вовлеченных в гнойно-некротический процесс. Диагноз при этом может быть поставлен несвоевременно из-за ряда объективных и субъективных причин. Среди них наиболее часто отмечают игнорирование обследования врачом половых органов пациента и его аноректальной области, выраженное ожирение и сокрытие самим больным информации

об изменениях со стороны гениталий. Клинически ГФ в большинстве случаев протекает бурно. При этом особенно ярко выражены признаки системной воспалительной реакции и интоксикации. Температура тела пациентов повышается до 40 °С. В качестве местного проявления нередко отмечается изъязвление в области головки полового члена, кожи препуциума или мошонки. В течение нескольких часов кожа сильно краснеет, быстро развивается некроз тканей. Характерно болезненное и затрудненное мочеиспускание. В общем анализе крови отмечается выраженный лейкоцитоз с токсической зернистостью нейтрофилов, анемией и лимфопенией. Длительность острой фазы заболевания составляет 5-8 дней. После отторжения некротических тканей в ране регистрируются регенеративные изменения с грануляцией и краевой эпителизацией, после чего на месте секвестрировавшихся тканей развиваются рубцы, происходит деформация половых органов. В целом такое развитие событий является скорее исключением из правил. Распространенное гнойно-некротическое поражение кожи, подкожной клетчатки, а затем и мышц обуславливают развитие синдрома системного воспалительного ответа, тяжелого сепсиса и септического шока, без адекватной терапии часто приводящих к летальному исходу [1, 8, 22].

Для диагностики заболевания на ранних стадиях при клиническом обследовании могут помочь своевременное выявление отека и гиперемии полового члена, мошонки, наличие признаков дизурии. По мере прогрессирования процесса в поверхностных отделах кожи часто определяется крепитация, выявляемая по ходу фасции Коллиса до уровня брюшной стенки. Часто процесс сопровождается резким неприятным запахом, исходящим от пациента, который, вероятнее всего, связан с развитием в тканях анаэробной инфекции [4, 12].

Изучение показателей свертываемости крови бывает полезным в плане выявления сепсис-индуцированной коагулопатии. Рентгенография пораженной области может показать наличие газа в толще мягких тканей, которое является абсолютным показанием к оперативному вмешательству. При этом возможно выявление инородного тела, спровоцировавшего начало заболевания. Ультразвуковое исследование используется для поиска газа и жидкости в глубоких недоступных пальпации тканях, оно помогает оценить кровоток в семенных канатиках и состояние яичек. Это исследование может сослужить важную службу, поскольку уже в самом начале процесса (еще до развития явных признаков гангрены) позволяет провести дифференциальную диагностику заболевания, исследовать яички. Однако, с появлением классических симптомов заболевания,

прогрессирующего некроза тканей и признаков системного воспаления диагностика заболевания не вызывает трудностей. Компьютерная томография, как и магнитно-резонансная томография, способны выявить даже самые малые скопления газа в толще тканей [4, 12]. При гистологическом исследовании типичными для ГФ изменениями являются: некроз поверхностной и глубокой фасции, фибриноидная коагуляция в просвете сосудов, полиморфноядерно-клеточная инфильтрация, некротический детрит и наличие бактерий в тканях. Патогномичным также можно считать тромбоз сосудов, кровоснабжающих ткани данной области [23]. Следует отметить, что зачастую при значительных гистологических изменениях глубоких тканей кожа длительное время остается интактной [22].

Одним из наиболее характерных признаков ГФ является так называемый феномен «верхушки айсберга», т.е. несоответствие между относительно ограниченным локальным некрозом кожи и обширным гнойно-некротическим поражением подкожной жировой клетчатки и фасции [1, 2]. Местные клинические проявления ГФ характеризуются первичным некрозом кожи, подкожной жировой клетчатки мошонки и полового члена, гнойно-некротическим расплавлением как поверхностной, так и глубокой фасции с распространением гнилостно-деструктивного процесса на лобок, паховые и подвздошные области, бедра и промежность [3, 23].

Материалы и методы

В статье представлены результаты лечения 11 пациентов с ГФ в возрасте от 18 до 75 лет в отделении гнойной хирургии государственного учреждения «432 ордена Красной Звезды главный военный клинический медицинский центр Вооруженных Сил Республики Беларусь» (432 ГВКМЦ) в период 1995 – 2015 гг. В 7 (63,6 %) случаях в качестве первопричины развития процесса диагностирована патология аноректальной области (острый и хронический парапроктит), в 4 (36,4 %) наблюдениях источником ГФ стали заболевания урогенитальной сферы. Сахарный диабет средней степени тяжести выявлен у 2 (18,2 %) пациентов. В отличие от других специалистов [6] авторы не выделяли в качестве отдельной формы (и не встречали) ГФ у женщин, потому что данное заболевание по определению является патологией мужской половой сферы.

Результаты и обсуждение

Все 11 пациентов поступили в отделение гнойной хирургии 432 ГВКМЦ по ургентным показаниям. В течение первых 2-х суток от начала заболевания в клинику были госпитализированы 4 (36,4 %) пациентов, в интервале от 2 до 4 суток – 7 (63,6 %)

человек. Фульминантное (быстро прогрессирующее) течение ГФ с проявлениями септического шока диагностировали у 9 (81,8 %) больных. Согласно современной концепции патогенеза сепсиса, предложенной на Чикагской согласительной конференции (1991), и исследованиям ряда авторов, у всех пациентов клиническая манифестация заболевания и лабораторные показатели характеризовались признаками системного воспалительного ответа [3, 6, 23]. Средний индекс тяжести ГФ (Fournier's gangrene severity index или FGSI) составил 9,1 и при этом варьировал от 0 до 15 баллов [2, 7, 8, 21]. Средний показатель FGSI у выживших пациентов составил 8,6, у умершего – 12,6 баллов.

У всех 11 пациентов из очага были выделены микроорганизмы, спектр которых отличался полиморфизмом: *Staphylococcus aureus* – 2 (18 %), *Escherichia coli* – 2 (18 %), в ряде случаев выявлялась смешанная микрофлора *Peptostreptococcus spp.* и *Staphylococcus aureus* – 3 (28 %), *Peptostreptococcus spp.* и *Staphylococcus epidermidis* – 2 (18 %), *Escherichia coli*, *Enterococcus faecalis* – 2 (18 %). В процессе лечения произошла реверсия микрофлоры – на 5-7-е сутки у 4 (36 %) пациентов из раны высеяли *Acinetobacter baumannii*, у 4 – *Escherichia coli* (36 %) и у 3 – *Pseudomonas aeruginosa* (28 %).

В результате комплексного лечения, включающего этапные хирургические обработки, антибактериальную терапию, дезинтоксикационные мероприятия, коррекцию гомеостаза, функций органов и систем, состояние большинства пациентов постепенно стабилизировалось – удалось купировать явления эндотоксикоза, локализовать гнойно-некротический процесс в пределах пораженных зон, обеспечить стимуляцию репаративных процессов в ране. У 2 (18 %) пациентов ограниченные раневые дефекты мошонки заживали путем вторичного натяжения. У 4 (36 %) больных в связи с наличием обширных дефектов тканей мошонки с полным обнажением яичек и семенных канатиков после очищения ран выполнили реконструкцию мошонки с закрытием эвисцерированных органов мобилизованными местными тканями. Из 5 пациентов с распространенными вариантами ГФ у 3 реконструкцию мошонки сочетали с хирургической коррекцией и аутодермопластикой дефектов промежности и перианальной зоны, у 2 – с наложением вторичных швов на раневые дефекты боковой стенки живота, паховых областей и правого бедра. 1 (9,1 %) пациент с распространенной формой ГФ умер в результате распространения гнилостно-некротического процесса на брюшную стенку, бедра и ткани промежности, быстрого прогрессирования эндотоксикоза и полиорганной недостаточности.

Клиническое наблюдение

Пациент С., 46 лет, поступил 21.01.2015 в тяжелом состоянии в отделение гнойной хирургии 432 ГКБМЦ на 4-е сутки от начала заболевания с клинической картиной тотального некроза мошонки. Из анамнеза известно, что 19.01.2015 в одном из учреждений здравоохранения ему выполнили вскрытие и дренирование острого гнойного подкожного парапроктита. Со слов пациента, за три дня до настоящей госпитализации у него появились лихорадка и слабость без видимых местных проявлений. На четвертые сутки появилась интенсивная боль и отек в области мошонки, который распространился на промежность и лобковую область. В связи с ухудшением общего состояния, нарастанием видимых изменений со стороны мошонки и промежности с распространением процесса на надлобковую область пациент обратился за медицинской помощью,

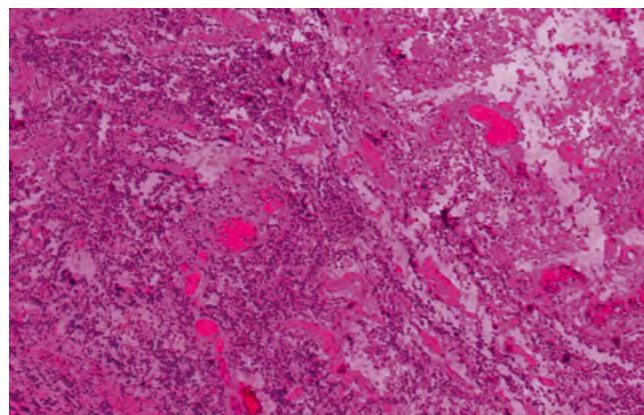
был госпитализирован в экстренном порядке в отделение гнойной хирургии. При поступлении предъявлял жалобы на выраженную слабость, боль в мошонке и промежности. Общее состояние тяжелое. Температура тела 39,6 °С. Пульс 120 уд./мин, АД 90/40 мм рт. ст. Мошонка сильно увеличена в размерах, темно-вишневого цвета, при пальпации резко болезненна, определяется флюктуация. В надлобковой области был выявлен отек тканей с выраженной гиперемией кожных покровов (рис. 1). Общий анализ крови: лейкоциты $27,5 \times 10^9/\text{л}$, палочкоядерные нейтрофилы – 30 %, эритроциты $3,51 \times 10^{12}/\text{л}$, гемоглобин – 100 г/л. Диагноз: гангрена Фурнье, тотальный некроз кожи мошонки, флегмона передней брюшной стенки, септический шок.

После хирургической обработки гнойно-некротического очага, в условиях ОРИТ начали инфузионную, детоксикационную и антибактериальную терапию,

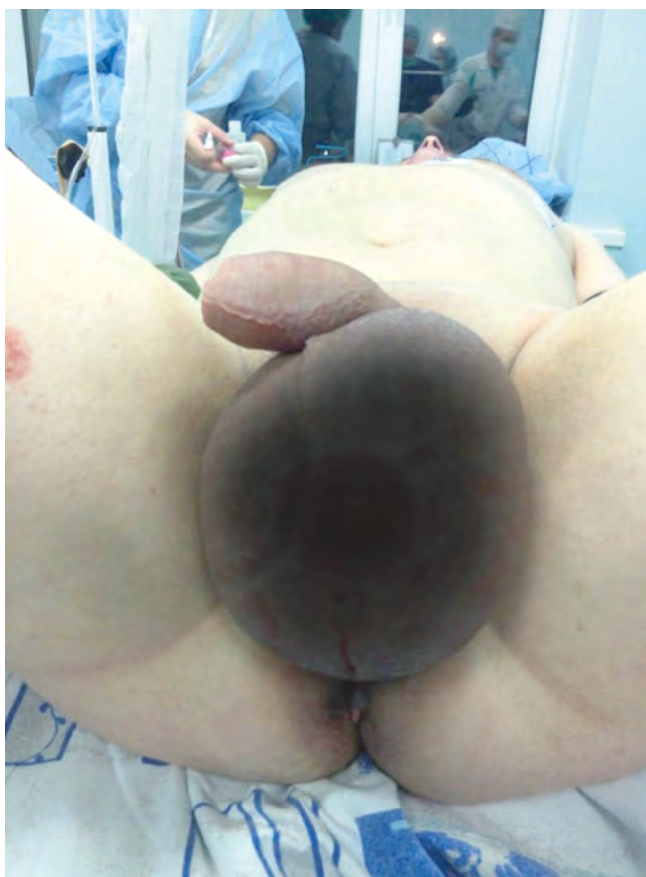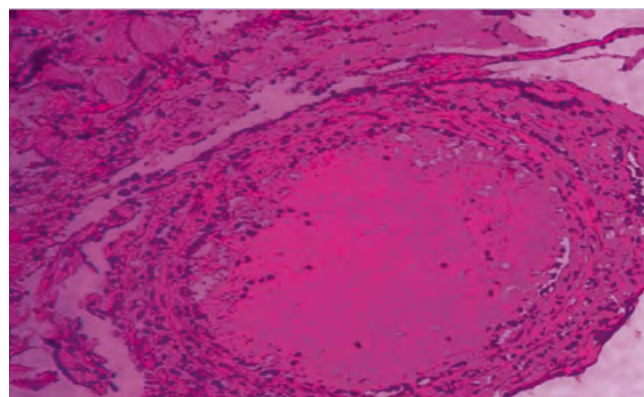


Рис. 1. Вид мошонки и промежности пациента С., 46 лет при поступлении (мошонка сильно увеличена в размерах, темно-вишневого цвета, при пальпации резко болезненна, определяется флюктуация. В надлобковой области выявлен отек тканей с выраженной гиперемией кожных покровов). Диагноз: гангрена Фурнье, тотальный некроз мошонки

Fig. 1. Surgical patient S., 46. View of scrota and perineum on admittance (Fournier's gangrene, total necrosis of scrota: scrota is sharply increased in size; dark cherry colored; sharply painful in palpation, fluctuation is visible. There is an edema of tissues in suprabic zone with obvious hyperaemia of skin cover



Окраска: Гематоксилин-Эозин (ув. x40)
Hematoxylin-eosin staining, zoom x40



Окраска: Гематоксилин-Эозин, (ув. x120)
Hematoxylin-eosin staining, zoom x120

Рис. 2. По данным гистологического исследования биопсийного материала в микропрепаратах отмечается некроз тканей с полиморфноклеточной инфильтрацией, множественные тромбозы и полнокровие сосудов микроциркуляторного русла
Fig. 2. Surgical patient S., 46. Stage surgical sprinkling of suppurative focus - debris of scrota was removed and testicles were displaced under the skin of internal surface of femora

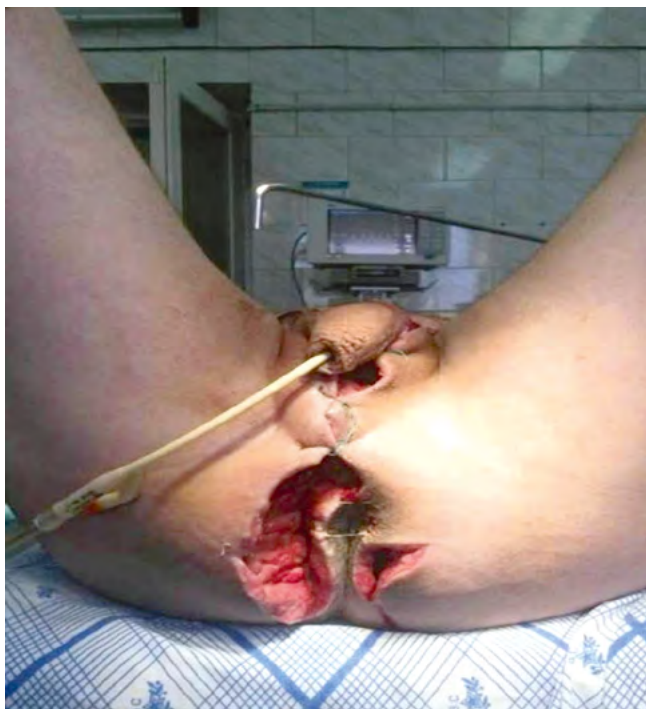

Рис. 3. Пациент С., 46 лет. Этапная хирургическая обработка гнойного очага — удалены некротизированные ткани мошонки с перемещением яичек под кожу по внутренней поверхности бедер
Fig. 3. According to histopathological examination of biopsy material it is viewed tissues necrosis with polymorphic cell infiltration, multiple thromboses and vascular congestion of microcirculatory bloodstream in microslide

коррекцию метаболических нарушений и иммунного статуса, а также стимуляцию репаративных процессов в ране.

Гистологическое заключение: тромбоз сосудов, питающих ткани поверхностной и глубокой фасций мошонки, с их некрозом, фибриноидная коагуляция в просвете сосудов, полиморфноклеточная инфильтрация тканей (рис. 2).

Хирургическая обработка гнойного очага включала широкое рассечение кожи с иссечением всех нежизнеспособных тканей и оболочек мошонки, передней брюшной стенки, перемещение яичек под кожу по внутренней поверхности бедер (рис. 3). В последующие 12 суток были выполнены еще три хирургические обработки с ревизией ран и этапными некрэктомиями. В связи с развитием гнойно-некротического орхоэпидидимита произвели левостороннюю орхэктомию. В фазе гидратации для местной санации раны использовали антисептический раствор гипохлорита натрия 1200-1300 мг/л, 3% раствор борной кислоты, «Репарэф-1», растворы йодфоров (0,5-1% йодопирон, повидон-йод, «Йодискин») и мази на полиэтиленгликолевой основе («Меколь»). В целях ускорения отторжения гнойно-некротических масс и очищения ран использовали растворы протеолитических ферментов («Трипсин» и «Химопсин»).

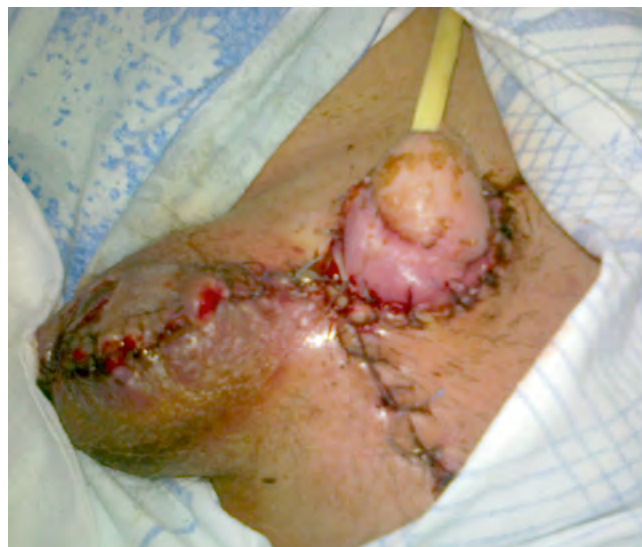

Рис. 4. Произведена кожная пластика с перемещением правого яичка в мошонку. На фото представлен вид раны после наложения вторичных швов

Fig. 4. Skin grafting was done with the right testicle remigration to the scrota. In the photo - the appearance of the wound after secondary suture

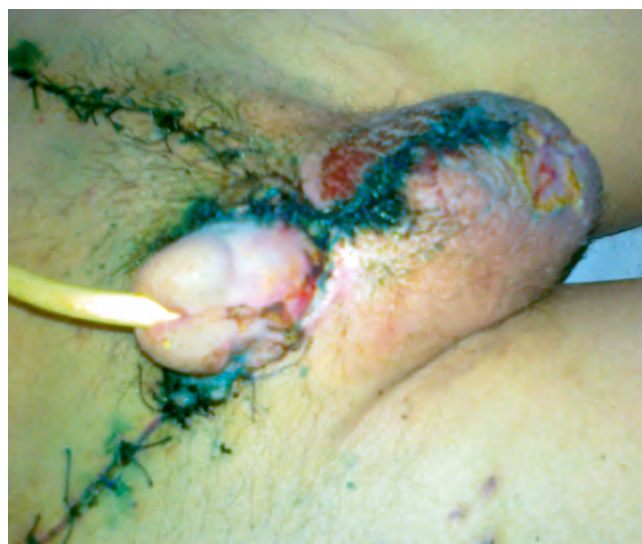

Рис. 5. Внешний вид мошонки перед выпиской из стационара
Fig. 5. The appearance of scrota before the discharging from the hospital

При переходе раны в пролиферативную фазу с целью стимуляции репаративных процессов применяли мази топического действия («Репарэф-2», «Куриозин», «Солкосерил» и «Метилурацил»).

В условиях отделения интенсивной терапии и реанимации пациенту проводили антибактериальную терапию (меропенем, ванкомицин и метронидазол); антикоагулянтную терапию, гипербарическую оксигенацию (9 сеансов, начиная со 2-х суток лечения по

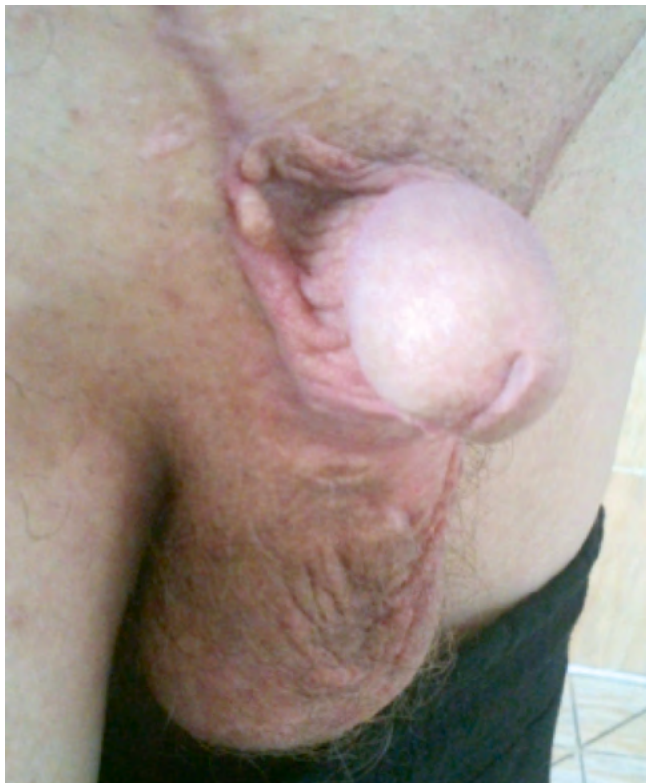

Рис. 6. Внешний вид полового члена и мошонки спустя 5 месяцев после окончания лечения

Fig. 6. Appearance of the penis and scrota in 5 months after the end of treatment



Рис. 7. Внешний вид полового члена и мошонки спустя 12 месяцев после окончания лечения

Fig. 7. Appearance of the penis and scrota in 12 months after the end of treatment

40 минут при давлении 1,5 АТМ). С 9-х суток начали этапную кожную пластику, 06.02.2015 выполнили перемещение сохранившегося яичка в сформированную из кожного лоскута мошонку (рис. 4). После восстановления целостности кожных покровов 17.02.2015 пациент в удовлетворительном состоянии был выписан на амбулаторное лечение (рис. 5). Отдаленные результаты отслеживали спустя 5 и 12 месяцев после окончания лечения (рис. 6, 7). Пациент оценивает функциональные и косметические результаты лечения как хорошие.

Заключение

Данный пример свидетельствует о возможности успешного лечения тяжелого инфекционного гнойно-некротического поражения наружных гениталий и окружающих тканей путем комплексного применения радикальной эксцизионной хирургической санации и комплексной интенсивной терапии, включающей массивную системную антибактериальную терапию, местное лечение, дезинтоксикационную терапию, коррекцию нарушений метаболизма, гипербарическую оксигенацию, а на заключительном этапе после купирования гнойно-некротического процесса — технологий реконструктивно-восстановительной хирургии для ликвидации тканевого

дефицита, восстановления функциональной активности гениталий и нормального мочеотделения.

Собственный опыт лечения ГФ свидетельствует о том, что этот тяжелый инфекционный процесс сопровождается быстрой деструкцией тканей промежности с распространением за пределы данной анатомической области, выраженной интоксикацией со значимыми нарушениями гомеостаза, синдромом системного воспалительного ответа в сочетании с органными нарушениями, свидетельствуя о развитии у большинства пациентов сепсиса, в т.ч. тяжелого, и даже септического шока.

Диагностировать ГФ на ранней стадии развития процесса достаточно сложно ввиду неспецифичности начальных признаков. Хирургам следует всегда думать

о возможности развития некротического фасциита и быть настороже при наличии острой инфекционной аноректальной патологии, инфекции наружных половых органов и нижних мочевыводящих путей.

Течение заболевания отличается исключительной злокачественностью с быстрым местным распространением гнойно-некротического процесса, что обуславливает в большинстве случаев невозможность однократной радикальной санации очага и требует этапного хирургического лечения.

Заболевание сопровождается длительным восстановительным периодом, требующим многократных реконструктивно-восстановительных вмешательств с целью устранения анатомического дефекта тканей и нормализации функции мочеполовой системы.

Конфликт интересов. Авторы заявляют об отсутствии конфликта интересов.

Финансирование. Исследование не имело спонсорской поддержки.

ЛИТЕРАТУРА / REFERENCES

1. Алиев С. А., Алиев Э. С., Мирзоев Р. А., Мирзоева К. А. Гангрена Фурнье – разновидность клинической модели критических состояний в хирургии. Вестник хирургии 2015;174(1):84–89. [Aliiev S. A., Aliiev E. S., Mirzoev R. A., Mirzoeva K. A. Fournier's gangrene – variety of clinical model of critical states in surgery. Vestnik of Surgery = Vestnik hirurgii 2015;174(1):84–89. (In Russ.)].
2. Ефименко Н. А., Привольнев В. В. Гангрена Фурнье Клиническая антимикробная терапия 2008;10(1):34–42. [Efimenko N. A., Privolnev V. V. Fournier's gangrene clinical Microbiology and Antimicrobial Chemotherapy = Klinicheskaja antimikrobnaja terapija 2008;10(1):34–42. (In Russ.)].
3. Алиев С. А., Алиев Э. С., Зейналов Б. М. Гангрена Фурнье в свете современных представлений, Хирургия 2014;(14):34–39. [Aliiev S. A., Aliiev E. S., Zeinalov B. M. Fournier's disease in the light of modern ideas. Surgery = Hirurgija 2014;(14):34–39. (In Russ.)].
4. Гринёв М. В., Гринёв Кир. М. Некротизирующий фасциит. Вестник хирургии 2013;(5):128–129. [Grinev M. V., Grinev Kir. M. Necrotizing fasciitis. Vestnik of Surgery = Vestnik hirurgii 2013;(5):128–129. (In Russ.)].
5. Nambiar P. K., Lander S., Midha M. Fournier gangrene in spinal cord injury: a case report. Cord. Med. 2005; 28(1):121–124.
6. Ан В. К. Опыт радикального хирургического лечения сложных форм острого парапроктита. Международный медицинский журнал 2001;(5):458–459. [An V. K. The experience of radical surgical treatment of complex forms of acute paraproctitis. International medical journal = Mezhdunarodnyj medicinskij zhurnal 2001;(5):458–459 (In Russ.)].
7. Грушко С. А., Токарский А. А., Атоян Г. Н. и др. Флегмона Фурнье на фоне анаэробного парапроктита как редкая форма осложненного рака прямой кишки. Научная конференция с международным участием "Актуальные проблемы колопроктологии", посвященная 40-летию ГНЦ колопроктологии. М:2005:201–203. [Grushko S. A., Tokarskii A. A., Atoyann G. N. et al. Fournier phlegmon in the background of anaerobic paraproctitis as a rare form of complicated rectal cancer. Scientific conference with international participation "Actual problems of Coloproctology", dedicated to the 40th anniversary of the SSC of Coloproctology. M:2005:201–203. (In Russ.)].
8. Егоркин М. А. Гангрена Фурнье и анаэробный парапроктит – разные клинические формы одного патологического процесса? Новости колопроктологии 2012;(4):66–72. [Yegorkin M. A. Fournier's disease and anaerobic paraproctitis – different clinical forms of same pathological process? News of Coloproctology = Novosti koloproktologii 2012;(4):66–72. (In Russ.)].
9. Martinelli G., Alessandrino E. P., Bemasconi P. et al. Fournier's gangrene: a clinical presentation of necrotizing fasciitis after bone marrow transplantation. Bone Marrow Transplant 1998;22(10):1023–1026.
10. Козлов В. К. Сепсис: этиология, иммунопатогенез, концепция современной иммунотерапии. К.: "АННАТ", 2007. 296 с. [Kozlov V. K. Sepsis: etiology, immunopathogenesis, the concept of modern immunotherapy. K.: "ANNAT", 2007. 296 p. (In Russ.)].
11. Тимербулатов В. М., Хасанов А. Г., Тимербулатов М. В. Гангрена Фурнье. Хирургия 2009;(3):26–28. [Timerbulatov V. M., Hasanov A. G., Timerbulatov M. V. Fournier's gangrene. Surgery = Hirurgija 2009;(3):26–28 (In Russ.)].
12. Гринёв М. В., Гринёв Кир. М. Некротизирующий фасциит. Вестник хирургии 2013;(5):128–129. [Grinev M. V., Grinev Kir. M. Necrotizing fasciitis. Vestnik of Surgery = Vestnik hirurgii 2013;(5):128–129. (In Russ.)].
13. Коплатадзе А. М. Анаэробный парапроктит. Хирургия 1994;(10):12–15. [Kopladze A. M. Anaerobic paraproctitis. Surgery = Hirurgija 1994;(10):12–15. (In Russ.)].
14. Шляпников С. А., Насер Н. Хирургические инфекции мягких тканей – проблема адекватной антибиотикотерапии. Антибиотики и химиотерапия 2003;(7):44–48. [Shlyapnikov S. A., Naser N. Surgical infection of soft tissues is a problem of adequate antibiotic therapy. Antibiotics and chemotherapy = Antibiotiki i himioterapija 2003;(7):44–48. (In Russ.)].
15. Basoglu M. et al. Fournier's gangrene: review of fifteen cases. Am. Surg 1997;63(11):1019–1021.
16. Eke N. Fournier's gangrene: a review of 1726 cases. Br. J. Surg 2000;87(6):718–728.
17. Korkut M. Outcome analysis in patients with Fournier's gangrene: report of 28 cases. Dis. Colon Rectum 2003;46(5): 649–652.
18. Bayar S., Unal A. E., Demirkan A. et al. Fournier's gangrene complicating blunt thoracic trauma. Surgery 2004;135(6):693–694.

19. Bakshi C., Banavali S., Lokeshwar N. et al. Clustering of Fournier (male genital) gangrene cases in a pediatric cancer ward. *Med. Pediatr. Oncol* 2003; 41(5):472–474.
20. Ersay A. Factors affecting mortality of Fournier's gangrene: review of 70 patients. *ANZ J. Surg.* 2007;(77):3–48.
21. Ерюхин И. А. Инфекция в хирургии: старая проблема накануне нового тысячелетия. *Вестник хирургии* 1998;(1):85–91. [*Yeruxin I. A. Infection in surgery: the old problem on the eve of the new Millennium. Vestnik of Surgery= Vestnik hirurgii* 1998;(1):85–91. (In Russ.)].
22. Неотложная хирургия. Руководство для хирургов общей практики / под ред. В. Х. Грасиаса, П. М. Рейли, М. Г. Маккенни, Дж. С. Велмэхоса; пер. с англ. А. А. Митрохина; под ред. А. С. Ермолова. – М.: «Панфилова», 2010. 886 с. [*Emergency surgery. A guide for General surgeons / ed. by V. H. Gracias, P. M. Reilly, M. G., Mackenna, John. S. Velmahos; lane. from English. Mitrokhin A. A.; under the editorship of A. S. Yermolov. – M.: "Panfilov", 2010. 886 p. (In Russ.)*].
23. Гринев М. В. Патогенетические аспекты критических состояний в неотложной хирургии. *Вестник хирургии* 2009;(9):9–13. [*Grinev M. V. Pathogenetic aspects of critical conditions in emergency surgery. Vestnik of Surgery= Vestnik hirurgii* 2009;(9):9–13. (In Russ.)].