Опыт успешного комплексного лечения пациента с диабетической нейроостеоартропатией среднего отдела стопы в стадии гнойных осложнений

В. А. Митиш[1,2], Ю. С. Пасхалова[1,2], В. В. Гаряева[1], А. А. Ушаков[1], Л. А. Блатун[1,2], С. Д. Магомедова[1], Т. Г. Турова[1], С. А. Оруджева[1]

[1]ФГБУ «Институт хирургии им. А. В. Вишневского» Минздрава России, Россия, 117997, Москва, ул. Бол. Серпуховская, 27
[2]ФГАОУ ВО «Российский университет дружбы народов» Минобрнауки России, Россия, 117198, Москва, ул. Миклухо-Маклая, 8

***Контактное лицо:** Валерий Афанасьевич Митиш, mitish01@mail.ru*

В статье представлено клиническое наблюдение успешного комплексного лечения пациента Л., 58 лет, с диабетической нейроостеоартропатией среднего отдела стопы (стопа Шарко), осложненной глубокой флегмоной подошвенной поверхности. Подробно описана стратегия комплексного лечения, периоперационное ведение и реабилитация. Отдаленный безрецидивный период наблюдения за больным составляет более 5 лет.

***Ключевые слова:** диабетическая нейроостеоартропатия, стопа Шарко, синдром диабетической стопы, диагностика, хирургическое лечение, реабилитация.*

***Для цитирования:** Митиш В. А., Пасхалова Ю. С., Гаряева В. В., Ушаков А. А., Блатун Л. А., Магомедова С. Д., Турова Т. Г., Оруджева С. А. Опыт успешного комплексного лечения пациента с диабетической нейроостеоартропатией среднего отдела стопы в стадии гнойных осложнений. Раны и раневые инфекции. Журнал им. проф. Б. М. Костючёнка. 2017; 4 (4): 28–37.*

DOI: 10.25199/2408-9613-2017-4-4-28-37.

The successful complex treatment diabetic neuroosteoarthropathy of the middle part of the foot in the stage of purulent complications

V. A. Mishish[1,2], Yu. S. Paskhalova[1,2], V. V. Garyaeva[1], A. A. Ushakov[1], L. A. Blatun[1,2], S. D. Magomedova[1], T. G. Turova[1], S. A. Orudzheva[1]

[1]FSGO "A. V. Vishnevsky Institute of Surgery" Ministry of Health of Russia
27, Bol'shaya Serpukhovskaya Str., Moscow, 117997, Russia
[2]FSGAO of HE "Peoples' Friendship University of Russia" Ministry of Education and Science of Russia
8, Miklukho-Maklaya Str., Moscow, 117198, Russia

The article presents a clinical case of the successful complex treatment of a patient L., 58 years old, with diabetic neuroosteoarthropathy in the middle part of the foot (Charcot's foot), complicated by a deep plantar phlegmon. The strategy of complex treatment, perioperative management and rehabilitation is described in detail. The long-term relapse-free observation period for a patient is more than 5 years.

***Key words:** diabetic neuroosteoarthropathy, Charcot foot, diabetic foot syndrome, diagnosis, surgical treatment, rehabilitation.*

***For citation:** Mitish V. A., Paskhalova Yu. S., Garyaeva V. V., Ushakov A. A., Blatun L. A., Magomedova S. D., Turova T. G., Orudzheva S. A. The successful complex treatment diabetic neuroosteoarthropathy of the middle part of the foot in the stage of purulent complications. Wounds and wound infections. The Prof. B. M. Kostuchenok Journal. 4 (4): 28–37.*

Введение

Диабетическая нейроостеоартропатия (ДНОАП) – одна из форм синдрома диабетической стопы (СДС), которая характеризуется деструкцией костей или суставов неинфекционного характера, вызванной диабетической нейропатией [1]. По данным литературы, ежегодное увеличение числа пациентов с СДС составляет 2,0–6,0 %, а частота встречаемости ДНОАП среди них колеблется от 0,1 до 55,0 % [2–5]. Широкий диапазон эпидемиологических данных о частоте ДНОАП связан с отсутствием четких критериев постановки диагноза. Кроме того, существует масса нерешенных вопросов, связанных как с общим ведением пациентов, так и с хирургической тактикой лечения при развитии гнойных осложнений в тканях стопы. Одни авторы рекомендуют длительное консервативное лечение с обязательной иммобилизацией стопы и голеностопного сустава в индивидуальной ортопедической обуви или в разгрузочной повязке [6, 7]. Другие предлагают ортопедическую коррекцию деформаций с использованием внутреннего остеосинтеза или аппаратов внешней фиксации [8–11]. Однако данные о частоте гнойных осложнений, ампутаций, а также о долгосрочных результатах реконструктивных оперативных вмешательств у данной категории больных или отсутствуют, или носят противоречивый характер [12]. Сохранение же конечности у этой группы больных благоприятно сказывается не только на качестве жизни, но и на ее продолжительности [4, 5, 12]. При этом важно не только сохранить стопу, устранив очаг гнойной инфекции, но и ликвидировать раневой дефект, укрыв его полноценным комплексом мягких тканей и кожи для профилактики возможных рецидивов, что и иллюстрирует представленное ниже клиническое наблюдение [12].

Клиническое наблюдение

Больной Л., 58 лет, поступил в Институт хирургии им. А. В. Вишневского в феврале 2012 года с жалобами на наличие обширных гнойных ран правой стопы, повышение температуры тела до 38,5 °С, общую слабость.

Сахарный диабет выявлен в 1994 году (болен 18 лет), развился после перенесенной резекции тела и хвоста поджелудочной железы по поводу острого деструктивного панкреатита (по данным медицинской документации). СДС в течение последних 3-х лет, трофические нарушения излечивались консервативно, хирургических вмешательств на стопах не было. Начало заболевания острое: после травмы (наступил на колющий предмет) подошвенной поверхности правой стопы появился отек, гиперемия, повышение температуры тела до 38,0 °С. Госпитализирован в одну из ведомственных клиник г. Москвы, где в течение 2-х недель проводили системную антибактериальную (Амоксиклав, Цефазолин), симптоматическую терапию, местное лечение мазями на ПЭГ-основе без видимого улучшения. По данным лучевых методов исследования (рентгенография, МСКТ) диагностировали наличие грубых деструктивных изменений в суставах предплюсны. В связи с неэффективностью проводимой терапии и объемом поражения мягких тканей и скелета стопы предложено выполнение высокой ампутации нижней конечности. Больной от операции отказался и обратился в консультативно-диагностический кабинет диабетической стопы Института хирургии им. А. В. Вишневского.

***На момент поступления** общее состояние больного тяжелое, стабильное, температура тела 38,7 °С. Очаговой неврологической симптоматики нет. Кожные покровы бледные, видимые слизистые оболочки чистые, подкожная клетчатка развита избыточно, распределена равномерно, индекс массы тела – 40,4 кг/м^2. Дыхание через нос свободное, над легочными полями дыхание везикулярное, проводится во все отделы, хрипов нет. Частота дыхания – 22 в минуту. При перкуссии отмечается ясный легочный звук. Визуально область сердца не изменена. Границы относительной сердечной тупости в пределах возрастной нормы, аускультативно тоны сердца умеренно приглушены, патологических тонов и шумов нет. АД 135/75 мм рт. ст., пульс – 88 ударов в минуту, удовлетворительного наполнения и напряжения. Язык незначительно обложен белым налетом. Живот при пальпации мягкий, слегка болезненный в эпигастральной области. Печень при пальпации выходит за край реберной дуги на 2 см, край ровный, четкий. Стул регулярный. Дизурические явления отсутствуют. Симптом Пастернацкого отрицательный с обеих сторон.*

***Местный статус:** на левой стопе трофические изменения отсутствуют. Правая стопа отечна, деформирована, горячая на ощупь (разница кожной температуры с левой стопой – 7,6 °С), кожа на тыльной поверхности стопы гиперемирована. На подошвенной поверхности гнойные раны с обильным серозно-гнойным отделяемым, кожа вокруг мацерирована, эпидермис отслаивается. Окружающая клетчатка инфильтрирована, флюктуирует. Тактильная, температурная, вибрационная чувствительность отсутствуют. Пульсация на a. dorsalis pedis и a. tibialis posterior не определяется из-за отека, на подколенной и бедренной артериях – отчетливая (рис. 1a, b).*

По результатам бактериологического исследования раневого отделяемого отмечен рост ассоциации микроорганизмов, включавшей Enterococcus sp. 105 (чувствит. к ампициллину/сульбактаму, ванкомицину, левофлоксацину), Peptostreptococcus anaerobius и Bacteroides fragilis.

По данным лучевых методов исследования справа (рис. 1c, d, e): свод правой стопы уплощен, расширен в поперечнике. Кости предплюсны правой стопы деформированы, дезинтегрированы, с краевыми костными напластованиями и параоссальной оссификацией. Контуры их выраженно деформированы, с множественными узурирующими дефектами. Ладьевидная кость резко деформирована, латеральная ее часть имеет выраженные остеолитические изменения с образованием свободно расположенных костных фрагментов в мягких тканях. Клиновидные кости резко деформированы, с признаками распространенного остеолиза. Промежуточная клиновидная кость консолидирована с ладьевидной. Кубовидная кость уплощена, края ее нечеткие, неровные. Структура неоднородна, с мелкими дегенеративными кистами на фоне груботрабекулярного рисунка. Суставные щели сочленений костей предплюсны резко деформированы. Диафизы плюсневых костей неравномерно утолщены, на III, IV, V костях массивные напластования по контуру диафиза со спикулообразными разрастаниями. Контуры их также с множественными узурирующими дефектами. Мягкие ткани стопы увеличены в объеме,

Рис. 1. *Внешний вид правой стопы при поступлении больного в стационар*
a и b – отек и гиперемия правой стопы, гнойно-некротические раны в проекции предплюсны и головки I плюсневой кости по подошвенной поверхности;
c и d – при МСКТ правой стопы визуализируется выраженный отек и пузырьки газа в мягких тканях; наличие полостей, заполненных жидкостью (гной) в подкожной клетчатке и под подошвенным апоневрозом; фрагментация и очаги деструкции в скелете среднего отдела стопы;
e – 3D-реконструкция правой стопы выявила пролабирование ладьевидной, промежуточной кубовидной и оснований III–V плюсневых костей
Fig. 1. *The appearance of the right foot when the patient is admitted to the hospital*
a and b – edema and hyperemia of the right foot, purulent-necrotic wounds in the projection of the tarsus and I head of the metatarsal bone on the plantar surface;
c and d – MSCT of the right foot: pronounced edema and gas bubbles in soft tissues are visualized; the presence of cavities filled with fluid (pus) in the subcutaneous tissue and under the plantar aponeurosis; fragmentation and destruction sites in the skeleton of the middle part of the foot;
e – 3D reconstruction of the right foot revealed prolapse of the navicular, intermediate cuboid and bases of the III–V metatarsal bones

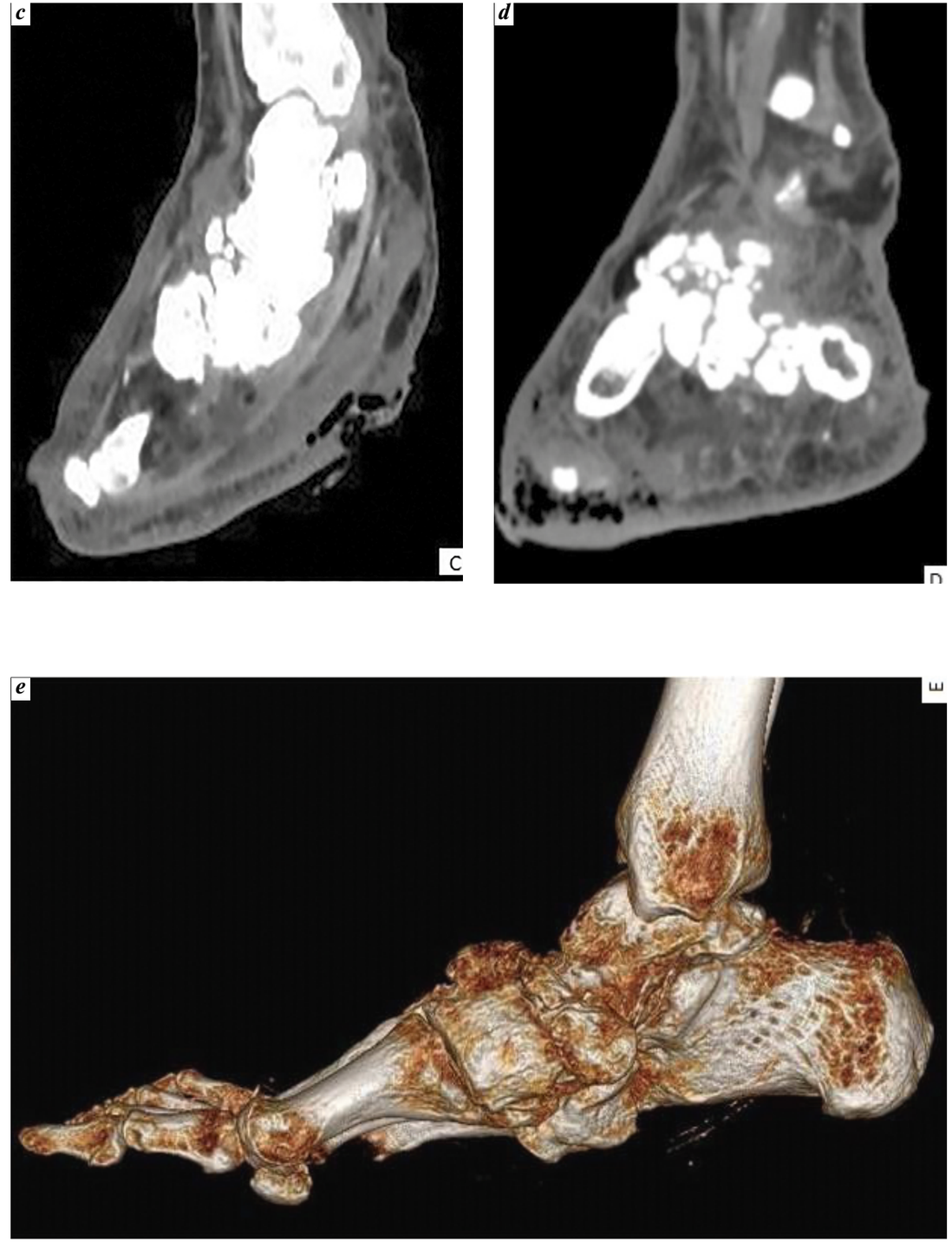

дифференцировка их в области подошвы и тыла затруднена. Подошвенная кожа рубцово изменена. В подкожно-жировой клетчатке определяются множественные полости воздушной плотности – 996 ед. Н. В мягких тканях видны обызвествленные стенки сосудов, подкожные вены расширены, количество их увеличено.

Дуплексное сканирование артерий и вен нижних конечностей выявило проходимость всех исследованных артерий и вен с магистрально-измененным характером артериального кровотока на всех уровнях.

В лабораторных анализах обращает внимание гипергликемия до 17,2 ммоль/л (уровень гликированного гемоглобина – 11,5 %), лейкоцитоз (17,7 × 10^9/л) со сдвигом лейкоцитарной формулы крови влево, анемия средней степени тяжести (гемоглобин – 122 г/л, эритроциты – 3,78 × 10^{12}/л), увеличение концентрации С-реактивного белка (114 мг/л), СОЭ 60 мм/ч, гиперфибриногенемия (6,6 г/л) и гиперкоагуляция 2–3 степени с признаками тромбофилии (снижение фибринолитической активности, снижение протромбинового индекса и уровня антитромбина – III).

После проведенного комплексного клинико-лабораторного и инструментального обследования больному поставлен следующий диагноз.

***Основное заболевание:** сахарный диабет 2 типа на инсулинотерапии, тяжелое течение, декомпенсация.*

***Осложнения основного:** синдром диабетической стопы, нейропатическая форма. Дистальная диабетическая полинейропатия 3 ст. Диабетическая нейроостеоартропатия правой стопы (Стопа Шарко). Анаэробная неклостридиальная флегмона правой стопы (Wagner IV). Диабетическая нефропатия на стадии микроальбуминурии.*

***Конкурирующие заболевания:** ИБС. Атеросклеротический кардиосклероз. Гипертоническая болезнь 2 стадия, 1 степень, высокого риска. Хроническая железодефицитная анемия средне-тяжелого течения.*

***Сопутствующие заболевания:** морбидное ожирение. Подагра. Стеатогепатоз. Хроническая венозная недостаточность. Варикозная болезнь нижних конечностей. Состояние после резекции поджелудочной железы по поводу панкреонекроза в 1994 г.*

Обширность и глубина гнойного поражения мягких тканей, вовлеченность в гнойно-некротический процесс костно-суставного аппарата стопы, присутствие признаков системной реакции организма на наличие очага гнойной инфекции ставили пациента в группу высокого риска потери стопы. В этой ситуации была предпринята попытка применения органосохраняющей стратегии комплексного хирургического лечения, основными задачами которой являлись: ликвидация гнойно-некротического очага, сохранение пораженной стопы и восстановление ее функции.

Первым этапом хирургического лечения после кратковременной предоперационной подготовки и дообследования (в течение 24 часов от момента поступления в клинику) выполнена хирургическая обработка гнойного очага правой стопы гидрохирургическим скальпелем (VersaJet®, Smith&Nephew, Великобритания). В ходе операции были удалены все некротизированные и пропитанные гнойным отделяемым участки кожи и подкожной клетчатки. При этом жизнеспособные мягкие ткани и ткани сомнительной жизнеспособности сохранены (рис. 2). Вмешательств на скелете стопы на этом этапе не производилось.

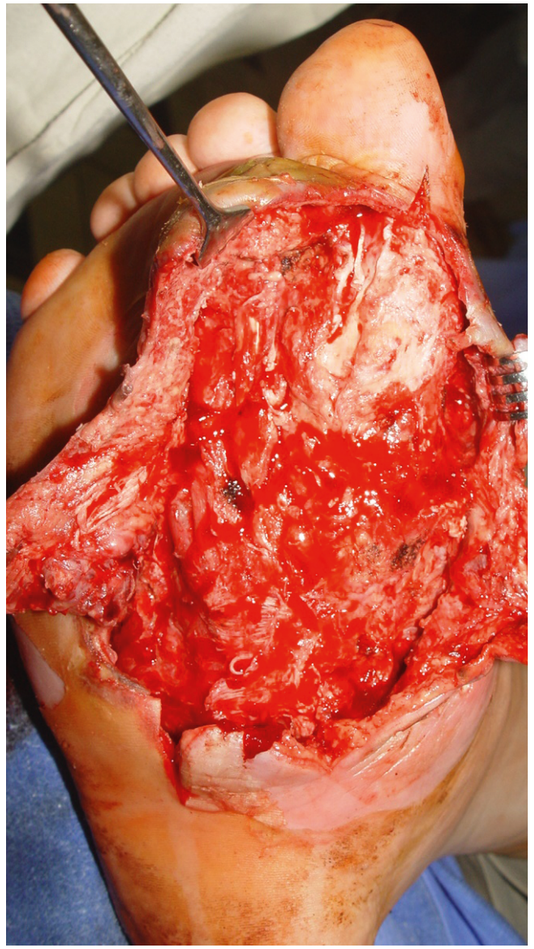

Рис. 2. *Внешний вид раны подошвенной поверхности правой стопы сразу после хирургической обработки гнойного очага гидрохирургическим скальпелем*
Fig. 2. *The appearance of the wound on the plantar surface of the right foot immediately after the surgical debridement of the suppurative focus with a hydrosurgical device*

В послеоперационном периоде проводили системную антибактериальную терапию (Ампицид – 3,0 г × 2 раза в сутки внутривенно, Метронидазол – 500 мг × 3 раза в сутки внутрь, Дифлюкан – 200 мг × 2 раза в сутки внутривенно, Бифидумбактерин – 5 доз × 3 раза в сутки), инсулинотерапию, дезинтоксикационную и патогенетическую (HAES 6,0 % – 500,0 мл внутривенно, Аспаркам – 400,0 мг внутривенно, Тиогамма – 600 мг × 1 раз в сутки внутривенно, Вессел Дуэ Ф – 1200 ЛЕ × 1 раз в сутки внутривенно, Клексан – 0,4 мг × 1 раз в сутки п/к, Тромбо АСС – 100 мг × 1 раз в сутки внутрь), симптоматическую терапию (Арител – 2,5 мг, Омез – 20 мг × 1 раз в сутки, Фенюльс – 1 капс. × 1 раз в сутки), ежедневные перевязки с мазью Левомеколь.

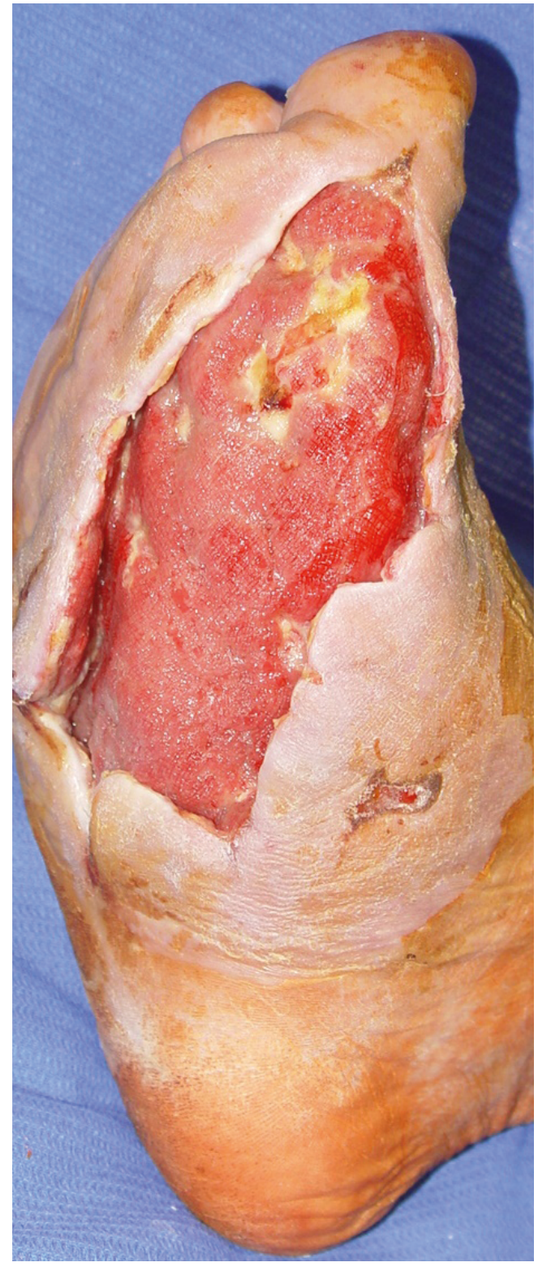

Рис. 3. *Внешний вид подошвенной поверхности правой стопы через 10 суток после хирургической обработки гнойного очага: обширная грануляирующая рана, подготовленная к выполнению пластической реконструкции стопы*
Fig. 3. *The plantar surface of the right foot 10 days after surgical debridement of a suppurative focus: an extensive granulating wound, prepared to perform plastic reconstruction of the foot*

Проведенное лечение позволило добиться стабилизации общего состояния больного, а в местном статусе отметили переход раневого процесса в репаративную стадию, что было подтверждено клинически (рис. 3), а также микробиологическим (роста микрофлоры не выявлено на 10-е сутки после хирургической обработки гнойного очага) и цитологическим (регенераторный тип цитограммы на 10-е сутки после хирургической обработки гнойного очага) исследованиями.

Эти данные позволили следующим этапом хирургического лечения выполнить пластическую реконструкцию стопы. В ходе операции иссечены окружающие рану рубцово-измененные ткани. Выделен пролабирующий костный конгломерат, включающий ладьевидную, промежуточную клиновидную и основания III–V плюсневых костей. Произведена краевая резекция конгломерата (рис. 4). Далее выполнена реконструкция мягкотканного массива подошвенной поверхности стопы за счет мобилизации и смещения в рану m. Adductor hallucis brevis и m. Flexor digitorum brevis. Для увеличения толщины будущего рубца кожные лоскуты деэпителизированы и уложены друг на друга в виде дупликатуры. Подлоскутное пространство дренировано перфорированной силиконовой трубкой. Рана ушита отдельными узловыми швами, выполненными рассасывающейся нитью с антибактериальным покрытием.

В послеоперационном периоде назначена системная антибактериальная терапия (ципрофлоксацин – 500 мг × 2 раза в сутки внутривенно, 7 суток), строгий постельный режим. Послеоперационный период протекал без особенностей, рана зажила первичным натяжением на большей площади (рис. 5a, b).

Больной выписан на 14-е сутки после реконструктивной операции, предварительно изготовлена индивидуальная разгрузочная повязка Total Contact Cast (TCC). Нагрузка на оперированную стопу в TCC разрешена через 2 недели после снятия швов (рис. 6). Через 6 месяцев изготовлена индивидуальная ортопедическая обувь. В течение 12 месяцев рецидива деформации стопы или трофической язвы не отмечено. Качество жизни оценивает как хорошее. Период отдаленного безрецидивного наблюдения к моменту написания статьи составляет более 5 лет.

Рис. 4. *Пластическая реконструкция стопы. Выполнена резекция пролабирующего костного регенерата (a), подошвенная поверхность стопы имеет плоский вид, рана послойно ушита (b)*
Fig. 4. *Plastic foot reconstruction. The prolapse bone regenerate resection performed (a), the plantar surface of the foot has a flat appearance, the wound is sutured in layers (b)*

Заключение

В настоящее время проблема хирургического лечения ДНОАП сопряжена с большими трудностями и крайне противоречивым прогнозом для сохранения пораженной конечности в отдаленном периоде. В случаях присоединения к деструкции суставов стопы неинфекционного характера гнойных осложнений, особенно при развитии флегмоны стопы, для сохранения жизни больным предлагают выполнение высоких ампутаций пораженных конечностей. Выполнение таких операций сопряжено, в свою очередь, с целым рядом трудностей: длительной предоперационной подготовкой, сложностями в послеоперационном периоде и невысоким качеством жизни в дальнейшем.

Рис. 5. *Внешний вид подошвенной поверхности стопы (a) и компьютерная томограмма (b) через 7 суток после выполнения пластической реконструкции стопы. Заживление раны первичным натяжением, подошвенная поверхность стопы имеет плоскую форму*
Fig. 5. *The plantar surface of the foot (a) and CT (b) 7 days after the plastic foot reconstruction. Wound healing by primary intention, the plantar surface of the foot has a flat shape*

С другой стороны, метод активного хирургического лечения гнойных ран, показанный при наличии глубокого гнойного процесса любой локализации, предполагает хирургическую обработку гнойного очага, которая включает широкое вскрытие и дренирование всех гнойных полостей с удалением нежизнеспособных тканей в пределах здоровых тканей [13]. Данный подход к хирургической обработке трудновыполним на стопе, особенно на подошвенной поверхности, так как широкие разрезы и глубокие дефекты лишают хирурга в будущем необходимого «пластического» материала. Кроме того, проблемой, существенно отличающей ДНОАП от других форм СДС, является наличие выраженной деформации скелета стопы с фрагментацией костей и суставов и развитием в поздних стадиях «стопы-качалки». Ликвидация деформации даже в отсутствие гнойной инфекции весьма затруднительна, а при наличии гнойного очага в виде флегмоны – представляется невозможной.

Задача, которую мы ставили в данной клинической ситуации, – обеспечение адекватного активного хирургического лечения ДНОАП среднего отдела стопы в стадии гнойных осложнений, позволяющего избежать проведения высоких ампутаций, ликвидировать гнойные очаги и деформацию скелета стопы (патент на изобретение № 2561286 от 23.11.2014). Технический результат, достигаемый при использовании предложенного способа, заключается в радикальном удалении всех нежизнеспособных тканей без нанесения дополнительных разрезов; формировании ровной раневой поверхности после обработки, придании скелету стопы плоской формы, восстановлении анатомической конфигурации скелета подошвенной поверхности стопы и воссоздании мягкотканного массива над областью резекции скелета с целью

Рис. 6. *Внешний вид съемной индивидуальной разгрузочной повязки Total Contact Cast (a) и обучение пациента ходьбе в индивидуальной разгрузочной повязке (b)*
Fig. 6. *The Total Contact Cast detachable personalized dressing band (a) and patient's training in the individual unloading bandage (b)*

профилактики рецидива образования трофических нарушений в области будущего рубца. Совокупность всех перечисленных технических приемов позволяет снизить процент высоких ампутаций при наиболее тяжелых формах гнойных осложнений у больных ДНОАП.

Конфликт интересов. Авторы заявляют об отсутствии конфликта интересов.
Финансирование. Исследование не имело спонсорской поддержки.

ЛИТЕРАТУРА / REFERENCES

1. Международное соглашение по диабетической стопе. Составлено международной рабочей группой по диабетической стопе. М.: Издательство «Берег», 2000; 96 с. *[International agreement on diabetic foot. Compiled by the international working group on diabetic foot. Moscow: Publishing House "Bereg", 2000; p. 96].*
2. Reiber G. E., Raugi G. J. Preventing foot ulcers and amputations in diabetes. Lancet, 2005; 366 (9498): 1676–1677.
3. Ляпис М. А., Герасимчук П. А. Обоснование стандартов комплексного лечения синдрома стопы диабетика. Стандарты диагностики и лечения в гнойной хирургии. М., 2001; С. 140–147. *[Lyapis M. A., Gerasimchuk P. A. Substantiation of standards of complex treatment of diabetic foot syndrome. Standards of diagnosis and treatment in purulent surgery. Moscow: 2001; p. 140-147].*
4. Алгоритмы специализированной медицинской помощи больным сахарным диабетом. Под ред. И. И. Дедова, М. В. Шестаковой, А. Ю. Майорова. М., 2017; (8): 99–102. *[Algorithms of specialized medical care for patients with diabetes mellitus. Ed. by I. I. Dedov, M. V. Shestakova, A. Yu Mayorov. Moscow, 2017; (8): 99-102].*
5. Токмакова А. Ю., Ульянова И. Н., Ярославцева М. В., Доронина Л. П. Диабетическая нейроостеоартропатия. Осложнения сахарного диабета. Лечение и профилактика. Под ред. И. И. Дедова, М. В. Шестаковой. МИА, 2017. С. 578–607. *[Tokmakova A. Yu., Ulyanova I. N., Yaroslavtseva M. V., Doronina L. P. Diabetic neuroosteoarthropathy. Complication of diabetes. Treatment and prevention. Ed. I. I. Dedov, M. V. Shestakova. MIA, 2017: 578-607].*
6. Максимова Н. В., Бобров Д. С. Диабетическая остеоартропатия (стопа Шарко): патогенез, диагностика и лечение редкого осложнения сахарного диабета. Кафедра травматологии и ортопедии. 2013; 2 (6): 6-12 *[Maksimova N. V., Bobrov D. S. Diabetic osteoarthropathy (Charcot foot): pathogenesis, diagnosis and treatment of rare complications of diabetes. Department of traumatology and orthopedics. 2013; 2 (6): 6-12].*
7. Zhao H. M., Diao J.Y., Liang X.J., et al. Pathogenesis and potential relative risk factors of diabetic neuropathic osteoarthropathy. J. Orthop. Surg. Res. 2017; 12: 142.
8. Сабанчиева Н. И., Комелягина Е. Ю., Оболенский В. Н. Хирургическое лечение диабетическойостеоартропатии. Раны и раневые инфекции. Журнал имени проф. Б.М. Костючёнка. 2015; 2 (3): 46-53 *[Sabanchieva N. I., Komelyagina E. Yu., Obolenskiy V. N., Protsko V. G., Antsiferov M. B. Surgical treatment of diabetic osteoarthropathy Wounds and Wound Infections. The Prof. B. M. Kostyuchenok Journal = Rany`i ranevy'e infekcii. Zhurnal im. prof. B. M. Kostyuchyonka 2015; 2 (3): 46-53 (In Russ.)].*
9. Дмитриенко А. А, Аничкин В. В., Третьяков А. А. и др. Хирургическая коррекция деформации стопы при остеоартропатии Шарко. Новости хирургии. 2017; 25 (5): 535–542. *[Dmitrienko, A. A, Anichkin V. V., Tretyakov, A. A. et al., Surgical correction of foot deformities in Charcot osteoarthropathy. Surgery news = Novosti xirurgii. 2017; 25 (5): 535-542 (In Russ.)].*
10. Бенсман В. М. Хирургия гнойно-некротических осложнений синдрома диабетической стопы. М.: Медпрактика - М, 2015. 685 с. *[Bensman V. M. Surgery of purulent-necrotic complications of diabetic foot syndrome. Moscow: Medical Practice - M, 2015. 685 p.].*
11. Frykberg R. G. Charcot Foot // The Foot in Diabetes. A. J. M. Boulton, H. Connor, P. R. Cavanagh (Eds.). Chichester: John Wiley Sons, 2000: 235–260.
12. Митиш В. А., Галстян Г. Р., Доронина Л. П. и др. Хирургическое лечение стопы Шарко, осложненной гнойной инфекцией. Сахарный диабет = Saxarny`j diabet. 2009; (1): 59–63. *[Mitish V. A., Galstyan G. R., Doronina L. P., etc. Surgical treatment of Charcot's foot complicated by purulent infection. Diabetes = Saxarny`j diabet. 2009; (1): 59-63 53 (In Russ.)].*
13. Кузин М. И., Костюченок Б. М. Раны и раневая инфекция. Руководство для врачей. М.: Медицина, 1990 *[Kuzin M. I., Kostyuchenok B. M. Wounds and wound infection. Guide for doctors. Moscow: Medicine, 1990].*