

Perbandingan Aktivitas Linimentum Ekstrak Koral Kelimutu dan Linimentum Ekstrak Daun Lamtoro (*Leucaena leucocephala*) Terhadap Penyembuhan Scabies Pada Kelinci (*Oryctolagus cuniculus*)

Comparison coral kelimutu extract and lamtoro leaf extract (*Leucaena leucocephala*) activities as a scabies healing therapy in rabbits

Asih Rahayu, Miranti Candrarisna

Departemen Farmakologi dan Farmasi Fakultas Kedokteran Hewan, Universitas Wijaya Kusuma
Jl. Dukuh Kupang Barat XVI/1 Surabaya 60225, tel. (031)5619709
Email : rahayuasih@yahoo.com
miranti_crs@yahoo.co.id

Abstract

The purpose of this study was to compare the activity of liniment of coral kelimutu extract and lamtoro leaf extract (*Leucaena leucocephala*) as a scabies healing therapy in rabbits (*Oryctolagus cuniculus*). This type of experimental research was using Completely Randomized Design (CRD). Animal samples were 24 male rabbits aged 4-6 weeks that divided into four groups, namely the negative control / normal, untreated (P0), positive control: treated liniment sulfur ppt (P1), treated liniment lamtoro leaf extract (P2), and treated liniment coral kelimutu extract (P3). All rabbit fur were shaved in the anterior dorsal area about 3x3 cm and infested by *Sarcoptes scabiei*. All rabbits were adapted for 7 days so that parasites can grow and spreaded evenly across the surface of the skin. Every day, the rabbit skin affected by scabies was smeared twice with liniment tested at a dose of 25%. Macroscopic observation made on day 3, 5, 7 and microscopic observation made on the 3rd day after the treatment period for 7 days. All quantitative data is statistically tested using Analysis of Varians (ANOVA) with post hoc test methods Turkey and LSD method with 95% confidence level ($\alpha = 0.05$). The results showed that in rabbits treated liniment coral kelimutu extract (P3) was revealed a better results than the group P0, P1 and P2. Based on statistical analysis post hoc testing methods Turkey and LSD method showed $p = 0.000$; R squared = 0.88 and of $F(7,11) > F$ table (1.74), there fore it is concluded that there are significant differences between the groups P3 with P0, P1 and P2 to the attachment of wound closure, reduction of scab and the rising number of *Sarcoptes scabiei* death. Coral kelimutu extract is the most effective healing therapy used for scabies in rabbits.

Keywords: liniment, coral kelimutu extract, lamtoro leaf extract, scabies

Abstrak

Tujuan penelitian ini adalah untuk mengetahui perbandingan aktivitas linimentum ekstrak koral kelimutu dan ekstrak daun lamtoro (*Leucaena leucochepala*) sebagai terapi penyembuhan scabies pada kelinci (*Oryctolagus cuniculus*). Jenis penelitian ini eksperimental dengan menggunakan Rancangan Acak Lengkap (RAL). Sampel hewan yang digunakan adalah kelinci jantan umur 4-6 minggu sebanyak 24 ekor yang dibagi menjadi empat kelompok, yaitu kelompok kontrol negatif /normal, tanpa diobati (P0), kontrol positif : diobati linimentum sulfur ppt (P1), diobati linimentum ekstrak daun lamtoro (P2), diobati linimentum ekstrak koral kelimutu (P3). Semua bulu kelinci dicukur pada daerah punggung anterior sepanjang 3x3 cm dan diinfestasikan parasit *Sarcoptes scabiei*. Semua kelinci dibiarkan selama 7 hari agar parasit dapat tumbuh dan berkembang biak tersebar merata ke seluruh permukaan kulit. Setiap hari kulit kelinci yang terkena scabies diolesi dua kali dengan linimentum yang diuji dengan dosis 25%. Pengamatan makroskopis dilakukan pada hari ke- 3, 5, 7, dan pengamatan mikroskopis dilakukan pada hari ke- 3 setelah dilakukan masa pengobatan selama 7 hari. Semua data kuantitatif diuji secara statistik menggunakan Analisa Sidik Ragam (ANOVA) dengan uji post hoc metode Turkey dan metode LSD dengan taraf kepercayaan 95% ($\alpha = 0,05$). Hasil penelitian menunjukkan bahwa pada kelinci yang diobati dengan linimentum ekstrak koral kelimutu (P3) memberikan hasil yang lebih baik daripada kelompok P0, P1 dan P2. Berdasarkan analisis statistik uji Post hoc metode Turkey dan metode LSD menunjukkan $p = 0,000$; $R \text{ squared} = 0,88$ dan hitung $(7,11) > F \text{ tabel} (1,74)$, maka disimpulkan bahwa terdapat perbedaan yang signifikan antara kelompok P3 dengan P0, P1 dan P2 terhadap perlekatan penutupan luka, pengurangan keropeng dan peningkatan jumlah kematian *Sarcoptes scabiei*. Hal ini menunjukkan aktivitas linimentum ekstrak koral kelimutu paling baik dan efektif digunakan untuk terapi penyembuhan scabies pada kelinci.

Kata kunci : linimentum, ekstrak koral kelimutu, ekstrak daun lamtoro, scabies

Pendahuluan

Scabies merupakan penyakit zoonosis yang disebabkan oleh *Sarcoptes scabiei* yang berkembang biak pada permukaan kulit. Gejala klinis Scabies diantaranya berupa gatal-gatal, ditemu kannya banyak ketombe pada permukaan kulit dan terjadinya kerontokan bulu. Penyakit ini ditularkan relatif cepat melalui kontak langsung dari satu individu hewan yang telah terinfestasi *Sarcoptes scabiei* kepada individu hewan yang lain. Kasus scabies di Indonesia masih cukup tinggi jumlahnya dan seringkali ditemukan pada hewan kecil maupun hewan besar. Kondisi scabies yang sangat parah dapat menimbulkan kerugian ekonomi yang cukup berarti berupa penurunan produksi dan bahkan mampu mengakibatkan kematian pada hewan penderita. Beberapa daerah di Indonesia seperti Jawa, Sumatra, Bali, Nusa Tenggara Timur dan

Kalimantan merupakan daerah yang sering diketemukan kasus scabies (Wardhana dkk., 2006).

Koral kelimutu merupakan suatu jenis batuan yang berasal dari bagian kawah danau Kelimutu di propinsi Nusa Tenggara Timur, Indonesia. Koral kelimutu dapat digunakan sebagai bahan baku obat asal bahan alam, karena mengandung komponen bahan aktif berupa *acidum boricum* (asam borat) dan asam sulfat. *Acidum boricum* (asam borat) dan asam sulfat merupakan insektisida yang sering digunakan di bidang industri dan bidang pertanian (Satyana, 2008;Harper *et.al.*, 2012). Lamtoro merupakan salah satu tanaman herbal di Indonesia yang telah terbukti efektif banyak manfaatnya di bidang kesehatan (Wulandari, 2014).

Upaya pencegahan dan penanggulangan kasus *Scabies* pada hewan di Indonesia umumnya dilakukan dengan cara memberikan terapi pengobatan menggunakan bahan baku obat paten.

Harga obat paten yang relatif mahal dan seringkali sulit diperoleh di daerah-daerah yang jauh dari perkotaan merupakan suatu kendala. Selain itu obat paten juga sering menimbulkan efek toksik bagi penderita. Koral kelimutu dan daun lamtoro merupakan alternatif bahan obat yang relatif murah, aman dan mudah diperoleh di Indonesia. Koral kelimutu dan daun lamtoro di dalam penelitian ini diekstraksi kemudian disajikan dalam bentuk sediaan linimentum dengan dosis 25% diberikan 2 kali sehari selama 7 hari.

Tujuan penelitian ini adalah untuk mengetahui perbandingan aktivitas linimentum ekstrak koral kelimutu dan ekstrak daun lamtoro (*Leucaena leucocephala*) sebagai terapi penyembuhan scabies pada kelinci (*Oryctolagus cuniculus*)

Manfaat penelitian ini diharapkan dapat memberikan informasi kepada masyarakat tentang koral kelimutu dan daun lamtoro sebagai bahan aktif obat yang efektif, aman, murah dan mudah digunakan sebagai terapi penyembuhan scabies pada hewan.

Materi dan Metode

Bahan penelitian adalah kelinci jantan sebanyak 24 ekor, larutan KOH 10%, aquadest steril, koral kelimutu, daun lamtoro, *oleum coccos*, etanol absolut, CMC Na, sulfur ppt. Alat penelitian yang digunakan adalah kandang, *cotton bud*, botol obat, *waterbath* (memmert WNB 14), mikroskop binokuler (Yazumy), alat pencukur bulu, *scalpel*, *object glass* dan *cover glass*. Penelitian dilaksanakan pada bulan April 2015 hingga Mei 2015, di Laboratorium Farmakologi dan Farmasi Universitas Wijaya Kusuma Surabaya dan Klinik Hewan Aneka Satwa di Surabaya.

Prosedur Penelitian

1. Pembuatan obat linimentum ekstrak koral kelimutu dan linimentum ekstrak daun lamtoro : Koral kelimutu dan daun lamtoro ditumbuk sampai halus dan dikeringkan beberapa hari, selanjutnya dibuat ekstrak dengan menambahkan larutan etanol absolut. Setelah ekstrak koral kelimutu dan daun lamtoro terbentuk, dituangkan *oleum coccos* steril ke dalam masing-masing ekstrak dan diaduk sampai homogen hingga diperoleh sediaan linimentum (Joenoed, 2010). Koral kelimutu dan daun lamtoro di dalam penelitian ini diekstraksi kemudian disajikan dalam bentuk sediaan linimentum dengan dosis 25%
2. Perlakuan pada hewan coba : kelinci jantan 24 ekor, dibagi dalam 4 kelompok perlakuan, masing-masing 6 kali ulangan, sebagai berikut : kelompok kontrol negatif/ normal/ tanpa diobati (P0), kontrol positif : diobati linimentum sulfur ppt (P1), diobati linimentum ekstrak daun lamtoro (P2), diobati linimentum ekstrak koral kelimutu (P3).
Kelinci dicukur di bagian punggung anterior sepanjang 3x3 cm, kemudian diinfestasikan *Sarcoptes scabiei* sebanyak satu kerokan yang diambil dari hewan penderita scabies. Bagian punggung yang sudah diinfestasikan *Sarcoptes scabiei* ditutup kasa dan plester. Setelah itu kelinci dibiarkan selama 7-10 hari agar *Sarcoptes scabiei* dapat menyebar rata ke permukaan kulit. Setelah scabies terlihat merata, dilakukan terapi pengobatan dengan linimentum 2 (dua) kali sehari.
3. Pemeriksaan mikroskopis dilakukan dengan metode natif sebagai berikut : kerokan kulit

diambil dengan *scalpel*, kemudian diletakkan di atas *object glass* dan ditetesi larutan KOH 10%, selanjutnya ditutup dengan *cover glass*, dan diperiksa di bawah mikroskop dengan pembesaran 400x untuk mendeteksi adanya *Sarcoptes scabiei* (Entjang, 2006 ; Wardhana dkk., 2006).

4. Pemeriksaan makroskopis dilakukan dengan metode pengamatan terhadap kesembuhan luka. Kesembuhan luka diukur dengan parameter berupa perlekatan atau penutupan luka pasca pemberian infeksi scabies, kemudian diberikan skoring (Febram dkk., 2010 ; Man jas dkk, 2010).

Kriteria penilaian skoring :

- 1 = Luka menutup 100% (luka menutup seluruhnya dan tidak ditemukan keropeng)
- 2 = Luka menutup 75% (luka menutup / sedikit menyempit dan sedikit ditemukan keropeng).
- 3 = Luka menutup 50% (luka menutup / menyempit sebagian dan ditemukan keropeng menyempit sebagian)
- 4 = Luka menutup 25% (luka mulai menutup / menyempit tetapi kurang dari sebagian dan ditemukan keropeng menyempit kurang dari sebagian)
- 5 = Luka tidak menutup / terbuka dan ditemukan banyak keropeng

Tabel 1. Hasil Nilai Skoring Pemeriksaan Makroskopis Terhadap Kesembuhan Luka dan Pengurangan Keropeng

Hari Ke-	PO	P1	P2	P3
3	5	5	4	4
5	5	4	2	1
7	5	2	1	1

Tabel 2. Hasil Rata – Rata Nilai Skoring Pemeriksaan Makroskopis Terhadap Kesembuhan Luka dan Pengurangan Keropeng

Hari	Sampel (n)	P0	P1	P2	P3
3	6	5±0,0	5±0,0	4±1,00	4±1,00
5	6	5±0,0	4±1,00	2±1,00	1±1,00
7	6	5±0,0	2,20±1,30	1±0,00	1,20±0,00

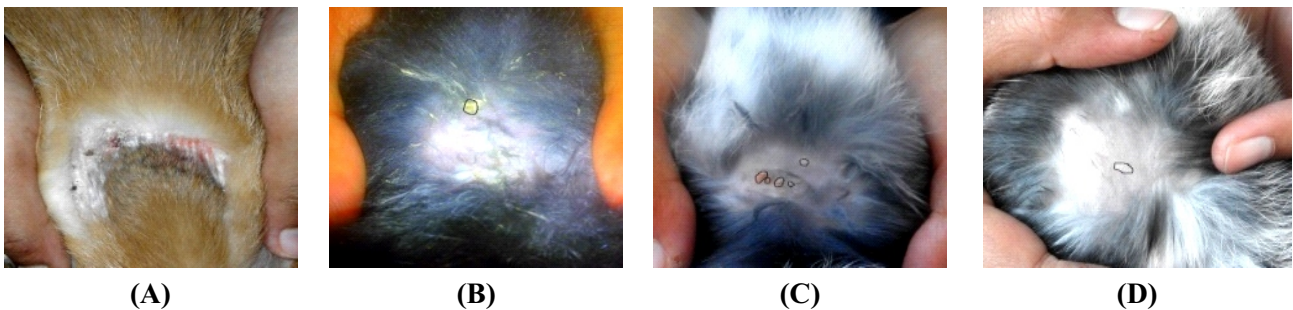
Hasil dan Pembahasan

Berdasarkan analisis statistik uji Post hoc metode Turkey dan metode LSD menunjukkan $p = 0,000$; $R \text{ squared} = 0,88$ dan hitung $(7,11) > \text{tabel} (1,74)$, maka disimpulkan bahwa terdapat perbedaan yang signifikan antara kelompok P3 dengan P0, P1 dan P2 terhadap perlekatan penutupan luka, pengurangan keropeng dan peningkatan jumlah kematian *Sarcoptes scabiei*. Hal ini

menunjukkan bahwa aktivitas linimentum ekstrak koral kelimutu (P3) dosis 25% dua kali sehari paling baik dan efektif digunakan untuk terapi penyembuhan scabies pada kelinci. Komponen bahan aktif asam borat dan asam sulfat yang terdapat di dalam koral kelimutu sangat efektif menghambat metabolisme serta melisis dinding sel parasit sehingga pertumbuhan maupun perkembangannya dapat dihambat dan mengakibatkan kematian parasit yang dapat diamati secara makroskopis dan

mikroskopis (Becker, 2010). Linimentum dengan vehikulum *oleum coccus* berfungsi memudahkan dan mengoptimalkan mekanisme kerja obat untuk mencapai target sasaran predileksi parasit di bawah permukaan kulit yang banyak mengandung jaringan lemak (Joenoed, 2010). Daun Lamtoro yang banyak mengandung tanin, alkaloid dan flavonoid juga efektif sebagai anti parasit. Namun mekanisme kerja daun lamtoro tidak sebaik koral kelimutu karena tidak memiliki kandungan asam borat

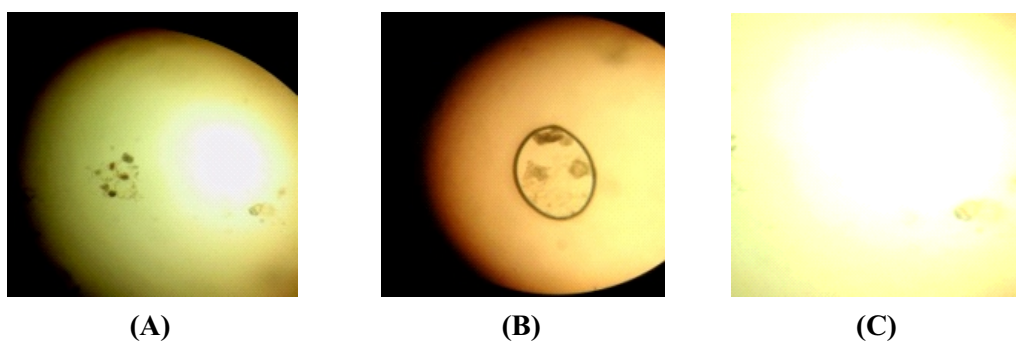
dan asam sulfat . Asam borat efektif bekerja sebagai anti peradangan, tidak menimbulkan iritasi kulit dan mampu melakukan regenerasi epitelisasi jaringan secara cepat (Harper *et al.*, 2012 ; Krest and Henriette, 2014 ; Hilyakine *et al.*, 2015). Hal ini terlihat pada hasil penelitian berupa luka cepat menutup serta tidak ditemukan bekas keropeng pada kulit kelinci kelompok perlakuan yang diberikan lini mentum ekstrak koral kelimutu pada hari ke-5



Gambar 1. Hasil Pemeriksaan Makroskopis Terhadap Kesembuhan Luka dan Pengurangan Keropeng

Keterangan gambar :

- (A) Kelompok P0 : luka tidak menutup dan ditemukan banyak keropeng
- (B) Kelompok P1 : diameter luka berkurang 25% tetapi masih ditemukan keropeng
- (C) Kelompok P2 : diameter luka berkurang 50% dan ditemukan sedikit keropeng
- (D) Kelompok P3 : luka menutup 100% dan tidak ditemukan keropeng



Gambar 2. Hasil Pemeriksaan Mikroskopis dengan Pembesaran 100x

Keterangan gambar :

- (A) P0 : ditemukan banyak *Sarcoptes scabiei*
- (B) P1 dan P2 : ditemukan *Sarcoptes scabiei*
- (c) Kelompok P3 : tidak ditemukan *Sarcoptes scabiei*

Kesimpulan

Aktivitas linimentum ekstrak koral kelimutu lebih baik dan efektif digunakan terhadap penyembuhan scabies pada kelinci (*Oryctolagus cuniculus*) dibanding kan dengan linimentum ekstrak daun lamtoro (*Leucaena leucocephala*) .
Saran penelitian ini adalah perlu dilakukan standarisasi ekstrak koral kelimutu secara kuantitatif dan kualitatif.

Daftar Pustaka

- Becker, K. (2010). *Apicomplexan Parasites : Molecular Approaches toward Targeting Drug Development*. Germany : Wiley– Blackwell. Vol 2. No 1 : 3-20.
- Entjang, I. (2006). Mikrobiologi dan Parasitologi. Penerbit PT. Citra Aditya Bakti. Bandung. Cetakan ke-4. ISBN : 979-414-849-0.
- Febram, B., Wientarsih, I., dan Pontjo, B.,(2010). Aktivitas Sediaan Salep Batang Pohon Pisang Ambon (*Musa paradisiacalVar Sapientum*) Dalam Proses Penyembuhan Luka Pada Mencit (*MusMusculus albinus*). Majalah Obat Tradisional, 15 (3), 121-137, 2010.
- Harper, B., Gervais, J.,A., Buhl, K., and Stone, D. (2012). *Boric Acid Technical Fact Sheet*. National Pesticide Information Center. Pesticide Information Center. Oregon State University Extension Services.
- Hilyakine, Marschall, M., Gyollai, Jozsa, S. and Kereszturi, A., (2015). *Basalt Weathering Experiment In Sulfuric Acid Brine To Better Understand Martian Mineral Alternations*. Lunar and Planetary Science Conference.
- Joenoës, N.,Z., (2010). *Ars Prescibendi Resep Yang Rasional 2*. Airlangga University Press. Surabaya.
- Kress and Henriette, (2014). *Acidum Boricum*. <http://www.henriettesherb.com/eclectic/kings/acidum-bori.html> (diakses pada 2 Maret 2015)
- Satjana, A. (2008). *Tinjauan Geologi Da nau Tiga Warna Kelimutu*. Februari 2015).
- Wardhana, A., Manurung J., dan Iskandar T. (2006). *Tantangan Penyakit Zoonosis Masa Kini dan Masa Datang*. Wartazoa. Vol. 16. No 1 : 40-52.
- Wulandari, S. (2014). Pengaruh Perbedaan Dosis Salep Ekstrak Daun Lamtoro (*Leucaena leucocephala*) Terhadap Penyembuhan Luka Insisi Pada Hamster (*Mesocricetus Auratus*). Skripsi. Fakultas Kedokteran Hewan Universitas Wijaya Kusuma, Surabaya.