

Kasus *Blue Eyes Syndrome* pada Peternakan Itik di Desa Modopuro, Kecamatan Mojosari, Kabupaten Mojokerto, Jawa Timur

Blue Eyes Syndrome Cases in the Duck Farms in the Village Modopuro, Mojosari, District Mojokerto, East Java

Albiruni Haryo

Program Pascasarjana Sain Veteriner, Fakultas Kedokteran Hewan,
Universitas Gadjah Mada, Yogyakarta
Email : albiruni.haryo@gmail.com

Abstract

Modopuro village in Mojokerto, East Java is a region where people are mostly producing local breeds of ducks that is well known called as a Mojosari duck. The Modopuro village located in a lowland area where their people have been farming the Mojosari local ducks for years. It was reported that the outbreaks of the Mojosari ducks occurred during the years of 2012 and 2013. The ducks died suddenly with the clinical signs, such as discoloration of the eyes (blue eyes syndrome) within 3 days, torticollis, stumbling, and they were then dead. From the many anxiety of farmers will be the disease, it is necessary to identify the causes of disease and determination of disease prevention measures. Inspection carried out by bringing the infected ducks to Laboratoritum Pathology Faculty of Veterinary Medicine, Airlangga University to do a necropsy, histopathological examination, and HA - HI examination have done in Virology Laboratory of Veterinary Medicine, Airlangga University. Histopathological examination showed the presence of lesions in organs eyes, lungs, heart, and ceca tonsil. Further, HA-HI test indicates that 90% possibility of of disease blue eyes syndrome on duck farms in the village Modopuro in the second trimester of 2013, caused by the H5N1 virus.

Key words : Mojosari ducks, sudden death, *blue eyes syndrome*, identification, H5N1 virus

Abstrak

Desa Modopuro kabupaten Mojokerto, dikenal sebagai daerah penghasil jenis itik lokal yang banyak dikenal dengan nama itik Mojosari. Desa Modopuro berada di dataran rendah, sehingga mayoritas penduduk desa ini memiliki usaha peternakan rakyat yang sudah dijalani selama puluhan tahun. Pada trisemester empat tahun 2012 hingga trisemester dua tahun 2013, banyak dilaporkan kasus kematian itik secara mendadak. Gejala klinis yang muncul antara lain, mata berubah warna menjadi kebiruan dalam kisaran waktu satu hingga tiga hari (*blue eyes syndrome*), tortikollis, berjalan sempoyongan, hingga berakhir dengan kematian. Dari banyaknya keresahan peternak akan penyakit tersebut, maka perlu dilakukan upaya identifikasi penyebab penyakit dan penentuan langkah pencegahan penyakit. Pemeriksaan dilakukan dengan membawa itik yang terinfeksi ke Laboratoritum Patologi FKH UNAIR guna dilakukan nekropsi, pemeriksaan histopatologi, dan uji HA - HI yang dilakukan di Laboratorium Virologi FKH UNAIR. Hasil pemeriksaan histopatologi menunjukkan adanya lesi di organ mata, paru, jantung, dan ceca tonsil. Selanjutnya, uji HA-HI mengindikasikan bahwa 90% kemungkinan penyakit *blue eyes syndrome* pada peternakan itik di desa Modopuro pada trisemester kedua tahun 2013, disebabkan oleh virus H5N1.

Kata kunci : itik Mojosari, kematian mendadak, *blue eyes syndrome*, identifikasi, virus H5N1

Pendahuluan

Itik Mojosari merupakan salah satu itik petelur unggul lokal yang berasal dari Kecamatan Mojosari Kabupaten Mojokerto Jawa Timur. Itik Mojosari adalah jenis itik yang cukup dikenal dan banyak dipelihara masyarakat. Itik tersebut sudah begitu akrab dengan kehidupan masyarakat dan banyak dipelihara, sehingga unggas tersebut disebut itik rakyat atau itik lokal (Bambang, 1988). Pemberian nama itik lokal pada umumnya hanya berdasarkan letak geografis yang berbeda (Dewantari, 2008). Itik jenis ini memiliki keunggulan tersendiri dibandingkan dengan itik dari jenis lain, antara lain itik ini dapat berproduksi lebih tinggi dari pada itik Tegal (Bharoto, 2001). Itik Mojosari berpotensi untuk dikembangkan sebagai usaha ternak itik komersial, baik pada lingkungan tradisional maupun intensif. Secara fisiologis bentuk badan itik Mojosari relatif lebih kecil dibandingkan dengan itik petelur lainnya. Ukuran telurnya cukup besar, dan rasa dagingnya lebih digemari konsumen.

Menurut Putra dkk. (2013) dan Pracoyo (2009), semenjak terjadinya wabah flu burung yang menyerang itik di Indonesia, pasar burung menjadi tempat berkembangnya virus flu burung pada itik dalam jumlah yang besar. Hal serupa juga dikemukakan oleh FAO (2005), pola pemeliharaan itik yang masih dilepas ke areal sawah memiliki resiko penularan penyakit Avian Influenza yang sangat tinggi. Pola manajemen pemasaran dari peternakan di tempat ini adalah dengan sistem perpindahan dari tempat pascapanen satu ke tempat pasca panen yang lain (Widyastuti dkk., 2006). Kemudian itik pasca panen akan di jual kembali setelah dipelihara dalam waktu beberapa hari kemudian. Hal ini memungkinkan resiko penyebaran

penyakit semakin cepat (Gilbert, 2006). Pemeliharaan itik masih dilakukan dengan pola tradisional, itik dilepas di sungai setiap hari dua kali. Hal ini membuat masih besarnya kemungkinan persebaran virus Avian Influenza di sekitar daerah tersebut (Sedyaningsih dkk., 2006). Laporan kematian mendadak, banyak dilaporkan oleh masyarakat peternak, dengan gejala yang hampir sama, salah satunya adalah perubahan warna pada selaput mata, menjadi kebiruan. Setelah beberapa itik terkena, maka penyebaran penyakit ini akan sangat cepat (Sudarisman, 2007).

Untuk menjawab kekhawatiran masyarakat, diperlukan identifikasi lebih lanjut terhadap penyebab penyakit tersebut. Hasil penelitian ini diharapkan dapat diketahui agen penyebab penyakit, dan dapat ditentukan langkah strategis untuk mengurangi angka morbiditas penyakit ini.


Materi dan Metode

Penelitian ini dilakukan sejak tanggal 10 Juni 2013 hingga 6 Juli 2013, bertempat di desa Modopuro, kecamatan Mojosari, kabupaten Mojokerto, Jawa Timur. Selama kurun waktu satu bulan tersebut, dilakukan pengamatan dan pencatatan laporan kasus kematian itik. Itik yang diduga terserang penyakit tersebut segera diisolasi dan diamati perkembangannya (Ressang, 1984). Sampel itik sakit segera dibawa ke Laboratorium Patologi Fakultas Kedokteran Hewan Universitas Airlangga, untuk dilakukan pengambilan darah melalui vena brachialis, dan kemudian dilakukan nekropsi. Organ yang tampak menunjukkan lesi dilanjutkan dengan pemeriksaan histopatologi dengan pewarnaan *Hematoksin Eosin*. Sampel darah dilakukan uji *Hemagglutinin Inhibition* (HI)

untuk mengetahui adanya kemungkinan antibodi dari agen virus tertentu yang menyebabkan penyakit tersebut. Organ yang menunjukkan lesi, sebagian di buat preparat histopatologi, sebagian digerus dan diinokulasi pada telur ayam ber-embrio (TAB) umur 9 hari untuk mengetahui kemungkinan keganasan virus tersebut. Pemeriksaan virologi ini dilakukan di Laboratorium Virologi Fakultas Kedokteran Hewan Universitas Airlangga.

Hasil dan pembahasan

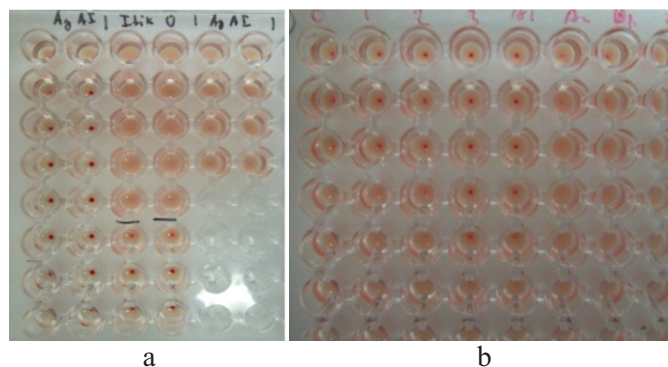
Hasil pemeriksaan nekropsi dari itik yang terserang penyakit *blue eyes syndrome* dapat dilihat pada Gambar 1. Dari sampel itik didapati ciri khas yang sama, bahwa itik yang terserang penyakit ini terlokalisasi di sudut kandang, dalam kondisi paralisa yang akut.



Gambar 1. Gejala klinis yang tampak. A) itik mengalami tortikolis, paralisa tubuh keseluruhan. B) mata itik berwarna kebiruan. C) adanya hemoragi pada trakea itik. (Koleksi pribadi, 2013)

Paralisa yang terjadi dengan kondisi akut, paralisa total terlihat pada itik yang diperiksa, kekakuan terjadi di semua bagian otot. Kejadian paralisa dan kesulitan berjalan pada itik disebabkan

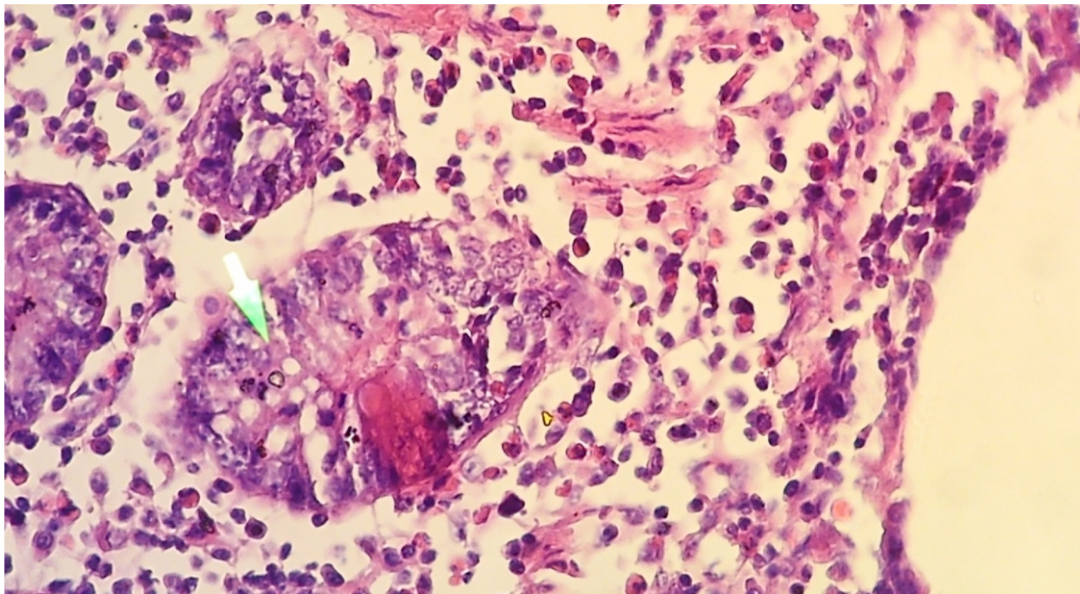
adanya gangguan pada sistem syaraf pusat, dimungkinkan bahwa agen penyebab penyakit menyerang otak (Wu *et al.*, 2014)



Gambar 2. Hasil uji virologi menggunakan uji HA dan HI. a) Uji Haemaglutinasi (HA) dari cairan alantois TAB, b) Uji Haemaglutinasi Inhibisi (HI) dari serum darah itik yang diduga positif *blue eyes syndrome* (Koleksi pribadi, 2013)

Pemeriksaan histopatologi yang dilakukan meliputi organ mata, paru dan seka tonsil. Sebelum dilakukan pembuatan preparat, organ digerus dan substrat yang didapatkan diinokulasikan pada telur ayam berembrio berumur 9 hari (Kencana, 2012). Tiga organ tersebut keseluruhan TAB mati pada usia 2 hari setelah diinokulasi. Hal ini membuktikan bahwa terdapat agen infeksius dari organ tersebut yang dapat menginfeksi TAB, sehingga TAB mengalami kematian di usia 2 hari. Cairan alantois dari Tab tersebut diambil dan dilakukan uji HA yang

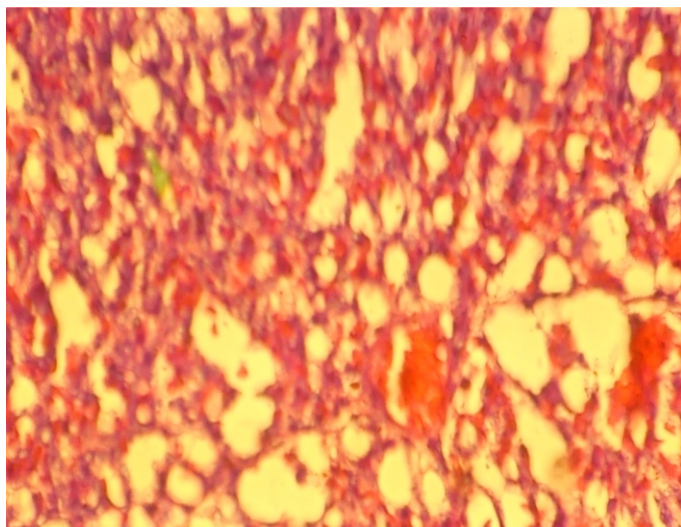
kemudian dilanjutkan dengan uji HI. Dalam penegakan diagnosis penyakit AI, peran protein hemaglutinin(HA) dan neuraminidase (NA) yang terdapat pada amplop virus, menjadi tumpuan dasar pada uji HI (Suwarno dkk. 2006). Dari hasil pengujian HA dan HI, 90% kemungkinan agen tersebut adalah virus H5N1 (Avian Influenza). Hasil uji HA menunjukkan titer sebesar 2^6 dengan kontrol 2^2 , sehingga dilanjutkan dengan uji HI menunjukkan titer 2^2 , 2^3 , 2^3 , 2^5 dan titer kontrol 2^4 (Gambar 2).



Gambar 3. Gambaran histopatologis organ ceca tonsil itik. Sel mengalami degenerasi dan nekrosis, serta banyak ditemukan sel radang polimorfonuklear (PMN). (HE, 400x)

Pada organ ceca tonsil, sebagian sel mengalami degenerasi dan nekrosis, ditemukan pula adanya sel radang (Gambar 3). Dari pemeriksaan organ mata, banyak ditemukan sel radang polimorfonuklear (PMN) tersebar secara merata, hal ini sesuai dengan gejala klinis pada penyakit Avian Influenza pada unggas (Disnakkeswan, 2014). Hal ini dapat dikaitkan dengan adanya peradangan pada selaput mata, akumulasi sel radang pada selaput mata

membuat mata itik berwarna kebiruan (cyanosis). Pada organ paru ditemukan adanya kongesti, alveoli paru mengalami penyempitan (atelektasis) dan ditemukan banyak sel radang PMN (Gambar 4). Hal ini menunjukkan bahwa perjalanan penyakit ini berjalan sub akut hingga akut karena waktu ditemukannya gejala klinis hingga kematian hanya membutuhkan waktu 3-4 hari (Suardana, 2009).



Gambar 4. Gambaran histopatologis organ paru itik. Terdapat kongesti pada paru, alveoli paru tampak menyempit (atelektasis). Ditemukan sel radang di interstitial sel (HE,400x)

Hasil pemeriksaan nekropsis, histopatologi dan dilanjutkan dengan uji identifikasi virologi yang dilakukan, penyakit *blue eyes syndrome* yang terjadi di desa Modopuro, kecamatan Mojosari, kabupaten Mojokerto disebabkan oleh virus Avian Influenza H5N1. Namun perlu dilakukan penelitian lebih lanjut untuk dapat mengidentifikasi lebih jauh mengenai penyebab penyakit tersebut. Penggunaan metode molekuler sangat disarankan untuk memperkuat hasil penelitian selanjutnya.

Ucapan Terima Kasih

Ucapan terima kasih disampaikan kepada drh. Adi Prijo Rahardjo, M.Si., drh. Djoko Legowo, M.Si. dan drh. Sri Mumpuni Sosiawati, M.Kes. sebagai pembimbing lapangan serta Prof. drh. R. Wasito, M.Sc., Ph.D. yang telah membimbing dalam penulisan makalah ini.

Daftar Pustaka

Bambang, Agus M. (1988) *Mengelola Itik*. Penerbit Kanisius. Yogyakarta.

Bharoto, K.D. (2001) *Cara Berternak Itik*. Aneka Ilmu, Semarang.

Dewantari, M. (2008) *Kelenturan Fenotipik Sifat Sifat Reproduksi Itik Mojosari, Tegal, dan Persilangan Tegal–Mojosari Sebagai Respon Terhadap Aflatoksin Dalam Ransum*. Laboratorium Pemuliaan Genetika Ternak, Jurusan Produksi Ternak. Fakultas Peternakan. Universitas Udayana.

Disnakkeswan. (2014) *Penyakit Avian Influenza*. Dinas Peternakan dan Kesehatan Hewan. Nusa Tenggara Barat.

FAO (2005) *Agronomes & Veterinaries Sans Frontieres*, Dep. Kesehatan Ternak Kamboja. Pencegahan dan Pengendalian Flu Burung (Avian Influenza) Pada Peternakan Unggas Skala Kecil. Buku Petunjuk Bagi Paramedis Veteriner.

Kencana, G.A.Y., Mahardika, I.G.N.K., Suardana, I.B.K., Astawa, I.N.M., Dewi, N.M.K., Putra, G. N. N., (2012) *Pelacakan Kasus Flu Burung pada Ayam dengan Reverse Transcriptase Polymerase Chain Reaction*. *Jurnal Veteriner*. Vol. 13 No. 3: 303-308

Pracoyo, N.E. (2009) *Penyebab Infeksi Avian Influenza A (H5N1) di Indonesia*. *Jurnal*

- Ekologi Kesehatan. Vol.8 No.4, 1094– 1099.
- Putra, I.G.N.N., Dewi, N.M.R.K., Suartha, I Nyoman dan Mahardika, I.G.N.K. (2013) Dinamika Seroprevalensi Virus Avian Influenza H5 pada Itik di Pasar Unggas Beringkit dan Galiran. *Jurnal Ilmu Kesehatan Hewan*. Vol.1 No.2: 70-75
- Ressang, A. A. (1984) *Patologi Khusus Veteriner*. Percetakan Bali.
- Sedyaningsih, E.R., Setiawati. V. dan Rif'ati, L. (2006) Karakteristik Epidemiologi Kasus FluBurung Di Indonesia. *Bult of Health Studies*. Lit Bang Kes. Vol 34. No. 4.
- Suardana, I.B.K., Dewi, N.M.R.K. dan Mahardika, I.G.N.K. (2009) Respon Imun Itik Bali terhadap Berbagai DosisVaksin Avian Influenza H5N1. *Jurnal Veteriner* Vol. 10 No. 3 :150-155.
- Sudarisman. (2007) Beberapa Aspek Epidemiologi Kejadian Avian Influenza Pada Unggas di Lapangan. Seminar Nasional Teknologi Peternakan dan Veteriner.
- Suwarno, Rahardjo, A.P., Fauziah, dan Srihanto, E.A. (2006) Karakterisasi Virus Avian Influenza Dengan Uji Serologik dan *ReverseTranscriptase-Polymerase Chain Reaction*. *Media Kedokteran Hewan*. Vol. 22, No.2
- Widyastuti, M.D.W., Basri, Chaerul, Naipospos, T.S.P., dan Bleich, E.G. (2006) Tinjauan Sistem Beterernak Itik Secara Lepas di Indonesia dan Penilaian Implikasinya terhadap Penyebaran Avian Influenza Strain Highly Pathogenic (H5N1). Makalah Konferensi Ilmiah Veteriner Nasional.
- Wu, H., Lu, R., Wu, X., Peng X., Xu L., Cheng L., Lu X., Jin, C., Xie T., Yao H., and Wu N. (2014) Isolation and characterization of a novel H10N2 avian influenza virus from a domestic duck in Eastern China. *Infectios Genetic Evolution*. Page 5.