



Facultad de Veterinaria
Universidad Zaragoza



Trabajo Fin de Grado en Veterinaria

PATOLOGÍA RESPIRATORIA OVINA: VALORACIÓN DEL EMPLEO DE
MÉTODOS DE DIAGNÓSTICO POR IMAGEN

SHEEP RESPIRATORY DISEASE: ASSESSMENT OF THE USE OF
DIAGNOSTIC IMAGING TECHNIQUES

Autor/es

ESTHER MORA CORTÉS

Director/es

DELIA MARÍA LACASTA LOZANO
LUIS MIGUEL FERRER MAYAYO

Facultad de Veterinaria

2019

Índice:

| | |
|---|----|
| 1. Resumen | 1 |
| 2. Introducción | 2 |
| 2.1. Patología pulmonar ovina: situación actual y repercusión | 2 |
| 2.2. Descripción de las patologías pulmonares más importantes | 3 |
| 2.3. Métodos de diagnóstico de las patologías pulmonares | 8 |
| 2.3.1. Métodos de diagnóstico <i>in vivo</i> de las patologías pulmonares | 9 |
| 2.3.2. El diagnóstico anatomopatológico como método de diagnóstico <i>post mortem</i> | 12 |
| 2.3.3. Diagnóstico etiológico | 13 |
| 3. Justificación y objetivos | 13 |
| 4. Material y métodos | 14 |
| 5. Resultados y discusión | 18 |
| 5.1. Estudio de frecuencias | 18 |
| 5.1.1. Diagnóstico clínico | 19 |
| 5.1.2. Diagnóstico ecográfico | 20 |
| 5.1.3. Diagnóstico radiológico y tomográfico | 21 |
| 5.1.4. Diagnóstico anatomopatológico | 22 |
| 5.2. Análisis estadístico | 23 |
| 5.2.1. Ecografía-hallazgos de necropsias | 23 |
| 5.2.2. Auscultación-hallazgos de necropsias | 26 |
| 5.3. Sensibilidad y especificidad | 26 |
| 6. Conclusiones | 27 |
| 7. Valoración personal | 28 |
| 8. Bibliografía | 29 |

1. Resumen

La patología pulmonar ovina ha sido reportada como una de las principales causas de pérdidas económicas dentro de las explotaciones de ovino de nuestro país. Esta patología se caracteriza por tener carácter multifactorial y gran cantidad de presentaciones clínicas, lo cual hace que su diagnóstico clínico sea complejo y se planteen las técnicas de diagnóstico por imagen como técnicas *in vivo* que faciliten su diagnóstico certero a nivel de explotación.

Para realizar el presente estudio, se emplearon aquellos animales remitidos al Servicio Clínico de Rumiantes (SCRUM) sospechosos de presentar patología pulmonar. Todos ellos fueron sometidos al mismo protocolo de actuación, el cual incluye una hematología y una exploración clínica completa. Tras esto, los animales seleccionados por presentar indicios de patología respiratoria fueron sometidos a una exploración ecográfica basada en una distribución en ocho puntos y, algunos de estos animales, a una exploración tomográfica y/o radiológica. Finalmente, se realizó un estudio anatomopatológico tras el sacrificio humanitario o muerte natural del animal.

Con los resultados obtenidos, se llevó a cabo un estudio de frecuencias de todas las variables estudiadas y se analizó estadísticamente la correlación entre el diagnóstico clínico y anatomopatológico y el ecográfico y anatomopatológico, las cuales resultaron negativas en ambos casos.

Abstract —Sheep respiratory disease: assesment of the use of diagnostic imaging techniques—.

Sheep respiratory disease has been reported as one of the main causes of economic losses within the sheep farms of our country. This disease is characterized by its multifactorial nature and its large number of clinical presentations, that makes its clinical diagnosis difficult. As a result, diagnostic imaging techniques seem to be the *in vivo* techniques that facilitate accurate diagnosis at farm level.

To carry out this study, those animals sent to the Clinical Ruminant Service (SCRUM) suspected of suffering pulmonary pathology were examined. All of them were subjected to the same protocol, which includes a hematology and a complete clinical examination. After this, the animals selected for presenting respiratory clinical signs were subjected to an ultrasound examination based on an eight-point distribution examination and, some of these animals, to a tomographic and/or radiological examination. Finally, a pathological study was carried out after the humanitarian sacrifice or natural death of the animals.

With the results obtained, a study of frequencies of all the evaluated variables was made and the correlation between the clinical and pathological diagnosis and the ultrasound and pathological diagnosis were statistically analyzed, which were negative in both cases.

2. Introducción

2.1. Patología pulmonar ovina: situación actual y repercusión

España es el segundo país europeo con mayor censo ovino registrado (representando éste el 22,00% del censo total), sólo por detrás de Reino Unido. En 2018, el censo de ovino en España alcanzó un total de 16.770.926 animales, contando, dentro de esta cifra, tanto animales destinados a la producción de leche como aquellos destinados a la producción de carne. Por su parte, Aragón representa la quinta comunidad autónoma en cuanto a censo, quedando por detrás de Extremadura, Castilla y León, Castilla La Mancha y Andalucía, según datos mostrados por la Subdirección General de Productos Ganaderos, Dirección General de Producciones y Mercados Agrarios (2018).

A pesar de la gran importancia que presenta el sector ovino en el mantenimiento de la biodiversidad y en la fijación de la población del mundo rural, se trata de uno de los sectores ganaderos más empobrecidos, especialmente el de ovino de carne, en el que el margen coste-beneficio es muy estrecho. Es por ello que resulta de gran importancia el control de la sanidad de los animales para mejorar la rentabilidad de las explotaciones (Canal Cordero, 2018a; Canal Cordero, 2018b).

Cualquier patología contribuye de forma directa o indirecta a la generación de pérdidas financieras significativas en los rebaños. Sin embargo, la patología respiratoria ha sido destacada por numerosos autores como una de las alteraciones que mayores mermas económicas produce en todos los principales países productores de ovino a nivel mundial (Brogden *et al.*, 1998; Goodwin *et al.*, 2004; Lacasta *et al.*, 2019a).

Diferentes estudios evidencian la repercusión de la patología pulmonar en las explotaciones ovinas en España. En algunos de ellos, se reportan mortalidades de entre un 5,00% y un 8,00% (Ruiz de Arcaute *et al.*, 2009) o de entre un 2,00% y un 15,00% (Cano *et al.*, 1995). Al analizar la causa de la muerte de los animales de dichas explotaciones en estudio, se demuestra que las neumonías suponen un 28,70% del total de la mortalidad (Ruiz de Arcaute *et al.*, 2009) o resultados aún mayores, como los mostrados por Moreno (1994), que otorga hasta un 86,00% de la mortalidad a los procesos respiratorios en corderos.

La patología pulmonar puede generar pérdidas tanto de forma directa como indirecta. En cuanto a las causas de pérdidas directas, destacan el aumento de la mortalidad de corderos, así como el sacrificio temprano y muerte de animales adultos (Lacasta *et al.*, 2019a). Las pérdidas indirectas se producen por los retrasos en el crecimiento, la disminución de la ganancia media diaria (GMD), el empeoramiento de los índices de conversión (IC), los decomisos en matadero y la reducción de la calidad de la canal en corderos, así como los gastos veterinarios tanto en corderos como en adultos (tratamientos, vacunas, técnicas diagnósticas, etc.) (Lacasta *et al.*, 2019a).

Las alteraciones pulmonares son consideradas patologías complejas, en las cuales intervienen múltiples agentes (virus como los retrovirus, bacterias como *Mannheimia haemolytica*, *Pasteurella multocida*, *Bibersteinia trehalosi* y *Mycoplasma* spp., parásitos como *Dictyocaulus filaria* y pequeños estróngilos pulmonares y hongos como *Aspergillus fumigatus*), la propia fisiología y sistema inmune del huésped (Goodwin *et al.*, 2004) y múltiples factores ambientales como el estrés prolongado o repentino, los factores climáticos (temperatura, viento, precipitaciones, etc.) y las condiciones de estabulación (densidad, orientación, ventilación, humedad relativa, etc.) (Ruiz de Arcaute *et al.*, 2009).

Tanto en corderos como en animales adultos pueden aparecer gran variedad de enfermedades que afecten a las vías respiratorias bajas. Sin embargo, en corderos destaca principalmente una, el complejo respiratorio ovino, mientras que en adultos aparecen múltiples patologías (Castells *et al.*, 2019), generalmente con una sintomatología similar o sin que los animales presenten signos clínicos evidentes (Caicedo *et al.*, 2016), haciendo que el diagnóstico clínico sea complejo y evidenciando la necesidad de aplicar técnicas de diagnóstico por imagen como una herramienta que podría ser de gran utilidad para llegar a diagnósticos certeros a nivel de granja.

2.2. Descripción de las patologías pulmonares más importantes

Complejo respiratorio ovino

El complejo respiratorio ovino (CRO) es una enfermedad multifactorial, que implica la interacción entre tres factores: la propia inmunología y fisiología del hospedador, un amplio número de agentes patógenos (bacterianos, víricos y parasitarios) y los factores ambientales (Lacasta *et al.*, 2019b). Afecta tanto a corderos como a ovino adulto y los agentes causales son principalmente bacterianos, destacando por su frecuencia de aparición *Mannheimia haemolytica*, *Pasteurella multocida*, *Bibersteinia trehalosi* y *Mycoplasma* spp. (Frías, 2017). Todos ellos son gérmenes ubicuitarios del tracto respiratorio de los animales sanos (Ruiz de Arcaute *et al.*, 2009).

La patología se produce como resultado de un desequilibrio entre el sistema inmune del animal, los agentes etiológicos y el medio ambiente. Cualquier factor que provoque en el animal una inmunodepresión, hará que aumente la susceptibilidad del mismo a padecer la enfermedad (Ruiz de Arcaute *et al.*, 2009). En este último aspecto, cabe destacar que el estrés es un importante factor predisponente y que, dentro de los factores estresantes, los más importantes son el calor, el hacinamiento, la mala ventilación, el transporte y la mezcla de animales (Brogden *et al.*, 1998).

El CRO puede aparecer en tres presentaciones clínicas diferentes: una forma sobraguda o sistémica, que se caracteriza por la ausencia de signos clínicos y muertes repentinas (Lacasta *et al.*, 2019b), una forma aguda, en la que aparecen animales con fiebre, apatía, disnea, tos, descarga serosa nasal y ocular y ausencia de apetito, y otra forma crónica, en la que los signos clínicos pueden

ser poco evidentes o transitorios (Donachie, 2001), viendo animales con menores crecimientos, mal aspecto, tos, secreción nasal, etc. (González *et al.*, 2016).

Las lesiones encontradas al realizar la necropsia, también varían según la forma de presentación. En los casos de CRO sobreagudo encontramos hemorragias, principalmente localizadas en las fosas nasales y en los nódulos linfáticos regionales, y unos pulmones aumentados de tamaño, pesados, edematosos, con hemorragias focales dispersas y un exudado hemorrágico detectado al corte (Donachie, 2001). También es común la detección de espuma sanguinolenta en la tráquea e incluso fluyendo por los ollares y no aparecen áreas de consolidación. En las formas agudas encontramos neumonías catarrales o fibrinosas caracterizadas por congestión y hemorragias pulmonares (Frías, 2017), así como consolidación acompañada de pleuritis fibrinosa y adherencias pleurales (Donachie, 2001). En casos de CRO crónico, aparece un aumento del tamaño de los nódulos linfáticos mediastínicos, consolidación pulmonar de localización, generalmente, craneoventral y fibrosis (Frías, 2017; González *et al.*, 2016).

Enfermedad de Maedi-Visna

La enfermedad de Maedi-Visna es una enfermedad causada por el retrovirus del Maedi-Visna, también llamado SRLV (lentivirus de pequeños rumiantes) (Luján *et al.*, 2019), un retrovirus exógeno y no oncogénico perteneciente al género de los lentivirus (Martin y Aitken, 2002). Se trata de un virus macrófago-trópico que establece una infección de por vida en el hospedador, a pesar de producir una marcada respuesta inmunológica (Arnason *et al.*, 2017).

La infección por dicho virus produce una serie de signos clínicos y lesiones definidas dentro de cuatro formas clínicas principales: la forma respiratoria (neumonía intersticial crónica progresiva), la forma nerviosa (encefalitis), la forma mamaria (mamitis intersticial) y la forma articular (artritis proliferativa). Todas ellas pueden estar presentes al mismo tiempo en un mismo individuo. Sin embargo, lo habitual es que aparezca sólo una de manera predominante, aunque haya lesiones histológicas de las otras (Luján *et al.*, 2019). El periodo de incubación es muy largo (de meses a años) y los síntomas clínicos no se suelen mostrar hasta los 2-4 años (Martin y Aitken, 2002). La transmisión del virus se produce de forma horizontal, principalmente por vía aerógena (a través de secreciones respiratorias infectadas), y por otras vías descritas, como la transmisión por contacto directo o la transmisión sexual (a través de semen de machos infectados). También se puede producir de forma vertical, a través del calostro y leche de madres infectadas al cordero recién nacido (Stonos *et al.*, 2017).

Con respecto a la forma respiratoria, el síndrome clínico está producido por una neumonía de tipo intersticial, crónica y progresiva. Los signos más característicos de esta patología son la pérdida de peso progresiva, a pesar de mantener el apetito, y una disnea grave sin sonidos productivos (Martin y Aitken, 2002; Luján *et al.*, 2019). Son signos bastante inespecíficos y, cuando la

enfermedad no está avanzada, pueden resultar inadvertidos. Otros síntomas que pueden aparecer en animales con cuadros complicados con otros procesos son: un aumento de la frecuencia respiratoria, tos y flujo nasal e incluso fiebre (Luján *et al.*, 2019).

En cuanto a los hallazgos anatomopatológicos, aparecen unos pulmones característicos de aspecto voluminoso, que no colapsan al abrir la cavidad torácica, con impresiones de las costillas en su superficie, en algunas ocasiones. Además de los pulmones, los linfonodos mediastínicos también presentan un aumento de su tamaño. Los pulmones que no muestran complicaciones bacterianas, poseen una textura gomosa y firme y presentan una decoloración amarillo-grisácea uniforme (Martin y Aitken, 2002), acompañado de un aspecto abigarrado por la existencia de un punteado granular de color grisáceo, más o menos marcado según la progresión de la enfermedad, que se corresponde con una hiperplasia del tejido linfoide asociado a los bronquios (Benavides *et al.*, 2015). Es frecuente encontrar infecciones bacterianas secundarias debido a que el virus infecta células inmunológicas (Lacasta *et al.*, 2019b).

Se trata de una patología de gran importancia en las explotaciones de ovino españolas, en las cuales se han reportado seroprevalencias muy elevadas, llegando hasta un 97,00% (Gayo *et al.*, 2018). Esta enfermedad no tiene tratamiento y es mortal, aunque la muerte suele producirse por infecciones secundarias y otras enfermedades concomitantes (Martin y Aitken, 2002).

Adenocarcinoma pulmonar ovino

El adenocarcinoma pulmonar ovino (APO), es una enfermedad infecciosa pulmonar transmisible que afecta a ovejas y, en menor medida, a cabras, inducida por el retrovirus Jaagsiekte de la oveja (JSRV), un betaretrovirus con potencial oncogénico propio (Gray *et al.*, 2019). El tumor va sustituyendo la estructura normal del pulmón a medida que se va desarrollando. Además, las células secretoras de dicha neoplasia, neumocitos tipo II, generan grandes volúmenes de líquido. Estos dos motivos hacen que la función pulmonar se vea comprometida (Scott, 2016). Esta patología también recibe otras denominaciones comunes como jaagsiekte, carcinoma pulmonar ovino o adenomatosis pulmonar ovina (Scott, 2016).

Generalmente, el proceso aparece en animales de edad avanzada (Cousens y Scott, 2015), puesto que presenta un largo periodo de latencia, que puede durar desde varios meses hasta 2-4 años (Liu *et al.*, 2016; Monot *et al.*, 2015). La vía de transmisión clásicamente aceptada es aerógena (Gray *et al.*, 2019), pero recientemente se ha demostrado también la transmisión vertical, a través del calostro y la leche (Borobia *et al.*, 2016).

En cuanto a la clínica, se han descrito dos formas de presentación, una clásica y una atípica (Benavides *et al.*, 2015). Los animales afectados muestran signos clínicos tales como disnea, polipnea, tos, secreción y sonidos respiratorios húmedos en la forma clásica, los cuales están producidos por la acumulación de líquido en las vías respiratorias; todo ello en ausencia de fiebre.

Cuando el proceso está avanzado, al realizar la prueba del descenso cefálico o de la “carretilla” (posición en la que se eleva el tercio posterior del animal para que quede baja la cabeza), la mayoría de los animales dan positivo, observándose la salida de líquido de volumen variable por los ollares (Ortín *et al.*, 2019; Liu *et al.*, 2016). Este signo característico no aparecerá en los casos de APO atípico, puesto que no se produce un aumento de la secreción de líquido en las vías respiratorias y no siempre se aprecia en casos de APO clásico, por lo que un resultado negativo no nos permite descartar la patología (Cousens y Scott, 2015).

En la necropsia, la forma clásica aparece como masas grisáceas-púrpura que afectan principalmente a las zonas ventrales de los pulmones, de aspecto brillante y de tamaño variable. Dichas masas pueden estar rodeadas por pequeños nódulos tumorales satélites. La superficie de corte de los tumores es húmeda y puede salir líquido espumoso de los bronquios y bronquiolos. El tamaño y peso de los pulmones afectados se encuentran aumentados, por lo que pueden aparecer las impresiones de las costillas en su superficie. En cuanto a la forma atípica, los tumores son de tacto duro, blanquecinos y con superficie de corte seca. En ambas formas puede aparecer pleuritis, adherencias y complicaciones bacterianas o abscesos (Ortín *et al.*, 2019).

En cuanto a la importancia de la patología, cabe destacar que es el tumor pulmonar más común en el ganado ovino en las zonas productoras de Europa, África, Asia y continente americano (Liu *et al.*, 2016). Presenta una alta tasa de infección y una alta mortalidad, lo que produce grandes pérdidas para los productores de ovino (Mansour *et al.*, 2019).

Pseudotuberculosis

La pseudotuberculosis o linfadenitis caseosa es una patología crónica y contagiosa muy común en nuestro país, causada por una bacteria intracelular muy resistente en el medio: *Corynebacterium pseudotuberculosis*. Se trata de una enfermedad que afecta al ganado ovino y caprino, pudiendo aparecer ésta en dos presentaciones clínicas diferentes: una forma externa, también conocida como forma cutánea o superficial y una forma visceral o interna (Washburn, 2014), aunque pueden coexistir ambas en un mismo animal.

La forma externa se caracteriza por la formación de abscesos en nódulos linfáticos periféricos, palpables externamente, siendo las ubicaciones más comunes los nódulos submandibular, parotídeo, prescapular y femoral, mientras que la forma interna produce abscesos en parénquima de algunos órganos (pulmón, hígado, riñón, etc.), así como en nódulos linfáticos internos, siendo el más comúnmente afectado el mediastínico (Lacasta *et al.*, 2019b; Washburn, 2014).

En cuanto a la clínica, la forma superficial se diagnostica muy fácilmente, siendo necesario diferenciarla de la enfermedad de los abscesos producida por *Staphylococcus aureus* subespecie *anaerobius*. Sin embargo, la forma visceral produce una clínica mucho más inespecífica y va siempre

asociada a la pérdida de peso crónica. Siendo que el parénquima pulmonar y el linfonodo mediastínico son los más comúnmente afectados (Lacasta *et al.*, 2019b), la sintomatología más frecuente suele ser de tipo respiratorio, con disnea más o menos marcada y, en ocasiones, tos seca. Además, pueden aparecer otros signos clínicos inespecíficos según la localización de los abscesos.

Los hallazgos de necropsias se reducen a la aparición de abscesos o nódulos caseosos en cualquiera de las localizaciones anteriormente descritas, presentando al corte un aspecto de “aros de cebolla”, es decir, con un laminado formado por capas fibrosas concéntricas apreciable a la sección transversal. El material caseoso de estas lesiones es inodoro y variable en consistencia; de suave y pastoso a grueso y caseoso (Washburn, 2014).

Se trata de una afección de distribución mundial, presente en la mayoría de las zonas de producción ovina (Baird *et al.*, 2007) y que, aunque no produzca altas mortalidades, origina pérdidas económicas importantes por decomisos de canales infectadas, pérdida de piel y lana y sacrificio prematuro de los animales (Washburn, 2014).

Neumonía por aspiración

La neumonía por aspiración, también denominada neumonía gangrenosa o necrotizante, es una infección pulmonar caracterizada por la inflamación y la necrosis de una zona o lóbulo del pulmón a causa de la inhalación de cualquier sustancia extraña (Lacasta *et al.*, 2019b). La inflamación e infección está causada por las bacterias ambientales que llegan al pulmón a través del producto inhalado, pudiendo derivar esta infección en necrosis o gangrena. Estos cuerpos extraños pueden provenir de una inadecuada administración de agentes terapéuticos (Scott, 2018a), de una deglución desviada o de la inhalación de materiales como espiguillas o pienso.

En cuanto a la sintomatología, los animales afectados pueden presentar fiebre, expresión dolorosa, inapetencia, depresión y aumento de la frecuencia respiratoria. Muchas veces, puede aparecer secreción nasal purulenta de aspecto marronáceo o rojizo (Scott, 2018a), acompañado de mal olor del aire espirado, siendo éste un signo muy característico de esta patología (Castells *et al.*, 2019).

Por último, los hallazgos anatomopatológicos revelan congestión con áreas de edema interlobular en etapas tempranas que, a medida que evoluciona el proceso, pasan a áreas neumónicas consolidadas en forma de cono, con la base hacia la pleura, que acaban en focos supurativos y necróticos o gangrenosos. El aspecto de dichos focos es de una zona blanda, de color marrón-rojizo y olor muy desagradable. Puede aparecer pleuritis fibrinosa asociada (Scott, 2018a).

Neumonía verminosa

Las neumonías producidas por vermes parásitos están causadas por nematodos de las familias Dictyocaulidae y Protostrongylidae, dentro de las cuales destacan por su frecuencia de

aparición *Dictyocaulus filaria*, *Muellerius capillaris* y *Protostrongylus rufescens* (Martin y Aitken, 2002).

En cuanto a los signos clínicos, su gravedad dependerá del nivel de infestación del hospedador y de las especies de nematodos implicados (Martin y Aitken, 2002). Por lo general, debido al control llevado a cabo mediante análisis coprológicos y el uso de antiparasitarios, los signos son inexistentes o muy leves, pudiendo aparecer animales con tos y taquipnea. Los animales con mayores cargas parasitarias pueden mostrar un menor apetito, una pérdida progresiva de la condición corporal y una menor producción de leche (Scott, 2018b). Estos procesos no suelen producir la muerte del animal, excepto en el caso de que se complique con una infección bacteriana secundaria (Martin y Aitken, 2002).

En cuanto a los hallazgos del estudio anatomopatológico, estos parásitos generan una neumonía de tipo granulomatosa causada por la acción mecánica e irritante de los mismos, la cual afecta generalmente a la zona dorsal y diafragmática del pulmón. La lesión aparece como unos nódulos o focos de consolidación generados como respuesta defensiva del hospedador al intentar encapsular a los parásitos (Castells *et al.*, 2019). Además, en algunas ocasiones, pueden observarse estadios adultos de algunos de estos parásitos, como en el caso de *D. filaria*, en bronquios o bronquiolos, lo cual produce reacciones de bronquitis y bronquiolitis (Martin y Aitken, 2002).

Otras neumonías

Además de las neumonías descritas, existen otros procesos menos comunes en el ovino, como son las neumonías agudas producidas por virus como parainfluenza tipo 3 (PI-3), adenovirus y virus respiratorio sincitial (Scott, 2018b).

Otra lesión que podemos encontrar en el aparato respiratorio es la neumonía granulomatosa producida por microorganismos transmitidos por el aire como *Aspergillus fumigatus* (Benavides *et al.*, 2015) y, aunque tradicionalmente se ha considerado al ovino poco susceptible de padecerla, la tuberculosis también puede producir casos individuales en el ovino (Muñoz-Mendoza *et al.*, 2015).

2.3. Métodos de diagnóstico de las patologías pulmonares

En la actualidad, existen múltiples técnicas de diagnóstico para detectar el amplio abanico de patologías pulmonares que encontramos en el ganado ovino. Éstas van desde las técnicas más empleadas a nivel de campo como son la auscultación pulmonar y el examen anatomopatológico, hasta técnicas más innovadoras como la tomografía computarizada. Las técnicas de diagnóstico por imagen son métodos no invasivos que pueden resultar de gran utilidad para complementar los protocolos diagnósticos y para ayudarnos en la comprensión de algunas patologías (Castells *et al.*, 2019).

2.3.1. Métodos de diagnóstico *in vivo* de las patologías pulmonares

Exploración clínica

La exploración clínica, haciendo especial hincapié en la auscultación del tórax, es un procedimiento no invasivo fundamental para realizar el diagnóstico de las patologías pulmonares en especies de abasto (Scott, 2010). De hecho, generalmente, éste se basa en la anamnesis, la inspección y el examen clínico de los animales y los hallazgos en la exploración pulmonar, así como la respuesta a tratamientos o la confirmación a partir de los hallazgos de necropsia (Scott, 2010).

La auscultación debe hacerse de forma ordenada, pausada y en un lugar tranquilo y silencioso. De esta forma, nos permite evaluar la presencia de disnea y de ruidos respiratorios (sibilancias, estertores y ronquidos) de forma rápida, fácil y accesible para todos los veterinarios, permitiendo así acercarnos a un diagnóstico clínico.

Como se ha visto, la auscultación es una técnica con múltiples ventajas, pero también presenta inconvenientes, entre los cuales cabe destacar que muestra un componente subjetivo y que los sonidos respiratorios pueden variar según diferentes factores como la edad del animal, su nivel de engrasamiento (Ramos y Ferrer, 2007), el vellón del mismo y el estrés, el dolor o la fiebre que generan hiperventilación (Scott, 2010), la presencia de expectoraciones previas a la exploración, etc. Otra desventaja que presenta la auscultación es que aún no existe consenso sobre si ciertos sonidos respiratorios están presentes en enfermedades específicas (Scott, 2010), lo cual empobrece su valor como técnica diagnóstica y pone en alza la necesidad de apoyar el diagnóstico en otras técnicas.

Exploración ecográfica

La ecografía, también denominada ultrasonografía, es una técnica de diagnóstico por imagen no invasiva e inocua, basada en la emisión-recepción de ultrasonidos que resulta de gran utilidad para el estudio de los tejidos blandos. Los ultrasonidos son ondas sonoras de alta frecuencia, denominándose así aquellas que presentan una frecuencia mayor de 20 KHz. Los aparatos empleados actualmente utilizan para la generación de la imagen ondas con frecuencias comprendidas entre 2 MHz y 15 MHz (Liste, 2010; Mannion, 2009).

Los elementos que forman un ecógrafo incluyen un generador, un transductor o sonda ecográfica, un convertidor analógico-digital, una memoria gráfica, un monitor y un registro gráfico (Díaz-Rodríguez *et al.*, 2007). El componente exploratorio, la sonda, presenta propiedades tanto de transmisión como de recepción de los ultrasonidos y, gracias al efecto piezoeléctrico de los cristales que la componen, se produce la transformación de energía eléctrica en acústica, y viceversa (Liste, 2010; Díaz-Rodríguez *et al.*, 2007). La energía acústica viaja en forma de ultrasonidos a través de los tejidos estudiados y, durante su recorrido, van atenuándose hasta llegar a una interfase, un límite o zona de contacto entre dos medios que transmiten el sonido a diferente velocidad (Granados, 2018),

haciendo que los ultrasonidos se reflejen de vuelta al transductor. Una vez ahí y, de nuevo, gracias al efecto piezoeléctrico, vuelven a ser transformados y aparecen en el monitor como una imagen formada por diferentes puntos más o menos brillantes según la impedancia acústica del medio (Liste, 2010).

El mapa de grises formado en las imágenes varía según la ecogenicidad del tejido (Tabla 1), siendo ésta la capacidad intrínseca de cada órgano o tejido de generar una determinada señal acústica o eco (Liste, 2010). De mayor a menor intensidad, los ecos más intensos aparecen como puntos blancos (hiperecogénicos), los ecos poco intensos son aquellos que aparecen como imágenes grisáceas (hipoecoicos), y aquellos puntos en los que no se generan ecos por ausencia de interfases en ellos (anecoicos), aparecerán como una imagen negra (Díaz-Rodríguez *et al.*, 2007).

| Ecogenicidad | Tejidos orgánicos y sustancias biológicas |
|--------------------------------|--|
| Anecogénico/anecoico | Fluidos (bilis, orina, sangre, exudado, trasudado, pus, etc.) |
| Hipoecogénico/hipoecoico | Tejido muscular, parénquima renal, mucosa intestinal |
| Moderadamente ecogénico/ecoico | Parénquima hepático |
| Hiperecogénico/hiperecoico | Bazo, grasa, próstata, pelvis renal, paredes vasculares, gas, interfases orgánicas (cápsulas fibrosas), tejido óseo/mineralización |

Tabla 1. Rango de ecogenicidades crecientes en los diferentes tejidos biológicos y sustancias orgánicas (Liste, 2010).

Para realizar el examen ecográfico de tórax, se emplean transductores de sector de 5,0 MHz conectadas a equipos en modo B (Scott y Sargison, 2010). A la hora de realizar dicho examen, nos vemos limitados por las costillas de la caja torácica, por lo que se debe colocar el transductor en los espacios intercostales. Una vez encontrada una ventana acústica, se puede evaluar la pleura, el parénquima pulmonar, el espacio mediastínico y el diafragma (Mannion, 2009), así como diferentes lesiones pulmonares y torácicas (consolidaciones crónicas, abscesos, neoplasias, efusiones pleurales, hernias diafragmáticas) (Scott, 2016).

El ecógrafo es un aparato muy empleado de forma rutinaria por los profesionales veterinarios para realizar diagnóstico de gestación en las diferentes especies de abasto. Sin embargo, a pesar de ser económico y de aportar información inmediata, su uso en diagnóstico clínico no está muy extendido (Scott y Sargison, 2010). Diversos estudios han demostrado la eficacia que presenta el ecógrafo en el diagnóstico de patologías pulmonares como el APO, el cual es capaz de detectar con alta sensibilidad y especificidad lesiones tumorales mayores de 2 cm localizadas en la pleura visceral (Cousens y Scott, 2015).

Radiografía torácica

La radiología diagnóstica es una técnica de diagnóstico por imagen no invasiva que estudia la estructura anatómica de los tejidos, tanto fisiológica como patológica, a través de imágenes estáticas

(Ruiz de Arcaute *et al.*, 2013). Dicha técnica emplea rayos X, los cuales forman parte del espectro de radiación electromagnética y tienen capacidad de penetrar en los tejidos (Liste, 2010). Las imágenes se obtienen al exponer una región corporal, en este caso el tórax, a un haz de rayos X emitido por el aparato de rayos. Este haz de rayos incide sobre una película sensible y, según la cantidad de rayos que hayan sido absorbidos por los tejidos que ha atravesado, se generará una imagen bidimensional de la zona examinada (Castells *et al.*, 2019).

Se trata de una herramienta útil que nos permite localizar lesiones y caracterizarlas según los patrones lesionales observados (Ventura, 2018). En la radiología torácica se describen tres tipos de patrones, el patrón bronquial, aquel en el cual se produce un aumento de la visualización de las paredes bronquiales, el patrón intersticial, que se caracteriza por el aumento de la densidad pulmonar de forma difusa, y el patrón alveolar, el cual se caracteriza por aparecer opacidad pulmonar con márgenes mal delimitados (Thrall, 2003).

El diagnóstico radiológico es una técnica de diagnóstico muy empleada en medicina humana, en pequeños animales y en clínica equina. Sin embargo, en animales de producción su uso es bastante limitado (Ventura, 2018). Además, presenta algunos inconvenientes, como la superposición pulmonar producida al realizar proyecciones laterales, la gran profundidad del tórax de los animales y la fuerte musculatura existente a nivel de la escápula, aspectos que limitan el valor de la radiología (Douglas y Williamson, 1975).

Tomografía computarizada

La tomografía computarizada, también conocida como TC, es una técnica de diagnóstico por imagen basada en la absorción variable de rayos X por los diferentes tejidos del cuerpo (Ventura, 2018). En contraposición a la radiografía estándar, la tomografía computarizada genera cortes axiales de la zona examinada. Esto se debe a que, tanto el tubo de rayos X como el conjunto de detectores giran alrededor del paciente dentro de un pórtico, haciendo que los rayos penetren la zona de estudio desde diferentes direcciones (Liste, 2010).

Puesto que la imagen se crea, al igual que en la radiografía convencional, según la absorción de los rayos por los diferentes tejidos, la interpretación de las imágenes es equivalente. Así, los tipos de densidades radiológicas que se encuentran son los mismos que en la radiología que, de mayor a menor radiopacidad, son: tejido óseo/mineral, tejido blando/fluido, grasa y gas (Liste, 2010). Sin embargo, el espectro de grises observado es mayor, lo cual permite una mayor diferenciación de los tejidos blandos (Keane *et al.*, 2017).

Los equipos de tomografía computarizada han evolucionado con el tiempo, permitiendo que, con los aparatos actuales, se obtengan imágenes de gran calidad en menos de un minuto y reconstrucciones en 3D de grandes áreas anatómicas (Liste, 2010). Alguno de los usos que se le da en medicina veterinaria es el diagnóstico y seguimiento de masas torácicas y abdominales, así como

de lesiones intracraneales en pequeños animales, la evaluación del esqueleto apendicular para el diagnóstico de cojeras en équidos y malformaciones y lesiones como quistes, abscesos o cenurias en rumiantes (Keane *et al.*, 2017). Con todo esto, queda demostrado que la TC es una técnica muy útil y cada vez más empleada en la clínica de pequeños animales y clínica equina. Sin embargo, este método diagnóstico no es aplicable en condiciones de campo por diferentes motivos. El primero de ellos es que se trata de una técnica demasiado costosa y que el equipo está disponible en pocas clínicas y universidades en nuestro país. Además, el método requiere anestesia general para explorar a los animales (Cousens y Scott, 2015), lo cual encarece aún más el diagnóstico.

Lavados traqueobronquiales y nasobronquiales

Los lavados traqueobronquiales y nasobronquiales son dos técnicas de diagnóstico diferentes que se emplean para obtener muestras de las vías bajas del tracto respiratorio (tráquea y grandes bronquios). A partir de dichas muestras se pueden realizar citologías, cultivos, antibiogramas y exámenes virológicos.

La diferencia entre ambas técnicas es el procedimiento de obtención de la muestra, siendo los lavados traqueobronquiales algo más traumáticos para el animal. Para llevar a cabo la toma de muestras, se procede en primer lugar a la sedación del animal y, posteriormente, se introduce un trocar entre dos anillos traqueales, se pasa una sonda estéril y se introducen a través de ésta entre 10 y 20 mL de solución salina fisiológica estéril. Tras esto, se vuelve a aspirar ese líquido con la propia jeringuilla, se retira el catéter y se sutura la piel (Ramos y Ferrer, 2007). La técnica de los lavados nasobronquiales es semejante, pero para la misma no es necesario sedar al animal. En este caso, no existe la necesidad de incidir a nivel traqueal, puesto que la sonda se introduce a través de las fosas nasales, siendo la técnica menos traumática, más fácil de realizar y con menor riesgo de complicaciones. Sin embargo, se requiere de cierta habilidad y práctica para obtener una muestra de calidad (Valero, 2018).

2.3.2. El diagnóstico anatomopatológico como método de diagnóstico *post mortem*

El diagnóstico anatomopatológico es un método de diagnóstico ampliamente empleado en pequeños rumiantes. Mediante la visualización y el análisis de todos los órganos y sistemas de los individuos se buscan lesiones, cambios en la coloración, consistencia, olor, objetos extraños, etc., que nos aproximen a un diagnóstico definitivo. En nuestro caso, la parte del examen anatomopatológico que interesa es el estudio del parénquima pulmonar y las pleuras, así como los nódulos linfáticos implicados.

En muchas ocasiones, el estudio anatomopatológico macroscópico se acompaña del microscópico, en el cual se evalúan cortes tisulares en busca de cambios histopatológicos

característicos (Cousens y Scott, 2015), así como de la toma de muestras para realizar un diagnóstico etiológico definitivo.

2.3.3. Diagnóstico etiológico

Aunque los múltiples métodos de diagnóstico explicados hasta el momento nos permiten hacer buenas aproximaciones al diagnóstico definitivo de las enfermedades, ninguno de ellos nos permite conocer, a ciencia cierta, la etiología de la enfermedad (Ventura, 2018). Por ello, siempre es recomendable que, en la medida de lo posible, se diagnostiquen las patologías presentes en las explotaciones mediante técnicas laboratoriales. Gracias a éstas podemos conocer los agentes y cepas implicadas y, mediante el uso de antibiogramas de las bacterias, todo esto nos permite llevar a cabo un correcto uso de los antibióticos.

El estudio etiológico puede realizarse a partir de diferentes muestras y de diferentes técnicas de diagnóstico laboratorial. Entre las muestras que se pueden tomar para diagnosticar la etiología de las enfermedades pulmonares se encuentran los lavados nasobronquiales y traqueobronquiales y las muestras recogidas en necropsia (hisopado de las lesiones o fragmentos de parénquima pulmonar afectado). Con estas muestras, se pueden realizar cultivos microbiológicos para aislar e identificar los agentes implicados, antibiogramas, y técnicas moleculares (PCR) para la identificación de virus o bacterias.

3. Justificación y objetivos

Tras analizar y valorar el gran impacto que tiene la patología pulmonar en el ganado ovino adulto de nuestro país y visto que el método de diagnóstico empleado principalmente por los veterinarios a nivel de campo es la exploración clínica mediante auscultación torácica, se ha planteado el uso de técnicas de diagnóstico por imagen no invasivas como son la ecografía, la tomografía computarizada y la radiología torácica, para ser utilizada como apoyo en el diagnóstico certero de las patologías pulmonares que más afectan al ganado ovino de nuestro país, con las ventajas e inconvenientes que estos métodos presentan.

Con el presente trabajo se busca alcanzar los siguientes objetivos:

1. Estudio de las principales patologías respiratorias presentes en los animales recibidos en el SCRUM durante el curso 2018-2019.
2. Análisis del uso de la ecografía, radiografía y tomografía computarizada como técnicas de diagnóstico por imagen en la patología respiratoria.
3. Estudio de la correlación entre los hallazgos clínicos, las técnicas de diagnóstico por imagen y los hallazgos anatomopatológicos del aparato respiratorio.

4. Material y métodos

Revisión bibliográfica

En la elaboración de este trabajo nos basamos en la búsqueda y análisis de publicaciones que guardaran relación con el tema a desarrollar, empleando bases de datos como PubMed, Dialnet, Alcorze, ResearchGate, Zaguán, Google Scholar, etc. El principio de la búsqueda se basó en palabras clave más generales, como *lung diseases in sheep*, *respiratory diseases in sheep*, *prevalence respiratory diseases in sheep*, *imaging diagnosis in sheep*, y se fue ampliando la información buscando términos más específicos como *ultrasonography*, *lung ultrasonography*, *computed tomography*, *ovine pulmonary adenocarcinoma*, etc. También se emplearon libros científicos (Ej. *Enfermedades de la oveja*).

Diagnóstico clínico

Para el desarrollo de este trabajo se ha llevado a cabo el análisis de los animales remitidos al Servicio Clínico de Rumiantes del Hospital Veterinario de la Universidad de Zaragoza (SCRUM) durante el curso académico 2018-2019. El SCRUM es un servicio de apoyo diagnóstico a los veterinarios de campo y de investigación aplicada al sector ovino y caprino. En él se reciben tanto casos clínicos remitidos por veterinarios de explotaciones de Aragón, principalmente, como animales adultos de desecho de diferentes razas, a través de un proyecto de investigación llevado a cabo con la cooperativa Casa de Ganaderos de Zaragoza S.Coop. En ambos casos, los animales son enviados al servicio para llevar a cabo un estudio minucioso de los mismos, con el objetivo de conocer las patologías presentes en las explotaciones y llegar a diagnósticos certeros sobre los animales.

Todos los animales remitidos al SCRUM fueron sometidos al mismo protocolo de actuación. En primer lugar, de todos ellos se recoge una anamnesis completa con todos los datos que puedan ser relevantes para la resolución de los casos. Tras la llegada a las instalaciones de la Facultad, los animales son instalados en la nave de cuarentena donde se lleva a cabo la primera exploración. En el momento de la recepción, todos los animales son catalogados individualmente con un crotal de identificación interna y, al mismo tiempo, se toman dos muestras de sangre yugular de cada individuo, una muestra con anticoagulante EDTA y otra sin él, para realizar una hematología general y mantener el suero congelado para llevar a cabo posibles pruebas de interés posteriormente. También se hace una extensión de sangre entera para llevar a cabo el recuento leucocitario de cada individuo. Tras esto, todos los animales son sometidos a una exploración clínica completa y sistemática, siguiendo una ficha de exploración propia del SCRUM, que incluye todos los sistemas y aparatos del animal, así como datos relativos a la especie, raza, sexo, edad, condición corporal, temperatura y frecuencias cardíaca y respiratoria. Por último, con todos los datos obtenidos, se establece un diagnóstico diferencial y, en caso necesario, se realizan pruebas complementarias como ecografías, radiografías, termografías, urianálisis, examen neurológico o ruminocentesis.

Dentro de la exploración general, se incluye la exploración clínica del aparato respiratorio, la cual se realiza de forma ordenada y lógica, de craneal a caudal, empezando por los ollares y acabando por la exploración de los pulmones. Siguiendo la ficha de exploración, se evalúa la presencia o ausencia de reflejo tusígeno y la descripción de la tos, si ésta es positiva, clasificándola en productiva o seca y fuerte o débil, si el aire exhalado por el animal presentaba olor o no, así como si se detecta aplastamiento traqueal y a qué nivel se encuentra éste, en caso de presentarlo. En cuanto a la exploración de los pulmones mediante auscultación, se evalúa la presencia de disnea, taquipnea y de ruidos respiratorios, así como el resultado al realizar la prueba de la carretilla y el tamaño o afección de los linfonodos prescapulares. La disnea o respiración dificultosa se clasifica en inspiratoria, espiratoria o mixta, estando asociada la primera a problemas en las vías extratorácicas y la espiratoria y la mixta a procesos de vías bajas. Una vez clasificada, también se describe su gravedad clínica en alta, media o baja, así como la localización de la misma, diferenciando entre procesos difusos que afectan a todo el parénquima pulmonar y aquellos localizados. Los ruidos respiratorios también son clasificados según el tipo audible en estertores, sibilancias y/o ronquidos. Todas estas clasificaciones nos ayudan a diferenciar entre procesos productivos o secos y con ello, podemos finalmente enfocar nuestro diagnóstico.

Diagnóstico ecográfico

Una vez realizada la exploración de los animales, aquellos en los que, por los hallazgos encontrados, se sospechaba de patología pulmonar, fueron sometidos a un estudio más detallado, empleando diferentes técnicas de diagnóstico por imagen como son la ecografía, la radiología y la tomografía computarizada.

Se llevó a cabo un estudio ecográfico completo de 23 animales que presentaban sintomatología respiratoria. Dicho diagnóstico ecográfico se realizó de forma metódica y ordenada, dividiendo cada uno de los pulmones de los animales evaluados en cuatro cuadrantes, obteniéndose así una imagen craneal, una craneomedial dorsal, una craneomedial ventral y una imagen caudal de cada pulmón, evaluándose, de esta forma, un mínimo de 8 puntos ecográficos en cada individuo. Puesto que el vellón de los animales dificulta dicha exploración, se procedió a esquilar la zona a explorar y empaparla con gel de ecografía.

Para la realización de estas exploraciones se empleó un ecógrafo aportado por el SCRUM, VET EICKEMEYER modelo Magic 5000 con el modo B y sonda convexa, con una frecuencia de entre 3,5 MHz y 5 MHz.

Diagnóstico radiológico

Además del estudio ecográfico de los animales, en 6 de los ovinos empleados en este estudio se realizó también, de forma complementaria, el estudio radiológico, empleando un aparato

de rayos Electromedical portátil, modelo PC MAX-20H-PLUS, aportado por el Centro Veterinario Valvet de Zaragoza.

Para dicho estudio, se realizó una proyección latero-lateral del tórax, con el animal en estación para valorar los patrones radiológicos encontrados y poderlos comparar con el resto de técnicas diagnósticas empleadas.

Diagnóstico tomográfico

Para completar este estudio, algunos de los animales evaluados mediante examen clínico y ecográfico, que resultaron de especial interés por los hallazgos encontrados, fueron sometidos también a un estudio tomográfico del aparato respiratorio.

Del total de animales evaluados mediante auscultación y ultrasonidos, 8 fueron sometidos también a un estudio mediante el aparato de tomografía computarizada (TC) facilitado por el Centro Clínico Veterinario de Zaragoza, General Electric Healthcare modelo Brivo de dos cortes. Los animales fueron explorados tomográficamente mediante anestesia general, colocados en decúbito esternal y sacrificados para su estudio en la sala de necropsias del Servicio de Anatomía Patológica de la Facultad de Veterinaria de Zaragoza, con el fin de corroborar los resultados de la tomografía con los hallazgos anatomopatológicos.

Estudio anatomopatológico

El último paso a realizar, siguiendo el protocolo de trabajo habitual del SCRUM, es la realización del estudio anatomopatológico completo de cada uno de los animales. En la mayoría de los casos, se procede al sacrificio humanitario de los mismos mediante la inyección en la vena yugular de pentobarbital sódico (EUTHASOL®). Este estudio anatomopatológico fue llevado a cabo en el Servicio de Anatomía Patológica de la Facultad de Veterinaria de Zaragoza.

Como en el resto de los animales, se procedió al estudio ordenado y sistemático de todos los órganos, haciendo especial hincapié en la observación y análisis del pulmón, los nódulos linfáticos mediastínicos, la pleura y la cavidad torácica que aloja estas estructuras, en los cuales se pueden describir lesiones tales como congestión o hiperemia, hemorragias, edema, abscesos, diferentes tipos de neumonía, etc. Del mismo modo que en la exploración clínica, los hallazgos observados en el estudio anatomopatológico fueron anotados en una ficha de necropsia empleada en el SCRUM que recoge todos los aparatos y sistemas, incluido el aparato respiratorio.

Por último, se realizaba una foto del pulmón entero, vista cenital, junto con su identificación, así como otras fotos que incluían vistas laterales del pulmón y fotos de lóbulos o lesiones más específicas encontradas en cada individuo. Además, en caso necesario, se procedía a la toma de muestras mediante hisopo o trozo de parénquima para realizar cultivos microbiológicos y estudios

moleculares, así como, muestras de órgano para la realización de estudios histopatológicos, lo cual no será desarrollado en el presente trabajo.

En la Tabla 2 se muestran los diferentes patrones relacionados con las patologías pulmonares más importantes según la técnica de diagnóstico empleada:

| Patología | Ecografía | TC | Rx | Necropsia |
|--------------------------------------|--|---|---|---|
| Maedi-Visna | Ecogenicidad homogénea en todo el parénquima pulmonar | Aumento de opacidad en todo el parénquima | Patrón intersticial difuso | Neumonía intersticial |
| Complejo respiratorio ovino | Áreas de tejido más ecogénico sin una clara división del tejido normal. Focos purulentos | Áreas colapsadas, más opacas y blanquecinas rodeadas de tejido sano | Patrón alveolar sin lesión intersticial | Neumonía catarral/fibrinosa aguda/crónica, de localización craneoventral |
| Adenocarcinoma pulmonar ovino | Áreas hipoecoicas definidas dorsalmente por una línea hiperecoica amplia | Patrón nodular con puntos pequeños y difusos, imagen clara de los nódulos tumorales rodeados de tejido sano | Patrón nodular de tamaño variable según la evolución de la enfermedad | Lesiones neoplásicas difusas o nodulares, de color gris o púrpura, de mayor consistencia |
| Neumonías verminosas | Zona ecogénica rodeada de áreas normales en la zona dorsal del pulmón | Áreas neumónicas en la parte dorsal del pulmón, línea sobre el tejido pulmonar correspondiente a trayectos parasitarios | Patrón mixto (alveolar y nodular) | Neumonía granulomatosa de localización dorsocaudal |
| Linfadenitis caseosa | Forma redonda hiperecogénica debajo del tejido normal | Imagen específica del absceso con un área de realce alrededor y mineralización dentro del absceso | Masa redonda radiopaca | Nódulos caseosos con aspecto de "aros de cebolla" en parénquima pulmonar o linfonodo mediastínico |
| Neumonía Gangrenosa | Focos de ecogenicidad en las áreas afectadas | Áreas de tejido necrótico, oscuras, con bordes difusos | Patrón mixto (alveolar e intersticial) en la zona lesionada | Focos de gangrena o necrosis en forma de cono |

Tabla 2. Relación entre los patrones encontrados en las diferentes técnicas de diagnóstico por imagen y los posibles hallazgos de necropsias (Castells *et al.*, 2019).

Estudio estadístico

La última parte del trabajo constó de un estudio estadístico realizado a partir de los datos recopilados a lo largo del presente curso académico, analizados mediante el programa IBM SPSS Statistics 23 para Windows. Como se ha explicado en apartados anteriores, la ecografía fue realizada en cada animal sobre 8 cuadrantes diferentes, sumando un total de 184 cuadrantes. Esta técnica se extrapoló también a la exploración clínica y al estudio anatomopatológico, de forma que se realizó un estudio de toda la superficie pulmonar con todas las técnicas, reduciendo así el riesgo de dejar sin

explorar un punto en el que se presente algún tipo de lesión localizada, como puede ser un foco catarral o una pseudotuberculosis visceral. De esta forma, se pudo comprobar si las técnicas de diagnóstico son útiles para diferenciar animales sanos de enfermos y, además, saber si con ellas somos capaces de reconocer patologías localizadas.

Todos los datos recogidos en las fichas de exploración, ecografía y necropsias fueron recopilados para obtener:

- Un estudio de frecuencias de todas las variables en estudio, como por ejemplo el porcentaje de tos positiva, de disnea y ruidos respiratorios, de patrones ecográficos, de lesión pleural o de hallazgos de necropsias.

- Tablas cruzadas que evalúen los diferentes métodos de diagnóstico acompañadas del correspondiente coeficiente de contingencia para conocer si existe correlación estadísticamente significativa entre las técnicas estudiadas.

- Tablas cruzadas que relacionen los diferentes patrones ecográficos observados con las lesiones vistas en necropsias.

Además de dicho estudio estadístico, se concluyó el análisis de los resultados con el cálculo de la sensibilidad y la especificidad para cada prueba mediante el programa WinEpi (*Working in Epidemiology*).

5. Resultados y discusión

Para proceder a analizar los resultados, resulta de gran importancia recordar que, a lo largo del estudio, se hablará en todo momento de cuadrantes y no de animales individuales.

También es conveniente resaltar que se trata de un estudio que parte de una muestra sesgada, puesto que los individuos en estudio no fueron elegidos al azar, sino que se exploraron aquellos sospechosos de presentar patología respiratoria. El análisis de los resultados, se basa en una primera parte de estadística descriptiva, seguido de una segunda parte en la que se desarrolla el propio análisis estadístico.

5.1. Estudio de frecuencias

Lo primero a la hora de analizar los resultados del trabajo fue realizar un estudio de frecuencias, un análisis meramente descriptivo de las diferentes variables cualitativas empleadas. Con esta parte del estudio, se pretende realizar un acercamiento a los resultados del trabajo, evaluando así datos como el número de animales en los que se ha detectado patología a la auscultación, cuántas patologías y con qué frecuencia se han diagnosticado con el ecógrafo, etc.

5.1.1. Diagnóstico clínico

Todas las variables relacionadas con el aparato respiratorio fueron evaluadas (flujo nasal, tos, sonidos pulmonares, auscultación, etc.). La primera de ellas fue el flujo nasal, sobre el cual se

estudió la presencia o ausencia y el tipo y localización. El 65,20% del total mostró presencia de flujo nasal y, dentro de este porcentaje, el tipo más diagnosticado fue el seroso, el cual apareció en un 46,66% de los casos (Figura 1).

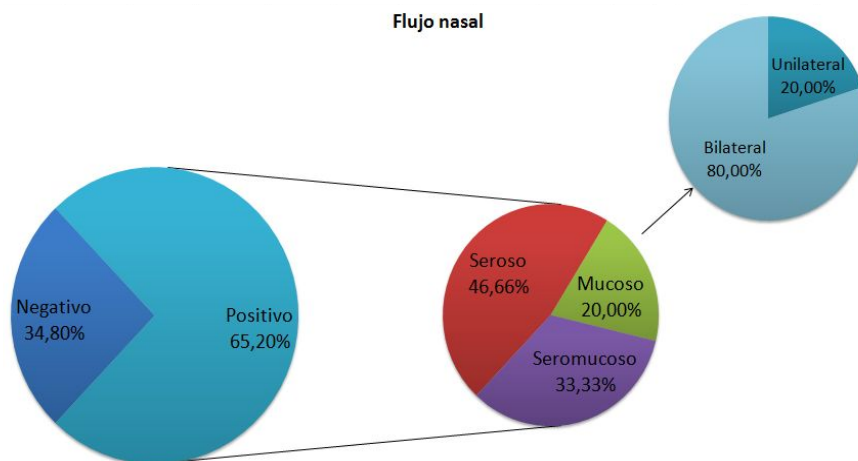


Figura 1. Análisis de la presencia y tipo de flujo nasal en los animales estudiados.

La segunda variable analizada fue la tos. De igual forma, se evaluó que estuviera presente o ausente y, en caso de estar presente, el tipo de tos. En cuanto a los resultados, se encontró sólo un 13,00% de ausencia de tos, mientras que un 87,00% fueron hallazgos positivos. En cuanto a los tipos, la tos más escuchada fue la de tipo productiva y fuerte, la cual fue escuchada en un 34,80% de los casos, seguida de la productiva y débil (26,10%) (Figura 2).

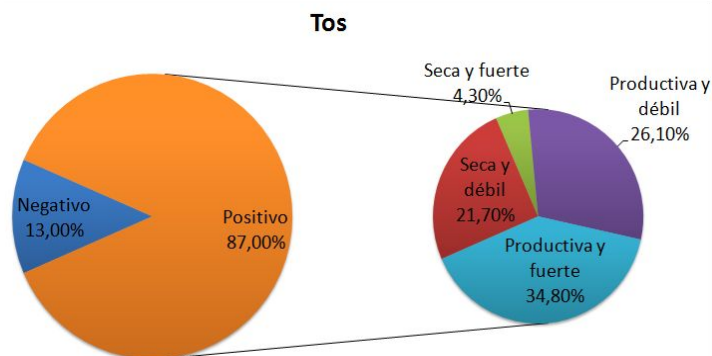


Figura 2. Análisis de la presencia y tipo de tos en los animales estudiados.

Sobre la exploración del área pulmonar como tal, se generaron cuatro variables diferentes, la presencia o ausencia de ruidos pulmonares en los diferentes cuadrantes y el tipo de estos y la presencia o ausencia de disnea y el tipo auscultado. En cuanto a los ruidos pulmonares, sólo se halló un 13,00% de casos negativos. Con respecto a los casos positivos (87,00%), los ruidos más frecuentes fueron los ronquidos (16,30%) y los estertores (14,10%), seguidos de las combinaciones de diferentes ruidos respiratorios (Figura 3).

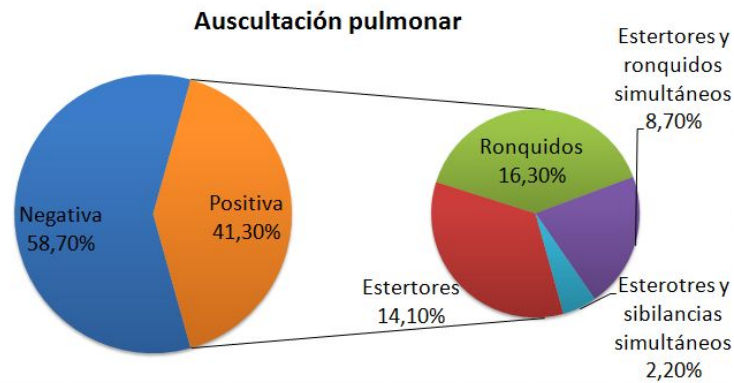


Figura 3. Análisis de la presencia y tipo de ruidos respiratorios en los animales estudiados.

Por último, en cuanto a los resultados de la auscultación de disnea (Figura 4), fueron negativos en un 18,50% y positivos en un 81,50%. La disnea más auscultada fue la disnea mixta, diagnosticada en un 47,80% de los casos, seguida de la disnea espiratoria (20,70%) y la inspiratoria (13,00%).

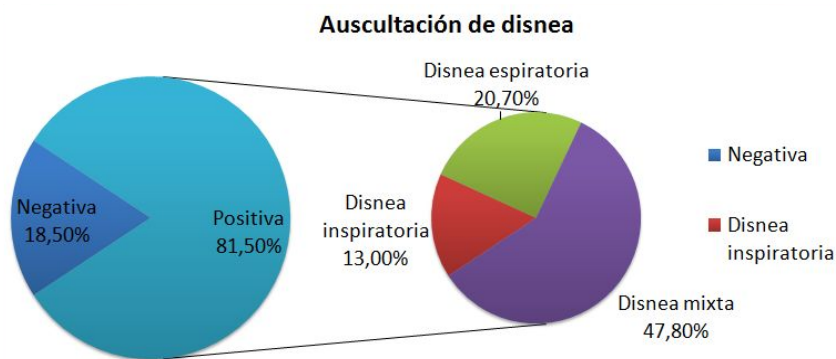


Figura 4. Análisis de la presencia y tipo de disnea en los animales estudiados.

5.1.2. Diagnóstico ecográfico

A la hora de analizar la frecuencia de los patrones ecográficos obtenidos durante el estudio, podemos observar que existe una gran variedad tanto de lesiones como de imágenes o patrones ecográficos. Con los resultados obtenidos (Tabla 3), se evidencia que el patrón ecográfico más detectado es la hiperecogenicidad general, la cual se observa en 62 cuadrantes (33,69%), seguido de la hiperecogenicidad parcial, la cual aparece en 41 cuadrantes, representando esto un 22,28%. Otro patrón ampliamente observado es la hiperecogenicidad generalizada acompañado de una banda hiperecogénica superficial, la cual aparece en 35 cuadrantes (19,02%). El 25,01% de cuadrantes se encuentra distribuido en diferentes tipos de patrones restantes.

| PATRÓN ECOGRÁFICO | FRECUENCIA | PORCENTAJE (%) |
|---|------------|----------------|
| Patrón ecogénico pulmón (barras anecogénicas e hiperecogénicas) | 10 | 5,43 |
| Hiperecogenicidad (general o difusa) | 62 | 33,69 |
| Hiperecogenicidad (parcial o por zonas) | 41 | 22,28 |
| Banda hiperecogénica amplia superficial | 4 | 2,17 |
| Patrones heterogéneos de hiperecogenicidad | 8 | 4,35 |
| Patrones heterogéneos de hiperecogenicidad con banda de hiperecogenicidad superficial | 8 | 4,35 |
| Patrón de heterogeneidad ecogénica con zonas hiperecogénicas y anecogénicas | 2 | 1,08 |
| Hiperecogenicidad generalizada y banda hiperecogénica superficial | 35 | 19,02 |
| Zona hiperecogénica delimitada | 5 | 2,71 |
| Zona hiperecogénica mal delimitada con nódulos hiperecogénicos satélites | 1 | 0,54 |
| Diversos patrones ecogénicos en la misma imagen | 2 | 1,08 |
| Áreas de hiperecogenicidad con banda fina de mayor ecogenicidad | 2 | 1,08 |
| Área hiperecogénica adyacente a área anecogénica | 1 | 0,54 |
| Diferentes áreas de ecogenicidad sin áreas anecogénicas | 3 | 1,63 |
| TOTAL | 184 | 100,00 |

Tabla 3. Análisis de patrones pulmonares ecografiados.

5.1.3. Diagnóstico radiológico y tomográfico

Para ampliar el análisis de la utilidad de los diferentes métodos de diagnóstico por imagen, se realizaron radiologías y tomografías computarizadas (TC) pulmonares en algunos de los animales incluidos en el estudio. Al tratarse de una muestra escasa en ambos casos y con multitud de patrones de imagen diferentes encontrados durante dichas exploraciones, el análisis estadístico no es practicable. Al analizar los resultados obtenidos por ambos métodos (Tabla 4), se puede observar que, en el caso de la radiología torácica, los patrones intersticial y alveolar, correspondientes a una lesión de tipo neumonía intersticial y catarral, respectivamente, se detectan correctamente en todos los casos. También se detectan los casos radiografiados de neumonía gangrenosa. Sin embargo, otras patologías más localizadas o que generan lesiones de menor tamaño, como la neumonía verminosa o la pseudotuberculosis, no son detectadas mediante esta técnica. Por otro lado, la tomografía computarizada ha demostrado ser una técnica diagnóstica eficaz para diagnosticar la mayoría de las patologías encontradas en este estudio.

| CROTAL | HALLAZGO TOMOGRÁFICO | HALLAZGO RADIOLÓGICO | HALLAZGO DE NECROPSIAS |
|--------|--|---|--|
| 633 | Neumonía catarral, intersticial y un absceso | Patrón alveolar e intersticial | Neumonía catarral crónica e intersticial |
| 638 | Linfadenitis mediastínica/ Neumonía intersticial a focos | Patrón intersticial | Neumonía catarral crónica e intersticial |
| 671 | Neumonía gangrenosa e intersticial | Patrón bronquial e intersticial. Presencia de bullas | Neumonía catarral crónica y verminosa |
| 680 | – | Leve patrón intersticial | Neumonía granulomatosa |
| 725 | Neumonía intersticial no uniforme y calcificaciones dispersas | Patrón intersticial | Neumonía intersticial |
| 726 | Focos de neumonía intersticial suave | – | Neumonía intersticial |
| 732 | Zonas de neumonía intersticial y pseudotuberculosis mediastínica y en pulmón izquierda | – | Neumonía intersticial y pseudotuberculosis mediastínica |
| 745 | Neumonía gangrenosa | Patrón intersticial, bronquial. Líneas pleurales | Neumonía gangrenosa bilateral y neumonía catarral crónica |
| 800 | Neumonía intersticial suave y dos focos catarrales purulentos | – | Neumonía catarral crónica y pseudotuberculosis visceral (pulmón derecho) |

Tabla 4. Relación entre la exploración tomográfica, radiográfica y el diagnóstico anatomopatológico.

5.1.4. Diagnóstico anatomopatológico

La última parte de este estudio de frecuencias, se centra en el análisis de los resultados obtenidos en las necropsias de los diferentes animales, de nuevo, expresado por cuadrantes. En este punto fueron analizados los pulmones, la pleura y el linfonodo mediastínico, obteniendo los resultados mostrados en la Figura 5:

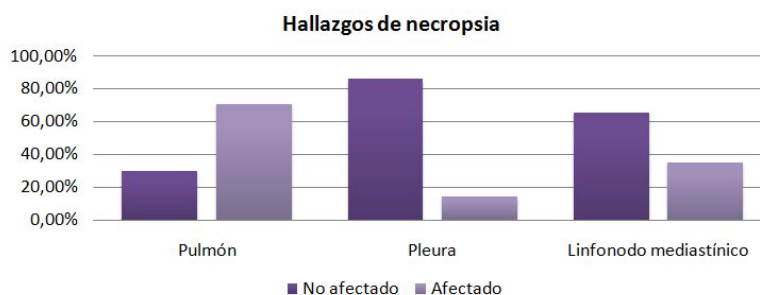


Figura 5. Análisis de la presencia o ausencia de lesiones en el aparato respiratorio.

A nivel de pulmón, se encontraron un total de 54 cuadrantes pulmonares sin lesión aparente (29,30%). El resto de cuadrantes mostraron lesión, siendo la más abundante la lesión compatible con neumonía intersticial (Figura 6), apareciendo en 57 de los 184 cuadrantes (31,00%), la neumonía verminosa, visible en 25 cuadrantes (13,60%) y la neumonía catarral, en 18 cuadrantes (9,80%). El

resto de lesiones, entre ellas el adenocarcinoma pulmonar ovino, la neumonía gangrenosa, la pseudotuberculosis visceral y combinaciones de todas las anteriores, aparecían de forma más anecdótica, representando entre todas ellas sólo un 16,30%.

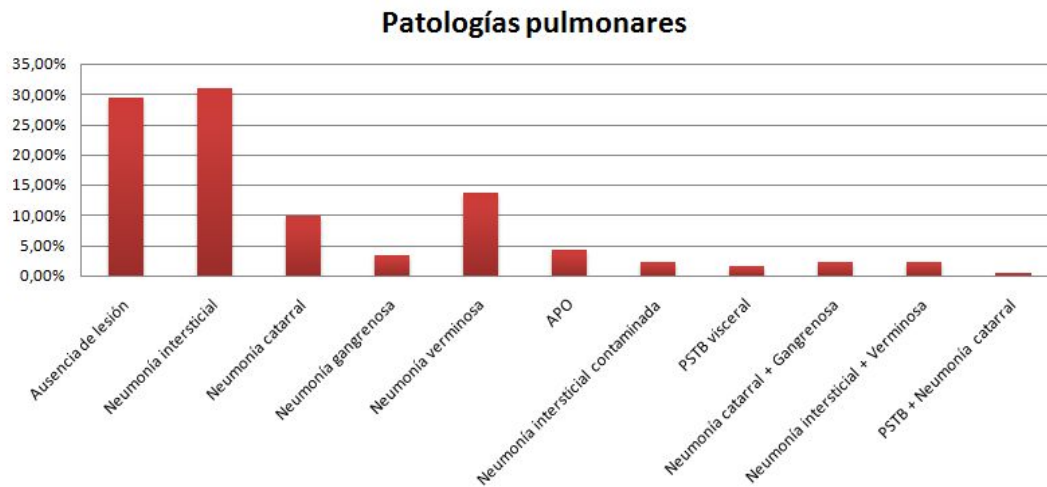


Figura 6. Frecuencia de las diferentes lesiones encontradas en necropsia.

5.2. Análisis estadístico

El análisis estadístico fue realizado empleando tablas cruzadas en las que se enfrentaron las técnicas de diagnóstico con la necropsia, tomando ésta como técnica de diagnóstico definitivo. De esta forma, se comprueba si existe entre ellas o no una correlación estadística, es decir, si son buenas pruebas diagnósticas.

5.2.1. Ecografía-hallazgos de necropsias

Al enfrentar estas dos primeras variables (Tabla 5), los resultados nos mostraron una correlación negativa entre el hecho de que una ecografía sea positiva y que se encuentren posteriormente lesiones macroscópicas. Al analizarlos, podemos apreciar que, de los 130 puntos con lesión macroscópica, 120 fueron diagnosticados correctamente al asignar un patrón ecográfico en un punto que, posteriormente, mostró lesión. Por otro lado, de los 54 puntos en los que no se encontraron hallazgos de necropsias, a la totalidad le fue asignado erróneamente un patrón ecográfico compatible con lesión.

| Recuento | | | | |
|----------|-------------|------------|--------|-------|
| | | LesiónSiNo | | Total |
| | | Sin lesión | Lesión | |
| EcoSiNo | No hallazgo | 0 | 10 | 10 |
| | Hallazgo | 54 | 120 | 174 |
| Total | | 54 | 130 | 184 |

Tabla 5. Relación entre auscultación y ecografía.

Ecografía-distintas lesiones anatomopatológicas

| | | NecropsiaPulmón | | | | | | |
|---------|-------------|-----------------|----------------|------------|---------------|-------------|-----|------------------|
| | | normal | N.intersticial | N.catarral | N. gangrenosa | N.verminosa | APO | N. interstContam |
| EcoSiNo | No hallazgo | 0 | 6 | 2 | 1 | 1 | 0 | 0 |
| | Hallazgo | 54 | 51 | 16 | 5 | 24 | 8 | 4 |
| Total | | 54 | 57 | 18 | 6 | 25 | 8 | 4 |

| PSTBvisceral | CatarralGangrenosa | N. interstVerminosa | PSTBCn. catarral | Total |
|--------------|--------------------|---------------------|------------------|-------|
| | | | | 0 |
| 3 | 4 | 4 | 1 | 174 |
| 3 | 4 | 4 | 1 | 184 |

Tabla 6. Correlación entre la ausencia o presencia de hallazgo ecográfico y lesión macroscópica.

Se analizaron de forma individualizada los recuentos de cada patología para valorar así la correlación entre la presencia o ausencia de patrones ecográficos y las lesiones anatomopatológicas concretas (Tabla 6). De nuevo, se puede apreciar el problema para diagnosticar puntos sanos, puesto que ninguno de estos es asociado a un patrón pulmonar fisiológico. En cambio, podemos apreciar que el ecógrafo presenta un alto valor diagnóstico al ver que, de los 130 puntos totales con lesión macroscópica, se diagnostican 120 (92,31% de positivos diagnosticados). Más importante es el hecho de que, al analizar las patologías individualmente, vemos que existe una correlación positiva: fue diagnosticado el 89,47% de los pulmones con neumonía intersticial, el 88,80% de los pulmones con neumonía catarral, el 83,33% de las neumonías gangrenosas, el 96,00% de las neumonías verminosas y el 100,00% de APO, neumonía intersticial contaminada, pseudotuberculosis visceral, catarral combinada con gangrenosa, intersticial combinada con verminosa y neumonía catarral con pseudotuberculosis visceral.

Es conveniente resaltar que el bajo número de casos de la mayoría de las patologías, como por ejemplo la pseudotuberculosis visceral o el APO, hace que los resultados no puedan ser considerados totalmente concluyentes.

También se correlacionaron los hallazgos ecográficos con las lesiones pleurales macroscópicas en necropsia (Tabla 7). Ecográficamente, sólo se detectaron correctamente el 34,61% de lesiones pleurales halladas en necropsias (9 de los 26 puntos) y se diagnosticaron correctamente 120 negativos de los 158 puntos sin lesión macroscópica obtenida en la sala de necropsias. Con esto, se puede afirmar que mediante este método se infradiagnostican este tipo de lesiones.

| Recuento | | | | |
|---------------|----------------------------|-------------|----------|-------|
| | | Pleura | | Total |
| | | No afectada | Afectada | |
| EcoPleuraSiNo | Ausencia de lesión pleural | 120 | 17 | 137 |
| | Lesión pleural | 38 | 9 | 47 |
| Total | | 158 | 26 | 184 |

Tabla 7. Correlación entre patrones ecográficos compatibles con lesión pleural y hallazgo macroscópico.

Patrones ecográficos-lesión necropsia

Al apreciar este problema de diagnóstico en los pulmones sin lesión, se evaluó individualmente la patología más importante, por ser la más frecuente en nuestra comunidad autónoma y, por tanto, en la sala de necropsias, frente a sus correspondientes patrones ecográficos; la neumonía intersticial compatible con Maedi-Visna.

| | | | PatronesSimples | | Total |
|-----------------------|--------------------|-----------------------------|------------------------|------------------------------------|--------|
| | | | Patrón Pulmonar Normal | Patrón Hiperecogénico generalizado | |
| Necropsia Análisis | Normal | Recuento | 0 | 47 | 47 |
| | | % dentro de PatronesSimples | 0,0% | 47,5% | 44,3% |
| | N. intersticial | Recuento | 7 | 52 | 59 |
| | | % dentro de PatronesSimples | 100,0% | 52,5% | 55,7% |
| Total | | Recuento | 7 | 99 | 106 |
| | | % dentro de PatronesSimples | 100,0% | 100,0% | 100,0% |

Tabla 8. Correlación Maedi y patrón ecográfico compatible.

Al analizar los resultados relativos a esta patología (Tabla 8), se comprobó que 47 de los 54 puntos sin lesión macroscópica eran diagnosticados erróneamente con patrones de hiperecogenicidad generalizada, la cual puede asociarse a una neumonía intersticial que afecte a todo el campo pulmonar. Este hallazgo podría sugerir un problema de sobrediagnóstico para esta patología en concreto. Pero, también se podría interpretar como diagnósticos que son visualizados mediante técnicas de imagen, pero que no son detectables, en ese momento de desarrollo de la enfermedad, por el ojo humano durante la necropsia. Los estudios histológicos, que estamos realizando en este momento, los cuales no han sido incluidos en este trabajo, parecen confirmar esta segunda hipótesis en una gran parte de estas discrepancias, ya que se ha observado que pulmones aparentemente sanos en la necropsia, muestran lesiones histológicas que, sin embargo, sí se detectaron con la ecografía.

5.2.2. Auscultación-hallazgos de necropsias

| Recuento | | LesiónSiNo | | Total |
|--------------|----------|------------|--------|-------|
| | | Sin lesión | Lesión | |
| AsuculPosNeg | Negativa | 41 | 67 | 108 |
| | Positiva | 13 | 63 | 76 |
| Total | | 54 | 130 | 184 |

Tabla 9. Relación entre la auscultación y los hallazgos de necropsias.

El último estudio de correlación realizado fue sobre las variables auscultación y hallazgos de necropsia (Tabla 9). En nuestro caso, pudimos comprobar que tampoco existía una correlación positiva, lo cual significa que no existe relación estadísticamente significativa entre encontrar una auscultación positiva y su correspondiente lesión macroscópica. Una idea que se debe tener en cuenta para explicar este resultado es que, como la mayoría de los animales domésticos, el ovino hiperventila en situaciones de estrés como lo es la exploración clínica. Además, los ruidos pulmonares pueden variar significativamente si se produce una expectoración previa a la auscultación. Podría pensarse que parte de esos diagnósticos erróneos se deban a factores como los mencionados.

5.3. Sensibilidad y especificidad

El último paso a realizar en este estudio estadístico fue calcular la sensibilidad y la especificidad para las pruebas evaluadas, la auscultación y la ecografía, empleando la necropsia como prueba de oro. Ambos son parámetros estadísticos que permiten valorar la validez de una prueba diagnóstica.

En cuanto a la sensibilidad de una prueba concreta, es la capacidad que ésta presenta para diagnosticar como positivos los casos que realmente así lo son, mientras que la especificidad es la prueba estadística que evalúa la capacidad de una prueba para diagnosticar como casos negativos a los realmente negativos, es decir, en nuestro caso, pacientes sin patología pulmonar.

Ambas son calculadas a partir de dos fórmulas:

$$\text{Sensibilidad} = \text{verdaderos positivos} / (\text{verdaderos positivos} + \text{falsos negativos})$$

$$\text{Especificidad} = \text{verdaderos negativos} / (\text{verdaderos negativos} + \text{falsos positivos})$$

En este estudio, se obtuvieron una sensibilidad del 48,50% y una especificidad del 75,90% en la auscultación y, en el caso de la ecografía, una sensibilidad del 92,30% y una especificidad del 0,00%. Con esto, podemos apreciar cómo, en el caso de la auscultación, la sensibilidad es algo baja, pero presenta una buena especificidad. En el caso de la ecografía, existe una buena probabilidad de

que un individuo diagnosticado como enfermo mediante ecografía sea realmente un individuo enfermo. Por otro lado, vemos que no existe probabilidad de que un resultado negativo en la técnica de diagnóstico vaya emparejado, realmente, con un hallazgo de individuo sano. Viendo estos resultados y, en nuestro caso, se podría decir que el ecógrafo es una muy buena técnica diagnóstica para detectar animales enfermos y para diagnosticar correctamente las patologías asociadas, pero no lo es a la hora de determinar animales sanos.

No obstante, habría que poner en duda la técnica de necropsia como prueba oro si, al final, se demuestra que el ojo humano ha dejado escapar casos que son claramente visibles con ultrasonidos o RX.

6. Conclusiones

Las conclusiones alcanzadas tras la realización de este estudio han sido las siguientes:

1. La disnea más auscultada en los animales explorados fue la mixta (47,80%) y los ruidos pulmonares más abundantes fueron los ronquidos (16,30%), aunque más de la mitad de los animales no presentaron ruidos respiratorios. El patrón ecográfico observado con mayor frecuencia fue el patrón hiperecogénico generalizado (33,69%) y la lesión anatomopatológica más abundante fue la neumonía intersticial (31,00%).
2. En el estudio de correlaciones se calculó una correlación negativa tanto entre la auscultación y la necropsia como entre la ecografía y la necropsia.
3. La técnica ecográfica ha demostrado ser una buena técnica de diagnóstico, pues con ella se consiguió diagnosticar un 92,31% del total de lesiones encontradas en necropsias. Sin embargo, se apreció un problema para diagnosticar pulmones aparentemente sanos.
4. La tomografía computarizada y la radiografía también generaron muy buenos resultados en los diagnósticos realizados, principalmente en el diagnóstico de lesiones compatibles con neumonía intersticial y catarral. Sin embargo, estas técnicas presentan una limitación económica y de disponibilidad.
5. La discrepancia observada en el diagnóstico de algunas patologías entre la ecografía y la necropsia, nos lleva a pensar que esta técnica podría ser más certera a la hora de diagnosticar estadios tempranos de dichas patologías que la necropsia, hipótesis que debería ser confirmada mediante histología en futuros estudios.

Conclusions

1. The mixed dyspnea has been the most auscultated dyspnea in the examined animals (47.80%) and the most abundant lung sounds were snoring (16.30%), although more than a half of the animals had no respiratory sounds. The most frequently observed ultrasound pattern was the generalized hyperechogenic pattern (33.69%) and the most abundant pathological lesion was interstitial pneumonia (31.00%).

2. In the correlation study, a negative correlation was calculated both between auscultation and necropsy and between ultrasound and necropsy.
3. The ultrasound technique has proven to be a good diagnostic technique that has allowed 92.31% of the total macroscopic lesions to be detected. However, apparently healthy lungs appear to be difficult to diagnose.
4. Computed tomography and radiology generated good results as diagnostic methods, mainly in the diagnosis of interstitial and catarrhal pneumonia. However, these techniques have an economic and availability limitation.
5. The discrepancy showed in the diagnosis of some pathologies between ultrasound and necropsy leads us to think that ultrasound could be more accurate technique when diagnosing early stages of these pathologies than necropsy, a hypothesis that should be confirmed by histology in future studies.

7. Valoración personal

Este trabajo fin de grado ha supuesto una gran oportunidad para ampliar mis conocimientos a dos niveles. El primero, en la interpretación de las diferentes técnicas diagnósticas, principalmente la ecografía, ampliamente estudiada durante la carrera, pero poco llevada a la práctica. En segundo lugar, me ha permitido aprender a emplear programas estadísticos, útiles para cualquier tipo de estudio y a ampliar mis conocimientos en estadística básica.

Para finalizar, me gustaría dar las gracias a todas las personas presentes durante la realización de este trabajo, sobre todo a mis directores, Luis Miguel y Delia, por todas sus enseñanzas, consejos y paciencia demostrada día a día, a todos mis compañeros del SCRUM, y a Calasanz Jiménez, personas sin las cuales no podría haber realizado este estudio.

8. Bibliografía

Arnason, H., Pálsson, A., Gudnadóttir, M. y Andrésdóttir, V. (2017). "Maedi-visna virus persistence: Antigenic variation and latency". *Comparative Immunology, Microbiology and Infectious Diseases*, 55, pp. 6-12.

Baird, G. J. y Fontaine, M. C. (2007). "*Corynebacterium pseudotuberculosis* and its Role in Ovine Caseous Lymphadenitis". *Elsevier*, 137(4), pp. 179-210.

Benavides, J., González, L., Dagleish, M. y Pérez, V. (2015). "Diagnostic pathology in microbial diseases of sheep or goats". *Veterinary Microbiology*, 181, pp. 15-26.

Borobia, M., De las Heras, M., Ramos, J. J., Ferrer, L. M., Lacasta, D., De Martino, A., Fernández, A., Loste, A., Marteles, D. y Ortín, A. (2016). "Jaagsiekte Sheep Retrovirus Can Reach Peyer's Patches and Mesenteric Lymph Nodes of Lambs Nursed by Infected Mothers". *Veterinary Pathology*, 53(6), pp. 1172-1179.

Brogden, K. A., Lehmkuhl, H. D. y Cutlip, R. C. (1998). "*Pasteurella haemolytica* complicated respiratory infections in sheep and goats". *Veterinary Research*, 29(3-4), pp. 233-254.

Caicedo, J., Ávila, M. A. y Cubides, J. D. (2016). "Enfermedades respiratorias de vías aéreas bajas en ovinos, impacto regional, principales etiologías infecciosas y métodos de diagnóstico". *Revista Zootecnia*, 3(1), pp. 25-32.

Canal Cordero (2018a). *El sector ovino para salvar el mundo rural de la despoblación*. Disponible en: <https://www.canalcordero.com/mundo-rural/> [Consulta: 12 septiembre 2019].

Canal Cordero (2018b). *El sector ovino y caprino en la economía del mundo rural en la UE*. Disponible en: <https://www.canalcordero.com/sector-ovino-economia-mundo-rural/> [Consulta 12 septiembre 2019].

Cano, T., Hervás, J. y Padró, J. M. (1995). "Estudio epizootológico y clínico de los procesos respiratorios en corderos criados en la provincia de Jaén", *Actas de las XX Jornadas Científicas de la Sociedad Española de Ovinotecnia y Caprinotecnia (SEOC)*, pp. 277-282.

Castells. E., Lacasta, D., Climent, M., Pérez, M., Sanromán, F., Jiménez, C. y Ferrer, L. M. (2019). "Diagnostic imaging techniques of the respiratory tract of sheep". *Small Ruminant Research*. DOI: <https://doi.org/10.1016/j.smallrumres.2019.05.021>.

Cousens, C. y Scott, P. R. (2015). "Assessment of transthoracic ultrasound diagnosis of ovine pulmonary adenocarcinoma in adult sheep". *Veterinary Record*, 177(14), pp. 366-370.

Díaz-Rodríguez, N., Garrido-Chamorro, R.P. y Castellano-Alarcón, J. (2007). "Ecografía: principios físicos, ecógrafos y lenguaje ecográfico". *SEMERGEN*, 33(7), pp. 362-369.

Donachie, W. (2001). "Pasteurellosis ovina". *PR: Pequeños Rumiantes*, 2(1), pp. 36-44.

Douglas, S. W. y Williamson, H. D. (1975). *Diagnóstico radiológico veterinario*. Zaragoza: Acribia.

Frías, R. (2017). *Estudio retrospectivo sobre el complejo respiratorio ovino en Aragón: patógenos y perfil de resistencias a antibióticos*. Trabajo Fin de Grado. Zaragoza: Universidad de Zaragoza. Disponible en: <https://zaguan.unizar.es/record/64091?ln=es> [Consulta: 12 septiembre 2019].

Gayo, E., Polledo, L., Balseiro, A., Pérez Martínez, C., García Iglesias, M. J., Preziuso, S., Rossi, G. y García, J. F. (2018). "Inflammatory Lesion Patterns in Target Organs of Visna-Maedi in Sheep and their Significance in the Pathogenesis and Diagnosis of the Infection". *Journal of Comparative Pathology*, 159, pp. 49-56.

González, J. M., Bello, J. M., Rodríguez, M., Navarro, T., Lacasta, D., Fernández, A. y De las Heras, M. (2016). "Lamb feedlot production in Spain: Most relevant health issues". *Small Ruminant Research*, 142, pp. 83-87.

Goodwin, K. A., Jackson, R., Brown, C., Davies, P. R., Morris, R. S. y Perkins, N. R. (2004). "Pneumonic lesions in lambs in New Zealand: patterns of prevalence and effects on production". *New Zealand Veterinary Journal*, 52(4), pp. 175-179.

Granados, M. A. (2018). "Principios básicos de ecografía". *El portal de formación de la Asociación Española de Pediatría*. Disponible en: https://continuum.aeped.es/files/guias/Material_descarga_unidad_1_ecocardiografia.pdf [Consulta: 12 septiembre 2019].

Gray, M. E., Meehan, J., Sullivan, P., Marland, J. R. K., Greenhalgh, S. N., Gregson, R., Eddie Clutton, R., Ward, C., Cousens, C., Griffiths, D. J., Murray, A. y Argyle, D. (2019). "Ovine Pulmonary Adenocarcinoma: A Unique Model to Improve Lung Cancer Research". *Frontiers in Oncology*, 9, pp. 1-11.

Keane, M., Paul, E., Sturrock, C. J., Rauch, C. y Rutland, C. S. (2017). "Computed Tomography in Veterinary Medicine: Currently Published and Tomorrow's Vision". *INTECH*. Disponible en:

<https://www.intechopen.com/books/computed-tomography-advanced-applications/computed-tomography-in-veterinary-medicine-currently-published-and-tomorrow-s-vision>. [Consulta: 11 septiembre 2019].

Lacasta, D., González, J. M., Navarro, T., Saura, F., Acín, C. y Vasileiou, N.G.C. (2019a). "Significance of respiratory diseases in the health management of sheep". *Small Ruminant Research*. DOI: <https://doi.org/10.1016/j.smallrumres.2019.03.004>.

Lacasta, D., Fernández, A., González, J. M., Ramos, J. J., Ortín, A. y Ferrer, L. M. (2019b). "Gangrenous pneumonia, ovine respiratory complex and visceral form of caseous lymphadenitis: Relevance in lower respiratory tract disorders of adult sheep". *Small Ruminant Research*. DOI: <https://doi.org/10.1016/j.smallrumres.2019.08.004>.

Liste, F. (2010). *Atlas veterinario de diagnóstico por imagen*. Zaragoza: Servet.

Liu, Y., Zhang, Y. F., Sun, X. L. y Liu, S. Y. (2016). "Detection of Jaagsiekte sheep retrovirus in the peripheral blood during the pre-clinical period of ovine pulmonary adenomatosis". *Genetics and Molecular Research*, 15(3), pp. 1-12.

Luján, L., Pérez, M., de Andrés, D. y Reina, R. (2019). "Pulmonary lentivirus infection in sheep". *Small Ruminant Research*. DOI: <https://doi.org/10.1016/j.smallrumres.2019.05.006>.

Mannion, P. (2009). *Diagnóstico ecográfico en el perro, gato y animales exóticos*. Zaragoza: Acribia.

Mansour, K. A., Al-Husseiny, S. H., Kshash, Q. H. y Jassim, A. (2019). "Clinical-histopathological and molecular study of ovine pulmonary adenocarcinoma in Awassi sheep in Al-Qadisiyah Province, Iraq". *Veterinary World*, 12, pp. 454-458.

Martin, W. B. y Aitken, I. D. (eds.)(2002). *Enfermedades de la oveja*. Zaragoza: Acribia.

Monot, M., Archer, F., Gomes, M., Mornex, J.-F. y Leroux, C. (2015). "Advances in the study of transmissible respiratory tumours in small ruminants". *Veterinary Microbiology*, 181, pp. 170-177.

Moreno, B. (1994). *Contribución al conocimiento de la neumonía del cordero*. Tesis doctoral. Zaragoza: Universidad de Zaragoza. Departamento de Patología Animal, pp. 285.

Muñoz-Mendoza, M., Romero, B., Del Cerro, A., Gortázar, C., García-Marín, J. F., Menéndez, S., Mourelo, J., de Juan, L., Sáez, J. L., Delahay, R. J. y Balseiro, A. (2015). "Sheep as a potential source of bovine TB: Epidemiology, pathology and evaluation of diagnostic techniques". *Transboundary and emerging diseases*, 63(6), pp. 635-646.

Ortín, A., De las Heras, M., Borobia, M., Ramo, M. A., Ortega, M. y Ruíz de Arcaute, M. (2019). "Ovine pulmonary adenocarcinoma: A transmissible lung cancer of sheep, difficult to control". *Small Ruminant Research*, 176, pp. 37-41.

Ramos, J. J. y Ferrer, L. M. (2007). *La exploración clínica del ganado ovino y su entorno*. Zaragoza: Servet.

Ruiz de Arcaute, M., Ferrer, L. M., Lacasta, D., Conde, T., Fondevila, J., Gartzandia, A., González, J. M., Ortega, M., Ortín, A., Marca, C., Espada, M. y Figueras, L. (2013). "Uso de los rayos X en el diagnóstico de las patologías de las vías respiratorias altas en el ganado ovino". *AIDA, XV Jornadas sobre Producción Animal*, 2, pp. 813-815.

Ruiz de Arcaute, M., Lacasta, D., Ferrer, L. M., Ramos, J. J., González, J. M., Figueras, L., Sucupira, M. C., De las Heras, M., Congost, S. y Abad, F. (2009). "Influencia de las condiciones ambientales de las instalaciones ganaderas en el desarrollo del síndrome respiratorio del cordero". *Informaciones técnicas Gobierno de Aragón*, 204, pp. 1-12.

Scott, P. R. (2018a). "Overview of Aspiration Pneumonia. (Foreign-body pneumonia, Inhalation pneumonia, Gangrenous pneumonia)". *MSD Veterinary Manual*: pp. 1-4. Disponible en: <https://www.msdsmanual.com/respiratory-system/aspiration-pneumonia/overview-of-aspiration-pneumonia?query=Overview%20of%20Aspiration%20Pneumonia> [Consulta: 08 septiembre 2019].

Scott, P. R. (2018b). "Overview of Respiratory Diseases of Sheep and Goats". *MSD Veterinary Manual*: pp. 1-3. Disponible en: <https://www.msdsmanual.com/respiratory-system/respiratory-diseases-of-sheep-and-goats/overview-of-respiratory-diseases-of-sheep-and-goats?query=Overview%20of%20Respiratory%20Diseases%20of%20Sheep> [Consulta: 08 septiembre 2019].

Scott, P. R. (2016). "Ovine Pulmonary Adenocarcinoma (OPA)-Recent developments in early pre-clinical detection using ultrasound examination". *NADIS Animal Health Skills*, pp. 1-6.

Scott, P. R. (2010). "Lung auscultation recordings from normal sheep and from sheep with well-defined respiratory tract pathology". *Small Ruminant Research*, 92, pp. 104-107.

Scott, P. R. y Sargison, N. D. (2010). "Ultrasonography as an adjunct to clinical examination in sheep". *Small Ruminant Research*, 92, pp. 108-119.

Stonos, N., Bauman, C., Menzies, P., Wootton, S. K. y Karrow, N. A. (2017). "Prevalence of small ruminant lentivirus and Mycobacterium avium subsp. paratuberculosis co-infection in Ontario dairy sheep and dairy goats". *Canadian Journal of Veterinary Research*, 81(2), pp. 155-159.

Subdirección General de Productos Ganaderos, Dirección General de Producciones y Mercados Agrarios (2018). *El sector ovino y caprino de carne en cifras: Principales Indicadores Económicos*. Ministerio de Agricultura, Pesca y Alimentación (MAPA), Secretaría General Técnica, Centro de Publicaciones, pp. 2-39.

Thrall, D. (2003). *Manual de diagnóstico radiológico veterinario*. Madrid: Elsevier.

Valero, M. (2018). *Estudio comparativo de dos métodos de toma de muestras de líquido broncoalveolar para el diagnóstico de patologías respiratorias en ovino*. Trabajo Fin de Grado. Zaragoza: Universidad de Zaragoza. Disponible en: <https://zaguan.unizar.es/record/71145?ln=es> [Consulta: 12 septiembre 2019].

Ventura, J. A. (2018). *Estudio clínico, etiológico y anatomopatológico de las principales patologías respiratorias en ganado ovino adulto*. Trabajo Fin de Grado. Zaragoza: Universidad de Zaragoza. Disponible en: <https://zaguan.unizar.es/record/71145/files/TAZ-TFG-2018-1558.pdf> [Consulta: 12 septiembre 2019].

Washburn, K. (2014). "Caseous Lymphadenitis of Sheep and Goats". *MSD Veterinary Manual*. Disponible en: <http://www.omafra.gov.on.ca/english/livestock/goat/news/dgg1408a1.htm> [Consulta: 12 septiembre 2019].