



TRABAJO FIN DE MÁSTER

COLANGIOCARCINOMA INTRAHEPÁTICO. DIAGNÓSTICO Y PRONÓSTICO



Universidad
Zaragoza

MÁSTER EN INICIACIÓN A LA INVESTIGACIÓN EN MEDICINA

AUTOR: Álvaro Boria Alegre

Médico residente radiodiagnóstico
Hospital Universitario Miguel Servet

DIRECTOR: Luis Sarria Octavio de Toledo

Profesor asociado radiodiagnóstico
Médico adjunto radiología digestiva
Hospital Universitario Miguel Servet

ÍNDICE

1. Resumen	3
2. Introducción	4
3. Objetivos	19
4. Material y Métodos	20
5. Resultados	23
6. Discusión	41
7. Conclusiones	45
8. Bibliografía	46

RESUMEN

Introducción: Los colangiocarcinomas intrahepáticos (CC intrahepático) representan una patología tumoral rara, de difícil diagnóstico y generalmente con un nefasto pronóstico.

Objetivos: Análisis y seguimiento de pacientes con CC intrahepático valorando sus características radiológicas iniciales, su supervivencia y la presencia o no de cirrosis.

Material y método: Estudio descriptivo, de carácter retrospectivo y corte transversal. Se recogieron todos los casos tratados en nuestro centro con diagnóstico de CC intrahepático desde enero de 2014 hasta agosto de 2016, confirmados mediante anatomía patológica y con un seguimiento mínimo de un año. Se realizó un análisis de variables clínicas, estadiaje, presencia o no de hígado cirrótico, así como el tipo de tratamiento realizado y su supervivencia a las 12, 24 y 36 meses. Adicionalmente analizamos una serie de parámetros radiológicos (patrones de realce en TCMD multifásico, patrones morfológicos, multifocalidad y presencia de nódulos satélites).

Resultados: Se obtuvo una muestra de 20 pacientes, con igualdad entre sexos (1:1), edad media al momento del diagnóstico de $67,3 \pm 8,17$ años y tamaño tumoral inicial de $8,05 \pm 4,53$ cm. Sólo 5 de ellos son subsidiarios de tratamiento quirúrgico y el 65% muestran enfermedad avanzada con estadios avanzados IVA y IVb. Tasas de supervivencia del 60%, 53% y 14% (tras 1,2 y 3 años de seguimiento respectivamente). El 50% muestra un patrón típico de captación gradual y centrípeta de contraste con una multifocalidad del 70% y presencia de nódulos satélites en el 60%.

Conclusiones: El colangiocarcinoma intrahepático representa un reto diagnóstico, con una gran heterogeneidad en su presentación clínico-analítica así como en cuanto a sus características radiológicas. La mayoría de los pacientes son diagnosticados con enfermedad metastásica al inicio y cuentan con unas bajas tasas de supervivencia.

1.INTRODUCCIÓN

1.1. ANATOMÍA DE LAS TUMORES DE LAS VÍAS BILIARES

Las neoplasias del tracto biliar se dividían tradicionalmente en tumores de la vesícula biliar, de los conductos extrahepáticos y de la ampolla de Vater; mientras que los tumores intrahepáticos del sistema biliar se clasificaron como tumores primarios de hígado.

Más recientemente, el término colangiocarcinoma se ha utilizado para referirse a los cánceres del conducto biliar que surgen en el árbol biliar intrahepático, perihiliar o distal (extrahepático), excluyendo la vesícula biliar o la ampolla de Vater.

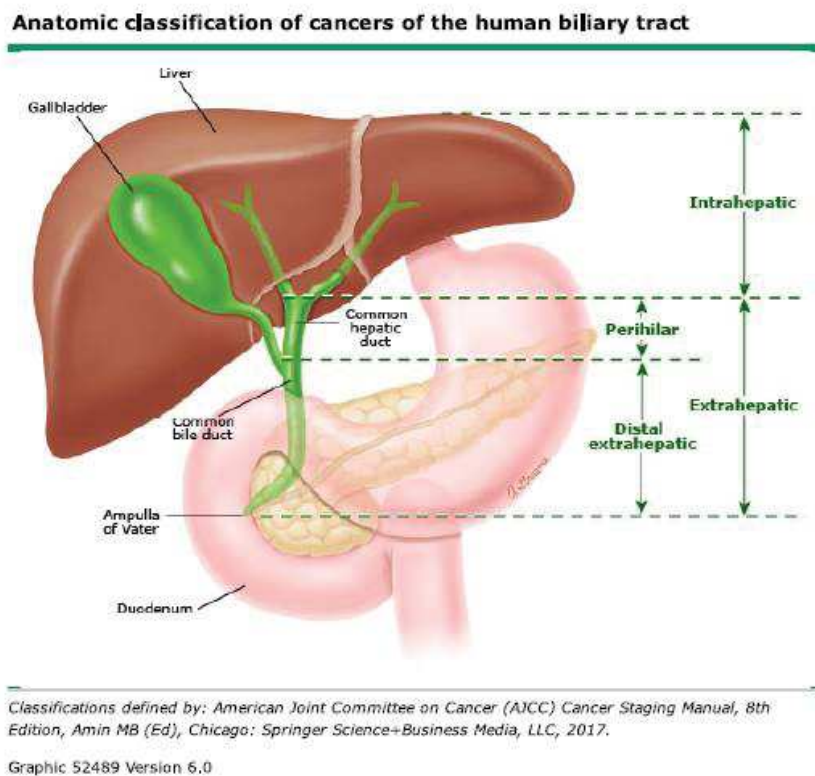


Figura 1. Clasificación anatómica de los tumores biliares

Los colangiocarcinomas intrahepáticos se originan de pequeños ductos intrahepáticos (periféricos) o de grandes conductos intrahepáticos proximales a la bifurcación de los conductos hepáticos derecho e izquierdo. Los conductos biliares extrahepáticos se dividen en perihiliar (incluyendo la confluencia en sí) y segmentos distales, con la transición que ocurre en el punto donde el conducto biliar común se encuentra posterior al duodeno, proximal a la inserción del conducto cístico en el conducto biliar común¹.

Los tumores del conducto biliar que implican la bifurcación común del conducto hepático se denominan tumores de Klastkin o colangiocarcinoma hilar, independientemente de si surgen de la porción intrahepática o extrahepática del árbol biliar. Los tumores perihiliares representan

aproximadamente el 50% de todos los colangiocarcinomas, mientras que alrededor del 40% son tumores extrahepáticos distales y menos del 10% son intrahepáticos².

1.2. CLASIFICACIÓN DE BISMUTH-CORLETTE PARA LOS TUMORES PERIHILIARES³.

Los cánceres que surgen en la región perihiliar se han clasificado además según sus patrones de implicación de los conductos hepáticos:

- Tumores por debajo de la confluencia de los conductos hepáticos izquierdo y derecho (Tipo I)
- Tumores que alcanzan la confluencia (Tipo II)
- Tumores que ocluyen el conducto hepático común y el conducto hepático derecho o izquierdo (Tipos IIIa y IIIb, respectivamente)
- Tumores multicéntricos o que implican la confluencia y el conducto hepático derecho o izquierdo (Tipo IV)

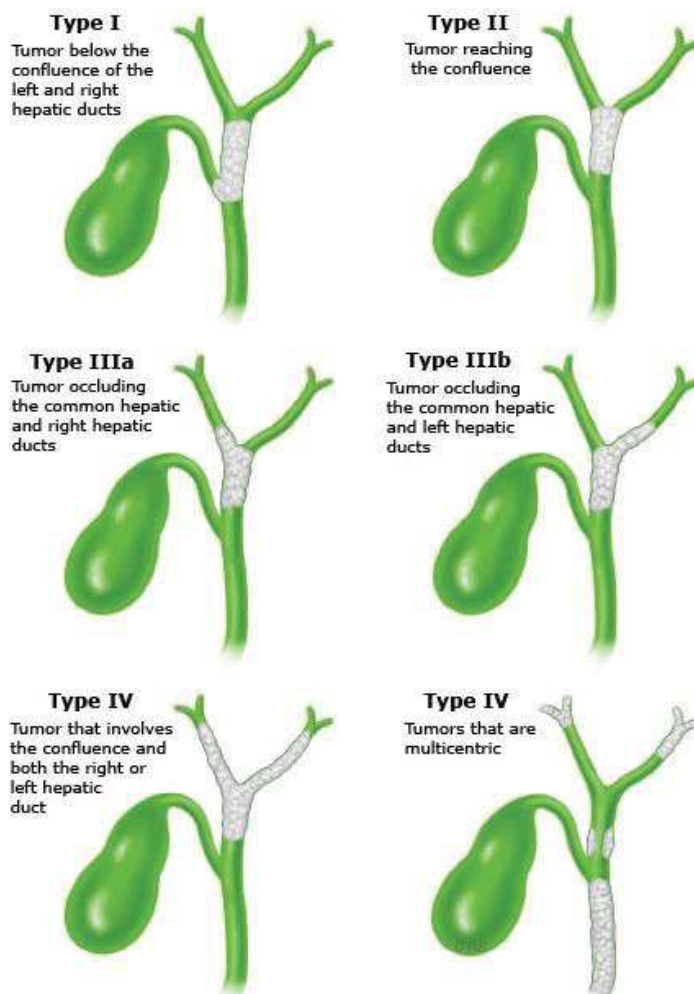


Figura 2. Clasificación de Bismouth-Corlette³

1.3. CLASIFICACIONES DE ESTADIAJE TNM

A partir de la revisión de 2010, se han separado los sistemas de clasificación de tumores primarios, ganglios, metástasis (TNM) para los colangiocarcinomas intrahepáticos, hiliares y distales.

En esta reunión^{4,5} se siguieron los criterios unificados por la AJCC (American Joint Committee on Cancer) y la UICC (Union for International Cancer). Aquí se dividieron los sistemas de estadificación, separando los tumores perihiliares, distales y de vías biliares intrahepáticas, que difieren en sus definiciones de la T y en los pronósticos de supervivencia. Adjuntamos la tabla TNM para estadiaje del CC intrahepático.

©2017 UpToDate®

TNM staging for intrahepatic cholangiocarcinoma

Primary tumor (T)			
TX	Primary tumor cannot be assessed		
T0	No evidence of primary tumor		
Tis	Carcinoma in situ (intraductal tumor)		
T1	Solitary tumor without vascular invasion		
T2a	Solitary tumor with vascular invasion		
T2b	Multiple tumors, with or without vascular invasion		
T3	Tumor perforating the visceral peritoneum or involving the local extra hepatic structures by direct invasion		
T4	Tumor with periductal invasion*		
Regional lymph nodes (N)			
NX	Regional lymph nodes cannot be assessed		
N0	No regional lymph node metastasis		
N1	Regional lymph node metastasis present		
Distant metastasis (M)			
M0	No distant metastasis		
M1	Distant metastasis present		
Anatomic stage/prognostic groups			
Stage 0	Tis	N0	M0
Stage I	T1	N0	M0
Stage II	T2	N0	M0
Stage III	T3	N0	M0
Stage IVA	T4	N0	M0
	Any T	N1	M0
Stage IVB	Any T	Any N	M1

Note: cTNM is the clinical classification, pTNM is the pathologic classification.

Figura 3. Clasificación TNM para estadiaje de Colangiocarcinoma intrahepático según criterios 2010 de la AJCC / UICC

Recientemente (durante este año 2017 en vigor) se han vuelto a revisar estos criterios de clasificación de la AJCC / UICC ^{6,7,8}, cuyo uso está programado para 2018. En nuestro estudio nos hemos basado en los criterios de 2010. Dentro del estadiaje de colangiocarcinoma intrahepático, la categoría T1 se revisa para reflejar la importancia pronóstica del tamaño del tumor y la categoría T2 se modifica para reflejar el valor pronóstico equivalente de la invasión vascular y la multifocalidad tumoral. Adjuntamos tabla TNM de la AJCC / UICC 2017.

Intrahepatic bile duct cancer TNM staging AJCC UICC 2017

Primary tumor (T)			
T category	T criteria		
TX	Primary tumor cannot be assessed		
T0	No evidence of primary tumor		
Tis	Carcinoma <i>in situ</i> (intraductal tumor)		
T1	Solitary tumor without vascular invasion, ≤5 cm or >5 cm		
T1a	Solitary tumor ≤5 cm without vascular invasion		
T1b	Solitary tumor >5 cm without vascular invasion		
T2	Solitary tumor with intrahepatic vascular invasion or multiple tumors, with or without vascular invasion		
T3	Tumor perforating the visceral peritoneum		
T4	Tumor involving local extrahepatic structures by direct invasion		
Regional lymph nodes (N)			
N category	N criteria		
NX	Regional lymph nodes cannot be assessed		
N0	No regional lymph node metastasis		
N1	Regional lymph node metastasis present		
Distant metastasis (M)			
M category	M criteria		
M0	No distant metastasis		
M1	Distant metastasis present		
Prognostic stage groups			
When T is...	And N is...	And M is...	Then the stage group is...
Tis	N0	M0	0
T1a	N0	M0	IA
T1b	N0	M0	IB
T2	N0	M0	II
T3	N0	M0	IIIA
T4	N0	M0	IIIB
Any T	N1	M0	IIIB
Any T	Any N	M1	IV

TNM: tumor, node, metastasis; AJCC: American Joint Committee on Cancer; UICC: Union for International Cancer Control.

Figura 4. Clasificación TNM para estadiaje de Colangiocarcinoma intrahepático según criterios 2017 de la AJCC / UICC

1.4. EPIDEMIOLOGÍA

Los colangiocarcinomas representan aproximadamente el 3% de todos los tumores malignos gastrointestinales, con una prevalencia en los estudios de autopsia de 0,01 a 0,46%⁹. Dado que el subtipo intrahepático es el menos frecuente (<10%), nos encontramos ante una neoplasia muy poco frecuente.

Los datos de incidencia globales son difíciles de interpretar porque los tumores de vías biliares intrahepáticas se solapan con neoplasias hepáticas primarias así como el difícil diagnóstico que plantea esta entidad.

Como regla general, la incidencia aumenta con la edad. El “típico” paciente con colangiocarcinoma tiene entre 50 y 70 años de edad. Sin embargo, los pacientes con colangiocarcinomas que se asocian con colangitis esclerosante primaria y con quistes de colédoco presentan un inicio casi dos décadas antes⁹. La incidencia es ligeramente mayor en los hombres.

Por razones desconocidas, la incidencia de colangiocarcinoma intrahepático ha aumentado en las últimas dos décadas en Europa, América del Norte, Asia, Japón, mientras que las tasas de colangiocarcinoma extrahepático están disminuyendo a nivel internacional⁹.

Al menos parte del aumento de los colangiocarcinomas intrahepáticos puede atribuirse a los nuevos y mejorados métodos de diagnóstico, en los que podemos identificar enfermedades malignas biliares que anteriormente hubieran pasado desapercibidas.

Sin embargo, las tasas crecientes de CC intrahepático no se han asociado con un aumento en la proporción de las primeras etapas o lesiones de menor tamaño¹⁰. Además, las tasas de incidencia no parecen estabilizarse. Otros estudios sugieren que la creciente incidencia puede estar relacionada con un aumento concomitante en ciertos factores de riesgo como la cirrosis, la enfermedad hepática alcohólica y la infección por el virus de la hepatitis C. En nuestro estudio analizamos la presencia o no de un hígado cirrótico subyacente en la lesión.

La disminución de la incidencia de colangiocarcinomas extrahepáticos también resulta difícil de explicar, sin poder atribuirse a las tendencias temporales de los factores de riesgo conocidos como la enfermedad inflamatoria intestinal, la diabetes o el tabaquismo.

1.5. FACTORES DE RIESGO

Se han reconocido varios factores de riesgo para el colangiocarcinoma, aunque no se puede identificar un factor de riesgo específico para muchos pacientes¹¹. En Estados Unidos y Europa, los principales factores de riesgo son la colangitis esclerosante primaria (CEP) y la enfermedad fibropoliquística hepática.

La enfermedad hepática crónica (cirrosis e infección viral) se reconoce ahora como un factor de riesgo, en particular para el CC intrahepático. Por último, al menos dos condiciones genéticas, el síndrome de Lynch y la papilomatosis biliar, aumentan el riesgo de colangiocarcinoma.

1.5.1. COLANGITIS ESCLEROSANTE PRIMARIA (CEP)

La CEP es un trastorno inflamatorio del árbol biliar que conduce a la fibrosis de los conductos biliares intrahepáticos y/o extrahepáticos. La CEP está fuertemente asociado a la enfermedad inflamatoria intestinal, especialmente la colitis ulcerosa (CU); aproximadamente del 40 al 50 por ciento de los pacientes tienen colitis sintomática, mientras que la incidencia de colitis es de alrededor del 90% en los pacientes con CEP.

Existe una asociación bien establecida entre la CEP y el colangiocarcinoma, especialmente en la enfermedad perihiliar. Casi el 30% de los colangiocarcinomas se diagnostican en pacientes con CEP, con o sin UC. La incidencia anual de colangiocarcinoma en pacientes con CEP se ha estimado entre 0,6 y 1,5 por ciento al año¹².

Estos tumores generalmente debutan a una edad significativamente más temprana (entre 30 y 50 años) en pacientes con CEP. También son más difíciles de diagnosticar debido a la anormalidad estructural del árbol biliar que presentan.

El riesgo asociado no parece estar relacionado con la duración de la enfermedad inflamatoria¹². Por lo tanto, el deterioro clínico y bioquímico en cualquier punto del curso de la enfermedad debe hacernos evaluar una lesión subyacente potencialmente maligna.

1.5.2. ENFERMEDAD FIBROPOLÍQUÍSTICA HEPÁTICA

Dentro de este subgrupo incluiremos las anomalías congénitas del árbol biliar (síndrome de Caroli, fibrosis hepática congénita, quistes coledocianos).

Los quistes coledocales son dilataciones quísticas congénitas de los conductos biliares, mientras que la enfermedad de Caroli es una variante de la enfermedad del quiste de colédoco que se caracteriza por múltiples dilataciones quísticas de los conductos biliares intrahepáticos. La incidencia global de colangiocarcinoma en pacientes con quistes no tratados es superior a la población¹³.

Aunque el mecanismo subyacente de la carcinogénesis en estos pacientes no está claro, podría estar relacionado con la éstasis biliar, la inflamación crónica por reflujo de enzimas pancreáticos o anomalías en las proteínas transportadoras de membrana; dando lugar todo ello a un contenido inestable de la bilis.

1.5.3. INFECCIONES PARASITARIAS

Concretamente por infecciones parasitarias de los géneros *Clonorchis* y *Opisthorchis* (casi exclusivo en Asia) que se asocian con colangiocarcinoma de los conductos biliares intrahepáticos¹⁴.

Los humanos se infectan por el consumo de pescado poco cocido, los gusanos adultos colonizan y ponen huevos en el sistema biliar. Estos organismos inducen un estado inflamatorio crónico en el árbol biliar proximal, presumiblemente llevando a una transformación maligna del epitelio del revestimiento. Los carcinógenos que son producidos por las bacterias en los peces y otros alimentos, el tabaquismo, el alcohol y la infección por el virus de la hepatitis B también pueden actuar como cofactores.

1.5.4. COLELITIASIS, COLECISTITIS Y HEPATOLITIASIS

Aunque la colelitiasis es un factor de riesgo fuertemente descrito para el cáncer de la vesícula biliar, la asociación entre los cálculos biliares y el colangiocarcinoma está débilmente establecida.

Existe una asociación clara y fuerte entre la enfermedad litiásica intrahepática crónica (hepatolitiasis, también llamada colangitis piogénica recurrente) y colangiocarcinoma. Esta enfermedad que afecta sólo a los conductos biliares intrahepáticos es extremadamente rara en Occidente, pero es endémica en ciertas partes del sudeste asiático. Se han descrito estudios con hasta del 50 al 70% de los pacientes sometidos a resección quirúrgica de colangiocarcinoma con hepatolitiasis asociada¹⁵.

La etiología de la hepatolitiasis no se conoce, pero se han sugerido anomalías congénitas del conducto, dieta e inflamación crónica por infecciones bacterianas o parasitarias. Los cálculos se componen generalmente de bilirrubinato de calcio (piedras de pigmento marrón) en lugar de colesterol. Las piedras biliares se cree que causan la estasis biliar, predisponiendo a infecciones bacterianas recurrentes e inflamación crónica.

1.5.5. TÓXICOS Y EXPOSICIONES TÓXICAS

Existe una clara asociación entre la exposición al agente de contraste radiológico Thorotrast (un agente de contraste radiológico prohibido en los años sesenta por sus propiedades cancerígenas) y colangiocarcinoma¹⁶. El tumor suele desarrollarse entre 30 y 35 años después de la exposición.

Se ha identificado una mayor incidencia de CC en pacientes con trabajo asociado a la industria del automóvil, caucho, química y acabado de madera pero sin llegar a concluir una relación con ninguna sustancia. Los estudios sobre la asociación entre el consumo de tabaco y alcohol y el riesgo de colangiocarcinoma son conflictivos.

1.5.6. ENFERMEDAD HEPÁTICA CRÓNICA

El virus de la hepatitis B (VHB), el virus de la hepatitis C (VHC) y la cirrosis hepática; independientemente de su etiología, han sido examinados como factores de riesgo para el colangiocarcinoma intrahepático¹⁷.

Exite una asociación entre la cirrosis hepática y la presencia de CC. En este estudio analizaremos esta variable.

El VHC tiene un asociación mucho más débil con el colangiocarcinoma respecto al cáncer hepatocelular.

También se ha sugerido una asociación entre la infección por el VHB y el colangiocarcinoma, aunque los datos son menos convincentes que para el VHC.

1.5.7. TRASTORNOS GENÉTICOS

Al menos estas dos enfermedades: Síndrome de Lynch y papilomatosis están asociados con un mayor riesgo de colangiocarcinoma.

El Síndrome de Lynch (cáncer colorrectal hereditario no polipósico) es un trastorno autosómico dominante causado por una mutación de la línea germinal en uno o varios genes de reparación de del ADN. Presentan un mayor riesgo de cáncer de colon y una variedad de cánceres extracolónicos, incluyendo neoplasias hepatobiliares.

La papilomatosis biliar múltiple es un trastorno hereditario raro que se caracteriza por múltiples pólipos adenomatosos de distribución variable y extensión en los conductos biliares intrahepáticos. Presentan episodios repetidos de dolor abdominal, ictericia y colangitis aguda. La papilomatosis biliar debe considerarse una condición premaligna y se considera indicación para la resección quirúrgica ya que una alta proporción experimentan transformación maligna.

1.6. HISTOLOGÍA

Los colangiocarcinomas se pueden clasificar según su ubicación a lo largo del árbol biliar. La mayoría (sobre el 75%) se encuentran en el tercio superior del tracto biliar y dos tercios involucran la bifurcación del conducto hepático común (tumores de Klastkin). Los tumores intrahepáticos (es decir, los colangiocarcinomas intrahepáticos) son los menos comunes, representando menos del 10 por ciento de los casos en la mayoría de las series.

La mayoría de los colangiocarcinomas (> 90%) son adenocarcinomas, siendo el carcinoma de células escamosas responsable de la mayoría de los casos restantes. Se clasifican también según su grado de diferenciación (bien, moderadamente o mal diferenciados).

Dentro de los adenocarcinomas encontramos tres tipos: nodular, esclerosante y papilar.

1.6.1. ESCLEROSANTE

Los tumores esclerosantes se caracterizan por una intensa reacción desmoplásica. La fibrosis extensa hace que el diagnóstico preoperatorio por biopsia y citología sea más difícil que para otros. Estos tumores también tienden a invadir de forma temprana la pared del conducto biliar y por ende, están asociados con baja resecabilidad y tasas de curación. La diseminación intraductal puede imitar

la colangitis esclerosante primaria en los estudios colangiográficos, lo que complica el diagnóstico radiográfico. Desafortunadamente, la mayoría de los colangiocarcinomas son de este tipo.

1.6.2. NODULAR

Los colangiocarcinomas nodulares se presentan como una lesión anular constrictiva del conducto biliar. Estos son tumores altamente invasivos, y la mayoría de los pacientes tienen una enfermedad avanzada en el momento del diagnóstico. Sus tasas de reseccabilidad y curación son muy bajas.

1.6.3. PAPILAR

Los tumores papilares son la forma más rara de colangiocarcinoma. Estos suelen presentarse como masas voluminosas en el lumen del conducto biliar común, que causan obstrucción biliar temprana en el curso de la enfermedad. Por esta razón, tienen la tasa más alta de reseccabilidad y curabilidad.

1.7. INMUNOHISTOQUÍMICA

No se conocen proteínas que se expresen diferencialmente entre un epitelio biliar normal y otro maligno, por lo que no hay prueba inmunohistoquímica patognomónica que pueda ser utilizada para confirmar el tipo celular de origen. Sí que podemos utilizar resultados positivos de varios tipos de tinción inmunohistoquímica para apoyar un diagnóstico de epitelio biliar maligno. En particular, la positividad de la citoqueratina-7 (CK7) es consistente con el origen del tracto biliar. Sin embargo, los cánceres metastásicos de pulmón y mama son también CK7 positivos y el diagnóstico de un colangiocarcinoma con frecuencia es un diagnóstico de exclusión.

1.8. PRESENTACIÓN CLÍNICA

Los colangiocarcinomas extrahepáticos usualmente se vuelven sintomáticos cuando el tumor obstruye el sistema de drenaje biliar. Los síntomas relacionados con la obstrucción biliar incluyen ictericia, prurito y acolia. Otros síntomas comunes incluyen dolor abdominal, pérdida de peso y fiebre. El dolor generalmente se describe como un dolor sordo constante en el cuadrante superior derecho. Malestar, fatiga y sudores nocturnos pueden estar presentes. La colangitis es una presentación inusual.

Los colangiocarcinomas que afectan sólo a los conductos intrahepáticos pueden presentarse de manera diferente. Los pacientes afectados tienen menos probabilidades de tener ictericia. En su lugar, por lo general tienen una historia de dolor en el cuadrante superior derecho y pérdida de peso. Muchos de estos pacientes son asintomáticos, con un diagnóstico incidental al obtener imágenes durante la detección de carcinoma hepatocelular (CHC) en pacientes con infección por el virus de la hepatitis C (VHC) y cirrosis. Por desgracia el CCI puede pasar desapercibido hasta que alcanza un gran tamaño.

1.9. TÉCNICAS DIAGNÓSTICAS. GENERALIDADES

La ecografía abdominal es la prueba inicial en pacientes con sospecha de obstrucción biliar por su alta disponibilidad. Es muy precisa para detectar la obstrucción y el nivel, pero limitada para detectar y caracterizar el tumor y determinar su extensión y resecabilidad. No hay evidencia del papel del contraste ecográfico para detectar los tumores extrahepáticos, aunque puede ser relevante para distinguirlos del barro biliar o para la biopsia guiada de lesiones difíciles de ver.

La tomografía computarizada multidetector (TCMD) multifásica tiene una gran resolución espacial y amplia cobertura, lo que la convierte en una excelente modalidad para detectar y estadificar los tumores biliares, tanto en la invasión vascular como en la diseminación a distancia²².

Cuando se plantea la hepatectomía, permite calcular el volumen hepático con más facilidad y precisión que la resonancia magnética²³.

La RM es considerada como la mejor modalidad de imagen para estudiar los conductos biliares por su mayor resolución de contraste²¹. Permite obtener información anatómica biliar, el nivel de la obstrucción, el tipo de crecimiento, las dimensiones tumorales, la extensión y la afectación vascular y ganglionar utilizando secuencias convencionales, colangiográficas, de difusión y con contrastes hepatobiliares. Sin embargo, es inferior a la TCMD para detectar metástasis a distancia.

La aportación de la tomografía con emisión de positrones combinada con TC (PET-TC) para detectar CC es poca, y aunque puede ser útil para las metástasis²⁴.

La colangiopancreatografía retrógrada endoscópica (CPRE) ha perdido protagonismo frente a la RM para diferenciar las estenosis benignas de las malignas pero mantiene su papel para obtener la muestra anatomopatológica y colocar prótesis biliares paliativas.

La colangiografía transhepática percutánea es útil cuando la vía endoscópica es inaccesible. La ecografía endoscópica con punción con aguja fina es recomendable cuando otras técnicas no son concluyentes. Es más precisa para evaluar los ganglios que la TCMD o PET.

En ocasiones puede ser necesaria la laparoscopia o la ecografía intraoperatoria para identificar si la lesión es irresecable.

La muestra anatomopatológica es fundamental para el diagnóstico, por lo que la punción guiada por técnicas de imagen o técnicas invasivas puede desempeñar un papel importante.

1.10. PAPEL DE LA IMAGEN EN EL CCI

El tamaño del tumor no es un factor pronóstico importante, pero las pruebas de imagen pueden aportar información relevante sobre otros factores pronósticos:

- Patrón de crecimiento tumoral
- Número de masas intrahepáticas
- Invasión vascular
- Metástasis a distancia (diseminación a ganglios linfáticos celiacos, y/o periaórticos y/o pericava)

La cirugía está indicada si los estudios de imagen muestran que se puede realizar una resección completa y segura (suficiente reserva hepática).

1.10.1. APARIENCIA MACROSCÓPICA Y CRECIMIENTO TUMORAL

Los CCI se clasifican según su patrón de crecimiento en cuatro tipos¹⁸:

- a) Formador de Masa: Infiltra directamente el parénquima hepático, y se puede diseminar a lo largo de los pedículos portales. De distribución periférica dentro del parénquima hepático, es el tipo más frecuente con gran diferencia respecto al resto de los CCI. Puede ser bastante grande al diagnóstico.
- b) Periductal Infiltrante: Se extiende a lo largo de los tractos portales, con estrechamiento de los conductos biliares involucrados. Los conductos biliares periféricos muestran colangitis y dilatación obstructiva.
- c) Intraductal: Crecimiento polipoide dentro de la luz del conducto hepático dilatado.
- d) Mixto: Se superponen diferentes patrones de crecimiento

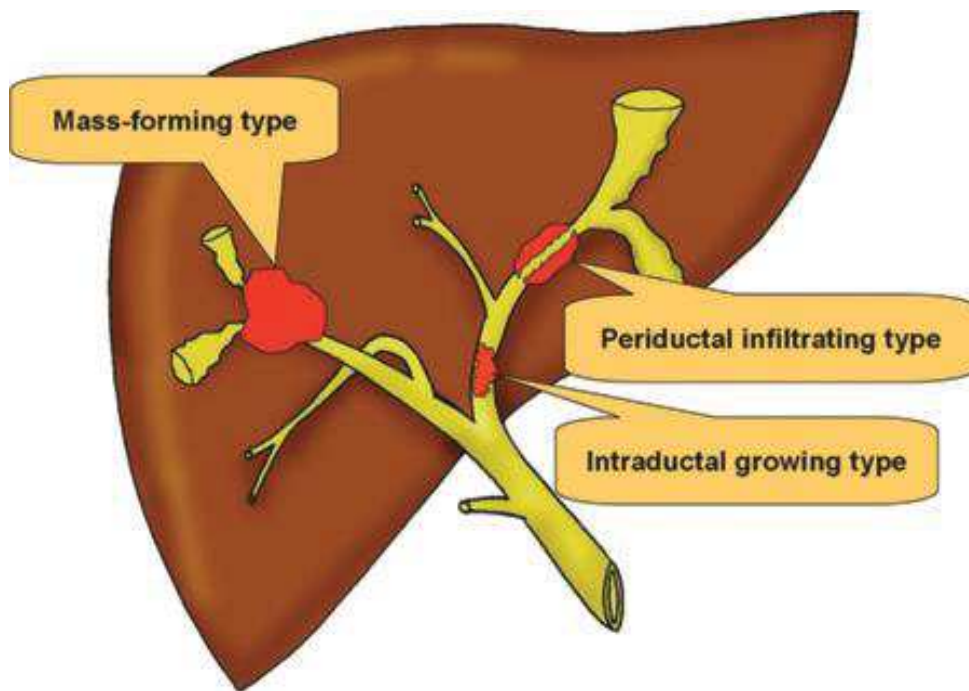


Figura 5. Patrón de crecimiento tumoral. Extraído de *Radiología*. 2015;57(2):101-112.

A. COLANGIOCARCINOMA INTRAHEPÁTICO FORMADOR DE MASA

El aspecto habitual del CCI formador de masa es el de una tumoración expansiva con crecimiento radial, de márgenes irregulares pero bien definidos. Puede presentar retracción capsular.

B. COLANGIOCARCINOMA INTRAHEPÁTICO PERIDUCTAL

Es un patrón de crecimiento poco frecuente de los CCI.

El CCI en estos casos se origina y extiende a lo largo de los conductos biliares intrahepáticos. Se manifiesta como un engrosamiento difuso de la pared del conducto biliar, con bordes irregulares y realce tardío¹⁹. Es frecuente ver dilatación de los conductos biliares proximales a la zona de obstrucción.

En el diagnóstico diferencial hay que incluir las colangitis infecciosas o inflamatorias que cursan con estenosis focales y segmentarias

C. COLANGIOCARCINOMA INTRAHEPÁTICO INTRADUCTAL

Se origina en el interior de los conductos biliares intrahepáticos periféricos (distales a las bifurcaciones de segundo orden). Crece lentamente y tiene un pronóstico relativamente favorable.

Las imágenes de RM-colangiografía revelan un defecto de repleción en la vía biliar intrahepática causada por tumor de morfología polipoide que crece en el interior del conducto y que es secretor de mucina²⁰.

Se aprecia una marcada dilatación de los conductos secundaria a la hipersecreción de mucina que puede identificarse en la RM-colangiografía.

Estos tumores papilares muestran realce tras contraste.

D. COLANGIOCARCINOMA INTRAHEPÁTICO MIXTO

Es un patrón asociado a enfermedad avanzada, que consiste en una combinación de un patrón formador de masa y un patrón periductal infiltrante, o combinación de un patrón de crecimiento intraductal con un patrón periductal infiltrante. Este tipo de patrón mixto se acompaña frecuentemente de metástasis intrahepáticas o metástasis en ganglios celíacos, periaórticos o pericava

1.10.2. PATRONES DE REALCE EN EL ESTUDIO CON CONTRASTE

Tras la administración de contraste pueden presentarse diferentes patrones de realce.

Mediante estudio con TC multifásico (TC hepático trifásico). Consta de una fase arterial, venosa y tardía o de equilibrio. La fase arterial se emplea para valorar la anatomía vascular. En la fase venosa y tardía (3-15min) evaluaremos el realce de la lesión con respecto al parénquima hepático y valoraremos la enfermedad a distancia²⁶.

A) *Captación gradual y centrípeta de contraste* (patrón de realce más habitual).

-Fase arterial: Realce periférico. El centro del tumor (pocas células y abundante estroma) no realza.

-Fase tardía (3-15 min): Realce gradual centrípeta o central (debido al abundante espacio intersticial en el estroma fibroso).

El patrón de realce con captación progresiva y gradual de contraste desde la perifería al centro, es el patrón más frecuente de los CCI tipo formador de masa.

Tanto en TC como en RM veremos una masa hipovascular bien definida con bordes irregulares que presenta un realce periférico en fase arterial y captación centrípeta y gradual en la fase tardía.

Esto último es debido al abundante componente fibroso que presenta. Puede acompañarse de pequeños nódulos satélite.

Mediante RM la observaremos con señal hipo-isointensa en T1 (dependiendo de la cantidad de tejido fibroso) y variable hiperintensidad de señal en T2 en función del grado de necrosis coagulativa del tumor²⁷.

B) Captación persistente y estable de contraste.

Más frecuente en lesiones pequeñas (< 3cm) con abundante vascularización dentro del estroma. El patrón de realce estable, sin lavado, puede verse en el hepatocarcinoma (HCC) y en el CCI. La biopsia de la lesión debe realizarse en todos los casos, para confirmar el diagnóstico

C) Captación intensa hipervascular con lavado precoz en fase venosa.

Comportamiento típico del hepatocarcinoma. La captación precoz e intensa en fase arterial seguida de lavado establece un diagnóstico bastante fiable de HCC en pacientes cirróticos. Si no se puede descartar completamente un HCC, la biopsia debe ser obligatoria.

1.10.3. CRITERIOS DE IRRESECABILIDAD RADIOLÓGICOS

a. Referidos a la “reserva hepática”:

Atrofia lobar con afectación contralateral de ramas de la vena porta o conductos biliares secundarios.

b. Referidos a la afectación vascular (deformidad del contorno del vaso, estenosis u oclusión/contacto vaso-tumor >180º)²⁵:

-Vena porta

-Arteria hepática

c. Referidos a la invasión de estructuras

-Invasión de peritoneo visceral

-Invasión local de estructuras extrahepáticas

-Infiltración de ganglios regionales

-Metástasis a distancia (incluidos ganglios celíacos, periaórticos y pericava)

1.10.4. DIAGNÓSTICO DIFERENCIAL

Lo plantearemos con tumores que presentan abundante estroma fibroso, principalmente:

1. *Hepatocarcinoma*: Lesión focal hepática hipervascular con lavado precoz en fase venosa. A diferencia del colangiocarcinoma, el hepatocarcinoma presenta pseudocápsula y es más frecuente la trombosis tumoral.

Algunas estirpes de HCC con abundante estroma fibrótico son el HCC cirrótico y el esclerosante. La captación precoz e intensa en fase arterial seguida de lavado establece un diagnóstico no invasivo y fiable de HCC en pacientes cirróticos.

Si no se puede descartar completamente un HCC, la biopsia debe ser obligatoria.

Al detectar un nódulo en el seguimiento de una cirrosis hepática, el desafío diagnóstico para diferenciar entre CCI y HCC es de gran relevancia, especialmente si no se demuestra lavado en los estudios de imagen, en estos casos sin lavado debemos realizar una biopsia.

2. *Metástasis*: Presentan un patrón de realce en anillo. Suelen presentar un área de necrosis central. El principal diagnóstico diferencial se plantea con el adenocarcinoma metastático de colon. En ocasiones va resultar muy difícil de distinguir con datos clínicos y de imagen y sólo el estudio patológico va a diferenciar ambas entidades.

2. OBJETIVOS

- Analizar las características de la población con CC intrahepático y su clínica al momento del diagnóstico.
- Estudio de los tipos de pruebas diagnósticas realizadas a lo largo del proceso.
- Relación con hígado cirrótico o no.
- Análisis de parámetros radiológicos con TCMD multifásico.
- Estudio de supervivencia a los 12, 24 y 36 meses.

3. MATERIAL Y MÉTODOS.

DISEÑO DEL ESTUDIO

Se trata de un estudio descriptivo, de carácter retrospectivo y corte transversal.

BÚSQUEDA DE INFORMACIÓN

Búsqueda bibliográfica en Pubmed y Embase de los siguientes términos: intrahepatic cholangiocarcinoma (Mesh), cholangiocarcinoma (Mesh), carcinoma cholangiocarcinoma (Mesh), bile duct cancer (Mesh), hepatocellular cholangiocarcinoma (Mesh).

RECOGIDA DE DATOS

Para obtener los casos diagnosticados en nuestro centro se ha realizado un análisis retrospectivo de todos los casos sospechosos de colangiocarcinoma intrahepático que han pasado por el comité de tumores hepatobiliares desde enero de 2014 hasta agosto de 2016 dentro del Hospital Universitario Miguel Servet

Para la obtención de los datos clínicos se ha utilizado la información disponible en las historias clínicas del servicio de archivos del hospital, así como los datos existentes en la historia clínica electrónica del Servicio Aragonés de Salud.

CRITERIOS DE INCLUSIÓN

- Pacientes que han pasado por el circuito asistencial de tumores hepatobiliares en el Hospital Universitario Miguel Servet en el periodo de enero 2014 hasta agosto 2016.
- Pacientes con prueba/s de imagen concordantes o sospechosas de colangiocarcinoma intrahepático.
- Pacientes con diagnóstico anatomopatológico acorde con colangiocarcinoma intrahepático
- Pacientes con al menos un año de seguimiento desde el diagnóstico anatomopatológico

CRITERIOS DE EXCLUSIÓN

- Pacientes con menos de un año de seguimiento desde el diagnóstico anatomopatológico.
- Pacientes con componente de colangiocarcinoma distal o Klastkin
- Pacientes con pérdida del seguimiento

VARIABLES A ESTUDIO:

- Del *paciente*: Número de historia clínica (NHC), edad, sexo
- De la *clínica*: Tipo de sintomatología al momento de la primera prueba diagnóstica realizada
- De la *primera prueba diagnóstica realizada*: Tipo de prueba de diagnóstica inicial realizada
- Realización de *las pruebas diagnósticas* a lo largo del proceso: TC, RM, PET-TAC
- De la presencia o no de *enfermedad a distancia (metástasis)* y su *localización*
- Del *estadiaje inicial* según criterios TNM
- *Del tratamiento*: quirúrgico, quimioterapia, paliativo u otros.
- De los *pacientes tratados quirúrgicamente*
- De la presencia o no de lesión sobre hígado *cirrótico*
- De la *supervivencia*: A los 12, 24 y 36 meses según los casos

- Análisis de *parámetros radiológicos*
- Del comportamiento de la *lesión con estudio mediante TCMD multifásico (patrones de realce)*
- Del *tamaño inicial* del tumor
- De la *multifocalidad o no* del tumor primario al momento del diagnóstico
- De la presencia o no de *nódulos satélites*
- Según el *patrón morfológico de crecimiento tumoral*

PLANIFICACIÓN DEL ESTUDIO

Tomamos como referencia la base de datos del comité de tumores hepatobiliares desde enero de 2014 hasta agosto de 2016 dentro del Hospital Universitario Miguel Servet.

Desde esta fuente analizamos todos los casos sospechosos de colangiocarcinoma. Entrarán a nuestro estudio aquellos con diagnóstico anatomopatológico confirmado de colangiocarcinoma intrahepático (excluidos aquellos con componente de colangiocarcinoma extrahepático o Klastkin).

Posteriormente se procede a estadiar la extensión tumoral (según criterios TNM) y se comprueba el tamaño inicial/multifocalidad.

A partir de aquí se realiza un exhaustivo recuento de las pruebas diagnósticas realizadas y de su posterior análisis (que posteriormente detallamos). También se comprueba la existencia o no de cirrosis hepática. Tras su tratamiento correspondiente se analiza su supervivencia (según paciente a los 12, 24 y 36 meses). Aquellos con menos de un año de seguimiento son excluidos del estudio.

CRONOGRAMA

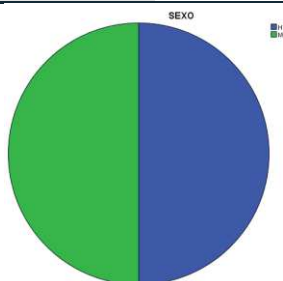
Actividad	Centro	Responsable	Mes 16/17
Planificar proyecto	HUMS	Investigador y director	Diciembre
Recogida datos	HUMS	Investigador	Enero-Abril
Evaluación datos	HUMS	Investigador	Mayo-Julio
Análisis datos	HUMS	Investigador y director	Mayo-Julio
Difusión	HUMS	Investigador	Septiembre

5. RESULTADOS

5.1 Análisis de edad y sexo:

La muestra estaba compuesta por 20 pacientes, 10 de ellos hombres (50%) y 10 mujeres (50%), cuyas edades en el momento del diagnóstico estaban comprendidas entre los 51 y los 84 años, con una edad media de $67,3 \pm 8,17$ años.

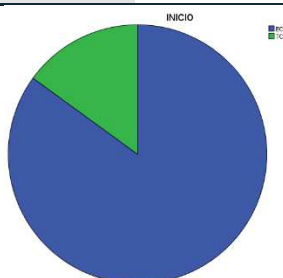
		SEXO			
		Frecuencia	Porcentaje	Porcentaje válido	Porcentaje acumulado
Válido	Hombre	10	50,0	50,0	50,0
	Mujer	10	50,0	50,0	100,0
Total		20	100,0	100,0	



5.2 Análisis de la primera prueba diagnóstica realizada:

Tipo de prueba de diagnóstico inicial realizada. De nuestros 20 pacientes, en 17 de ellos (85%) la primera prueba realizada con criterios de sospecha fue una ecografía. En los casos restantes, 3 (15%) se realizó una tomografía computarizada (TC).

		PRUEBA DX INICIAL			
		Frecuencia	Porcentaje	Porcentaje válido	Porcentaje acumulado
Válido	ECO	17	85,0	85,0	85,0
	TC	3	15,0	15,0	100,0
Total		20	100,0	100,0	



5.3 Análisis de realización de las *pruebas diagnósticas a lo largo del proceso*

Excluyendo la ecografía, como prueba inicial de sospecha. Valoramos la realización de TC, Resonancia magnética (RM), PET-TC o combinaciones de éstas. Sólo contabilizamos la realización o no de la prueba, sin entrar a valorar el número de exploraciones de cada modalidad (que generalmente fueron múltiples dados los controles por imagen reglados para la evolución de la enfermedad). Excluimos también a aquellos con pruebas de imagen no realizadas dentro del SALUD (ámbito privado) por no disponer de estas imágenes *con excepción de los PET-TC realizados en la clínica Quirón Salud*

A los 20 pacientes (100%) se les realizó al menos un TC. A 2 de ellos (10%) se realizó adicionalmente una PET-TC. A 4 de ellos (20%) se les realizó también una RM. 3 de ellos (15%) fueron estudiados a lo largo del desarrollo de la enfermedad con las tres pruebas de imagen (TC, RM y PET-TC).

Globalmente, a 7 de ellos (35%) se les realizó una RM y a 5 (25%) un PET-TC.

PRUEBA/S DIAGNÓSTICA/S

		Frecuencia	Porcentaje	Porcentaje válido	Porcentaje acumulado
Válido	TC	11	55,0	55,0	55,0
	TC+PET/TC	2	10,0	10,0	65,0
	TC+RM	4	20,0	20,0	85,0
	TC+RM+PET/TC	3	15,0	15,0	100,0
	Total	20	100,0	100,0	

5.4 Análisis de *la clínica* al momento de la primera prueba diagnóstica realizada

En este apartado recogemos la sintomatología clínica o el motivo petionario reflejado al realizar la primera prueba de imagen sospechosa (que en la mayoría de los casos fue una ecografía abdominal). Analizamos las siguientes variables (asintomático, dolor, patrón colestásico analítico, síndrome constitucional u otros) y sus combinaciones.

7 de estos pacientes (35%) no tenían ningún tipo de síntoma. Fueron hallazgos incidentales al realizar la prueba de imagen. Resulta llamativo el importante porcentaje. 2 de ellos (10%) presentaban colestasis. El dolor abdominal (en este estudio no discriminamos si era

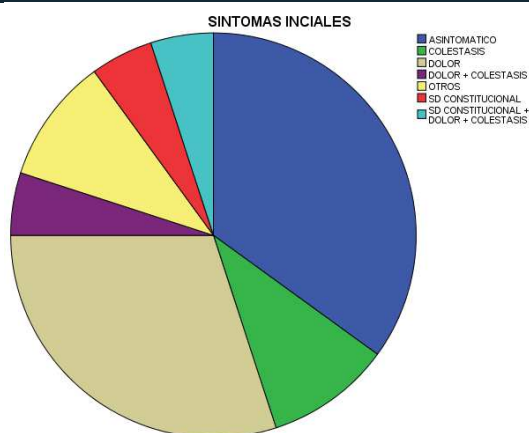
en hipocondrio derecho, epigástrico, etc.) fue el motivo de realización de la prueba de imagen en 6 pacientes (30%). Uno de ellos (5%) es estudiado por Sd. constitucional.

En global, observamos como el dolor abdominal está presente en 8 casos (40%), la colestasis en 4 (25%) y el Sd. constitucional en 2 de ellos (10%).

2 pacientes (10%) acuden con síntomas no incluidos en las variables anteriores.

SÍNTOMAS INICIALES

		Frecuencia	Porcentaje	Porcentaje válido	Porcentaje acumulado
Válido	ASINTOMÁTICO	7	35,0	35,0	35,0
	COLESTASIS	2	10,0	10,0	45,0
	DOLOR	6	30,0	30,0	75,0
	DOLOR + COLESTASIS	1	5,0	5,0	80,0
	OTROS	2	10,0	10,0	90,0
	SD CONSTITUCIONAL	1	5,0	5,0	95,0
	SD CONSTITUCIONAL + DOLOR + COLESTASIS	1	5,0	5,0	100,0
	Total	20	100,0	100,0	



5.5 Análisis de la presencia o no de *enfermedad a distancia (metástasis)* y su localización.

Basado en criterios 2010 TNM de la AJCC/UICC ^{4,5}. Analizamos en este apartado la presencia de adenopatías metastásicas regionales (N1) y las metástasis a distancia (M1). Agrupamos estos dos subgrupos ya que en ambos casos se tratan de estadios avanzados (estadio IVa y IVb) no subsidiarios de tratamiento quirúrgico.

En 8 pacientes (40%) no se demostró presencia de enfermedad a distancia, es decir, entran dentro del grupo de enfermedad local candidata a cirugía.

Dividimos la afectación adenopática regional metastásica en 3 grupos: Gastrohepática (GE), en hilio hepático (hilio) y retroperitoneal (RTP). A 3 pacientes (15%) se les detecta adenopatías metastásicas GE únicas, otro con metástasis óseas añadidas y otro con mtx peritoneales. En global 5 (25%) debutan al diagnóstico con adenopatías GE.

Las adenopatías hiliares hepáticas están presentes en 2 casos (10%), uno de ellos con ADP GE y metástasis peritoneal añadidas y otro con ADP retroperitoneales.

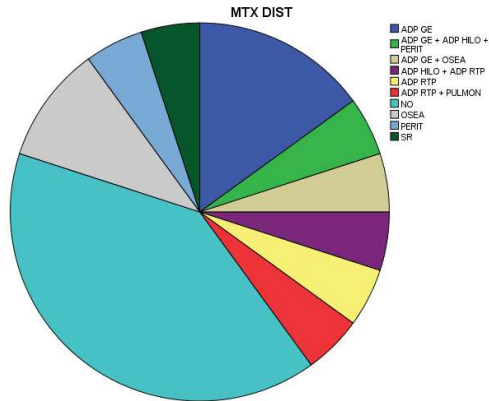
Presencia de adenopatías retroperitoneales en 3 casos (15%), una de ellas aislada, otra con metástasis pulmonares y un tercer caso con ADP hiliares subyacentes.

En cuanto a las metástasis a órganos a distancia, en nuestro estudio hemos encontrado óseas (sin especificar número ni localización anatómica), pulmonares, peritoneales y suprarrenales.

3 pacientes (15%) debutan con enfermedad ósea metastásica, uno (5%) con mtx pulmonares, 2 (10%) con diseminación peritoneal y un caso aislado (5%) con afectación de la glándula suprarrenal. En total 7 pacientes (35%) presentan metástasis a distancia (M1, estadio IVb).

DISEMINACIÓN LINFÁTICA/METASTÁSICA A DISTANCIA

		Frecuencia	Porcentaje	Porcentaje válido	Porcentaje acumulado
Válido	ADP GE	3	15,0	15,0	15,0
	ADP GE + ADP HILO + PERITONEAL	1	5,0	5,0	20,0
	ADP GE + MTX OSEA	1	5,0	5,0	25,0
	ADP HILO + ADP RTP	1	5,0	5,0	30,0
	ADP RTP	1	5,0	5,0	35,0
	ADP RTP + MTX PULMON	1	5,0	5,0	40,0
	NO	8	40,0	40,0	80,0
	MTX OSEA	2	10,0	10,0	90,0
	MTX PERITONEAL	1	5,0	5,0	95,0
	MTX SUPRARRENAL	1	5,0	5,0	100,0
	Total	20	100,0	100,0	



5.6 Análisis del *estadiaje inicial* según criterios TNM

Basado en criterios 2010 TNM de la AJCC/UICC y en conjunto con el análisis de la tabla anterior. La enfermedad ganglionar/metastásica la hemos comentado en el apartado previo. Nos centramos aquí en el estadiaje del tumor primario (T). Recordamos los distintos parámetros a valorar:

T0: Sin evidencia de tumor primario

Tis: Carcinoma in situ (tumor intraductal)

T1: Tumor solitario sin invasión vascular

T2a: Tumor solitario con invasión vascular

T2b: Tumor múltiple con/sin invasión vascular

T3: Tumor con afectación del peritoneo visceral o con invasión directa por contigüidad de estructuras extrahepáticas

T4: Tumor con invasión periductal (por criterio anatomopatológico)

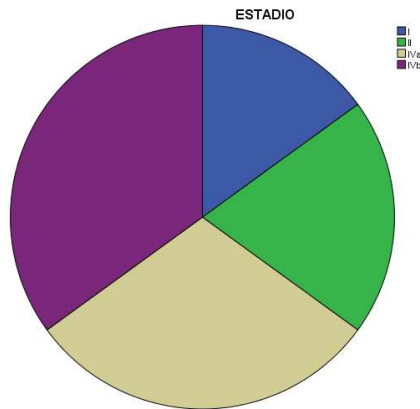
Adjuntamos tabla

Anatomic stage/prognostic groups			
Stage 0	Tis	NO	M0
Stage I	T1	NO	M0
Stage II	T2	NO	M0
Stage III	T3	NO	M0
Stage IVA	T4	NO	M0
	Any T	N1	M0
Stage IVB	Any T	Any N	M1

3 de nuestros pacientes (15%) debutan como estadio I, 4 (20%) como estadio II, 6 como estadio IVa (30%) y 7 como estadio IVb (35%). En nuestra muestra no encontramos ningún sujeto con estadio III. Es llamativo el importante porcentaje (65%) de enfermedad muy avanzada al momento del diagnóstico, sumando los sujetos con estadio IVa o superior.

ESTADIO

		Frecuencia	Porcentaje	Porcentaje válido	Porcentaje acumulado
Válido	I	3	15,0	15,0	15,0
	II	4	20,0	20,0	35,0
	IVa	6	30,0	30,0	65,0
	IVb	7	35,0	35,0	100,0
	Total	20	100,0	100,0	



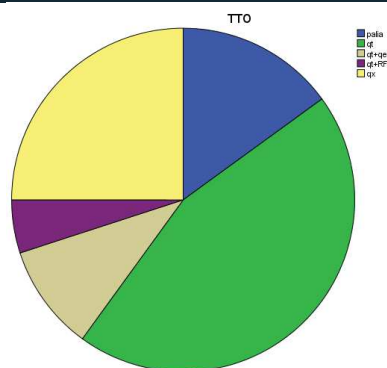
5.7 Análisis del *tratamiento* requerido por el paciente

Distinguimos entre tratamiento quirúrgico, quimioterápico (con/sin radiofrecuencia o quimioembolización) o paliativo.

A 5 pacientes (25%) se les realizó resección quirúrgica de la lesión. Posteriormente lo detallamos. 3 pacientes (15%) no fueron subsidiarios de tratamiento curativo. Fueron derivados a cuidados paliativos.

La mayor parte de los pacientes fueron tratados mediante quimioterapia (QT), concretamente 13 (60% del total). A de 2 ellos se las practicaron además procedimientos de quimioembolización (QE) hepática (10%) y a otro sujeto radiofrecuencia (RF) sobre el tumor.

TRATAMIENTO					
		Frecuencia	Porcentaje	Porcentaje válido	Porcentaje acumulado
Válido	PALIA	3	15,0	15,0	15,0
	QT	9	45,0	45,0	60,0
	QT+QE	2	10,0	10,0	70,0
	QT+RF	1	5,0	5,0	75,0
	QX	5	25,0	25,0	100,0
	Total	20	100,0	100,0	



5.8 Análisis de los *pacientes tratados quirúrgicamente*

En 5 de estos pacientes se optó por tratamiento quirúrgico. Se realizaron 2 hepatectomías izquierdas, una hepatectomía derecha, una segmentectomía VII y IVb y otra segmentectomía II,III. Los 3 sujetos con estadio inicial I (100%) fueron operados. En 2 de los 4 sujetos con estadio II (50%) también se optó por tratamiento quirúrgico. Los dos restantes no fueron operados por comorbilidad asociada.

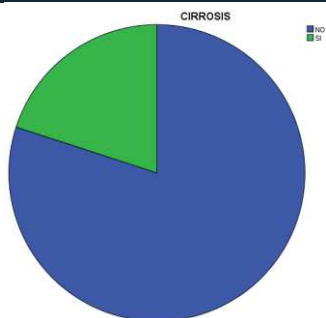
El tamaño medio tumoral en estos pacientes operados fue de 5,94 cm (valores máximo de 11cm y mínimo de 2,9cm).

		TTO QX			
		Frecuencia	Porcentaje	Porcentaje válido	Porcentaje acumulado
Válido	NO	15	75,0	75,0	75,0
	SI	5	25,0	25,0	100,0
	Total	20	100,0	100,0	

5.9 Análisis de la presencia o no de lesión sobre hígado *cirrótico*

Basándonos en criterios estrictamente anatomopatológicos. 4 de los pacientes (20%) presentan cirrosis hepática.

		CIRROSIS			
		Frecuencia	Porcentaje	Porcentaje válido	Porcentaje acumulado
Válido	NO	16	80,0	80,0	80,0
	SI	4	20,0	20,0	100,0
	Total	20	100,0	100,0	



5.10 Análisis de la supervivencia:

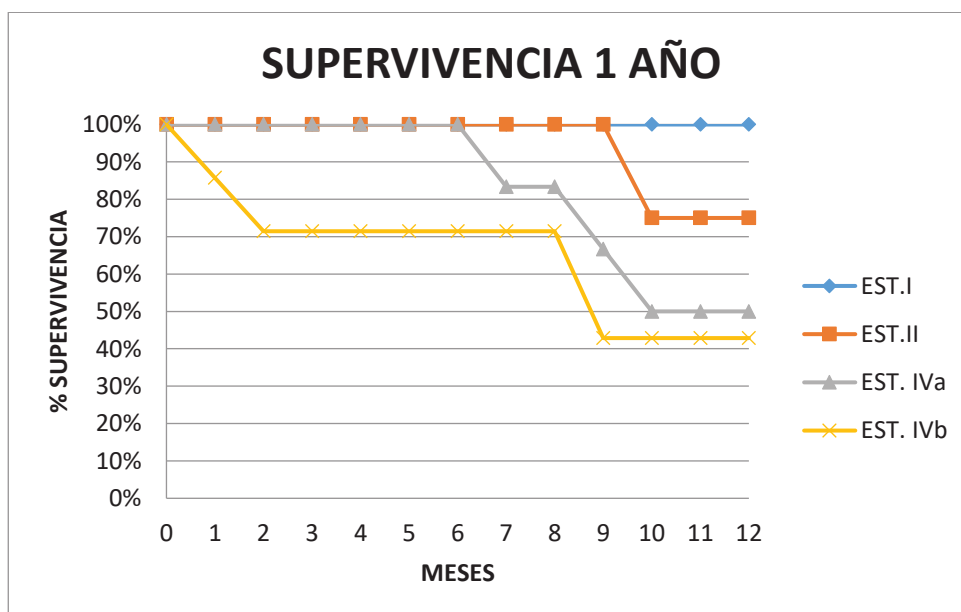
Todos los sujetos en el estudio fueron seguidos durante al menos un año, por lo que tenemos las tasas de supervivencias de los 20 pacientes al año. Se siguió durante 2 años a 15 (75% de la muestra inicial) y a 7 pacientes (35%) durante un periodo de 3 años.

Adjuntamos tabla de supervivencia global.

SUPERVIVENCIA (MESES)					
	N	Mínimo	Máximo	Media	Desviación estándar
SUPERV (1AÑO)	20	1	12	9,80	3,548
SUPERV (2AÑO)	15	2	24	17,27	8,455
SUPERV (3AÑO)	7	2	36	20,29	12,473

a) La supervivencia media al primer año fue del 60%, con una media de 9,80 meses \pm 3,548 meses y unos valores mínimo y máximo de 1 y 12 meses respectivamente. Dividiendo entre subgrupos; la supervivencia media fue del 100% en los pacientes con estadio I, del 75% en pacientes con estadio II, del 50% en pacientes con estadio IVa y del 43,85% en pacientes con estadio IVb.

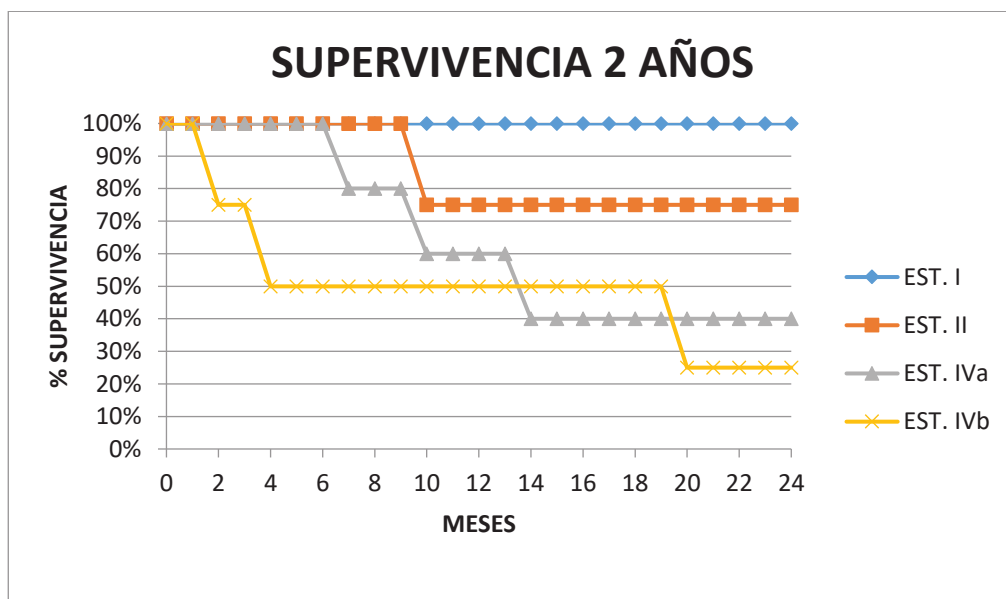
Adjuntamos tabla de supervivencia al año.



b) La supervivencia media al segundo año fue del 53%, con una media de 17,27 meses \pm 8,45 meses y unos valores mínimo y máximo de 2 y 24 meses respectivamente.

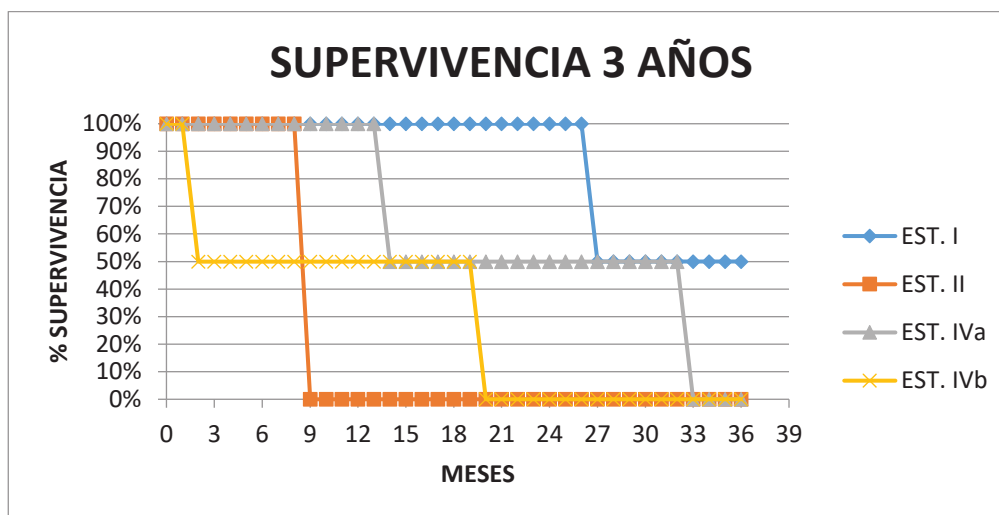
Dividiendo entre subgrupos; la supervivencia media fue del 100% en los pacientes con estadio I, del 75% en pacientes con estadio II, del 40% en pacientes con estadio IVa y del 25% en pacientes con estadio IVb.

Adjuntamos tabla de supervivencia a los 2 años.



c) La supervivencia media al tercer año fue del 14%, con una media de 20,29 meses \pm 12,47 meses y unos valores mínimo y máximo de 2 y 36 meses respectivamente. Dividiendo entre subgrupos; la supervivencia media fue del 50% en los pacientes con estadio I y del 0% en el resto (estadios II, IVa y IVb).

Adjuntamos tabla de supervivencia a los 3 años.



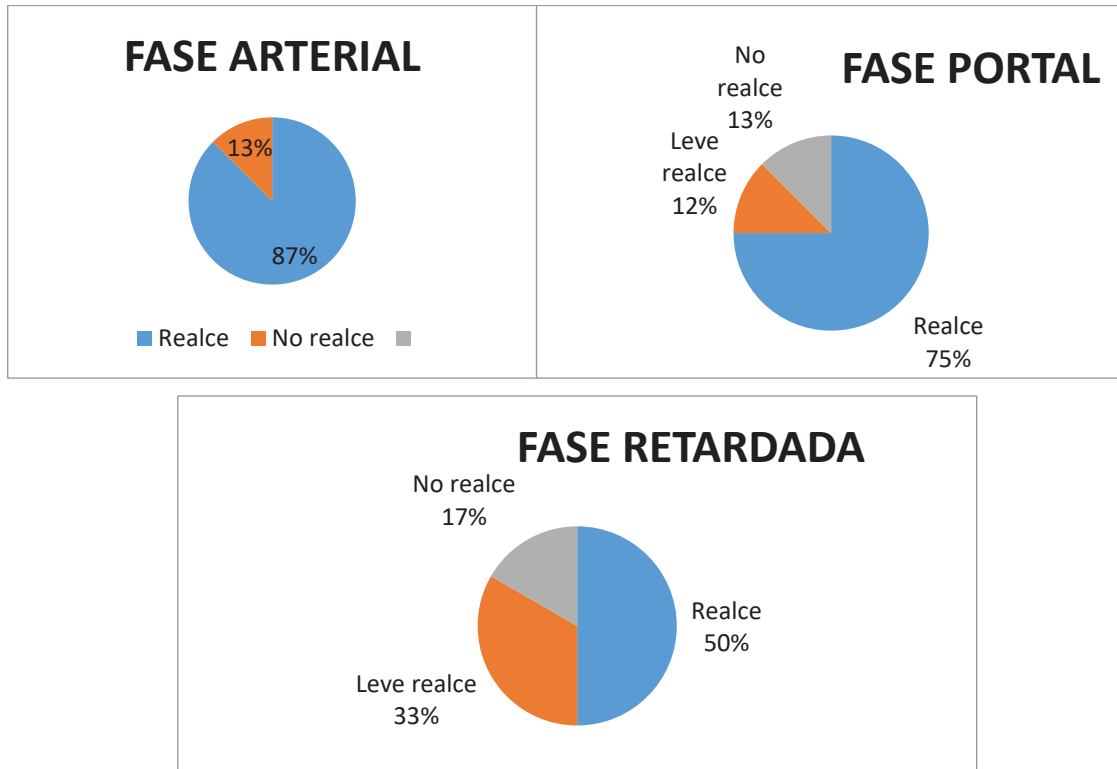
5.11 Análisis del comportamiento de la *lesión con estudio mediante TCMD multifásico.*

5.11.1 Patrones de realce en el estudio con contraste

En nuestro estudio realizamos un TCMD en 3 fases tras la administración de contraste. Fase arterial (25-30 segundos), fase portal (70-75 segundos) y fase tardía o de equilibrio (entre 3 y 5 minutos). Las variables a medir son el realce o ausencia de este en cada una de estas fases. De los 20 pacientes del estudio, a 8 (40%) se les realizó esta prueba.

La gran mayoría presentaban un realce definido tanto en fase arterial (7 pacientes; 87,5%) como en fase portal (6 pacientes, 75%). Existen más diferencias en cuanto al realce en la fase tardía o de equilibrio (50% sí, 12,5% leve y 37,5% no).

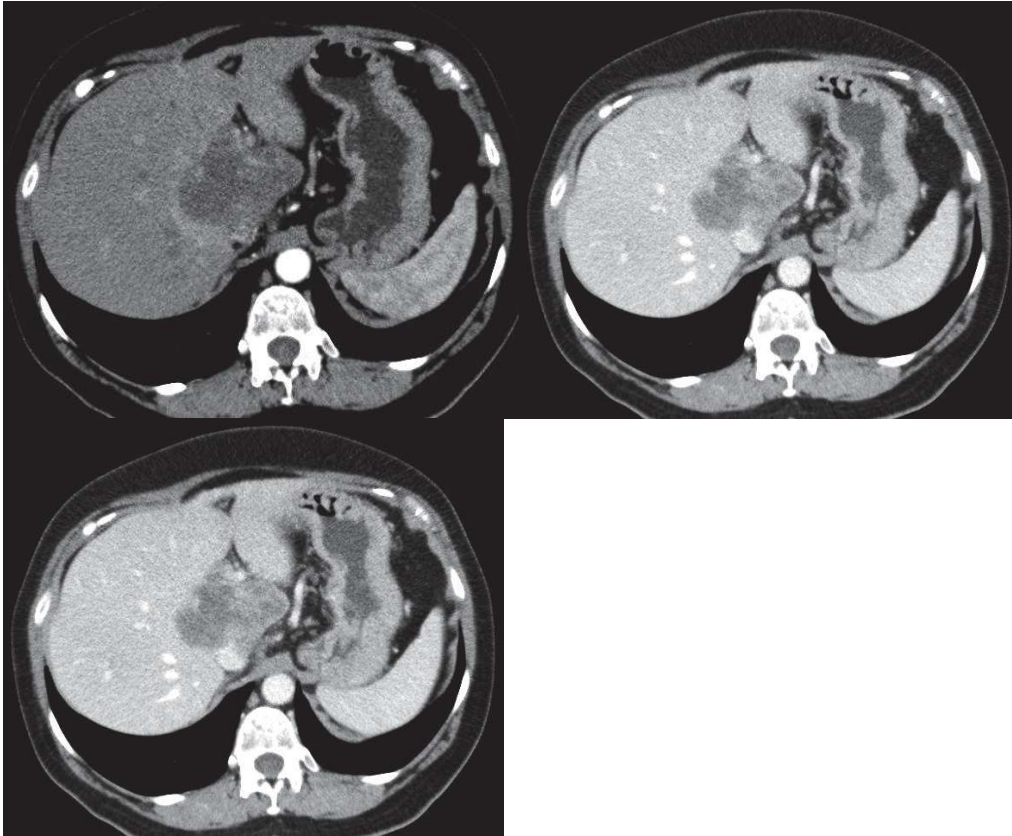
	REALCE ARTERIAL	REALCE PORTAL	REALCE TARDÍO	TOTAL
SI	7 (87,5%)	6 (75%)	4 (50%)	8 (100%)
LEVE	0 (0%)	1 (12,5%)	1 (12,5%)	8 (100%)
NO	1 (12,5%)	1 (12,5%)	3 (37,5%)	8 (100%)



Con la obtención de estos datos en el estudio multifásico pasamos a valorar cómo y qué patrón sigue la captación de contraste. Dividimos en 3 grupos:

- 1) Captación gradual y centrípeta de contraste
- 2) Captación hipervascular con lavado de contraste
- 3) No captación

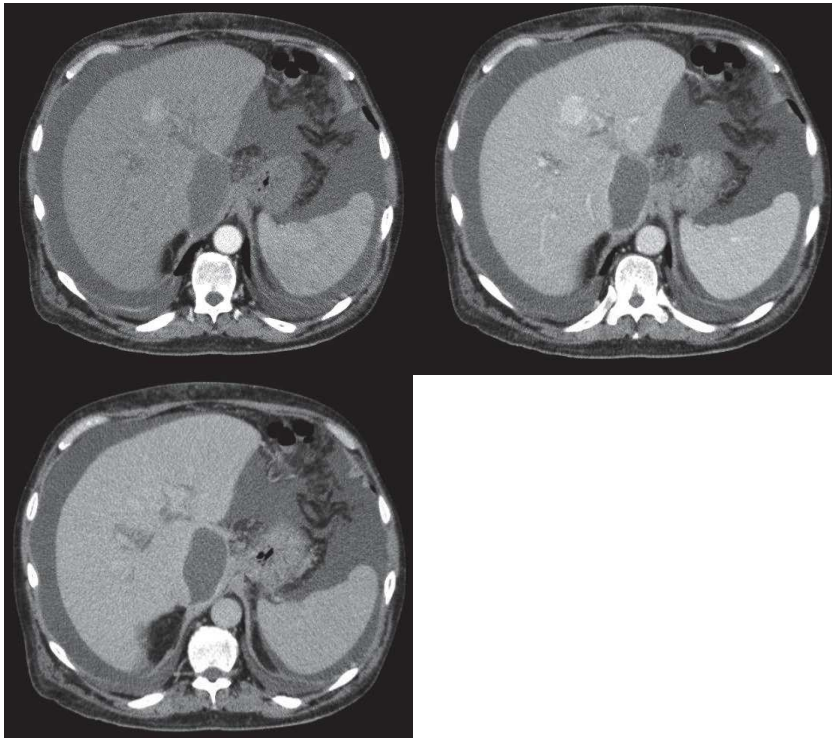
1-Captación gradual y centrípeta de contraste. En este grupo englobamos el patrón clásico de realce en el colangiocarcinoma. Observamos un realce periférico temprano arterial con centro tumoral hipodenso. En la fase tardía hay un realce gradual central/centrípeta progresivo en tumor debido al estroma fibroso. Este patrón se da en 4 de los pacientes (50%).



Cortes axiales de TC con series arterial (arriba derecha), portal (arriba izquierda) y retardada (abajo). Masa tumoral intrahepática de morfología irregular con centro hipodenso y realce intratumoral heterogéneo progresivo centrípeto en fase tardía. Invasión de VCI. Apariencia mas típica del CC intrahepático formador de masa.

2-Captación intensa hipervascular con lavado en fase retardada.

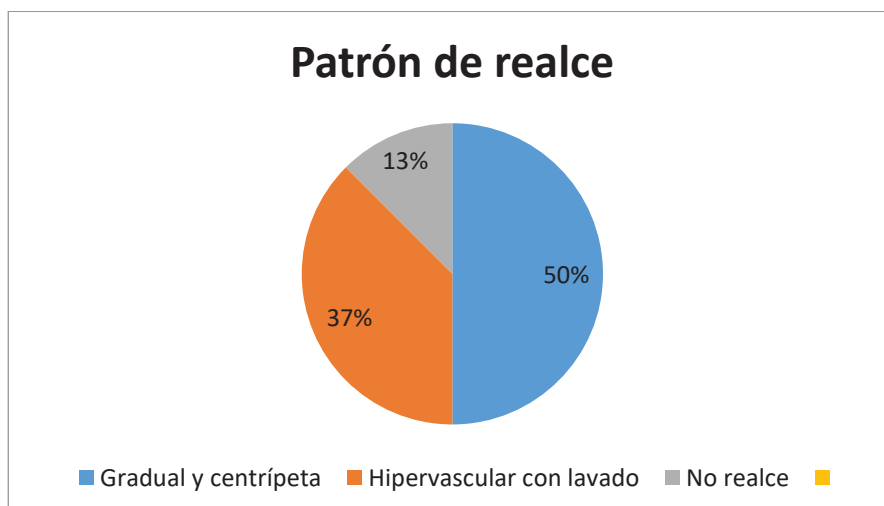
Dentro de este grupo encontramos a 3 pacientes (37,5%). Presentan una captación precoz e intensa en fase arterial. 2 de ellos no muestran realce en la fase retardada y otro una leve captación. La fase portal resulta extremadamente importante en estos casos ya que la característica principal del hepatocarcinoma es su lavado en la fase portal. 2 de ellos presentan realce en la fase portal y otro una leve/ausencia de realce. Este caso en particular resultó radiológicamente indistinguible del HCC.



Cortes axiales de TC con series arterial (arriba derecha), portal (arriba izquierda) y retardada (abajo). Lesión focal de unos 2,5cm de diámetro en segmento IV de morfología redondeada y límites imprecisos con realce significativo tras el contraste endovenoso en la fase arterial siendo levemente menos hiperdensa en la fase portal y visualizándose prácticamente isodensa en los cortes retardados. Abundante cantidad de ascitis

3-No captación

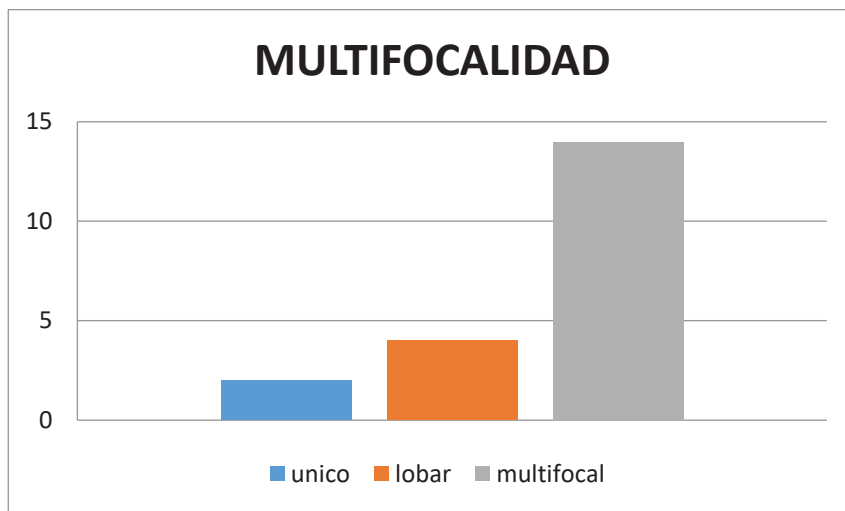
Uno de nuestros pacientes (12,5%) no presentó realce en ninguna de las fases. Se trataba de una masa gigante que ocupada la totalidad del hígado, de predominio necrótico con metástasis múltiples diseminadas.



5.11.2 Análisis de la multifocalidad o no del tumor primario al momento del diagnóstico

Dividimos la afectación entre único (nódulo único en un segmento), lobar (afectación única de segmento en mismo lóbulo) y multifocal (presencia de focos tumorales en distintos segmentos hepáticos).

La distribución se sigue así. Encontramos 2 pacientes con afectación única (10%), 4 lobares (20%) y 14 con extensión multifocal (70% de los pacientes), el grupo mas amplio.



5.11.3 Análisis del *tamaño inicial* del tumor

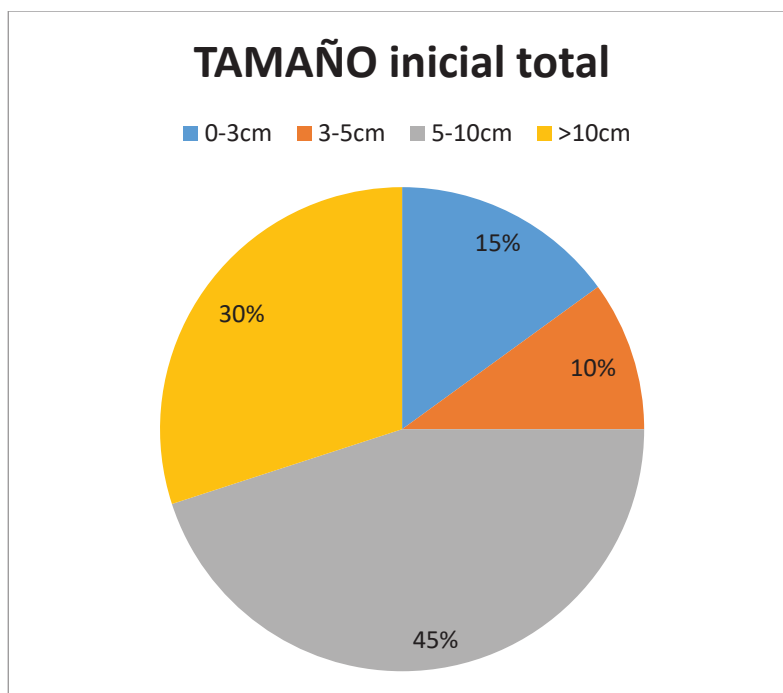
Tomados como referencia en el primer TC realizado al paciente. Los valores oscilan entre 2,5cm y 20cm con un valor medio de $8,05 \pm 4,53$ cm. Agrupamos los parámetros en 4 grupos.

En el primer grupo (0-3cm) encontramos 3 pacientes (15% del total). De ellos 2 fueron tratados mediante resección quirúrgica. El otro no fue candidato a cirugía por comorbilidad asociada.

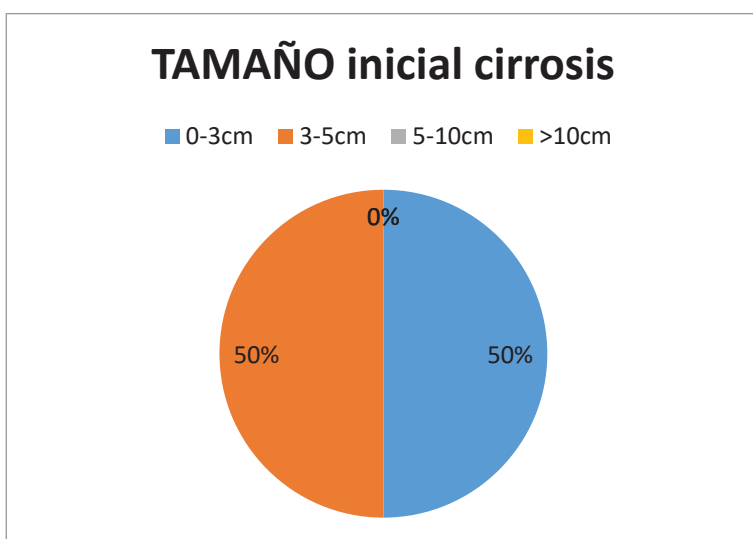
2 pacientes (10%) tenían un tamaño tumoral inicial comprendido entre 3 y 5 cm. Uno fue operado y otro desestimado por multifocalidad del tumor.

En el tercer grupo (rangos entre 5 y 10cm) encontramos a la mayor parte de sujetos. Concretamente 9 de ellos (45% de la muestra).

El último grupo (tumor inicial >10cm) consta de 6 pacientes (30%).



Encontramos diferencia en cuanto al tamaño inicial tumoral en pacientes cirróticos. De los 4 pacientes afectados, 2 (50%) tenían un tamaño comprendido menor de 3cm y 2 (50%) entre 3 y 5 cm. No se encontró ningún paciente cirrótico con una neoplasia mayor de 5 cm (0% en grupos 3 y 4). Valor medio del tamaño de $3,37 \pm 1,004$ cm. Resulta interesante la amplia diferencia entre este grupo y el resto de los pacientes. En pacientes no cirróticos el tamaño tumoral medio es de $9,23 \pm 4,31$ cm. Observamos una diferencia del tamaño inicial tumoral de 3,37cm en cirrótico vs 8,05cm en el resto de los pacientes.



Dentro de la categoría del tamaño, medimos también la afectación por segmentos hepáticos. Utilizamos la clasificación en 8 segmentos (del I al VIII). El valor medio es 2,55 segmentos afectados con una DE $\pm 1,27$. Valores máximo de 5 segmentos afectados y mínimo de 1.

5.11.4 Análisis de la presencia o no de *nódulos satélites*

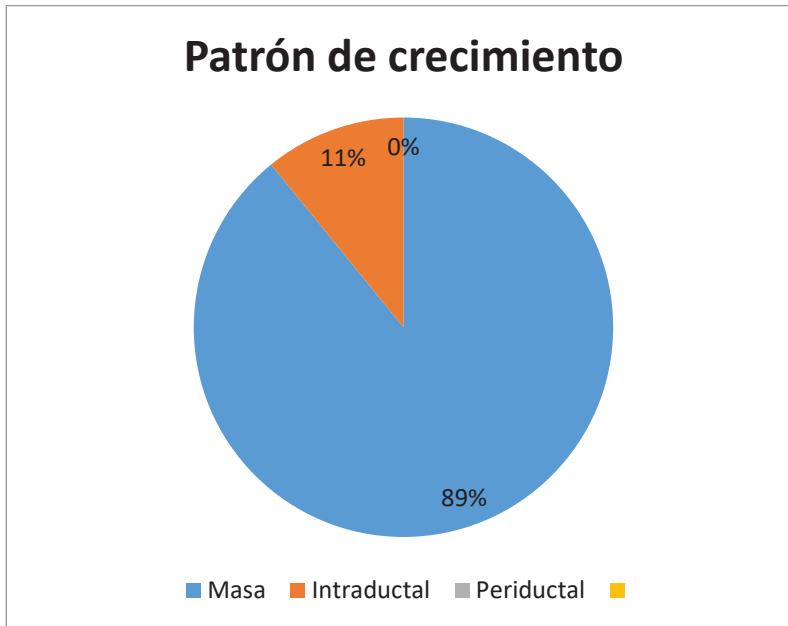
Definimos nódulo satélite como pequeño foco tumoral adyacente al tumor primario (sin formar parte de éste). En 12 de los pacientes (60%) encontramos presencia de nódulos satélites. El resto (40%, 8 pacientes) no presentaban.

	SÍ	NO	TOTAL
Nódulos satélites	12	8	20

5.11.5 Análisis morfológico según el patrón de crecimiento tumoral

Dividimos en 3 categorías¹⁸: Formador de masa, periductal infiltrante e intraductal.

19 pacientes (95%) presentaban un patrón de crecimiento en forma de masa, con bordes marcadamente irregulares. En 1 paciente (5%) se identificó un crecimiento polipoideo dentro de la luz del conducto, englobado en la categoría de intraductal. Ningún paciente cumplió criterios de crecimiento periductal infiltrante.



6. DISCUSIÓN

Los colangiocarcinomas intrahepáticos “puros” representan una patología muy poco frecuente, de ahí que la muestra obtenida sea pequeña (n=20). A pesar de ello, nuestro estudio estaría en el rango de lo que se podría considerar muestra pequeña-mediana dentro de los estudios publicados hasta la fecha a nivel internacional²⁸⁻³⁸.

En los datos epidemiológicos se aprecia una igualdad de afectación según sexos (50% masculino y 50% femenino), similar a los estudios publicados²⁸⁻³⁸ en los que hay una leve tendencia al sexo masculino.

Respecto a la edad del paciente en el momento del diagnóstico encontramos una media de edad de 67,3 años, en consonancia con lo ya recogido previamente²⁸⁻³⁸.

La primera prueba diagnóstica realizada fue la ecografía en la mayor parte de los casos (85%), reflejando la alta accesibilidad a esta prueba. Hemos de recordar que además es una prueba inocua y que no irradia. Algunos de estas pruebas fueron realizadas en el contexto de seguimiento de hepatopatías, cirrosis o seguimiento de portadores de VHC. Otras se hicieron de manera preferente para estudio de dolores de larga evolución o patrones colestásicos e incluso de manera urgente (una ecografía se realizó por sospecha de colecistitis). Las peticiones recibidas para la ecografía siguen un patrón muy distinto, acorde con la heterogeneidad clínica del CC intrahepático.

En cuanto a las pruebas totales realizadas a lo largo del proceso, todos los pacientes constan de al menos un TC (condición indispensable para entrar en el estudio). A 7 pacientes (35%) además se les realizó una/s RM y a 5 (25%) un PET-TC. Los PET-TC en general se realizaron para confirmar presencia de adenopatías metastásicas regionales (que recordamos cambian el pronóstico hasta un estadio IVa haciéndolo irreseccable), ya que su uso como estadiaje no está validado. Se optó por la resonancia magnética en casos dudosos o no concluyentes en el TC multifásico. También como pruebas de seguimiento tras la cirugía para valorar recaídas (en este estudio no las recogemos).

Valoramos ahora la clínica al momento del diagnóstico. Los 2 grupos más amplios fueron el dolor abdominal (40%) y la ausencia de síntomas (35%). En más de un tercio de los pacientes

el hallazgo fue incidental y en muchos de ellos con enfermedad muy avanzada, dejando esto claro la problemática importante que genera este tumor por no dar “la cara”. Sólo 4 pacientes (25%) presentan colestasis al inicio, posiblemente el marcador más fiable para sospecha de patología obstructiva en vías biliares. Aquí encontramos uno de los motivos de la alta mortalidad y retraso en el diagnóstico del CC intrahepático, en concordancia con los colangiocarcinomas extrahepáticos distales y de Klatskin, los cuales con la afectación del conducto colédoco pueden debutar en mayor proporción con hemogramas acordes con colestasis.

En el estadiaje inicial recalcamos la alta tasa de pacientes (65%) con enfermedad metastásica avanzada, en los que incluimos los estadios IVa y IVb. 7 pacientes (35%) son diagnosticados con enfermedad local (estadios I y II) de los cuales 5 son operados. Es baja la proporción de pacientes operados (solo el 25%) teniendo en cuenta que es el único tratamiento curativo. En global observamos la importante morbilidad de este tumor, con diagnósticos en fases ya muy tardías y sin opción a cirugías resecables.

El tamaño medio tumoral inicial al diagnóstico ($8,02 \pm 4,53\text{cm}$) sí que resulta levemente más grande que en otros estudios^{28-33,36-38} en los que los valores oscilan entre 4,5 y 9cm. Esto confirma que se trata de una entidad de difícil filiación cuya sospecha es todo un reto para el clínico debido a que los síntomas y signos son inespecíficos o directamente no están presentes (recordemos que el 35% de nuestros pacientes no tenían ningún tipo de sintomatología la diagnóstico)

Uno de los principales hallazgos en nuestro estudio es la discordancia entre el tamaño tumoral inicial en pacientes cirróticos respecto a los demás. Dividiendo entre 2 grupos (cirróticos vs no cirróticos) obtenemos unos tamaños iniciales de $3,37 \text{ cm} \pm 1,004\text{cm}$ en pacientes con cirrosis hepática y de $9,23 \text{ cm} \pm 4,31\text{cm}$ en pacientes sin cirrosis. Resulta difícil establecer una relación pero parece bastante probable que los estudios por imagen de control en relación con el screening de hepatocarcinoma en pacientes cirróticos consigan una detección más precoz del tumor.

Dada la poca frecuencia de este tumor, nunca estarían justificados protocolos de detección del colangiocarcinoma pero sí es evidente que a mayor control por imagen, más precozmente se detecta la neoplasia. En el caso de los pacientes con cirrosis, generalmente se pautan ecografías anuales/bianuales (en función del riesgo).

La presencia del tumor sobre hígado cirrótico (en nuestra muestra el 20%) también se ajusta a lo ya publicado^{29,34,36} con series entre el 15 y 30% de prevalencia de cirrosis y que consolidan a esta condición como un factor de riesgo añadido. Resulta curioso como un factor de riesgo establecido “ayuda” a la detección precoz del colangiocarcinoma (ya reseñado en párrafo anterior).

En el apartado de análisis del comportamiento de la *lesión con estudio mediante TCMD multifásico* sólo hemos podido contar con 8 pacientes. Es probable que en casos con enfermedad muy avanzada se desestimó la realización de un estudio completo hepático, en otros casos se optó por realizar RM y en algunos desconocemos las causas.

Basándonos en las características radiológicas clásicas del CC intrahepático, hemos encontrado que el 50% entrarían dentro de este primer grupo. Nos referimos a una lesión en forma de masa con bordes irregulares y con realce progresivo centrípeto en fase retardada.

El subgrupo más conflictivo ha sido el de captación intensa hipervascular con lavado en fase retardada. El 25% no mostraban realce en la fase retardada y el 12,5% presentaba leve captación. 2 de ellos presentan realce en la fase portal y otro una leve/ausencia de realce. Este caso en particular resultó radiológicamente indistinguible de un hepatocarcinoma, el cual se caracteriza por su lavado en fase portal.

Podemos explicar el realce periférico con el volumen celular en la periferia del tumor. El comportamiento de la parte interna del tumor va a depender de la cantidad de tejido fibroso, del grado de necrosis coagulativa del tumor y de las células tumorales (en menor proporción que en la periferia). Es aquí donde radica el principal problema para el radiólogo ya que en función de estas características la lesión va a tener un comportamiento totalmente distinto.

Está desglosado ampliamente en la literatura la complejidad para el diagnóstico de esta entidad, sobre todo en el contexto de pacientes con cirrosis en los que nos planteamos el diagnóstico diferencial entre HCC y CC intrahepático. Las metástasis de colon también tienen un comportamiento muy similar.

Centrándonos en las variables secundarias que hemos estudiado del tumor. Respecto a la multifocalidad o no del tumor: Describimos 2 pacientes con afectación única (10%), 4 lobares (20%) y 14 con extensión multifocal (70% de los pacientes), el grupo más amplio y en sintonía con las muestras de la literatura²⁸⁻³⁸.

La presencia de nódulos satélites se ha descrito en 12 (60%) de los pacientes. Existe mucha diversidad en cuanto a los resultados de los estudios con los que nos comparamos^{28-33,35}, con series que oscilan entre el 30 y hasta el 80% referido a la nodularidad satélite. No existe un claro consenso en este apartado y hay una gran heterogeneidad.

Los hallazgos en el patrón de crecimiento tumoral han estado en sintonía con lo publicado²⁸⁻³⁸, con una mayoría aplastante del subtipo formador de masa (95% de nuestros pacientes). De hecho en varias series, el 100% de las neoplasias siguen este patrón de crecimiento. En la literatura^{32,34} existe una discordancia entre las muestras anatomopatológicas postquirúrgicas (en la que se describe una proporción mayor de periductales e intraductales) y los hallazgos por imagen previos a la intervención. Probablemente se infraestimen o se solapen como subtipos de crecimiento mixto.

7. CONCLUSIÓN

Aunque la incidencia del colangiocarcinoma intrahepático está aumentando en todo el mundo, se sigue considerando una enfermedad relativamente rara.

El diagnóstico de esta entidad supone un auténtico reto en todos sus ámbitos. Tanto desde los parámetros clínico-analíticos como por medio de pruebas de imagen.

En nuestro estudio hemos comprobado como el diagnóstico generalmente tardío de esta enfermedad (63% de los pacientes en estadios IVa o IVb) contribuye a un pronóstico nefasto, con bajas tasas de supervivencia (60%, 53% y 14% al año, 2 y 3 años respectivamente) y con muy pocos pacientes (25%) subsidiarios de tratamiento quirúrgico (único curativo).

En el cuanto al análisis radiológico mediante TCMD multifásico, el 50% de nuestros pacientes presentan el patrón típico con realce progresivo centrípeto en fase retardada con casi la totalidad (95%) con subtipo formador de masa.

A pesar de la importante limitación que supone un tamaño muestral pequeño, nos hemos encontrado con similares cifras en las variables analizadas respecto a otros estudios con mayor número de pacientes.

Dada su escasa prevalencia no resultaría eficiente realizar estudios de screening pero sí observamos como en los pacientes cirróticos, en seguimiento con estudios de imagen, el diagnóstico es más precoz, con tamaños tumorales iniciales más pequeños ($3,37 \text{ cm} \pm 1,004 \text{ cm}$ en pacientes con cirrosis hepática vs $9,23 \text{ cm} \pm 4,31$ en pacientes no cirróticos).

Por ello, y a la espera de mejoras en los tratamientos adyuvantes quimioterápicos que influyan en una mayor supervivencia, los esfuerzos deben centrarse en establecer un diagnóstico precoz que incida en el infausto pronóstico de este raro tumor.

8. BIBLIOGRAFÍA

1. Nagorney DM, Pawlik TM, Chun YS, et al.. Perihilar bile ducts. In: AJCC Cancer Staging Manual, 8th, Amin MB. (Ed), AJCC, Chicago 2017. p.312
2. DeOliveira ML, Cunningham SC, Cameron JL, et al. Cholangiocarcinoma: thirty-one-year experience with 564 patients at a single institution. *Ann Surg.* 2007;245:755.
3. Bismuth H, Nakache R, Diamond T. Management strategies in resection for hilar cholangiocarcinoma. *Ann Surg* 1992; 215:31.
4. American Joint Committee on Cancer Staging Manual, 7th, Edge SB, Byrd DR, Compton CC, et al (Eds), Springer, New York 2010. p.201.
5. Farges O, Fuks D, Le Treut YP, et al. AJCC 7th edition of TNM staging accurately discriminates outcomes of patients with resectable intrahepatic cholangiocarcinoma: By the AFC-IHCC-2009 study group. *Cancer.* 2011; 117:2170.
6. Krasinskas A, Pawlik TM, Mino-Kenudson M, Vauthey J-N.. Distal bile duct. In: AJCC Cancer Staging Manual, 8th, Amin MB.. (Ed), AJCC, Chicago 2017. p.317.
7. Nagorney DM, Pawlik TM, Chun YS, et al.. Perihilar bile ducts.. In: AJCC Cancer Staging Manual, 8th, Amin MB. (Ed), AJCC, Chicago 2017. p.311
8. Aloia T, Pawlik TM, Taouli B, et al.. Intrahepatic bile ducts. In: AJCC Cancer Staging Manual, 8th, Amin MB. (Ed), AJCC, Chicago 2017. p.295.
9. Siegel RL, Miller KD, Jemal A. Cancer Statistics, 2017. *Cancer J Clin.* 2017;67:7.
10. Patel T. Increasing incidence and mortality of primary intrahepatic cholangiocarcinoma in the United States. *Hepatology.* 2001; 33:1353.
11. Chapman RW. Risk factors for biliary tract carcinogenesis. *Ann Oncol.* 1999; 10 Suppl 4:308.
12. Rosen CB, Nagorney DM, Wiesner RH, et al. Cholangiocarcinoma complicating primary sclerosing cholangitis. *Ann Surg.* 1991; 213:21.
13. Khan SA, Thomas HC, Davidson BR, Taylor-Robinson SD. Cholangiocarcinoma. *Lancet.* 2005; 366:1303.
14. Honjo S, Srivatanakul P, Sriplung H, et al. Genetic and environmental determinants of risk for cholangiocarcinoma via *Opisthorchis viverrini* in a densely infested area in Nakhon Phanom, northeast Thailand. *Int J Cancer.* 2005;117:854.

15. Yamamoto K, Tsuchiya R, Ito I, et al. A study of cholangiocarcinoma coexisting with hepatolithiasis. *Jpn J Gastroenterol Surg.* 1984;17:601.
16. Sahani D, Prasad SR, Tannabe KK, et al. Thorotrast-induced cholangiocarcinoma: case report. *Abdom Imaging.* 2003;28:72.
17. Shaib YH, El-Serag HB, Davila JA, et al. Risk factors of intrahepatic cholangiocarcinoma in the United States: a case-control study. *Gastroenterology.* 2005;128:620.
18. Lim JH. Cholangiocarcinoma: Morphologic classification according to growth pattern and imaging findings. *AJR Am J Roentgenol.* 2003;181:819.
19. Kim JY, Lee JM, Han JK, et al. Contrast-enhanced MRI combined with MR cholangiopancreatography for the evaluation of patients with biliary strictures: differentiation of malignant from benign bile duct strictures. *J Magn Reson Imaging.* 2007;26(2):304–312.
20. Lee WJ, Lim HK, Jang KM, et al. Radiologic spectrum of cholangiocarcinoma: emphasis on unusual manifestations and differential diagnoses. *RadioGraphics.* 2001;21(Spec No):S97–S116.
21. Matos C, Serrao E, Bali MA. Magnetic resonance imaging of biliary tumors. *Magn Reson Imaging Clin N Am.* 2010;18:477-96.
22. Sainani N, Catalano OA, Holalkere NS, Zhu AX, Hahn PF, Sahani DV. Cholangiocarcinoma: Current and novel imaging techniques. *Radiographics.* 2008;28:1263--87.
23. Chung YE, Kim MJ, Park YN, Choi JY, Pyo JY, Kim YC, et al. Varying appearances of cholangiocarcinoma: Radiologic-pathologic correlation. *Radiographics.* 2009;29:683-700.
24. De Gaetano AM, Rufini V, Castaldi P, Gatto AM, Filograna L, Giordano A, et al. Clinical applications of (18)F-FDG PET in the management of hepatobiliary and pancreatic tumors. *Abdom Imaging.* 2012;37:983-1003.
25. European Association for the Study of the Liver. EASL Clinical Practice Guidelines: Management of cholestatic liver disease. *J Hepatol.* 2009;51:67-237.
26. Yeh BM, Liu PS, Soto JA, Corvera CA, Hussain HK. MR imaging and CT of the biliary tract. *RadioGraphics.* 2009;29(6):1669-1688.
27. Menias CO, Surabhi VR, Prasad SR, Wang HL, Narra VR, Chintapalli KN. Mimics of cholangiocarcinoma: spectrum of disease. *RadioGraphics.* 2008;28(4):1115–1129

28. Shaib Y, El-Serag HB. The epidemiology of cholangiocarcinoma. *Semin Liver Dis.* 2004;24(2):115-125.
29. Patel T. Increasing incidence and mortality of primary intrahepatic cholangiocarcinoma in the United States. *Hepatology.* 2001;33(6):1353-1357.
30. Ribero D, Pinna AD, Guglielmi A, et al; Italian Intrahepatic Cholangiocarcinoma Study Group. Surgical approach for long-term survival of patients with intrahepatic cholangiocarcinoma: a multi-institutional analysis of 434 patients. *Arch Surg.* 2012;147(12):1107-1113.
31. de Jong MC, Nathan H, Sotiropoulos GC, et al. Intrahepatic cholangiocarcinoma: an international multi-institutional analysis of prognostic factors and lymph node assessment. *J Clin Oncol.* 2011;29(23):3140-3145.
32. Jiang W, Zeng ZC, Tang ZY, et al. A prognostic scoring system based on clinical features of intrahepatic cholangiocarcinoma: the Fudan score. *Ann Oncol.* 2011;22(7):1644-1652.
33. Poultsides GA, Zhu AX, ChotiMA, Pawlik TM. Intrahepatic cholangiocarcinoma. *Surg Clin North Am.* 2010;90(4):817-837.
34. Dhanasekaran R, Hemming AW, Zendejas I, et al. Treatment outcomes and prognostic factors of intrahepatic cholangiocarcinoma. *Oncol Rep.* 2013;29(4):1259-1267.
35. Horino K, Beppu T, Komori H, et al. Evaluation of mass-forming intrahepatic cholangiocarcinoma with viral hepatitis. *Hepatogastroenterology.* 2012;59(116):1217-1219.
36. Ellis MC, CasseraMA, Vetto JT, Orloff SL, Hansen PD, Billingsley KG. Surgical treatment of intrahepatic cholangiocarcinoma: outcomes and predictive factors. *HPB (Oxford).* 2011;13(1):59-63.
37. Cho SY, Park SJ, Kim SH, et al. Survival analysis of intrahepatic cholangiocarcinoma after resection. *Ann Surg Oncol.* 2010;17(7):1823-1830.
38. Suh KS, Chang SH, Lee HJ, Roh HR, Kim SH, Lee KU. Clinical outcomes and apomucin expression of intrahepatic cholangiocarcinoma according to gross morphology. *J Am Coll Surg.* 2002;195(6):782-789.