



1542

# Universidad Zaragoza

## **TRABAJO FIN DE MÁSTER**

### **Máster de iniciación a la investigación en Medicina**

**Roturas completas del tendón distal del bíceps braquial:  
análisis epidemiológico y resultados clínico-funcionales  
tras tratamiento quirúrgico.**

**Complete tears of the distal biceps brachii tendon:  
epidemiologic analysis and clinical and functional  
outcomes after surgical treatment.**

Autor

Jorge Rafael Calvo Tapies

Director

Felicito García-Álvarez García

Facultad de Medicina de Zaragoza 2017



## ÍNDICE

1. RESUMEN.....	4
2. INTRODUCCIÓN .....	5
2.1 Anatomía y biomecánica.....	6
2.2 Epidemiología.....	7
2.3 Fisiopatología.....	8
2.4 Diagnóstico y clasificación.....	8
2.5 Tratamiento.....	9
2.5.1 Tratamiento conservador vs tratamiento quirúrgico.....	9
2.5.2 Vías de abordaje.....	10
2.5.3 Métodos de fijación y biomecánica.....	12
2.6 Resultados clínicos.....	12
2.7 Complicaciones.....	13
2.8 Roturas crónicas.....	14
3. OBJETIVOS.....	15
3.1 Objetivo principal.....	15
3.2 Objetivos secundarios.....	15
4. MATERIAL Y MÉTODOS.....	16
4.1 Diseño y población.....	16
4.2 Criterios de inclusión y de exclusión.....	17
4.3 Recogida de datos y registro de la información.....	17
4.4 Variables analizadas.....	18
4.5 Aspectos éticos.....	19
5. RESULTADOS.....	20
6. DISCUSIÓN Y CONCLUSIONES.....	28
6.1 Pautas para obtener los mejores resultados en el tratamiento quirúrgico de las roturas completas del bíceps braquial.....	32
7. CONFLICTOS DE INTERÉS.....	33
8. AGRADECIMIENTOS.....	33
9. BIBLIOGRAFÍA.....	34
10. ANEXOS.....	38

## 1. RESUMEN

**Introducción:** La incidencia de lesiones del tendón distal del bíceps braquial se ha incrementado en los últimos años. Representan el 3% de las lesiones del bíceps. Es una lesión que afecta prácticamente de forma exclusiva a varones deportistas o trabajadores manuales de edad media. Diversos factores de riesgo han sido descritos en la bibliografía. El tratamiento quirúrgico ofrece excelentes resultados y se indica en roturas completas en pacientes jóvenes con demanda funcional. Las complicaciones oscilan entre el 8-44% y el factor más relacionado con ellas es la demora en la intervención quirúrgica. Los resultados tras la intervención quirúrgica son excelentes aunque no ha podido demostrarse la superioridad de un vía de abordaje sobre la otra ni cuál es el mejor sistema de fijación. El objetivo del trabajo es analizar la epidemiología, los resultados clínicos y funcionales y las complicaciones que se producen tras la reparación quirúrgica de las roturas completas del tendón distal del bíceps braquial en el HCU Lozano Blesa y compararlo con la bibliografía con el fin de identificar oportunidades de mejora.

**Material y métodos:** Se trata de un estudio observacional retrospectivo. Se revisaron todas las reparaciones quirúrgicas tras rotura completa del tendón distal del bíceps braquial entre enero de 2010 y junio de 2016 en nuestro servicio de Cirugía Ortopédica y Traumatología analizando edad, factores de riesgo, mecanismo lesional, brazo dominante, pruebas de imagen utilizadas, vía de abordaje, tipo de fijación utilizada, complicaciones, balance articular, tiempo de demora hasta la intervención quirúrgica, tiempo de baja laboral y escalas de valoración funcional.

**Resultados:** Se obtuvieron un total de 22 pacientes, todos varones. La edad media fue de 43,14 años con afectación del brazo dominante en un 72,72% de los casos. El mecanismo lesional fue en todos los casos identificado. Todos los pacientes presentaban algún factor de riesgo. Hasta en un 40,90% de los casos no se utilizó la ecografía ni la RMN para el diagnóstico. Se utilizó una vía de abordaje única en un 90,4% de los casos con predilección por el uso del botón cortical como sistema de fijación. El tiempo medio de hospitalización fue de 3,59 días y el tiempo quirúrgico de 85 minutos. El tiempo medio de baja laboral fue de 4,38 meses y la complicación más frecuente la parálisis del nervio cutáneo antebraquial lateral (36,36%). La puntuación en las escalas MEPS y Quick Dash fue de 93,86/100 y 1,44% respectivamente.

**Conclusiones:** Los resultados obtenidos son muy similares a la bibliografía publicada, obteniéndose excelentes resultados clínico-funcionales tras tratamiento quirúrgico con una tasa mínima de complicaciones.

## 2. INTRODUCCIÓN

En 1843, Stark fue el primero en describir la rotura del tendón distal del bíceps braquial, y, en 1897, Johnson completó el primer reanclaje con éxito. Dobbie publicó las primeras series importantes de pacientes con rotura del tendón distal del bíceps en 1941 llevando a cabo un sondeo a distintos cirujanos a través del país, estableciendo así opciones de tratamiento preferidas y resultado de las mismas. El abordaje utilizado era del de Henry y el tratamiento quirúrgico fue abandonado dadas las altas tasas de complicaciones relacionadas con lesiones del nervio radial y mediano<sup>1</sup>.

Las lesiones que afectan al tendón del distal del bíceps son relativamente poco frecuentes en relación a otras afecciones tendinosas, pero en los últimos años se ha observado un aumento de la incidencia, posiblemente relacionada con una mejor capacidad de diagnóstico. Su frecuencia está asociada al incremento de la actividad física en la población de mayor edad, aunque también se da en pacientes cuya actividad laboral requiera levantamiento de cargas o esfuerzo físico, levantadores de pesas y deportistas de artes marciales. Este tipo de lesión suele producirse como consecuencia de una contracción excéntrica súbita del músculo y, aunque en la mayoría de los casos requieren tratamiento quirúrgico hay ocasiones en las que el tratamiento conservador puede ser eficaz.<sup>8</sup>

## 2.1 Anatomía y biomecánica

El músculo bíceps braquial es el músculo más superficial en el compartimento anterior del brazo. En su inserción proximal tiene un doble origen: la porción larga del bíceps que se origina a nivel de la tuberosidad supraglenoidea de la escápula y la porción corta que se origina en la apófisis coracoides. Ambas forman un vientre común a lo largo del brazo. En un 62% de la población el bíceps está innervado por una rama del nervio musculocutáneo<sup>2</sup>.

El tendón distal del bíceps braquial se inserta en la tuberosidad bicipital del radio ocupando una extensión aproximada de unos 21mm. de longitud y 7mm. de ancho, algo menos que la superficie total de la tuberosidad<sup>3</sup>.

El bíceps braquial se convierte en el principal supinador de la mano cuando el brazo está flexionado a 90º y contribuye a la flexión del codo junto con el músculo braquial anterior cuando el antebrazo está en supino<sup>4</sup>.

Se pueden identificar anatómicamente dos fascículos en la inserción, uno que se halla proximal y otro más distal, conformándose ambos como una banda de inserción en el lado cubital de la tuberosidad más que una superficie elíptica en el centro de la misma. En algunos estudios cadavéricos estos dos fascículos se han encontrado en 10 de 17 individuos, correspondiendo cada uno de ellos a la porción larga y corta del músculo. Pero en los 7 individuos restantes no había dos partes identificables, si bien, la interdigitación del vientre muscular podía ser separada fácilmente con un disector romo. Se especula que la porción corta del bíceps se insertaría en la parte más distal de la tuberosidad bicipital actuando como flexora mientras que la porción larga tendría una inserción más proximal actuando como supinadora<sup>5</sup>.

El tendón discurre a través de la fosa antecubital antes de insertarse en la tuberosidad bicipital, manteniendo relación con estructuras neurovasculares que es importante recordar cuando se manipula quirúrgicamente la zona. Especialmente, es importante conocer la relación del tendón con la rama nerviosa cutánea antebraquial externa y con el nervio interóseo posterior (N.I.P) que a su vez es rama del nervio radial.

## 2.2 Epidemiología

La incidencia de lesiones del tendón distal del bíceps braquial es aproximadamente de 1,2 por 100.000 habitantes en nuestro medio, y tan sólo representa el 3% de las lesiones que afectan a este músculo. Se trata de una lesión que ocurre prácticamente de forma exclusiva en varones de edad media (40-50 años) con predominio sobre brazo dominante. La rotura se localiza a nivel de la unión músculo tendinosa, que es la zona más débil del complejo músculo-tendón-hueso y más concretamente a nivel de la inserción en la tuberosidad radial.

El mecanismo de la lesión suele ser una extensión brusca cuando el codo se encuentra flexionado con el antebrazo en supinación. También puede ser debido a un sobreesfuerzo mecánico o puede tratarse de la fase final de un proceso crónico-degenerativo. En el último caso, clínicamente el paciente presenta una tendinosis (generalmente indolora) y en el estudio anatomopatológico observaremos la existencia de una alteración del tejido previa a la rotura, con cambios atróficos y degenerativos en el tendón, desorganización de fibras de colágeno, disminución del recuento de fibroblastos, y áreas necróticas y calcificadas las cuales podrían haberse provocado por un fallo en el mecanismo fisiológico de reparación del tendón debido a una regulación anómala de las metaloproteasas de la matriz extracelular<sup>6</sup>.

En la Tabla 1 se recogen las causas más frecuentes de tendinosis del tendón distal del bíceps<sup>6</sup>.

Tabla 1. Causas de tendinosis.

Factores extrínsecos	Factores intrínsecos
<ul style="list-style-type: none"><li>- Sobrecarga mecánica.</li><li>- Aumento intensidad de esfuerzo.</li><li>- Aumento de frecuencia de esfuerzo.</li><li>- Aumento de duración de esfuerzo.</li><li>- Errores técnicos de entrenamientos.</li><li>- Errores posturales.</li><li>- Puesto de trabajo (ergonomía).</li></ul>	<ul style="list-style-type: none"><li>- Factores anatómicos.</li><li>- Malalineamiento, deformidades angulares o torsionales.</li><li>- Debilidad muscular o desequilibrio agonista-antagonistas.</li><li>- Insuficiencia vascular.</li><li>- Alteraciones relacionadas con la edad. Proceso degenerativo del tendón, disminución de la capacidad de reparación intrínseca, aumento de rigidez, isquemia.</li><li>- Enfermedades sistémicas.</li><li>- Entesis asociadas a espóndilo artropatías. Otras: tendinopatías asociadas a quinolonas.</li></ul>

Además de todos los factores comentados anteriormente son numerosos los estudios que relacionan el consumo de esteroides anabolizantes en deportistas/culturistas, tabaquismo y las alteraciones metabólicas y sistémicas (lupus, dislipemia, hiperparatiroidismo...) con un mayor riesgo de sufrir lesiones a nivel del tendón distal del bíceps braquial.

## 2.3 Fisiopatología

Como se ha mencionado anteriormente, el principal mecanismo lesional es una contracción excéntrica brusca con el codo en flexión. A diferencia de otras lesiones tendinosas la mayoría de roturas del tendón distal del bíceps braquial ocurren a nivel de la inserción. Seiler et al<sup>7</sup>. describen dos teorías para explicar por qué la inserción tendinosa puede estar predispuesta a lesionarse. La primera de ellas hace referencia a la vascularización. La parte proximal del tendón distal del bíceps está irrigada por ramas de la arteria braquial, mientras que la parte más distal de la inserción tendinosa lo está por ramas de la arteria recurrente interósea posterior. Existe un área pobremente vascularizada de 2,14cm. entre la parte proximal y distal. Los estudios anatomopatológicos han mostrado degeneración local en la zona hipovascularizada que podría predisponer a sufrir lesiones en esa zona. La segunda teoría hace referencia al *impingement* mecánico del tendón distal del bíceps que ocurre en la parte proximal de la articulación radiocubital. Los estudios en cadáveres muestran una reducción del 50% del espacio en la parte proximal de la articulación radio-cubital desde supinación máxima a pronación máxima. Además, el 85% del espacio de la articulación radio-cubital proximal está ocupado por el tendón en máxima pronación. Por lo tanto, movimientos repetitivos de rotación del antebrazo podrían suponer *impingement* del tendón distal del bíceps.

## 2.4 Diagnóstico y clasificación

El diagnóstico de estas lesiones es fundamentalmente clínico. Si se trata de una desinserción/rotura completa el enfermo notará dolor súbito y brusco en el codo que con el paso de las horas se convierte en una molestia que no le impide mover libremente el codo, salvo por el dolor. Los días sucesivos puede aparecer equimosis a nivel de la fosa antecubital con extensión distal o proximal. El mecanismo de producción en el deportista generalmente se produce durante el levantamiento de pesas, agarrando al contrario, o en un intento de prevenir una caída en artes marciales y provocar una extensión brusca sobre el codo flexionado como hemos dicho. Con el paso de los días el paciente nota debilidad, especialmente en la supinación del antebrazo. En la mayoría de los casos se aprecia el "signo de Popeye" que representa un ascenso de la masa muscular bicipital y pérdida del relieve del tendón bicipital<sup>8</sup>. Esta situación clínica se aprecia bien realizando la prueba del gancho o *Hook test*, mediante la cual el examinador introduce el dedo índice a nivel de la inserción distal del tendón del bíceps braquial, manteniendo el enfermo el codo en 90º de flexión con el antebrazo en supinación. Cuando el tendón está roto no se puede introducir el dedo por detrás del mismo. Otra prueba útil es la del



apretón bicipital o *Squeeze test* mediante la cual el examinador estruja distalmente el músculo bíceps braquial lo que, en condiciones normales, produce un movimiento de supinación y en caso de rotura no se apreciará ningún tipo de movimiento en el antebrazo.

Sin embargo, las roturas parciales siguen siendo complejas de diagnosticar. La clínica es mucho más sutil y variable y se debe pensar en una rotura de este tipo ante la presencia de dolor en fosa antecubital con la supinación mantenida. En caso de sospecha de rotura incompleta o parcial, puede ser de gran utilidad la realización de pruebas de imagen, tales como la ecografía o resonancia magnética nuclear (RMN) para diferenciarlo de otras entidades patológicas como una bursitis o una tendinitis. En caso de rotura completa del tendón no es necesario realizar ninguna prueba de imagen, aunque conviene realizar una radiografía simple antero-posterior y lateral de codo para excluir patología asociada.

Las lesiones del tendón distal del bíceps braquial se pueden clasificar como completas o parciales. Las lesiones completas pueden ser agudas o crónicas en función de si se diagnostican antes o después de las cuatro semanas. Otros autores establecen subclasificaciones en función de la integridad del *lacertus* fibroso, puesto que piensan que éste puede influir en la viabilidad de la reconstrucción tardía, algo que no ha sido demostrado<sup>9</sup>.

## 2.5 Tratamiento

### 2.5.1 Tratamiento conservador vs tratamiento quirúrgico

Existen dos opciones terapéuticas para el tratamiento de estas lesiones que incluyen el tratamiento conservador y quirúrgico. El tratamiento conservador de estas lesiones se reserva para pacientes ancianos con bajas demandas funcionales o con comorbilidades médicas importantes que supongan un elevado riesgo quirúrgico. También puede estar indicado en pacientes con roturas parciales. El tratamiento quirúrgico se realiza, por lo tanto, en roturas completas en aquellos pacientes jóvenes y de mediana edad, con demandas funcionales medias o altas y en pacientes con roturas parciales en las que ha habido pobre respuesta al tratamiento conservador durante al menos 6 meses<sup>10</sup>.

La tendencia del reanclaje quirúrgico sobre el tratamiento conservador comenzó en los años 80. Baker y Bierwagen<sup>11</sup> en 1985 realizaron los primeros test de fuerza en pacientes que habían sido tratados quirúrgicamente comparándolos con pacientes a los que se les había aplicado el tratamiento

conservador. Encontraron que los que habían seguido un tratamiento conservador presentaban una disminución del 47% de resistencia de supinación y una disminución del 21% de fuerza de supinación en comparación con la extremidad contralateral. En el grupo sometido a intervención quirúrgica la fuerza de supinación era un 13% más y la resistencia de supinación se incrementaba un 32%<sup>11</sup>. Morrey et al.<sup>12</sup> demostraron similares resultados con el tratamiento conservador, estableciendo una pérdida del 40% de la fuerza de supinación y un 30% de la fuerza de flexión. Bell et al.<sup>13</sup> analizaron el tratamiento conservador y quirúrgico, distinguiendo además en la técnica quirúrgica un reanclaje anatómico versus tenodesis al braquial anterior, demostrando resultados muy similares al tratamiento conservador en el caso de la tenodesis, en cuando a pérdida de supinación y flexión.

Más recientemente Chiellemi et al.<sup>14</sup> comparando tratamiento quirúrgico mediante reanclaje anatómico frente a tratamiento conservador demuestran mayores tasas de satisfacción y de fuerza y resistencia isocinética en la flexión y supinación del codo en el tratamiento quirúrgico alcanzando todos los parámetros significación estadística.

### 2.5.2 Vías de abordaje

A lo largo de la historia la reparación del tendón distal del bíceps braquial distal se ha realizado a través de un abordaje anterior descrito por Henry. Sin embargo, dado el elevado número de complicaciones neurológicas aparecidas con este abordaje, Boyd y Anderson<sup>15</sup> idearon un abordaje mediante dos incisiones, modificado posteriormente por Kelly et al.<sup>16</sup> al realizar el tiempo posterolateral para localizar la tuberosidad bicipital creando un acceso a través de la musculatura extensora reduciendo así la incidencia de osificaciones heterotópicas. Recientemente, la extensión del abordaje anterior de Henry se ha reducido gracias a la aparición de métodos de fijación más seguros y versátiles.

- Técnica de incisión única: Cuando es utilizada para la reparación del tendón bicipital hay que tener en cuenta que el ángulo de acceso no es directo, ni siquiera en posición de máxima supinación puesto que la inserción tiene un plano de unos 30º respecto al eje horizontal. Se lleva a cabo una incisión transversa de 2cm. justo debajo del pliegue antecubital, evitando retraer excesivamente hacia el lado externo con los separadores para evitar dañar el nervio cutáneo antebraquial lateral. Se procede a ligar los plexos venosos más superficiales y se localiza el intervalo entre el supinador largo y el pronador redondo separando el primero lateralmente y el segundo se separa medialmente. Localizamos el trayecto tendinoso

bicipital y el muñón en la tuberosidad bicipital. En la mayoría de ocasiones es necesario ligar los vasos recurrentes radiales para así tener un acceso más cómodo aunque en ocasiones pueden preservarse. Se recomienda la utilización separadores tipo Farabeuf o Senn-Müller, evitando separadores como los Hohman para así disminuir el riesgo de comprimir el nervio interóseo posterior (NIP). Tras esto se prepara el cabo proximal y la huella en la tuberosidad bicipital y se lleva a cabo el reanclaje pudiéndose utilizar diversos métodos de fijación que comentaré posteriormente.

- Técnica de incisión doble: Localizamos el muñón tendinoso proximal y se hernia mediante una incisión anterior de unos 1,5 cm en el pliegue antecubital. Se pasan dos suturas bloqueadas de material no reabsorbible realizándose columnas tipo Krakow en su lado radial y cubital de forma que en el muñón quedan cuatro cabos. Con una pinza alargada y curva como un mosquito se procede a rodear la tuberosidad bicipital a través de la membrana interósea evitando rozar la cortical cubital proximal para de este modo disminuir el riesgo de osificación heterotópica. Avanzamos la pinza hasta que ésta sobresale en la piel a nivel dorso-proximal del antebrazo. En este punto con un bisturí frío se incide sobre la piel y las fibras del músculo extensor cubital del carpo (cubital posterior) hasta localizar la tuberosidad y se lleva a cabo el reanclaje.

Existen diversos estudios y comparativas entre las dos vías de abordaje tratando de establecer la superioridad de una sobre la otra. Muchos estudios biomecánicos en cadáveres se han desarrollado para evaluar las diferentes técnicas de reparación y sus resultados clínico-funcionales. En cuanto a la restauración de la huella (lugar de inserción nativa del tendón distal del bíceps sobre la tuberosidad bicipital), Hasan et al.<sup>17</sup> llevan a cabo un estudio en cadáveres estableciendo que la vía de abordaje doble cubre en un 73% la huella nativa frente al 10% solamente de la vía de abordaje única, concluyendo que esta última se desplaza lateralmente y a menudo fuera, de la huella original. Henry et al.<sup>18</sup> comparan también ambas técnicas y no muestran diferencias en cuanto a la flexión y supinación, siendo algo mayor la pérdida de fuerza de supinación en el abordaje simple, pero no estadísticamente significativa.

### 2.5.3 Métodos de fijación y biomecánica

Existen diversos métodos de fijación del tendón sobre la tuberosidad bicipital. Al menos cuatro se utilizan indistintamente según diversos criterios, entre ellos, la preferencia del cirujano. Se trata de los túneles óseos, suturas ancladas, botón cortical (BicepsButton<sup>R</sup>, Endobutton<sup>R</sup>, ToggleLoc<sup>R</sup>) y tornillos de interferencia. A lo largo de los últimos años han surgido numerosos estudios y revisiones comparando todos los métodos de fijación.

Lemos et al.<sup>19</sup> comparan el uso de túneles óseos con las suturas ancladas en cadáveres. Demuestran que la resistencia de las suturas ancladas es 263N frente a los 203 N de los túneles. Hay que recordar que esto es anecdótico puesto que la flexión activa del codo en condiciones normales no supera los 140 N de tensión por lo que se puede autorizar la movilización activa precoz, con cualquier técnica<sup>20</sup>.

Otros estudios muestran consenso en cuanto a que el Endobutton<sup>R</sup> es el que tiene mayor resistencia al fallo alcanzando los 440N en comparación con las suturas ancladas (381N), los túneles óseos (310N) o los tornillos de interferencia (232N)<sup>21</sup>.

De todos los estudios anteriores se deduce que es elección del cirujano el método de fijación, seleccionando aquel con el que tenga mayor comodidad/familiaridad y teniendo en cuenta la variante económica, puesto que todos ofrecen resistencia más que suficiente a la tensión y la carga.

### 2.6 Resultados clínicos

Independientemente de la vía de abordaje que se utilice y el método de fijación escogido por el cirujano, los estudios demuestran que los resultados clínicos y funcionales tras la reparación quirúrgica de las roturas completas del tendón distal del bíceps braquial son muy satisfactorios a nivel clínico y funcional. Los enfermos están satisfechos tras la cirugía y pueden retomar la actividad laboral/deportiva en la práctica totalidad de los casos en una media de unos 6 meses<sup>6</sup>.

## 2.7 Complicaciones

Oscilan entre el 8% y el 40% en función de las fuentes y series consultadas<sup>22</sup>.

El dato que más se ha relacionado con la aparición de complicaciones es la demora quirúrgica, siendo lo ideal llevarla a cabo en las dos primeras semanas tras el diagnóstico de rotura aguda. La demora quirúrgica, a partir de las dos semanas pero especialmente a partir de la cuarta semana, multiplica por dos el riesgo de aparición de complicaciones.

Las complicaciones se podrían dividir en dos grandes grupos. Las leves, que agruparían infección o problemas con la herida quirúrgica y la neuroapraxia sensitiva del nervio cutáneo antebraquial lateral. Y las graves, que harían referencia a la lesión del nervio interóseo posterior, la osificación heterotópica o la rerrotura de la plastia.

La osificación heterotópica tiene diversas formas de presentación clínica: limitación de la pronosupinación del codo, bloqueos parciales de dicho movimiento o simplemente se puede tratar de un hallazgo radiológico. La incidencia varía del 4 al 7% en los casos que producen síntomas<sup>22</sup>. La técnica quirúrgica que más se ha relacionado con esta complicación en la vía de abordaje doble, puesto que se lleva a cabo una manipulación ósea a nivel radio-cubital proximal. Evitar el acúmulo de virutas óseas y una técnica quirúrgica precisa y cuidadosa son fundamentales para evitar dicha complicación.

La lesión del NIP está descrita en ambas vías de abordaje, independientemente del sistema de fijación utilizado. Tiene una incidencia en torno al 1-4% y la mayoría de las veces se trata de neuroapraxias temporales. El sistema al que más se asocia es el Endobutton<sup>R</sup> puesto que es necesaria la perforación de la cortical posterior de la tuberosidad bicipital<sup>23</sup>.

La rerrotura, una de las complicaciones más graves puesto que supone la reintervención quirúrgica tiene una incidencia muy baja en las series publicadas, en torno al 1-2%<sup>22</sup>. También ha sido descrita en las dos vías de abordaje y con todos los sistemas de fijación, siendo más relacionada con el uso de suturas ancladas (arpones) sin llegarse a conclusiones firmes.

En cuanto a las complicaciones leves, la neuroapraxia del nervio cutáneo antebraquial lateral, tiene una mayor incidencia que las anteriores, llegando incluso al 6-10%<sup>22</sup> siendo relacionada especialmente con la vía de abordaje única y con el uso de determinados tipos de separadores. Cabe recordar que las complicaciones pueden alcanzar tasas del 40% si la cirugía se demora más de dos semanas.

## 2.8 Roturas crónicas

Son aquellas en las que el diagnóstico se ha retrasado al menos 4 semanas desde el momento de la lesión bien porque inicialmente pasó desapercibida o bien porque se decidió tratamiento conservador desde el inicio. Estas lesiones suponen un reto para el cirujano debido a la retracción muscular proximal y las adherencias fibrosas, lo que dificulta enormemente llevar a cabo un reanclaje anatómico primario. Para el tratamiento de estas lesiones existen cuatro opciones: tratamiento conservador, tenodesis al músculo braquial anterior, reparación anatómica como si fuera una lesión aguda y, por último, utilización de autoinjertos o aloinjertos<sup>24</sup> (tendón de Aquíles, semitendinoso, flexo radial del carpo, palmar largo, fascia lata...).

El tratamiento conservador y la tenodesis al músculo braquial eran el tratamiento recomendado hace años. El problema es la pérdida que se producía en la supinación del antebrazo, llegando a alcanzar tasas del 50% respecto al codo contralateral.

La posibilidad de realizar un reanclaje anatómico como si de una lesión aguda se tratase, dependerá de los hallazgos intraoperatorios (retracción muscular, flexión necesaria del codo para aproximar los cabos...) siendo los resultados funcionales similares en líneas generales.

En las reparaciones llevadas a cabo con autoinjertos y aloinjertos, las series publicadas son cortas y muestran incrementos del 50% de la fuerza, alcanzando grados de satisfacción muy elevados los pacientes, sin olvidarnos de que se trata de una cirugía importante que requiere ampliar el abordaje y que no se halla exenta de complicaciones<sup>25</sup>.

### 3. OBJETIVOS

#### 3.1 Objetivo principal

El objetivo del trabajo es analizar la epidemiología, los resultados clínicos y funcionales y las complicaciones que se producen tras la reparación quirúrgica de las roturas completas del tendón distal del bíceps braquial en el Hospital Clínico Lozano Blesa de Zaragoza.

#### 3.2 Objetivos secundarios

- Estudiar si los resultados obtenidos tanto a nivel clínico como funcional se asemejan a los publicados en la bibliografía.
- Establecer una serie de pautas a seguir para obtener los mejores resultados posibles en el tratamiento de esta patología.

## 4. MATERIAL Y MÉTODOS

Se trata de un estudio observacional, descriptivo y retrospectivo en el que se incluyeron todos los pacientes que fueron diagnosticados y tratados de rotura completa del tendón distal del bíceps braquial en el Hospital Clínico Universitario Lozano Blesa de Zaragoza desde el 1 de Enero de 2010 a 30 de Junio de 2016, ambos inclusive.

### 4.1 Diseño y población

La población a estudio forma parte del Hospital Clínico Universitario Lozano Blesa el cual forma parte del Sector Sanitario III de Zaragoza, del Área de Salud III junto con el Sector de Calatayud. Según datos publicados en la web oficial del Departamento de Salud del Gobierno de Aragón el sector III incluye los centros de atención sanitaria que a continuación se detallan:

- ▶ **ATENCIÓN PRIMARIA (22 CENTROS DE SALUD):** Alagón, Bombarda, Borja, Cariñena, Casetas, Delicias Norte, Delicias Sur, Ejea de los Caballeros, Épila, Gallur, Herrera de los Navarros, La Almunia de Doña Godina, María de Huerva, Miralbueno, Oliver, Sádaba, Sos del Rey Católico, Tarazona, Tauste, Univérsitas, Utebo y Valdefierro.
- ▶ **ATENCIÓN ESPECIALIZADA (CENTROS DE ESPECIALIDADES):** C.M.E. Inocencio Jiménez-Delicias, C.M.E. Ejea y C.M.E. Tarazona.
- ▶ **ATENCIÓN ESPECIALIZADA (HOSPITALES):** Hospital Clínico Universitario Lozano Blesa, Centro de Rehabilitación Psicosocial Ntra. Sra. del Pilar y Centro Asistencial Psiquiátrico de Sádaba.
- ▶ **SALUD MENTAL:** Unidad de Salud Mental Cinco Villas (Ejea), Unidad de Salud Mental-Consultas Externas Hospital Clínico Universitario, Unidad de Salud Mental Delicias y Unidad de Salud Mental Infanto-Juvenil Hospital Clínico Universitario.

El Sector III de Zaragoza es uno de los 8 existentes en toda la Comunidad Autónoma de Aragón con una extensión que supera los 6000 km<sup>2</sup>. Está compuesto por 116 municipios, 9 comarcas y un total de 306.000 habitantes. Este Sector incluye 22 Zonas de Salud, cada una de las cuales está dotada de su centro de salud y de los consultorios locales necesarios para prestar una asistencia sanitaria adecuada.

El 14,18% de la población es menor de 15 años y el 19,64% mayor de 65. El 27,59% es pensionista. El 53,87% reside en la capital y el 43,13% en zonas rurales.



Para la selección de la muestra, se recogieron todos los pacientes intervenidos quirúrgicamente en el Hospital Clínico Universitario Lozano Blesa con el diagnóstico de rotura completa del tendón distal del bíceps braquial, en el intervalo de tiempo que he mencionado anteriormente. Para ello se procedió a la revisión de todos los informes de alta emitidos por el servicio de Cirugía Ortopédica y Traumatología (COT) con ese diagnóstico seleccionando a los pacientes en función de los siguientes criterios de inclusión y de exclusión, obteniéndose un total de 22 pacientes.

#### 4.2 Criterios de inclusión y de exclusión

- Criterios de inclusión:
  - ◆ Edad superior a 18 años
  - ◆ Diagnóstico en informe de alta de rotura completa del tendón distal del bíceps braquial.
  - ◆ Fecha de diagnóstico entre 1 de enero de 2010 a 30 de junio de 2016.
  - ◆ Seguimiento mínimo de al menos 6 meses.
  
- Criterios de exclusión:
  - ◆ Niños
  - ◆ Roturas parciales u otras patologías del tendón distal del bíceps braquial.
  - ◆ Otras patologías concomitantes del codo.
  - ◆ Pacientes en los que se pierde el seguimiento en los 6 primeros meses.

#### 4.3 Recogida de datos y registro de la información

Los datos fueron recogidos por el investigador J.R.C.T, mediante una revisión retrospectiva de las historias clínicas en formato electrónico y también en formato físico (Archivos HCU), tanto la documentación relacionada con el servicio de Cirugía Ortopédica y Traumatología como la documentación que aportaba el servicio de Rehabilitación del hospital.

#### 4.4 Variables analizadas

- Relacionadas con el paciente:
  - ◆ Edad.
  - ◆ Sexo.
  - ◆ Comorbilidades: tabaquismo, dislipemia, uso de anabolizantes.
  
- Relacionadas con la patología:
  - ◆ Mecanismo de producción lesional.
  - ◆ Brazo dominante o contralateral.
  
- Relacionadas con el manejo diagnóstico y terapéutico:
  - ◆ Uso de pruebas de imagen para el diagnóstico.
  - ◆ Tiempo quirúrgico.
  - ◆ Tiempo de hospitalización.
  - ◆ Tiempo de demora hasta la cirugía.
  - ◆ Vía de abordaje.
  - ◆ Sistema de fijación empleado.
  - ◆ Complicaciones aparecidas.
  
- Relacionadas con los resultados obtenidos funcional y clínicamente:
  - ◆ Función y balance articular obtenido tras la cirugía.
  - ◆ Escala Mayo Elbow Score (MEPS). (ANEXO 1)
  - ◆ Escala Quick DASH. (ANEXO 2)
  - ◆ Tiempo de baja laboral.

La escala de Mayo Elbow Performance Score, es una escala que consta de 4 preguntas, en las cuales se valora el dolor (máximo 45 puntos), el arco de movilidad (máximo 20 puntos), la estabilidad articular (máximo 10 puntos) y la capacidad para realizar actividades sin ayuda (máximo 25 puntos). La puntuación máxima es de 100 puntos.

La escala Quick DASH (disabilities of arm, shoulder and hand) es una versión reducida de la escala DASH, que consta de 11 preguntas acerca de la sintomatología y la capacidad para llevar a cabo ciertas actividades. Para poder calcular la puntuación del Quick DASH hay que completar al menos 10 de las 11 preguntas. Se suman los valores asignados a cada una de las respuestas completadas y se halla el promedio, obteniéndose así una puntuación del uno al cinco. Para expresar esta puntuación en por cientos, se le resta 1 y se multiplica por 25. A mayor puntuación mayor discapacidad.

## 4.5 Aspectos éticos

En la elaboración del siguiente trabajo no he llevado a cabo ninguna intervención experimental sobre pacientes o animales. Los datos obtenidos cumplen estrictamente los principios de confidencialidad, siendo imposible la identificación de los pacientes dada la ausencia de datos personales.

Además, cuenta con la autorización escrita por parte de la Dirección del Hospital Clínico Universitario Lozano Blesa para la utilización de la información necesaria obtenida mediante el empleo de historias clínicas.

## 5. Resultados

Se obtuvieron un total de 22 pacientes. En el año 2010, un caso. En el 2011 ninguno. En el 2012, cinco casos. En el 2013, siete casos. En el 2014, un caso. En el 2015, tres casos. En el 2016, cinco casos. (Figura 1) La edad media de los pacientes intervenidos quirúrgicamente de rotura de tendón distal del bíceps braquial fue de 43,14 años con un rango de edad comprendido entre los 30 y los 65 años. (Figura 2) Todos ellos eran varones. La lesión a estudio afectaba al lado dominante en un 72,72% de los casos.

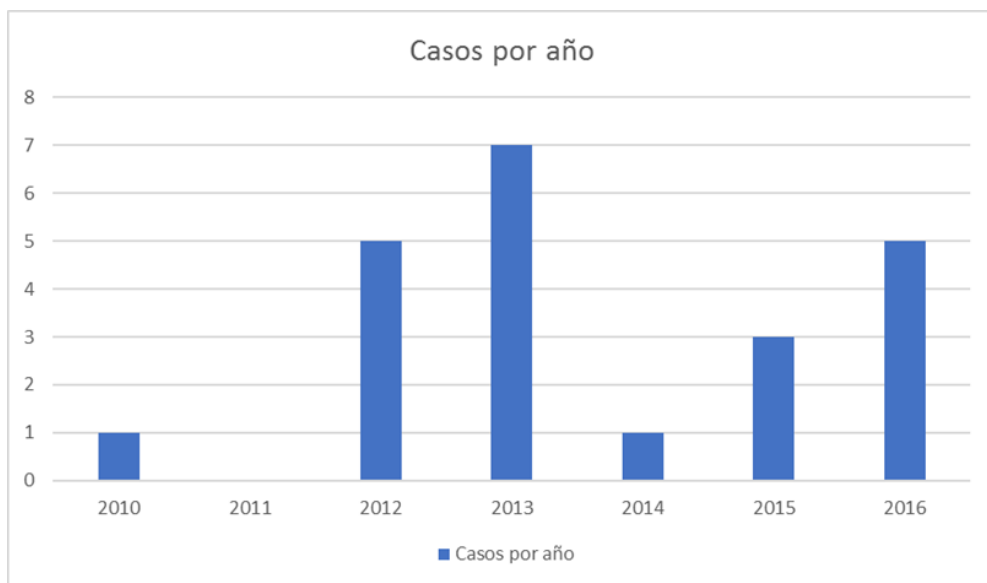

Figura 1. Número de casos por año

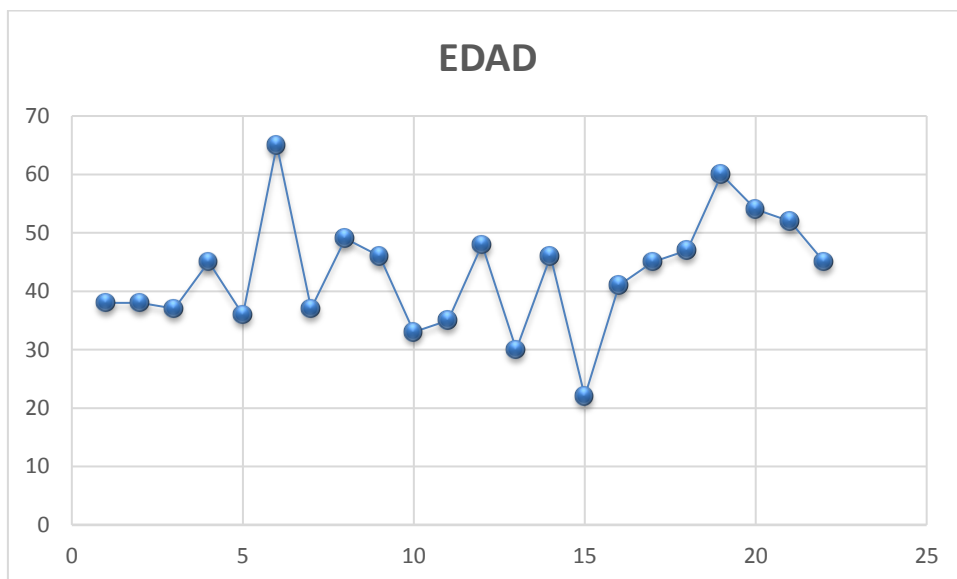


Figura 2. Tabla de edad de los pacientes a estudio

En cuanto al mecanismo lesional, muchas fueron las acciones descritas por los pacientes afectados. En un 31,81% de los casos el paciente se encontraba realizando una actividad lúdico-deportiva (rugby, boxeo, pesas, escalada...). En el resto de los casos se produjo un mecanismo de sobreesfuerzo o levantamiento de cargas pesadas fuera o dentro del ámbito laboral (colchones, placas solares, personas...) (Figura 2). En todos los casos el paciente recordaba perfectamente el mecanismo que le había producido la lesión.

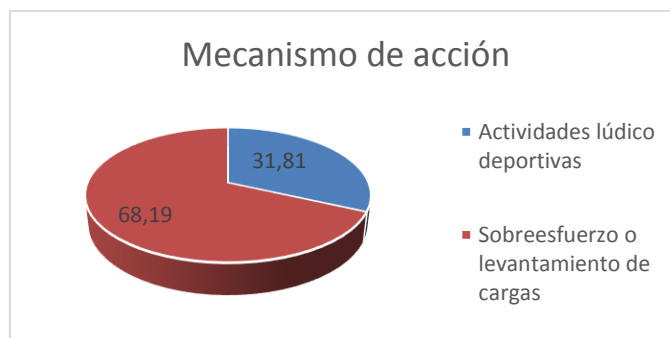


Figura 2. Mecanismo lesional

En cuanto a los factores de riesgo descritos en la literatura, para este tipo de lesión, todos los pacientes tenían al menos uno. En algunos pacientes había presencia de dos o más factores de riesgo de forma simultánea. Cabe destacar que uno de los pacientes tenía como antecedente la rotura del bíceps contralateral, pero éste no ha sido descrito como factor de riesgo en la literatura. Hasta ocho pacientes (36,36%) fumaba o era exfumador reciente. La toma de hipolipemiantes estaba presente en cuatro (18,18%) de los pacientes. La obesidad también destacaba con su presencia en cuatro pacientes (18,18%). Tres pacientes tomaban corticoides a demanda (13,63%). Cinco pacientes tomaban anabolizantes para la práctica deportiva (22,72%). Más de un 50% de los pacientes realizaba actividad laboral o deportiva que requería la acción activa del músculo bíceps braquial.

En cuanto al diagnóstico el 40,90% de los casos no precisaron estudio ecográfico o de resonancia magnética nuclear para el diagnóstico de la lesión. En algunos pacientes (18,18%) se realizó estudio con radiografía simple de codo para descartar patología ósea asociada (Figura 3).

La exploración clínica era compatible con rotura completa del tendón distal del bíceps en el 100% de los casos.

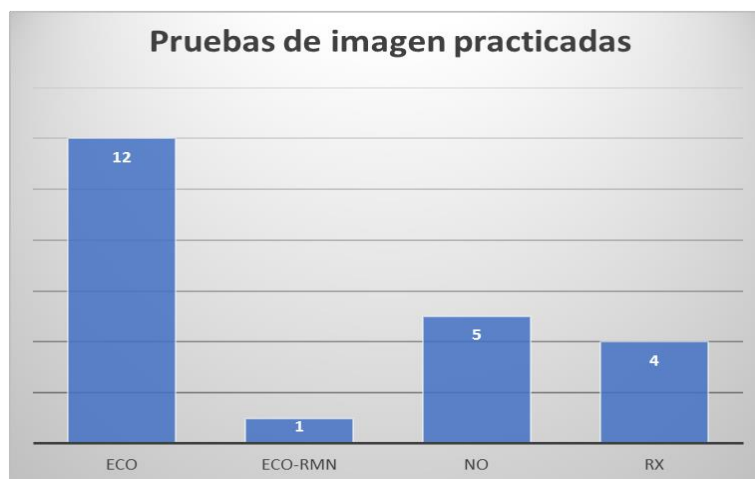


Figura 3. Estudios complementarios

La vía de abordaje simple fue utilizada por el cirujano en un 90,4% de los pacientes. En 2 casos de vía de abordaje simple se realizó una vía de abordaje accesoria proximal para recuperar el cabo tendinoso. En un 9,6% de los pacientes la vía de abordaje fue la doble, descrita por Boyd y Anderson (Figura 4).

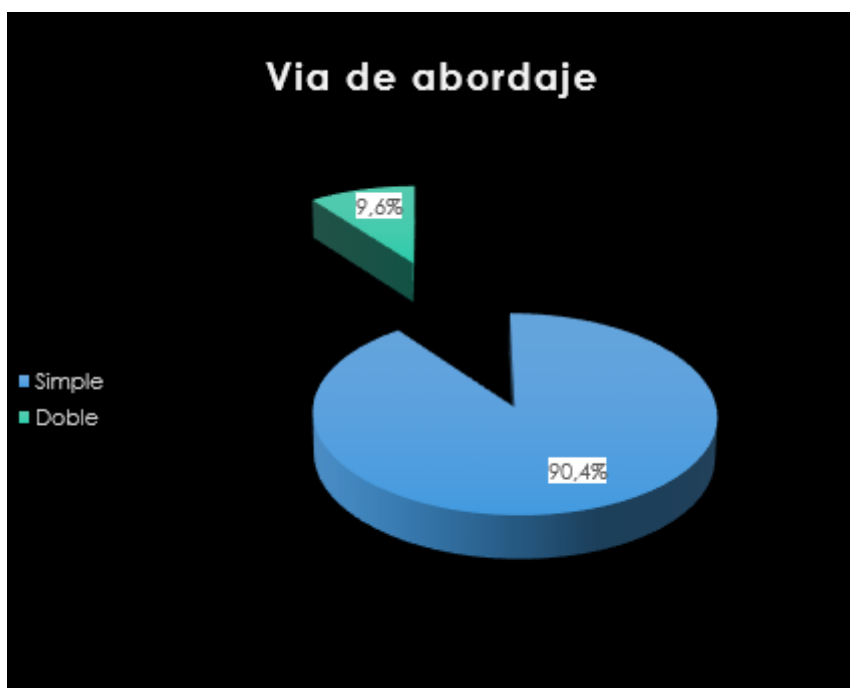


Figura 4. Vía de abordaje utilizada.

El sistema de fijación preferido por los cirujanos de nuestro servicio fue el botón cortical (81,81%), por encima de otros sistemas de fijación utilizados como el tornillo de interferencia (4,5%) y las suturas ancladas tipo Mittek<sup>R</sup> (13,63%).

Dentro de los sistemas de fijación conocidos como botón cortical, cabe mencionar que existen hasta 3 modelos utilizados procedentes de distintas casas comerciales (Bicepsbutton<sup>R</sup>, Endobutton<sup>R</sup> y Toggleloc<sup>R</sup>) y cuya diferencia radica en los pasos seguidos para llevar a cabo su implantación sin existir diferencias en cuanto a la calidad o resistencia de los mismos (Figura 5).

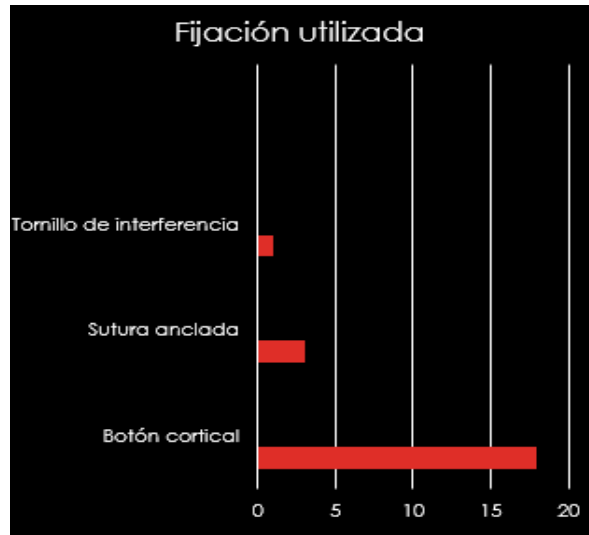

Figura 5. Sistemas de fijación

El tiempo medio de hospitalización de los pacientes desde que se produjo el ingreso hasta el alta hospitalaria fue de 3,59 días con un mínimo de 1 día y un máximo de 7 días (Figura 6).

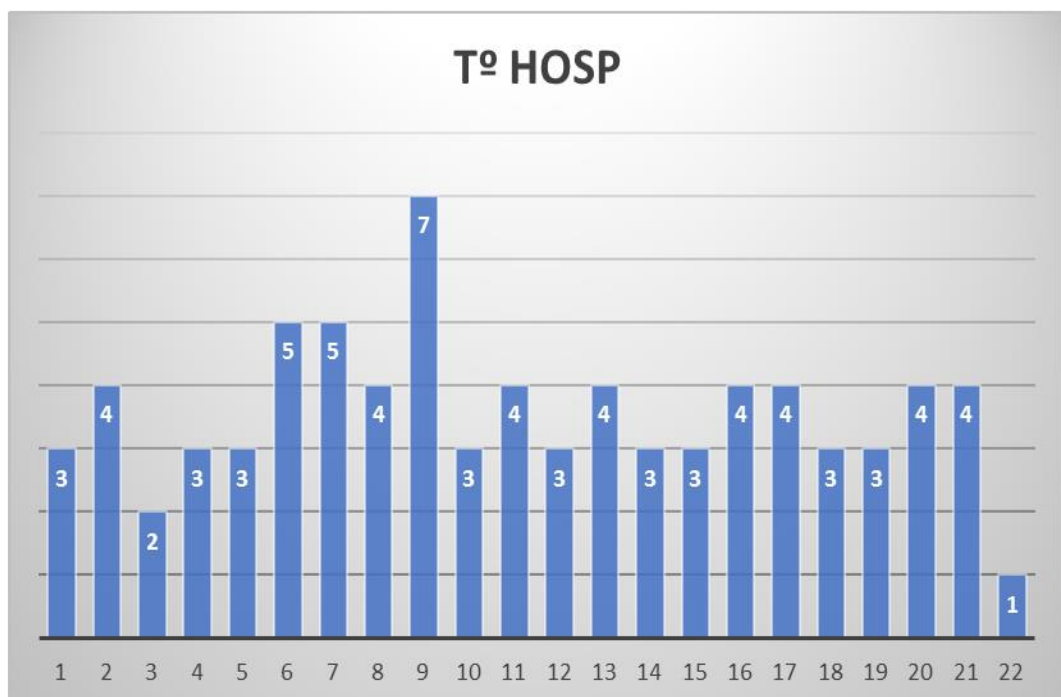


Figura 6. Tiempo de hospitalización.

El tiempo medio de duración de la intervención quirúrgica fue de 85 minutos (40-120 minutos). (Figura 7)

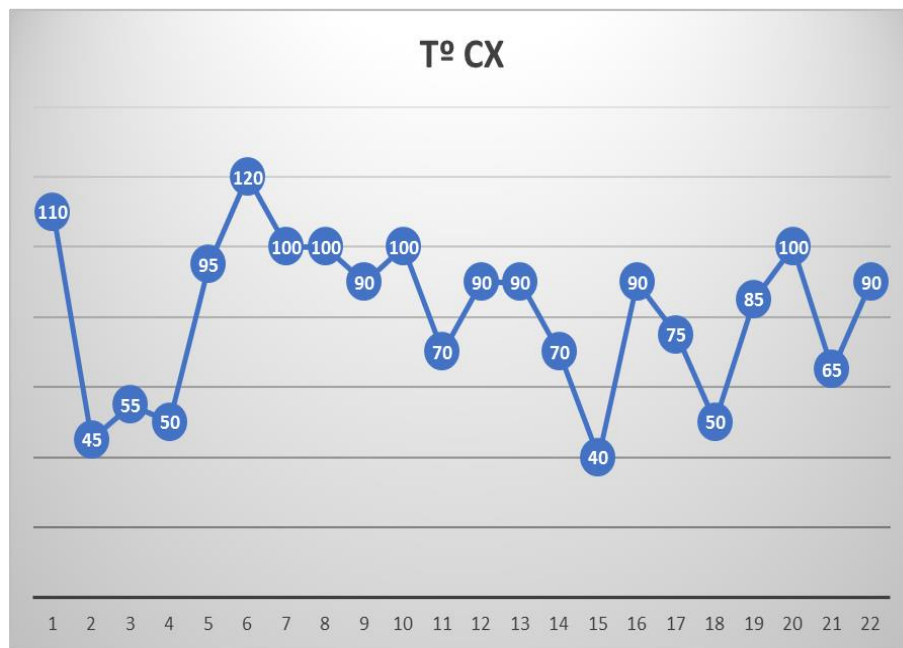


Figura 7. Tiempo de duración de la intervención quirúrgica.

Solo hubo un caso de demora de la cirugía superior a 2 semanas sin producirse complicaciones asociadas destacables.

Tras la cirugía se inmovilizó el codo a 90 grados con una férula durante 2-3 semanas tras las cuales se retiraron los puntos de sutura. Posteriormente se limitó la extensión del codo a 80 grados permitiéndose la flexión pasiva completa y prono-supinación completa a 90 grados de flexión. A las 6 semanas se comenzó a permitir la extensión progresiva a una velocidad de 20 grados por semana aproximadamente. A los 2 meses se inició la flexión activa y se comenzó rehabilitación a partir de las 12 semanas. La actividad completa sin limitación se permite a las 16 semanas. Todo esto son tiempos aproximados que no representan la totalidad de los casos, pero si el protocolo que se establece de forma habitual en este tipo de lesiones.

La totalidad de los pacientes recibieron tratamiento por parte de Rehabilitación tras la cirugía y el periodo de inmovilización.

El 36,36% de los pacientes presentaron parestesias leves en el territorio del nervio cutáneo antebraquial lateral de carácter transitorio y resueltas en el momento del alta.(Figura 8).



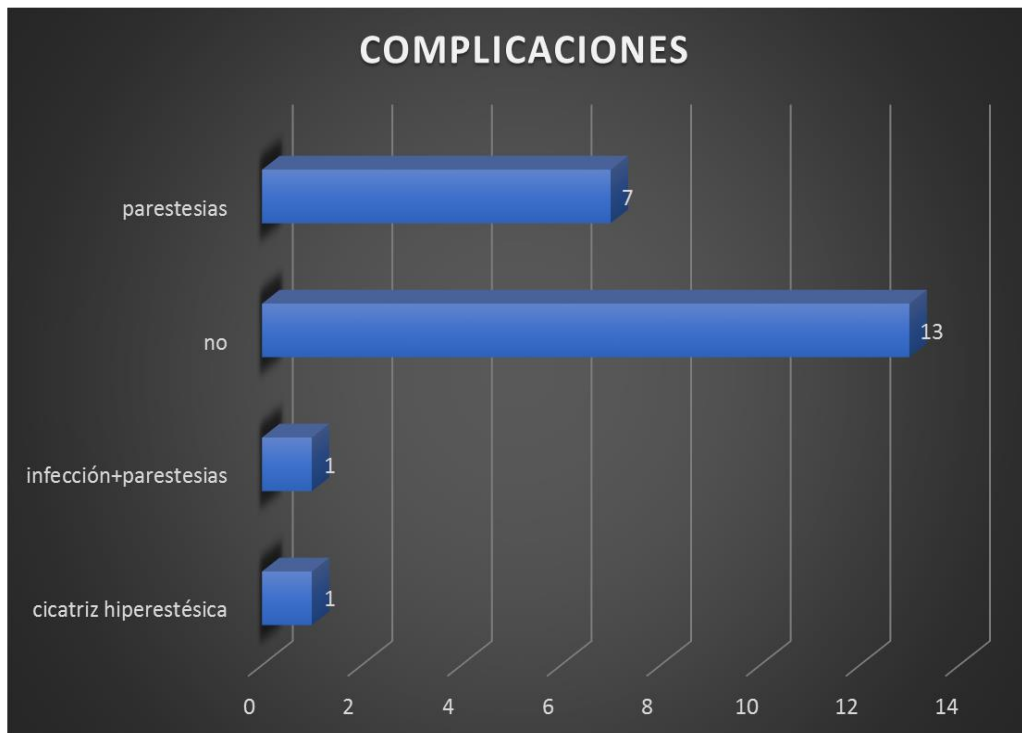


Figura 8. Complicaciones post-quirúrgicas

Las parestesias fueron descritas tanto en la vía de abordaje simple como en la doble y en todos los sistemas de fijación utilizados. En ningún caso fue necesaria la reintervención. No se produjeron rerroturas, osificación heterotópica ni lesiones en el NIP. Hubo un caso de infección que se resolvió con tratamiento antibiótico y otro de cicatriz hiperestésica.

El tiempo de baja laboral o hasta reiniciar la actividad deportiva estuvo en torno a 4,38 meses (3,5-10 meses) (Figura 9).

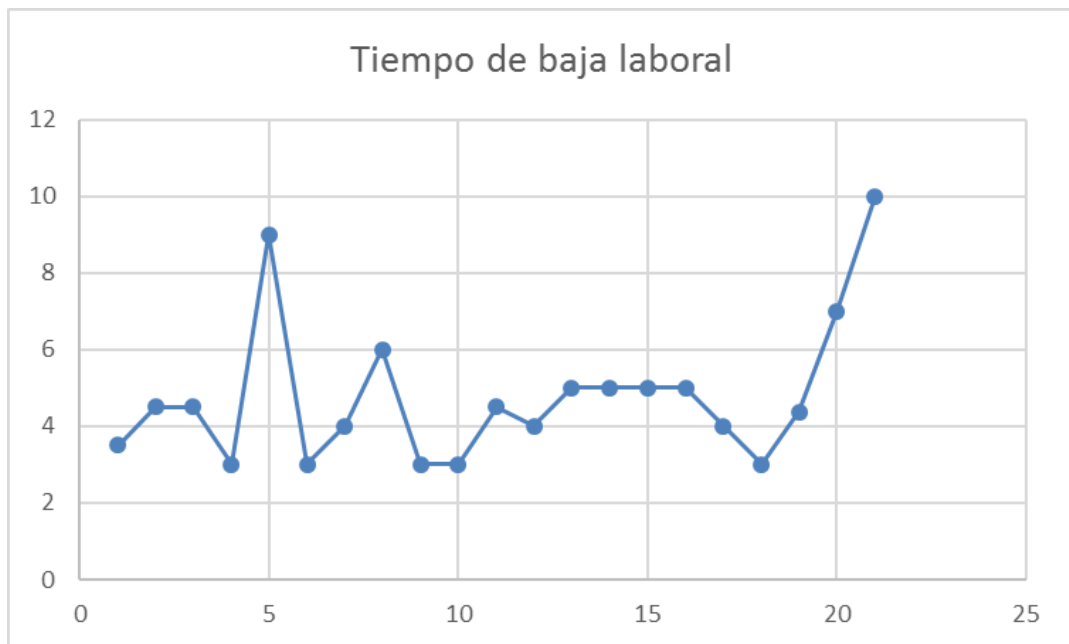

Figura 9

Tras ser dados de alta y completar el tratamiento rehabilitador de forma satisfactoria se evaluó el balance articular funcional de la articulación del codo. En todos los casos se recuperó de forma completa la pronosupinación en comparación con el codo contralateral y solo hubo 2 casos en los que hubo una leve limitación de 5º grados en el movimiento de flexo-extensión que no limitaba la actividad física o laboral (Figura 10).

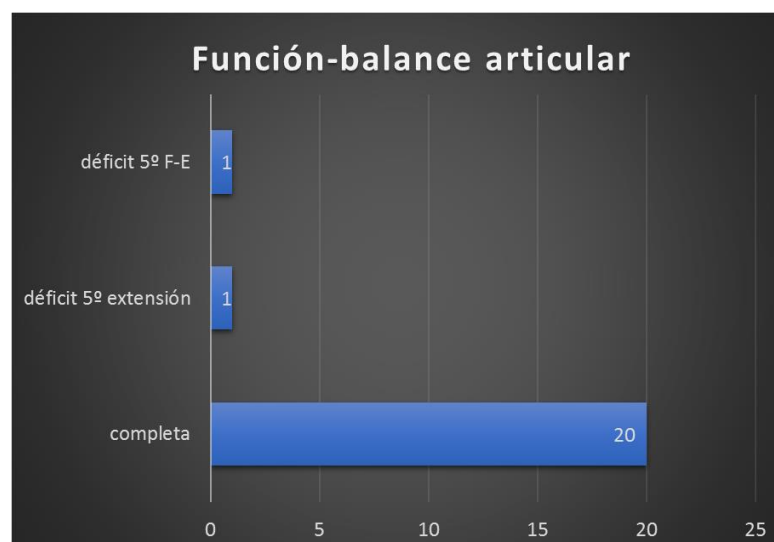


Figura 10. Función-balance articular.

En cuanto a las escalas de valoración funcional, aplicamos la Mayo Elbow Score y el Quick Dash como he mencionado previamente.

Recordar que en la Mayo Elbow Score son 4 los ítems analizados y 100 la puntuación máxima posible. En este estudio obtuvimos una puntuación media de 93,86 (85-100). (Figura 11)

En el Quick Dash, la media de discapacidad estuvo en torno a un 1,44% (0-6,81%). (Figura 12)

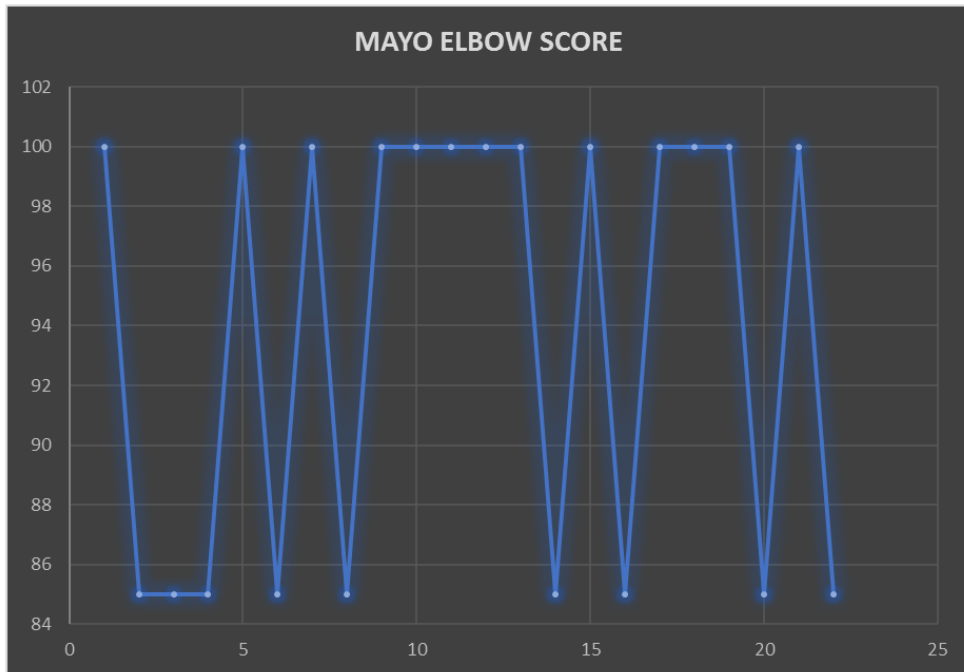


Figura 11. Mayo Elbow Score

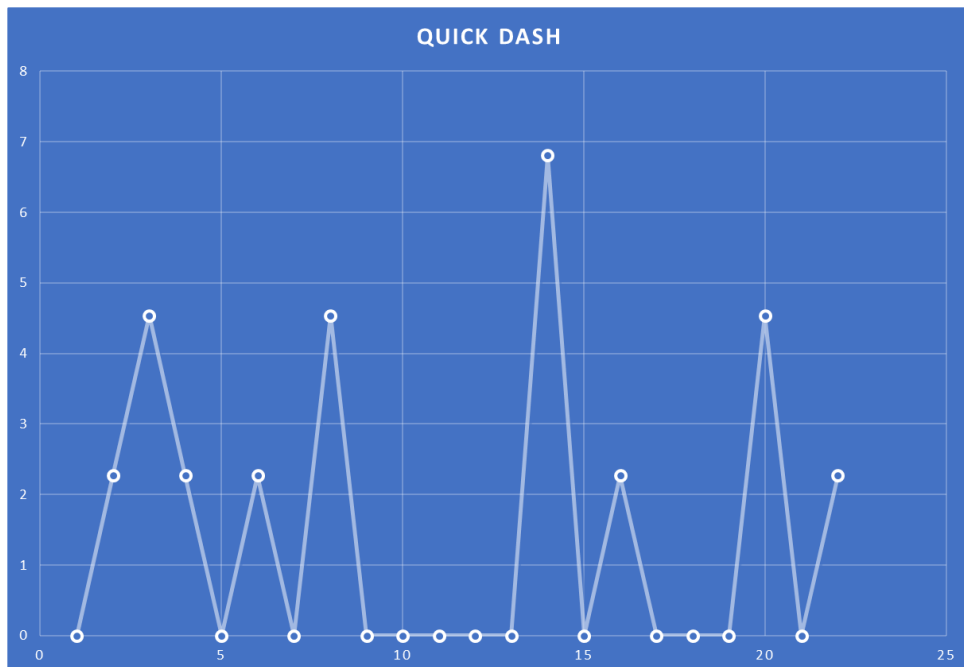


Figura 12. Quick Dash

## 6. Discusión y conclusiones

Las roturas del tendón distal del bíceps braquial representan una entidad patológica poco frecuente, pero que ha ido en aumento los últimos años. Existen estudios que establecen que las lesiones del tendón distal suponen actualmente un 10% de la patología de este músculo y por lo tanto supone un incremento respecto a estudios previos<sup>26</sup>. Es un tipo de lesión que pese a ser claramente superior el tratamiento quirúrgico frente al tratamiento conservador en el caso de las roturas completas, sigue siendo objeto de debate y controversia, con dudas que todavía no han sido resueltas a pesar de lo extenso de la bibliografía.

En nuestro estudio la totalidad de los pacientes encontrados son varones cuya edad media es de 43,14 años. Existe en la bibliografía casos aislados o pequeñas series de casos reportados en mujeres. Jocket et al.<sup>27</sup> presentan una serie de 15 casos en 13 mujeres con una edad media de 63 años. De estos 15 casos, 13 casos presentados presentaban una desinserción parcial, por lo que queda claro que, epidemiológicamente hablando, a falta de grandes series, las diferencias entre sexo masculino y femenino son muy evidentes partiendo de que la incidencia de este tipo de lesiones es mucho menor, la edad media es superior y las roturas completas son raras en el sexo femenino.

En una serie muy similar a la nuestra, Redmond et al.<sup>28</sup> presentan un grupo de 23 pacientes que han sido sometidos a intervención quirúrgica por la lesión a estudio. 22 de los pacientes son varones con una edad media algo superior a la de nuestro estudio (52 años) y que afectan a un 70% de los casos al brazo dominante.

Queda claro por tanto que la población afectada de esta patología es la perteneciente al sexo masculino y de edad media, afectando principalmente al brazo dominante.

Safran y Graham<sup>29</sup> llevan a cabo un estudio epidemiológico y demográfico concluyendo que hasta un 43% de los pacientes de su serie refiere consumo de tabaco habitual y establece un riesgo de rotura de hasta 7,5 veces superior en fumadores.

Por otra parte, Pullatt et al.<sup>30</sup> establecen en su estudio que las estatinas pueden aumentar el riesgo de rotura tendinosa al inhibir la acción de las metaloproteinasas de matriz (MMPs). En una revisión sistemática mucho más reciente de Teichtahl et al.<sup>31</sup> establece una pobre evidencia de que las estatinas sean un factor de riesgo y una fuerte evidencia de que la simvastatina reduce el riesgo de tendinopatía. En cualquier caso, en nuestro estudio, es un factor de riesgo de los descritos clásicamente presente en un 18,18% de los pacientes.

Kanayama et al.<sup>32</sup> revisan el uso de esteroides anabolizantes en culturistas y concluyen que el abuso de los mismos supone un riesgo incrementado de sufrir roturas tendinosas, especialmente en miembro superior, con respecto a los que no realizan su consumo de forma habitual.

Como crítica al proceso diagnóstico, quizás con la exploración clínica y sin el uso de pruebas complementarias como la ecografía o RMN sería suficiente para el diagnóstico. La radiografía simple es poco utilizada en los pacientes que forman parte de nuestro estudio y debería realizarse a todos para descartar lesiones óseas asociadas como dictan los principales manuales de la especialidad.

Resulta francamente difícil establecer una comparativa en nuestro estudio entre una vía de abordaje u otra o los distintos sistemas de fijación puesto que la vía de abordaje anterior única y el botón cortical predominan claramente sobre el resto en cuanto a su utilización.

A pesar de esto, queda claro que la resistencia de los mismos es la adecuada independientemente del sistema elegido, puesto que no se produce ningún fracaso del reanclaje y además todos los pacientes recuperan su actividad laboral y deportiva sin restricciones con unas puntuaciones en la escala de Mayo (93,86/100) y Oxford (1,44/100) francamente buenas.

Para resolver este problema deberíamos comparar una serie de pacientes superior estableciendo una vía de abordaje única en la mitad de ellos y doble en la otra mitad, algo que resulta francamente difícil puesto que los cirujanos eligen el abordaje en función de su experiencia y comodidad. A esto hay que añadir que los sistemas de fijación son tan variados que habría que comparar igualmente entre ellos, aumentando la dificultad de establecer una serie con la que poder detectar diferencias significativas.

Existe un ensayo clínico aleatorizado de Grewal et al.<sup>33</sup> en el que compara 47 pacientes tratados con vía de abordaje simple y uso de suturas ancladas con 44 pacientes con abordaje doble y uso de túneles óseos. Establece como

conclusión la ausencia de diferencias significativas en cuanto a resultados clínicos y funcionales. Sólo destaca una fuerza de flexión algo superior (10%) en el segundo grupo y mayor prevalencia de complicaciones en el abordaje único. Este estudio, aunque compara ambas vías de abordaje, también está utilizando un sistema de fijación determinado, no explicando el por qué de su elección, por lo que resulta francamente difícil valorar si existen diferencias en función de la vía de abordaje o debidas al sistema de fijación.

No debemos olvidar que los resultados publicados en la bibliografía son excelentes independientemente del sistema de fijación o la vía de abordaje con pequeñas diferencias en cuanto a complicaciones o funcionalidad, que no resultan significativas y que por lo tanto el paciente no percibe.

Shields et al.<sup>34</sup> realizan una nueva comparativa de ambas vías de abordaje pero de forma retrospectiva. De un lado, vía de abordaje única con uso de botón cortical y tornillo de interferencia, y del otro, vía de abordaje doble con uso de sutura anclada con túneles óseos. Ambas muestras presentan buenos resultados sin diferencias significativas salvo que reportan mayor incidencia de parestesias a nivel del nervio cutáneo antebraquial lateral (30%) en la vía de abordaje única anterior, cifra que se aproxima a nuestro estudio.

En cuanto a las complicaciones en nuestros pacientes son similares a las presentadas en la bibliografía<sup>22</sup> con tasas realmente bajas. En un estudio de Carroll et al.<sup>35</sup> valora únicamente las complicaciones neurológicas en 50 pacientes sometidos a reparación por vía de abordaje única y botón cortical, lo cual sería muy semejante a nuestra muestra. La tasa que refiere el autor de parestesias del nervio cutáneo antebraquial lateral es del 36%, cifra muy aproximada a la de nuestro estudio. Solo un 4% presentan afectación del nervio radial, nervio interóseo anterior o posterior. Además, la muestra que presenta son varones en su totalidad con una edad media de 45 años, muy similar igualmente a la nuestra.

Redmond et al.<sup>28</sup> en una serie de 23 pacientes ya mencionada previamente, utilizan la escala de MEPS y Quick Dash para valorar los resultados funcionales tras la reparación quirúrgica de lesión. En una serie muy similar a la nuestra obtienen una puntuación de 100 en la escala de Mayo y una discapacidad de 2,25% en la escala Quick Dash. Estos valores son prácticamente idénticos a los nuestros en una serie cuyos pacientes son de características similares.

Legg et al.<sup>36</sup> comparan a través de las escalas Quick Dash y MEPS los resultados tras tratamiento quirúrgico mediante el uso de Endobutton<sup>R</sup> y tratamiento conservador en una serie de 47 pacientes. La puntuación obtenida en la Quick Dash es de 6,29% vs 14,10% y en la MEPS 93,13 vs 84,50, dejando claro los

mejores resultados funcionales obtenidos con el tratamiento quirúrgico mediante el uso del Endobutton<sup>R</sup> en comparación con el tratamiento conservador.

Peeters et al.<sup>37</sup> presenta 26 pacientes sometidos a intervención quirúrgica con la técnica del Endobutton<sup>R</sup>. Utiliza la escala MEPS para la valoración funcional postquirúrgica obteniendo 94 puntos sobre 100.

En cuanto al rango de movilidad, los enfermos en los que se emplean suturas ancladas (arpones) muestran una reducción de la movilidad insignificante (1º a 5º grados de pérdida de extensión, 3º a 6º de flexión y 1º a 11º de pronosupinación). Similares resultados se han publicado cuando se emplea la doble incisión, Endobutton<sup>R</sup>, o tornillos de interferencia.<sup>16,37,38,39</sup>

De todo lo expuesto anteriormente, podemos sacar una serie de conclusiones:

1. Las roturas completas del tendón distal del bíceps suponen un porcentaje bajo de las lesiones de este músculo, con una incidencia en la población igualmente baja, aunque se ha observado en los últimos años un incremento y se ha asociado dicha lesión a determinados factores de riesgo.
2. Se trata de una patología que afecta casi de forma exclusiva al sexo masculino.
3. El diagnóstico de estas lesiones es fundamentalmente clínico, por lo que una buena anamnesis y exploración es fundamental en su diagnóstico y para evitar el uso de pruebas complementarias de forma innecesaria.
4. El tratamiento quirúrgico es claramente superior al tratamiento conservador en las roturas completas. Siempre se realizará en pacientes jóvenes o de mediana edad, activos y con demandas funcionales reservando el tratamiento conservador a pacientes ancianos o con comorbilidades.
5. Los resultados del tratamiento quirúrgico son además altamente satisfactorios para el paciente en todas las escalas de valoración funcionales.
6. No existe ningún artículo publicado en la bibliografía que demuestre superioridad de una vía de abordaje sobre la otra, ni de un sistema de fijación sobre los demás.
7. La principal causa de complicaciones es la demora en la cirugía. Las tasas son realmente bajas y la más frecuente son las parestesias en el territorio del nervio cutáneo antebraquial lateral.

## 6.1 Pautas para obtener los mejores resultados en el tratamiento quirúrgico de las roturas completas del bíceps braquial.

Para concluir me gustaría establecer una serie de pautas para optimizar el manejo de esta patología y obtener los mejores resultados posibles.

- Este tipo de lesiones se diagnostican en los servicios de Urgencias de nuestro hospital mayoritariamente. Sospecharla en todo varón de edad media con exploración clínica y mecanismo de acción compatible evitará que pasen desapercibidas.
- En un sistema de salud público como el nuestro, con recursos limitados, merece la pena valorar si es necesario el uso de ciertas pruebas complementarias como la ecografía o la RMN → utilizarlas solo en caso de duda diagnóstica.
- Evitar demorar la cirugía. Realizarla preferentemente en las dos primeras semanas tras el diagnóstico para evitar complicaciones.
- Utilizar la vía de abordaje y el sistema de fijación con el que el cirujano se sienta más cómodo o tenga más experiencia. Esto hará que los resultados sean óptimos dada la ausencia de diferencias entre ellos.
- Tras la cirugía, seguir los protocolos que marcan los textos de referencia de la especialidad, en cuanto a periodos de inmovilización y pautas postquirúrgicas de movimiento.
- Colaborar con el servicio de Rehabilitación para incidir en aquellas pautas o ejercicios que puedan suponer el mayor beneficio para nuestro paciente.

Siguiendo todos estos puntos obtendremos, con casi total seguridad, buenos resultados quirúrgicos y altas tasas de satisfacción por parte de nuestros pacientes.



## 7. Conflictos de interés

El autor del trabajo declara no tener ningún conflicto de interés.

## 8. Agradecimientos

Al Dr. García-Álvarez por su labor como tutor en el servicio de COT HCU Lozano Blesa y por su guía y docencia a la hora de realizar este proyecto.

## 9. Bibliografía

1. Quach T, Jazayeri R, Sherman OH, Rosen JE. Distal biceps tendon injuries: current treatment options. *Bull NYU Hosp Jt Dis.* 2010;68(2):103-11.
2. Chiarapattanakom P, Leechavengvongs S, Witoonchart K, Uerpaiojkit C, Thuvasethakul P. Anatomy and internal topography of the musculocutaneous nerve: the nerves to the biceps and brachialis muscle. *J Hand Surg Am.* 1998;23(2):250-5.
3. Athwal GS, Steinmann SP, Rispoli DM. The Distal Biceps Tendon: footprint and relevant clinical anatomy. *J Hand Surg Am.* 2007;32(8):1225-9.
4. Morrey BF, Askew LJ, An KN, Dobyns JH. Rupture of the distal tendon of the biceps brachii. A biomechanical study. *J Bone Joint Surg Am.* 1985;67-A:418-21.
5. Eames MH, Bain GI, Fogg QA, van Riet RP. Distal biceps tendon anatomy: a cadaveric study. *J Bone Joint Surg Am.* 2007;89(5):1044-9.
6. Llorens M, Ramiro J, Seral B, Albareda J. Rotura distal del tendón de la porción larga del bíceps braquial. ¿Por qué está aumentado su incidencia? ¿Cuándo se debe reparar? *Arch Med Deporte* 2016;33(2):103-107.
7. Seiler JG 3<sup>rd</sup>, Parker LM, Chamberland PD, Sherbourne GM, Carpenter WA. The distal biceps tendon. Two potential mechanisms involved in its rupture: arterial supply and mechanical impingement. *J Shoulder Elbow Surg.* 1995;4(3):149-56.
8. Barco R, Antuña S. Patología de los tendones de los músculos bíceps braquial y tríceps en el codo del deportista. En: Antuña S, Hasan MD, coordinadores. *Patología del miembro superior en el deportista.* 1<sup>a</sup> ed. Madrid: SECOT; 2013. p.33-40.
9. Kenner JD. Controversies in the surgical treatment of distal biceps tendon ruptures: Single versus double-incision repairs. *J Shoulder Elbow Surg* 2011; 20(suppl):113-25.

10. Freeman CR, McCormick KR, Mahoney D, Baratz M, Lubahn JD. Nonoperative treatment of distal biceps tendon ruptures compared with a historical control group. *J Bone Joint Surg Am.* 2009;91-A:2329-34.
11. Baker BE, Bierwagen D. Rupture of the distal tendon of the biceps brachii. Operative versus non-operative treatment. *J Bone Joint Surg Am.* 1985;67(3):414-7.
12. Morrey BF, Askew LJ, An KN, Dobyns JH. Rupture of the distal tendon of the biceps brachii. A biomechanical study. *J Bone Joint Surg Am.* 1985;67(3):418-21.
13. Bell RH, Wiley WB, Noble JS, Kuczynski DJ. Repair of distal biceps brachii tendon ruptures. *J Shoulder Elbow Surg.* 2000;9(3):223-6.
14. Chiellemi C, Marinelli M, De Cupis V. Rupture of the distal biceps brachii tendón: conservative treatment versus anatomic reinsertion. Clinical and radiological evaluation after 2 years. *Arch Orthop Trauma Surg.* 2007;127(8):705-8.
15. Boyd HB, Anderson LD. A method for reinsertion of the distal biceps brachii tendon. *J Bone Joint Surg Am.* 1961;43-A:1041-3.
16. Kelly EW, Morrey BF, O'Driscoll SW. Complications of repair of the distal biceps tendon with the modified two incision technique. *J Bone Joint Surg Am.* 2000;82-A:1575-81.
17. Hasan SA, Cordell CL, Rauls RB, Bailey MS, Sahu D, Suva LJ. Two incision versus one-incision repair for distal biceps tendon rupture: a cadaveric study. *J Shoulder Elbow Surg.* 2012;21(7):935-41.
18. Henry J, Feinblatt J, Kaeding CC, Latshaw J, Litsky A, Sibel R et al. Biomechanical analysis of distal biceps tendon repair methods. *Am J Sports Med.* 2007;35(1):1950-4.
19. Lemos SE, Ebrahimzadeh E, Kvitne RS. A new technique: in vitro suture anchor fixation has superior yield strength to bone tunnel fixation for distal biceps tendon repair. *Am J Sports Med.* 2004;32(2):406-10.
20. Mazzocca AD, Burton KJ, Romeo AA, Santangelo S, Adams DA, Arciero RA. Biomechanical evaluation of 4 techniques of distal biceps brachii tendon repair. *Am J Sports Med.* 2007;35:252-8.

21. Lintner S, Fischer T. Repair of the distal biceps tendon using suture anchors and an anterior approach. *Clin Orthop Relat Res.* 1996;(322): 166-9.
22. Bisson L, Mayer M, Lanighan K, Marzo J. Complications associated with repair of a distal biceps rupture using the modified two incision technique. *J Shoulder Elbow Surg.* 2008; 17(suppl):67-71.
23. Cain RA, Nydick JA, Stein MI, Williams BD, Polikandriotis JA, Hess AV. Complications following distal biceps repair. *J Hand Surg* 2012; 37:2112-7.
24. Hovelius L, Joseffson G. Rupture of the distal biceps tendon. Report of five cases. *Acta Orthop Scand.* 1977;48:280-2.
25. Darlis NA, Sotereanos DG. Distal biceps tendon reconstruction in chronic ruptures. *Shoulder Elbow Surg.* 2006;15:614-9.
26. Mazzoca AD, Cohen M, Berkson E, Nicholson G, Carofino BC, Arciero R et al. The anatomy of the bicipital tuberosity and distal biceps tendon. *J Shoulder Elbow Surg.* 2007;16:122-7.
27. Jockel C, Mulieri P, Belsky M, Leslie B. Distal biceps tendon tears in women. *J Shoulder Elbow Surg.* 2010;19(5):645-650.
28. Redmond CL, Morris T, Otto C, Zerella T, Semmler JG, Human T et al. Functional outcomes after distal biceps brachii repair: a case series. *Int J Sports Phys Ther.* 2016; 11(6): 962–970.
29. Safran MR, Graham SM. Distal biceps tendon ruptures: incidence, demographics, and the effect of smoking. *Clin Orthop Relat Res.* 2002;(404):275-83.
30. Pullatt R, Gadarla M, Karas R, Alsheikh-Ali A, Thompson P. Tendon Rupture Associated with simvastatin/ezetimibe therapy. *Am J Cardiol.* 2007;100(1):152-3.
31. Teichtahl AJ, Brady SR, Urquhart DM, Wluka AE, Wang Y, Shaw JE et al. Statins and tendinopathy: a systematic review. *Med J Aust.* 2016;204(3):115-21.

32. Kanayama G, DeLuca J, Meehan WP 3rd, Hudson JI, Isaacs S, Baggish A et al. Ruptured Tendons in Anabolic-Androgenic Steroid Users: A Cross-Sectional Cohort Study. *Am J Sports Med.* 2015;43(11):2638-44.
33. Grewal R, Athwal GS, MacDermid JC, Faber KJ, Drosdowech DS, El-Hawary R et al. Single versus double-incision technique for the repair of acute distal biceps tendon ruptures: a randomized clinical trial. *J Bone Joint Surg Am.* 2012;94(13):1166-74.
34. Shields E, Olsen JR, Williams RB, Rouse L, Maloney M, Voloshin I. Distal biceps brachii tendon repairs: a single-incision technique using a cortical button with interference screw versus a double incision technique using suture fixation through bone tunnels. *Am J Sports Med.* 2015;43(5):1072-6.
35. Carroll MJ, DaCabra MP, Hildebrand KA. Neurologic complications of distal biceps tendon repair with 1-incision endobutton fixation. *Am J Orthop (Belle Mead NJ).* 2014;43(7):159-62.
36. Legg AJ, Stevens R, Oakes NO, Shahane SA. A comparison of nonoperative vs. Endobutton repair of distal biceps ruptures. *J Shoulder Elbow Surg.* 2016;25(3):341-8.
37. Peeters T, Ching-Soon NG, Jansen N, Sneyers C, Declercq G, Verstreken F. Functional outcome after repair of distal biceps tendon ruptures using the endobutton technique. *J Shoulder Elbow Surg.* 2009;18(2):283-7.
38. Fenton P, Qureshi F, Ali A, Potter D. Distal biceps tendon rupture: a new repair technique in 14 patients using the biotenodesis screw. *Am J Sports Med.* 2009;37:2009-15.
39. John CK, Field LD, Weiss KS, Savoie 3<sup>rd</sup> FH. Single-incision repair of acute distal biceps ruptures by use of suture anchors. *J Shoulder Elbow Surg.* 2007;16:78-83.

ANEXO 1:

CONSULTAS EXTERNAS	UNIDAD DE HOMBRO
<b>MAYO ELBOW PERFORMANCE SCORE</b>	

NIK y Nombre del Paciente	Operación/Diagnostico:	Fecha:
	Examen:      Pre-op 3 meses      6 meses 1 año        2 años      ___ años	Lateralidad: R    T.

**1) Dolor (máximo 45 puntos):**

- a) Ninguno (45 puntos)
- b) Ligero (30 puntos)
- c) Moderado (15 puntos)
- d) Severo (0 puntos)

**2) Arco de movilidad (máximo 20 puntos):**

- a) Arco movilidad > 100 grados (20 puntos)
- b) Arco movilidad 50 -100 grados (15 puntos)
- c) Arco movilidad < 50 grados (5 puntos)

**3) Estabilidad (máximo 10 puntos):**

- a) Estable (10 puntos)
- b) Moderada inestabilidad (5 puntos)
- c) Gran inestabilidad (0 puntos)

**4) Actividad sin ayuda (máximo 25 puntos):**

- a) Posibilidad de peinarse (5 puntos)
- b) Comer sin ayuda (5 puntos)
- c) Higiene personal (5 puntos)
- d) Vestirse (5 puntos)
- e) Calzarse (5 puntos)

**SUMA TOTAL (máximo 100 puntos)**

ANEXO 2:

Nombre \_\_\_\_\_ Fecha \_\_\_/\_\_\_/\_\_\_

**Quick DASH (Spanish)**

Por favor evalúe su capacidad de ejecutar las siguientes actividades durante la última semana. Indíquelo con hacer un círculo alrededor del número que le corresponda a su respuesta.

	Ninguna Dificultad	Dificultad Leve	Dificultad Moderada	Dificultad Severa	No lo puedo ejecutar
1. Abrir un pomo nuevo o apretado	1	2	3	4	5
2. Hacer quehaceres domésticos pesados (p. ej. lavar paredes, ventanas o el piso)	1	2	3	4	5
3. Cargar una bolsa de mercado o un portafolio	1	2	3	4	5
4. Lavarse la espalda	1	2	3	4	5
5. Usar cuchillo para cortar la comida	1	2	3	4	5
6. Participar en actividades recreativas en las cual usted tome alguna fuerza o impacto a través de su brazo, hombro o mano (p. ej. jugar al béisbol, boliche, o martillar)	1	2	3	4	5

	Para Nada	Un Poco	Moderado	Bastante	Incapaz
7. Durante la última semana, ¿hasta qué punto le ha dificultado su problema de brazo, mano u hombro como para limitar o prevenir su participación en actividades sociales normales con la familia o conocidos?	1	2	3	4	5

	Para Nada	Un Poco	Con Moderación	Bastante Limitado/a	Limitado/a Totalmente
8. Durante la semana pasada, ¿estuvo limitado/a en su trabajo u otras actividades diarias por causa del problema con su brazo, hombro o mano?	1	2	3	4	5

Por favor califique la gravedad de los síntomas siguientes durante la última semana	Ningún Síntoma	Leve	Moderado	Severo	Extremo
9. Dolor de brazo, hombro o mano	1	2	3	4	5
10. Hormigueo (pinchazos) en el brazo, hombro o mano	1	2	3	4	5

	Ninguna Dificultad	Dificultad Leve	Dificultad Moderada	Dificultad Severa	Tanto, que no puedo dormir
11. Durante la última semana, ¿cuánta dificultad ha tenido para dormir a causa del dolor en el brazo, hombro o mano?	1	2	3	4	5

