

CASOS CLÍNICOS

NEUMOPERITONEO MASIVO: EL RETO DE NO OPERAR*

Drs. José Ignacio Barranco-Domínguez¹, Rafael Cerdán-Pascual¹,
Raquel Espilez-Ortiz¹, Isabel Gascón Ferrer¹, Miguel Angel Dobón-Rascón¹

¹ Servicio de Cirugía General y Digestiva. Hospital Universitario Miguel Servet. Zaragoza. España.

Abstract

Conservative management of pneumoperitoneum secondary to pneumatosis intestinalis

Background: In Cystic Pneumatosis Intestinalis, intramural gas filled cysts are formed in the gastrointestinal wall. Its pathogenesis is unknown and its clinical manifestations are variable. **Case report:** We report a 33 years old HIV positive woman in retroviral treatment presenting with abdominal pain and signs of peritoneal irritation. An abdominal CT scan showed intra and retroperitoneal gas and pneumatosis intestinalis in the right and transverse colon. The patient was managed conservatively with nasogastric aspiration with a favorable evolution and was discharged ten days after admission.

Key words: Pneumoperitoneum, pneumatosis intestinalis, HIV.

Resumen

Introducción: Se denomina neumatosis quística intestinal (NQI) a la formación de quistes intramurales rellenos de gas ubicados en la pared del sistema gastrointestinal, de patogénesis desconocida y de manifestaciones clínicas muy variables. **Caso clínico:** Presentamos un caso de neumoperitoneo masivo por NQI intestinal en una paciente VIH+ que acude a urgencias por dolor y distensión abdominal y que, a pesar de las espectaculares imágenes de la radiografía simple de abdomen y la tomografía computarizada (TC), se trató conservadoramente. Este caso pone de manifiesto el reto diagnóstico y la duda que supone para el cirujano acostumbrado a “operar para curar“, no operar un cuadro que hasta hace poco tiempo inexcusablemente suponía una laparotomía exploradora.

Palabras clave: Neumatosis quística intestinal, neumoperitoneo, tratamiento.

*Recibido el 28 de marzo de 2014 y aceptado para publicación el 14 de junio de 2014.

Los autores declaran no tener ningún apoyo financiero ni conflicto de intereses.

Correspondencia: Dr. José Ignacio Barranco-Domínguez
drbarranco@hotmail.com

Introducción

La Neumatosis Quística Intestinal es una rara enfermedad, caracterizada por la presencia de cavidades quísticas rellenas de aire, localizadas a lo largo de la pared intestinal. La etiología es discutida, con una teoría mecánica, otra bacteriana, y la más aceptada actualmente, que es una combinación de las dos, en la que existe una enfermedad primaria que daña la integridad de la mucosa, permitiendo la penetración de microorganismos productores de gas, que forman grandes cavidades de localización submucosa o subserosa.

Caso clínico

Paciente mujer de 33 años de edad con antecedentes de VIH+ en tratamiento antiretroviral bien controlada y linfoma cerebral en tratamiento con quimioterapia intratecal y radioterapia intracranial que acude a urgencias por un cuadro de dolor abdominal y distensión de un mes de evolución.

A la exploración física presentaba un abdomen ligeramente doloroso en flanco derecho sin signos de irritación peritoneal. Analítica sanguínea dentro de la normalidad. Se realizó Rx simple de abdomen sugerente de neumoperitoneo y retroneumoperitoneo (Figura 1) y un TC abdominal observando abundante gas extraluminal intra y retroperitoneal, fundamentalmente en hemiabdomen derecho e imagen de neumatosis lineal en la pared del colon ascendente y transverso (Figura 2).

Con la sospecha diagnóstica de NQI y dada la escasa clínica y la patología de base de la paciente se instauró tratamiento conservador con dieta absoluta, aspiración nasogástrica y fluidoterapia. La paciente evolucionó favorablemente y fue dada de alta hospitalaria a los diez días. Actualmente, 12 meses después, permanece asintomática.

Discusión

La detección de aire en la cavidad abdominal habitualmente sugiere la perforación de una víscera hueca y en consecuencia supone la necesidad de una intervención quirúrgica. Sin embargo, hay una pequeña proporción de pacientes que presentan etiologías no quirúrgicas¹.

La NQI se define como la presencia de quistes mucosos y submucosos llenos de gas en la pared del sistema gastrointestinal.

Esta entidad se ha asociado con una enorme variedad de condiciones clínicas y se puede presentar en cualquier parte del tracto gastrointestinal; Tiene

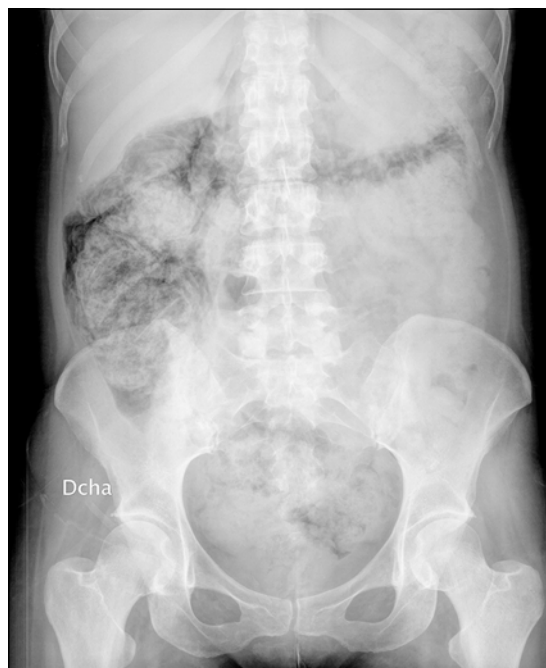

Figura 1. Radiología simple de abdomen.

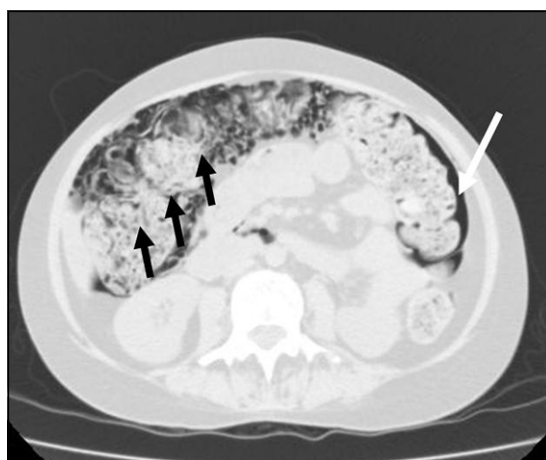


Figura 2. TC abdominal observando múltiples burbujas de aire en la pared del colon (flechas negras) y lámina de neumoperitoneo (flecha blanca).

un pico de incidencia entre los 30 y 50 años y es más frecuente en hombre que en mujeres en una relación 3:1.

El primer caso de NQI fue reportado en el año 1730 por Du Vernoy que la describió como una enfermedad primaria². Sin embargo, puede estar asociada con una variedad de patologías base: sepsis, SIDA, enfermedad inflamatoria intestinal, obstruc-

ción intestinal, enfermedad pulmonar crónica, esclerodermia, enfermedad de Crohn y colitis ulcerosa³⁻⁵.

En la NQI se pueden diferenciar en dos formas, la infantil y la del adulto, siendo la primera de ellas mucho más grave, habitualmente muy agresiva y fulminante, ya que con frecuencia se asocia a edema de la pared del intestino, isquemia de la misma por disminución en el aporte de oxígeno y, finalmente, enterocolitis necrotizante, mientras que en la forma de presentación del adulto tiene un curso más benigno⁶.

Se puede dividir la NQI según la forma de presentación, en primaria o idiopática (15%) y secundaria (85%): inmunosupresión, isquemia, trasplantes, endoscopias digestivas, hipotiroidismo, etc.)⁷. El caso informado en el presente artículo pertenece al segundo grupo.

Los pacientes con NQI pueden ser completamente asintomáticos o presentar síntomas clínicos que asemejen el intestino irritable⁸, la obstrucción o la perforación intestinal⁹.

El diagnóstico de la NQI suele ser complejo, sin embargo, hay ciertos datos que puede hacer levantar las sospechas de NQI, como ciertos patrones de distribución del aire en la Rx simple de abdomen. Pero la TC tiene una mayor sensibilidad y especificidad para la detección del aire intramural y extraluminal. La endoscopia digestiva puede ser difícil de interpretar porque la mucosa puede estar alterada simulando pseudopólipos, tumores intramurales o un linfoma intestinal

Cuando se tiene la certeza de una NQI no complicada, el tratamiento quirúrgico es excepcional y se reserva a los casos con una obstrucción intestinal secundaria al bloqueo de la luz por los quistes. Existen múltiples tratamientos sugeridos para la NQI como antibióticos, corticoides, oxígeno hiperbárico, cirugía, abstención terapéutica, etc. si bien no hay estudios controlados para poder recomendar una u otra opción.

En resumen la NQI es una patología que radiólogos, gastroenterólogos y cirujanos deben conocer para sospecharla en determinadas circunstancias y evitar de este modo laparotomías innecesarias⁹.

Referencias

1. Martín J, Calvete J, Torrico MA, Cassinello N, Camps B. Neumoperitoneos no quirúrgicos: una difícil decisión terapéutica. *Cir Esp*. 2000;67:292-5.
2. C Sulked, Ulbrich S. Acute pneumatosis Cystoides intestinalis following allogeneic transplantation- the surgeon's dilemma. *Bone Marrow transplantation*, 2002;29;795-8.
3. Collins CD, Blanchard C, Cramp M, Gazzard B, Gleeson JA. Case report: Pneumatosis intestinalis occurring in association with cryptosporidiosis and HIV infection. *Clin Radiol*. 1992;46:410-1.
4. Solomon A, Bar-Ziv J, Stern D, Papo J. Computed tomographic demonstration of intramural colonic air (pneumatosis coli) as a feature of severe ulcerative colitis. *Gastrointest Radiol*. 1987;12:169-71.
5. Pun YLW, Russel DM, Taggart GJ, Barraclough DRE. Pneumatosis intestinalis and pneumoperitoneum complicating mixed connective tissue disease. *Br J Rheumatol*. 1991;30:146-9.
6. Koss L. Abdominal gas cysts. An analysis with a report of a case and a critical review of the literature. *Arch Pathol*. 1952;53:523-49
7. Olmsted WW, Madewell JE. Pneumatosis cystoides intestinalis: pathophysiologic explanation of the Roentgenographic signs. *Gastrointest Radiol*. 1976;1:177-81.
8. Gooddall RJR. Pneumatosis coli: report of two cases. *Dis Col Rect*. 1978;21:61-5
9. Bhusuk K, Jeong-Hoon L, Myoung-Don O, Kim I, Sung-yoo Y. Pneumatosis intestinales with neumoperitoneum mimicking intestinal perforation in a patient with myelodysplastic syndrome after hematopoietic stem cell transplantation. *Kor J Int Med*. 2007;22:40-4.