



**Universidad
Zaragoza**

ENFERMEDADES MITOCONDRIALES: MUTACIONES EN EL GEN COX15

MITOCHONDRIAL DISEASES: MUTATIONS IN THE COX15 GENE

TRABAJO DE FIN DE GRADO DE MEDICINA, 2016

DEPARTAMENTO DE BIOQUÍMICA

Autor: BELLIDO BEL, Teresa
Director: LÓPEZ GALLARDO, Ester
Grado de Medicina, 6º curso
Año académico 2015-2016

Resumen en español

La mitocondria es un orgánulo esencial en el mantenimiento de las células eucariotas, su principal función es la producción de energía mediante el transporte de electrones en la cadena respiratoria de su membrana interna. Cuenta con cinco complejos, siendo el cuarto el complejo COX, encargado de llevar los electrones hasta el oxígeno para dar agua. Para la biosíntesis de la mitocondria es necesaria la colaboración de ADN mitocondrial y nuclear, y por tanto las enfermedades mitocondriales pueden estar causadas por mutaciones en ambos sistemas genéticos y dar síntomas muy variados en los pacientes. Para el desarrollo de este trabajo se han estudiado las mutaciones en el gen COX15, gen perteneciente al grupo COX y codificado por ADN nuclear. Cinco casos se han publicado al respecto, y en este trabajo se presenta un sexto caso que fue estudiado en el Departamento de Bioquímica de la Universidad de Zaragoza. Estos pacientes tienen en común la forma de presentación de su patología, siendo características la acidosis láctica y la hipotonía axial (a excepción de un caso que mantiene niveles normales), pero difieren en la forma de evolución, la edad de supervivencia y en las localizaciones de las mutaciones dentro del gen COX15. Cuatro de los seis casos han sido diagnosticados de Síndrome de Leigh. Se ha logrado concluir que existe una relación muy estrecha entre los distintos tipos de mutaciones en el gen COX15, su diferente grado de gravedad y el fenotipo clínico que producen. Se trata de un tema de plena actualidad ya que los mecanismos fisiopatológicos continúan siendo desconocidos para los investigadores, por ello el papel de los médicos es ofrecer un tratamiento sintomático y acompañar a estos pacientes durante su proceso de enfermedad. Se quiere resaltar la importancia de este tipo de enfermedades que por lo general resultan mortales a una temprana edad, y que de forma separada cuentan con pocos casos, pero conjuntamente suponen un problema social importante. Es necesario seguir investigando al respecto para lograr tratamientos eficaces y dirigidos.

Resumen en inglés

The mitochondrion is an essential organelle for eukaryotic cells maintenance, their main function is the production of energy by electron transport in the respiratory chain of the inner membrane. It has five complexes, the fourth known as COX complex, is responsible for transforming oxygen into water. Mitochondria biosynthesis needs collaboration between mitochondrial DNA and nuclear DNA, thus mitochondrial diseases may be caused by mutations in both genetic systems and they also cause varied symptoms in patients. For the development of this work we have studied mutations in the gene COX15, COX gene belonging to the group and encoded by nuclear DNA. Five cases have been published about it, and in this work the sixth case presented was studied in the Department of Biochemistry at the University of Zaragoza. A common point between these patients is their pathology presentation, being characteristic lactic acidosis and axial hypotonia (except for a case that maintains normal levels) and they differ in the way of evolution, the age of survival and locations of mutations within the gene COX15. Four of the patients have a Leigh syndrome. The different types of mutations in the gene COX15 and their differing degrees of severity and clinical phenotype are closely related. This is a hot topic today because the pathophysiological mechanisms remain unknown to researchers, so the role of doctors is just to provide symptomatic treatment and accompany these patients during their disease process. We insist in the importance of this type of diseases that usually are fatal during an early age, and if we count them separately we only have few cases, but together they represent a significant social problem. Further research is needed for effective and targeted treatments

Palabras clave

Mitocondria – enfermedades mitocondriales – mutación mitocondrial – ADN mitocondrial – ADN nuclear – membrana interna – cadena respiratoria – fosforilación oxidativa – sistema OXPHOS – Citocromo C oxidasa – COX – complejo IV – COX15 – hemo A – Síndrome de Leigh – acidosis láctica – hipotonía axial – cardioencefalomiopatía – enfermedades raras – fenotipo – homocigosis – heterocigosis – consanguinidad – investigación – tratamiento.

Abreviaturas

ADNn	ADN nuclear
ADNmt	ADN mitocondrial
ARNr	ARN ribosómico
ARNt	ARN de transferencia
AR	Autosómica recesiva
OXPHOS	Sistema de fosforilación oxidativa
c	Citocromo c
Q	Ubiquinona
MMI	Membrana mitocondrial interna
REP	Retículo endoplásmico
LCR	Líquido cefalorraquídeo
M. esq.	Músculo esquelético
VI	Ventrículo izquierdo
FE	Fracción de eyección
aa	Aminoácidos
RMN	Resonancia Magnética Nuclear
EEG	Electroencefalograma
Rx	Radiografía
ECO	Ecografía
AP	Anatomía patológica
EEII/EES	Extremidades inferiores/superiores
ADC	Coeficiente de difusión aparente
a	Años
m	Meses

ÍNDICE:

<i>1. Objetivos</i>	<i>p.1</i>
<i>2. Introducción:</i>	<i>p.2</i>
<i> Descripción, estructura, función y genoma mitocondrial</i>	
<i>3. Material y métodos</i>	<i>p.8</i>
<i>4. Resultados</i>	<i>p.9</i>
4.1. Complejo IV: Citocromo C oxidasa	<i>p.9</i>
<i> Descripción, estructura, función del grupo COX</i>	
4.2. COX15	<i>p.11</i>
<i> 4.2.1. Descripción y función de COX15</i>	<i>p.11</i>
<i> 4.2.2. Mutaciones en COX15</i>	<i>p.12</i>
<i> 4.2.3. Síndrome de Leigh</i>	<i>p.14</i>
4.3. Caso clínico	<i>p.16</i>
4.4. Comparación de casos clínicos	<i>p. 22</i>
<i> Descripción, cuadro comparativo y conclusiones</i>	
4.5. Cuadro comparativo de mutaciones	<i>p.28</i>
<i> Cuadro comparativo, descripción y conclusiones</i>	
<i>5. Investigación y tratamiento</i>	<i>p.31</i>
<i>6. Conclusiones</i>	<i>p.33</i>
<i>7. Bibliografía</i>	<i>p.34</i>

1. Objetivos

El principal objetivo de este trabajo ha sido realizar una **revisión** sobre las enfermedades mitocondriales, haciendo especial atención a la mutación en el gen **COX15**, con la ayuda de una serie de casos clínicos específicos. Para lograr este objetivo, ha sido necesario revisar estudios publicados sobre las mutaciones mitocondriales, revisar los seis casos descritos hasta el momento, uno de ellos no publicado, presentar dicho caso y compararlo con los previos.

Otro objetivo ha sido **investigar** el grado de gravedad de cada mutación y compararlo con el grado de gravedad de cada fenotipo clínico, intentando establecer una relación entre ambos para poder aceptar la siguiente hipótesis: *los distintos tipos de mutaciones en el gen COX15 difieren en su grado de gravedad, y provocan un fenotipo clínico dependiente de dicho grado.*

Por otro lado, también se ha querido dar importancia a este tipo de patologías “raras”, que de forma individual cuentan con pocos casos, pero de manera global suponen un problema de gran peso a nivel mundial. Hoy en día no se conoce la etiología exacta de una gran cantidad de enfermedades mitocondriales, y esto resulta indispensable para comprender su fisiopatología, su evolución y su pronóstico. Por ello, otro de los objetivos ha sido **resaltar la necesidad de investigación** para lograr encontrar los mecanismos de acción y con ello encontrar tratamientos eficaces, para poder dar esperanza a estos pacientes.

De forma resumida, los objetivos han sido:

- Señalar las enfermedades mitocondriales, y en especial las mutaciones en el gen COX15
- Describir la clínica de estos pacientes presentando un caso no publicado, y comparándolo con los 5 casos publicados hasta el momento que presentan mutaciones en el mismo gen.
- Investigar y concluir si existe relación entre los distintos tipos de mutaciones y el fenotipo clínico, dependiendo de su gravedad.
- Remarcar la importancia de la necesidad de investigación y tratamiento para estas patologías.

2. Introducción

Descripción, estructura, función y genoma mitocondrial

La mitocondria es un orgánulo propio de las células **eucariotas**, prácticamente presente en todos los organismos de este tipo (incluidos hongos, animales y plantas). Se trata de un orgánulo **convertidor de energía** con una membrana especializada en la **producción de ATP**, lo cual determina su función principal. Gracias a ellas, las células eucariotas no dependen de la glucólisis para formar energía, el cual supondría un proceso relativamente ineficiente (la transformación de glucosa a piruvato por glucólisis libera menos del 10% de energía, y se producen 2 moléculas de ATP por cada molécula de glucosa oxidada, mientras que la mitocondria produce 30 ATP por cada molécula de glucosa, y además crea una energía muy eficiente)⁽¹⁾. Pero a parte de esta función primordial, la mitocondria participa en muchos otros procesos tales como la producción de calor, la apoptosis, el mantenimiento del calcio intracelular (lo “secuestra” cuando su concentración en el citoplasma es muy elevada), la creación de especies reactivas de oxígeno (importantes como segundos mensajeros en la señalización celular), la biosíntesis del grupo hemo, la participación en el ciclo de la urea, en la beta-oxidación de los ácidos grasos, en rutas metabólicas del ciclo de Krebs entre otras.^(2, 3)

Con forma de cilindro alargado, rígido, y el tamaño de una bacteria, la mitocondria es móvil y plástica, cambiando constantemente de forma. Posee una distribución y orientación típicas

de cada tejido, así, el número de estos orgánulos aparece en mayores concentraciones en las células del músculo cardíaco, alrededor del flagelo de los espermatozoides y cerca de otros lugares donde se necesitan grandes cantidades de ATP, lo cual explicará más adelante algunas manifestaciones clínicas derivadas de sus mutaciones.

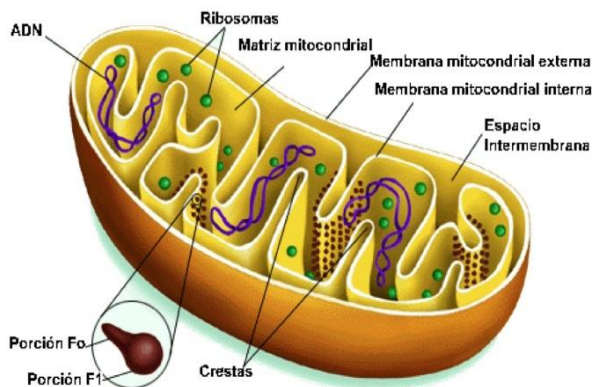


Figura 1: Morfología de la mitocondria

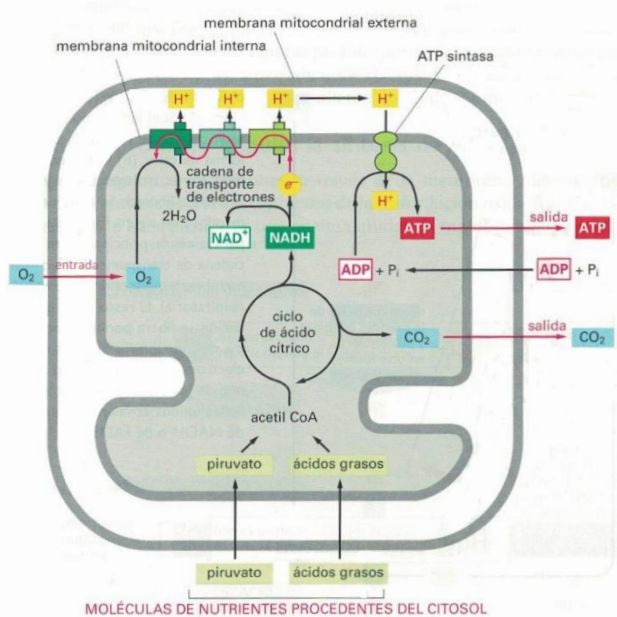
La mitocondria está formada por dos membranas, externa e interna, el espacio intermembrana y por la matriz.

- La **membrana externa** contiene numerosas porinas por donde pasan las moléculas de menos de 5000 daltons⁽¹⁾ y cuenta con un transportador denominado TOM (translocasa de membrana externa)⁽³⁾.
- En contraposición, la **membrana interna** es impermeable (sobre todo a los iones, por su composición en fosfolípidos doble cadiolipina y ácidos grasos) lo que permite que el contenido de la matriz sea muy seleccionado.

Es en cambio permeable frente a pequeñas moléculas y enzimas mitocondriales, gracias a las proteínas de transporte que también contiene esta membrana ⁽¹⁾ (OXA1, TIM22 o TIM23 ⁽³⁾).

Observadas al **microscopio electrónico**, las mitocondrias se caracterizan por la gran cantidad de membrana plasmática que contienen, la cual proporciona el lugar donde los procesos de transporte de electrones forman la mayor parte de ATP de las células, gracias al acoplamiento quimiosmótico: en esta membrana se encuentra el **sistema de fosforilación oxidativa (OXPHOS)**, ruta final que conduce a la síntesis del ATP, formado por 5 complejos multienzimáticos. La membrana interna aumenta su superficie formando repliegues dirigidos hacia la matriz denominados **crestas**. El número de estas depende del tipo celular donde se halle, aumentando la densidad de las crestas según sus necesidades de ATP (por ejemplo será mayor en el músculo cardíaco que en otras localizaciones, por ejemplo).

- En la **matriz** mitocondrial hay numerosas enzimas, unas de ellas encargadas de transformar el piruvato y los ácidos grasos en acetil-CoA, y otras que oxidan el acetil-CoA en el ciclo del ácido cítrico.



Esta oxidación deja como principal producto final al CO₂, que será posteriormente eliminado como producto de desecho de la célula, y al **NADH** (y FADH₂), que constituyen la principal fuente de electrones que serán transportados a través de la cadena respiratoria de la mitocondria.

Dicha cadena respiratoria bombea esta energía hacia el exterior de la matriz generando un gradiente electroquímico de protones transmembrana. Al volver los protones a la matriz, se libera energía que impulsa la producción de ATP gracias a la ATP sintasa ⁽¹⁾

Figura 2: Mecanismo de producción de energía en las Mitocondrias ⁽¹⁾.

En todo este proceso intervienen tres complejos enzimáticos fundamentales y dos transportadores móviles que completan el transporte electrónico, siendo la vía del flujo de electrones: **NADH** → complejo de la NADH deshidrogenasa o **complejo I** → **ubiquinona** o coenzima Q, CoQ → complejo citocromo b-c1 o **complejo III**, ubiquinol → **citocromo c** → complejo de la citocromo oxidasa o **complejo IV** → O₂ → H₂O ^(1 y 3)

(El complejo II recibe los electrones desde el FADH₂ y continúa la misma vía que el NADH) ⁽³⁾.

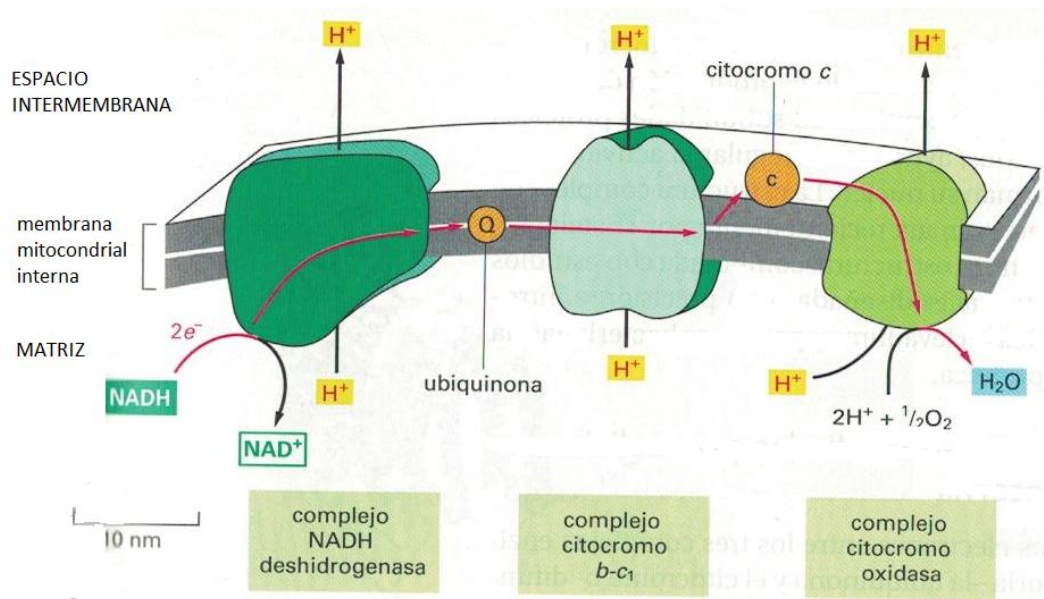


Figura 3: La figura muestra el paso de electrones en la membrana interna mitocondrial. Podemos observar los tres complejos enzimáticos respiratorios que bombean protones y los intermediarios de estos complejos que actúan como transportadores móviles (ubiquinona y citocromo c) ⁽¹⁾.

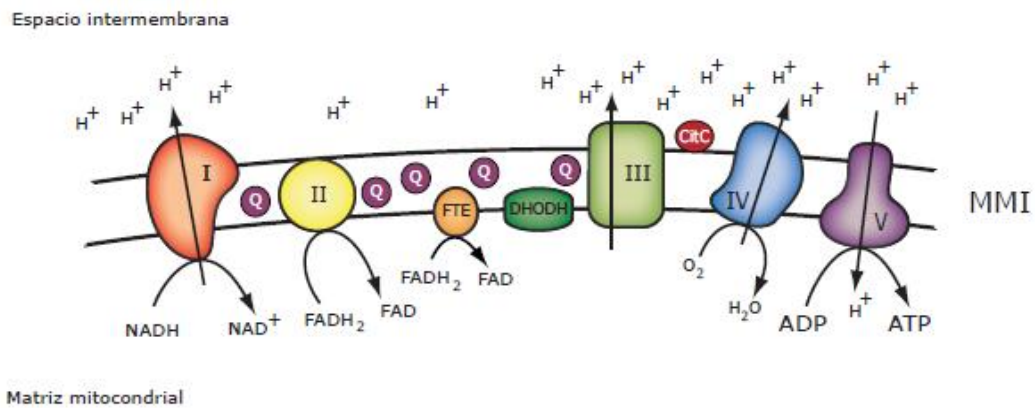
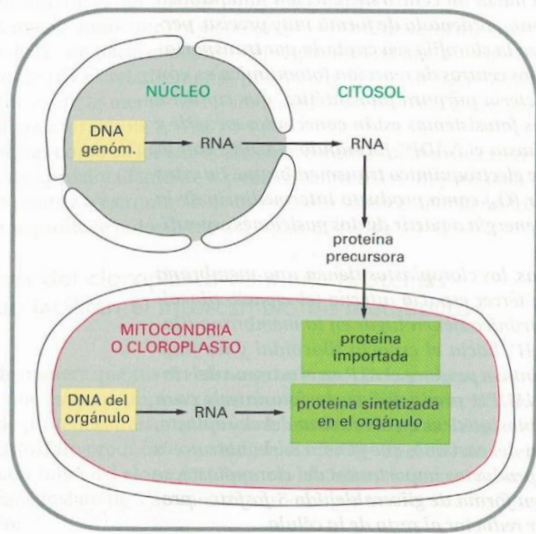


Figura 4: Sistema OXPHOS. Número I, II, III, IV y V corresponden a los 5 complejos enzimáticos de este sistema. NADH y FADH₂ son coenzimas reducidos procedentes de nutrientes de células, que ceden sus electrones a la cadena respiratoria (complejo I y II respectivamente) creando un gradiente electroquímico y por consiguiente energía, que será empleada por el complejo V para producir el ATP ⁽³⁾.



Para la biosíntesis de la mitocondria **coexisten dos sistemas genéticos diferentes**: el de la propia mitocondria y el del núcleo de la célula.

La gran mayoría de las proteínas mitocondriales están codificadas por genes especiales del **ADN nuclear - ADNn** (son sintetizadas por los ribosomas citosólicos y transportadas a la mitocondria desde el citosol).

Pero, también hay proteínas codificadas por el ADN del propio orgánulo, **ADN mitocondrial - ADNmt** (están sintetizadas por los ribosomas de la mitocondria).

Figura 5: Esquema de los dos genomas que codifican la mitocondria: ADNn y ADNmt ⁽¹⁾

De este modo, la mitocondria depende tanto de su propio ADNmt como del ADNn que codifica proteínas encargadas del mantenimiento del sistema genético mitocondrial, y es por ello que las enfermedades mitocondriales presentan un patrón tan inespecífico con un amplio espectro clínico y fenotípico, pudiendo ir desde mutaciones asintomáticas hasta enfermedades incapacitantes y mortales para el paciente.

En el sistema de fosforilación oxidativa (OXPHOS) comentado previamente, se encuentra el ADN mitocondrial (ANDmt) formado por 16569 pares de bases que contienen información para 37 genes: 2 de ellos ARN ribosómico (ARNr), 22 ARN de transferencia (ARNt), y 13 cadenas polipeptídicas diferentes que forman parte del sistema OXPHOS (7 del complejo I, 1 del complejo III, **3 del complejo IV o citocromo c oxidasa** y 2 ATP sintasa). EL resto de complejos y componente de la mitocondria están regulados por **ADN nuclear**.

En general, las alteraciones en cualquier ruta metabólica mitocondrial dan lugar a patologías relacionadas con este orgánulo celular: son las denominadas **patologías mitocondriales**.

Existen diferencias entre estos dos tipos de ADN: los genes del ADN mitocondrial están dispuestos unos a continuación de los otros sin nucleótidos ni intrones intermedios, y por tanto, al encontrarse próximo a la membrana interna mitocondrial y no estar protegido por histonas, quedan expuestos a un **mayor número de mutaciones** que el ADNn, debido además a la alta producción de radicales de oxígeno de la mitocondria; estas mutaciones tienen que superar un cierto umbral, distinto según cada tejido corporal, para expresarse clínicamente. Otra diferencia radica en el tipo de herencia, siendo la del ADN mitocondrial exclusivamente **materna**, y la del ADNn **mendeliana** ⁽²⁾.

Enfermedades mitocondriales: mutaciones en COX15

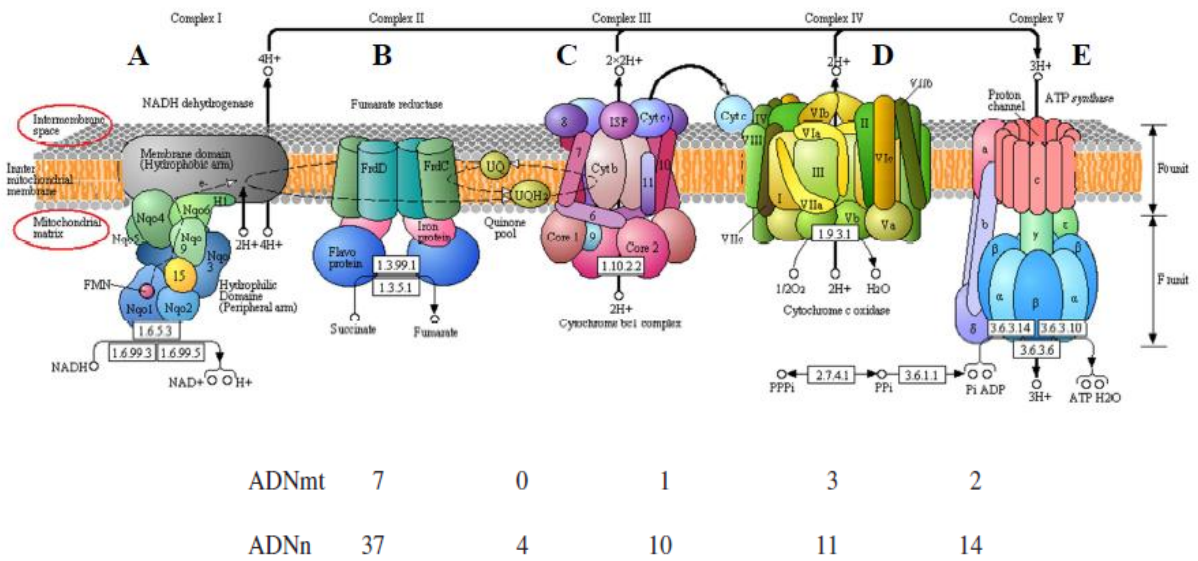


Figura 6: Sistema de fosforilación oxidativa, con sus cinco complejos y el paso de electrones ⁽¹⁹⁾. En la parte inferior vemos el número de subunidades que codifica cada genoma ⁽²⁾.

El **Citocromo C oxidasa (COX) o complejo IV** es un componente de la cadena terminal respiratoria celular, encargado de catalizar la transferencia de electrones en la reducción del Citocromo c a oxígeno. Consta de 3 subunidades catalíticas codificados por genes mitocondriales (COXI, COXII y COXIII), el resto de sus subunidades estructurales están codificadas por **genes nucleares**.

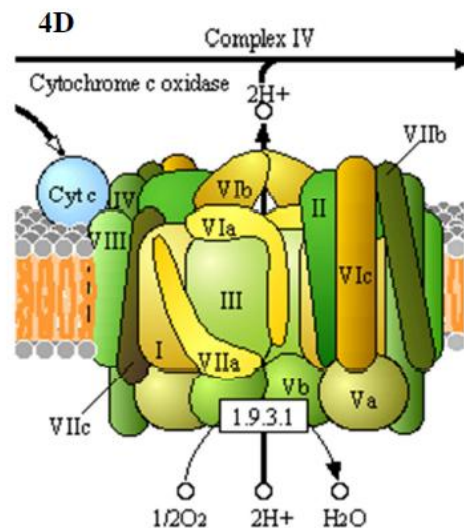


Figura 7: Complejo IV localizado en la membrana interna mitocondrial. Formado por 13 proteínas, 2 grupos protéticos citocromos hemo -a y hemo -a3 y 2 centros de cobre CuA y CuB. Tiene función de catalizar la oxidación del citocromo reduciendo el O₂ a H₂O ⁽¹⁹⁾.

El **COX15** es un gen perteneciente al grupo COX, regulado por **ADNn**, es por ello que este trabajo se centra en las **enfermedades mitocondriales causadas por mutaciones en el ADNn** cuya función tiene implicaciones en la mitocondria y cuya herencia sigue un patrón mendeliano, siendo la mutación del COX15 de herencia **autosómica recesiva** ⁽⁴⁾. Las mutaciones en este tipo de genes siguen unos mecanismos que continúan siendo prácticamente desconocidos hoy en día, habiéndose identificado relativamente pocas mutaciones de este tipo. Es ahora cuando se empieza a conocer el papel de ciertas alteraciones genéticas y sus consecuencias en la mitocondria. Este gen se explicará más adelante junto con el grupo COX.

Por todo ello, a la hora de clasificar una enfermedad como “mitocondrial”, existen unos criterios de selección que deben usarse con cierta laxitud, pues es difícil cumplirlos todos y no por ello dejan de formar parte de este tipo de patologías. Debemos sospechar una enfermedad mitocondrial ante un paciente con una **asociación de síntomas** bastante inexplicable, de curso **rápido y progresivo** e implicación de **varios órganos no relacionados** entre sí. Para llegar al diagnóstico de una enfermedad mitocondrial se requieren muchos recursos médicos, tanto de laboratorio como de diferentes especialidades, es necesario por tanto un **abordaje multi e interdisciplinar**.

A nivel **material**, se necesita una gran cantidad de determinaciones:

- **Análisis sanguíneos** que nos orienten hacia este tipo de patologías, generalmente por un aumento característico en el niño del ácido láctico tanto en plasma como en el LCR.
- **Anatomía patológica** donde se suele apreciar un aumento en el número de mitocondrias anormales en la zona subsarcolémica y la presencia de fibras rojo-rasgadas en las biopsias musculares y en muchas ocasiones fibras COX negativas.
- Determinaciones **bioquímicas** y medición del nivel de consumo de oxígeno en una muestra en fresco o la medición de la actividad de enzimas respiratorias
- **Estudios de ensamblajes** de OXPHOS por medio de **electroforesis**
- **Genética molecular** con amplificación del ADN mediante PCR y la hibridación Southern, entre otros.

A nivel de **personal sanitario**, es necesaria una colaboración entre múltiples especialistas para brindarle al paciente los mejores cuidados posibles, debido a que actualmente el tratamiento sintomático es el único posible, ya que los mecanismos fisiopatológicos de estas mutaciones continúan siendo desconocidos.

Estas enfermedades, aunque de forma individual cuenten con pocos casos, de manera global son las **más comunes** de los errores congénitos del metabolismo, constituyendo así un **problema social y sanitario** importante ⁽²⁾.

3. Material y métodos

Número de artículos encontrados: Utilizando la base de datos Pubmed e introduciendo las palabras: “Cytochrome c oxidase” se encuentran 23190 resultados, “Leigh syndrome” se encuentran 2205 resultados, “COX15 mutation” se encuentran 19 resultados, “Leigh syndrome COX15” se encuentran 8 resultados. Usando la base de datos OMIM y escribiendo las palabras “COX15” encontramos 9 resultados. Puesto que este trabajo es de tipo descriptivo, de todos estos resultados mencionados se han seleccionado una pequeña cantidad de estudios.

Número de revisiones realizadas: El trabajo se ha basado principalmente en los casos publicados sobre pacientes que sufren mutaciones en COX15, son **5 artículos** que en este trabajo nombraremos como: **caso de Antonicka, caso de Oquendo, caso de Buigiani, caso de Alphadel y caso de Miryounesi** en referencia a sus autores. Además, se han revisado los informes de un nuevo paciente con el mismo diagnóstico, 11 artículos de la base de datos Pubmed, 1 de la base de datos OMIM, 2 trabajos de investigación (tesis doctoral y trabajo de fin de máster), y 3 libros, de medicina interna, biología y pediatría respectivamente.

Criterios de selección y método de recogida de datos: Los artículos y trabajos seleccionados se han hecho en base a su relación con el **tema de estudio** de este trabajo y a su **actualidad**: 5 artículos proporcionados por el tutor que a su vez se encuentran publicado en la base de datos Pubmed (años 2003, 2004, 2005, 2010 y 2016), revisión de un caso no publicado mediante dos informes médicos pertenecientes a la Unidad de Enfermedades raras pediátricas de Madrid y la Unidad de Diagnóstico y Tratamiento de Errores Congénitos del Metabolismo de Santiago de Compostela proporcionados por el tutor, 7 artículos encontrados en la base de datos Pubmed (el más antiguo del año 2003, los más novedosos del 2016), revisión de una tesis doctoral sobre mutaciones en COX de 2012, revisión de un trabajo de fin de máster sobre la terapia genética en las enfermedades mitocondriales de 2013, revisión de un libro de biología descriptivo de la célula, de un libro de medicina interna y de un libro de pediatría, investigación en páginas de bioquímica online (OMIM) para localizar y describir las distintas mutaciones.

Instrumentos utilizados para el análisis de datos: base de datos Pubmed, base de datos bioquímicos OMIM, libro de texto (La Célula, Medicina Interna Farreras, Manual de pediatría), informes proporcionados por el tutor de paciente real, tesis doctoral y trabajo fin de máster.

Resultados obtenidos:

- Información muy actualizada sobre el tema en estudio (toda la información gira en torno al año 2010, siendo la más antigua de 2003 y las más novedosas del año 2016).
- Se trata de un tema que está de plena actualidad para la investigación pues falta todavía muchos datos por descubrir (tanto fisiopatológicos como terapéuticos).
- Pocos casos descritos hasta el momento sobre mutaciones en el gen COX15. Se espera un incremento de estos casos en los próximos años por el aumento de investigaciones y nuevas técnicas.

4. Resultados

4.1. Complejo IV: Citocromo C oxidasa

Descripción, estructura y función del grupo COX

El grupo COX o complejo IV de la cadena respiratoria, que, como previamente ha sido mencionado, es una enzima terminal multiheteromérica en dicha cadena que cataliza la reducción de citocromo C al oxígeno y cede los electrones para generar H₂O. El transporte de electrones lleva asociado un bombeo de protones que contribuye de esta forma al gradiente electroquímico a través de la membrana interna y por tanto a la producción del ATP. Dentro de este complejo, encontramos múltiples mutaciones con fenotipos y heterogeneidad genética pues sus alteraciones forman parte del grupo de mutaciones mitocondriales ⁽⁵⁾.

EL COX es activo en forma de **dímero** (dos monómeros conectados entre sí por una molécula de cardiolipina) y necesita una estructura específica con varios grupos prostéticos para realizar su función, de este modo está compuesto por:

- Magnesio y zinc
- Dos grupos hemo (a y a₃)
- Dos centros de cobre (Cu_a y Cu_b)
- 13 subunidades de las cuales:
 - 10 dependen de **ADN nuclear**: COX4, COX5a, COX5b, COX6a, COX6b, COX6c, COX7a, COX7b, COX7c y COX8. Regulan la actividad y estabilidad del complejo, y sus mutaciones dan más de 20 fenotipos clínicos diferentes. Son sintetizadas por los ribosomas citosólicos y transportadas a la mitocondria desde el citosol, incorporándose a esta por medio de las translocasas de la membrana interna (Tim) y externa (Tom).^(4, 5 y 6)
 - Otras 3 subunidades dependientes de ADNmt: COX1, COX2 y COX3. Forman el centro catalítico del enzima. De igual forma, mutaciones en estas 3 subunidades dan más de 20 fenotipos clínicos diferentes ^(3 y 6).

Para ensamblar todas estas subunidades y formar el holoenzima maduro, es necesaria la acción de múltiples proteínas accesorias (factores de ensamblaje) ⁽³⁾. El ensamblaje del COX es un proceso lineal caracterizado por una incorporación de las subunidades con un orden establecido.

De forma resumida, este proceso cuenta con tres subcomplejos (S1, S2 y S3) y se caracteriza por la siguiente secuencia: COX → se incorpora en la membrana mitocondrial interna → forma el **subcomplejo S1** → el subcomplejo S1 se une al hemo a + hemo a₃ + CuA + COX4 y COX 5a → forma el **subcomplejo S2** → el subcomplejo S2 se une a COX 2 + CuA → incorporación rápida de proteínas → se forma el **subcomplejo S3** → el subcomplejo S3 se une a COX6a, COX6b, COX 7a ó COX7b → se forma el **S4** (es una holoenzima monomérica, inactiva) → **dimerización** de COX → **COX activo** ⁽³⁾.

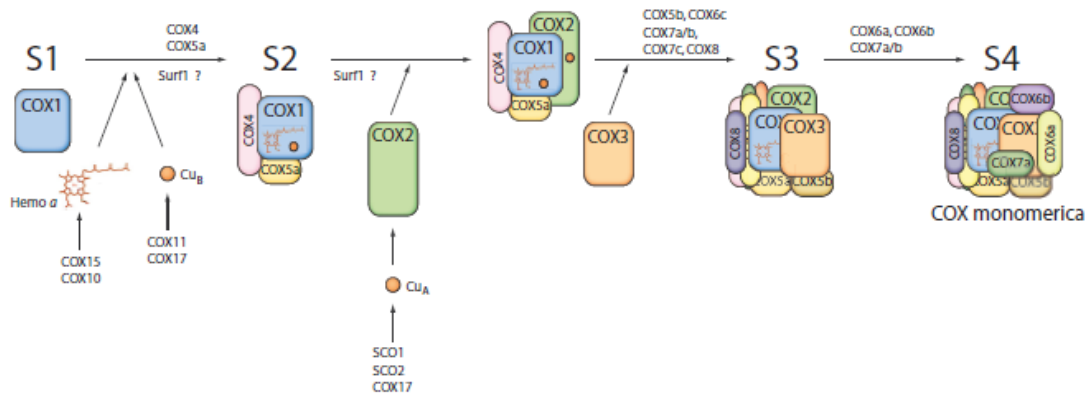


Figura 8: Ensamblaje del grupo COX mediante la formación de subcomplejos. Desde la incorporación del COX en la MMI hasta su activación en forma de dímero ⁽³⁾.

Los defectos en este grupo de enzimas se han identificado en genes que codifican proteínas que juegan un papel en el ensamblaje del COX, es decir, mutaciones de los factores de ensamblaje del complejo IV como **SURF1**, **SCO1** o **SCO2** (forman el centro del cobre del COX2), **COX10**, **COX17**, **COX15**, en factores de traducción como el TACO1 u otros genes como LRPPRC, TK-2, COX6B1, FASTKD2, MTCO1, MTCO2 o MTCOS ^(3, 6, 7), pero la que nos interesa para el desarrollo de este trabajo es la mutación en el gen **COX15**. El complejo IV puede bloquearse y por tanto disminuir su expresión y acumular intermediarios de estos procesos si aparecen defectos en cualquiera de estas proteínas mencionadas ⁽³⁾.

De forma general, estas mutaciones en el COX son una de las causas más frecuentes de defectos en la cadena respiratoria humana y, al existir tantas alteraciones posibles, los **fenotipos clínicos van a ser muy variados** ⁽⁶⁾. Esta diversidad clínica se debe a la gran cantidad de factores que interactúan en estos sistemas, de forma que según cuál se vea afectado y dónde se afecte, tendremos una clínica u otra.

Por otro lado, los pacientes diagnosticados de mutaciones de este tipo presenten algunas **similitudes** en su expresión clínica. Un ejemplo es que muchos de ellos tienen principalmente afectado el **músculo esquelético**, esto se debe a la mayor necesidad de ATP de este sistema, por tanto mayor concentración de mitocondrias, en estos casos anormales, y finalmente sintomatología a este nivel. A pesar de todo esto, no es una tarea sencilla correlacionar la presentación clínica con la distribución de la mutación. ⁽¹⁾

Adentrándonos en el ámbito médico, destacar que, sin la intervención humana y por motivos que desconocemos, algunos de estos pacientes han experimentado una **regresión** de su enfermedad y su pronóstico de vida ha superado lo esperado (un caso continúa con vida con 16 años y menos síntomas que durante su infancia, otros dos continúa vivos con 2 y 7 años). Más tarde se comentaran estos casos. Pero todavía no disponemos de **ningún tratamiento efectivo**, pues la mayoría de mecanismos de producción de estas mutaciones se escapan al conocimiento humano y quedan por descubrir muchos factores que intervienen en el ensamblaje y la biogénesis del complejo IV.

Por todo esto, un objetivo importante de la investigación consiste en conseguir, a través de los nuevos conocimientos genéticos que se van obteniendo, dar una esperanza futura con los tratamientos a estos pacientes. ⁽⁵⁾

4.2. COX15

4.2.1: Descripción y función de COX15

El COX15 es una enzima que participa en la biosíntesis del complejo IV, regulado por ADNn y localizado por tanto en la membrana interna de la mitocondria. Forma el grupo prostético del COX a través de la síntesis del grupo hemo A a partir del hemo O (este a su vez sintetizado a partir del hemo B). Se han descubierto dos variantes de este gen con diferente C-terminal, pero su función se mantiene desconocida: COX15.1 y COX15.2. ^(3 y 6)

Se ha localizado este gen en el cromosoma 10 (10q24.2). ⁽⁸⁾

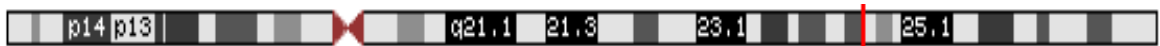


Figura 9: Localización del gen COX15 (marcada con raya roja) en el brazo largo del cromosoma 10, posición 24.2, localización chr 10: 99,696,128-99,732,665 ⁽⁸⁾

La síntesis del grupo hemo A se produce en la mitocondria de la siguiente manera: grupo vinilo del carbono C-2 (anillo pirrólico) del **hemo B** → farnesilación por farnesiltransferasa (hemo A) codificada por **COX10p** → **hemo O** → grupo metilo del Carbono C-8 del hemo O → oxidación a aldehído por **COX15p** (y otras dos proteínas de la membrana mitocondrial: ferredoxin y ferredoxin oxidasa) → **hemo A** ^(6 y 9).

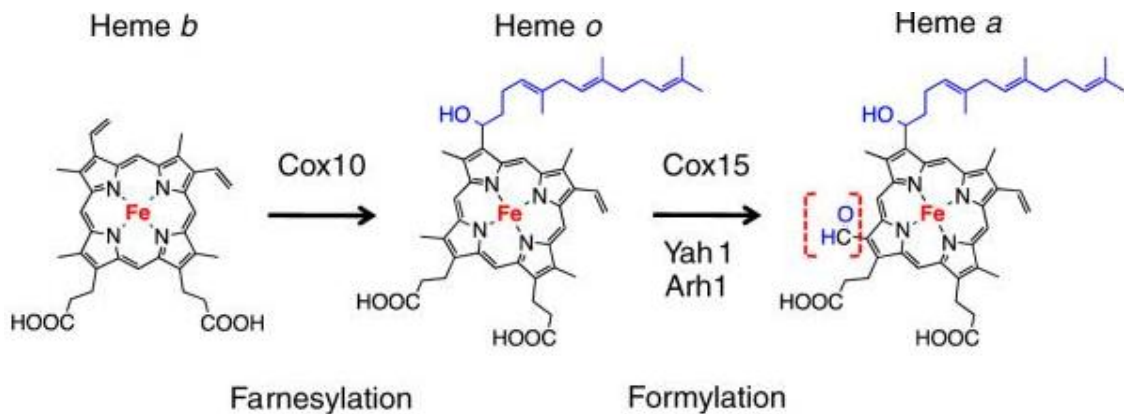


Figura 10: Biosíntesis del grupo hemo A. Transformación de hemo B a hemo A a través de dos mediadores: hemo O sintetasa (HOS, catalizado por COX10) y hemos A sintetasa (HAS, catalizado a su vez por COX15) ⁽⁹⁾.

Delecciones en este gen producen por lo tanto **niveles indetectables de hemo A**, manteniéndose los niveles de hemo O, pues COX15 no interviene en la síntesis de este último. En cambio, mutaciones en el COX10 provocarán niveles indetectables de ambos hemo. Si los niveles de hemo A se alteran, esto influirá a su vez en el **ensamblaje y la actividad del complejo COX** ⁽⁶⁾.

Estudios sobre mutaciones en COX15 han demostrado una clínica muy grave en los pacientes que la padecen: **cardiomiopatías hipertróficas**, asociación con el **síndrome de Leigh** etc. Los casos publicados sobre pacientes de este tipo son 5. Otro paciente ha sido estudiado por una mutación de este tipo, y es el caso que se va a presentar en este trabajo, caso no publicado todavía.

4.2.2: Mutaciones en COX15

Recopilando la información descrita en los 5 casos publicados sobre mutaciones en el COX15 e incluyendo el caso clínico central de este trabajo (explicados más adelante), podemos concluir que todos ellos guardan **similitudes** en cuanto a la clínica que presentan. De este modo, los tejidos comúnmente afectados son aquellos donde abundan las mitocondrias por ser los que más necesidades energéticas requieren: corazón, hígado, los riñones y los **músculos**. Es frecuente la presentación de encefalopatía no específica, acidosis láctica, hipotonía, regresión motora, problemas de succión y alimentación, irritabilidad y la falta de reactividad frente a estímulos externos. Llegar al diagnóstico de esta entidad no es sencillo, y lo normal es pensar en ella cuando se han descartado otras patologías mucho más frecuentes en la población general. Tendremos por tanto que plantearnos algunos diagnósticos diferenciales ante estos síntomas tan inespecíficos:

Ante un recién nacido con **hipotonía**, deben plantearse las posibles etiologías de ese estado y comenzar los estudios indicados (de laboratorio, de neuroimagen, electrofisiología, biopsias musculares y anatomía patológica etc.) y los posibles diagnósticos diferenciales. Puede ser consecuencia tanto de procesos leves (hipotonías transitorias por el paso transplacentario de anestésicos) como de enfermedades mortales (mutaciones en COX15). A pesar de todos los estudios y pruebas que se realizan a estos niños, es bastante frecuente no lograr el diagnóstico concreto de la hipotonía.

El tono muscular se evalúa al nacimiento con el test de Apgar (activo, cierta flexión o laxo) en los minutos 1, 5, 10, 15 y 20 y más tarde en la exploración general del niño, siendo su actitud fisiológica la de movimientos incontrolados de las extremidades y manos, sonrisa involuntaria, giros de cabeza, mioclonías de mandíbula y pies y existencia de reflejos arcaicos (reflejos del moro del sobresalto, de presión plantar y palmar, de succión, de incurvación del tronco, de tónico del cuello, del paracaídas y de la marcha). Teniendo en cuenta que existe una hipotonía transitoria para que el feto pueda atravesar el canal del parto y un estado hipotónico si los recién nacidos son prematuros, el resto de hipotonías van a llamar la atención gracias a estas evaluaciones neonatales, e indican, la mayoría de las veces, algún tipo de trastorno funcional o neurológico.

Los **errores innatos del metabolismo** puede expresarse como una hipotonía generalizada únicamente, hay que incluirlos en la lista de posibles causas. Además de los trastornos metabólicos, hay que pensar en: hemorragia parenquimatosa hemisférica, encefalopatías hipóxico-isquémica, sepsis, alteraciones de las motoneuronas (atrofia musculoesquelética tipo I, parálisis cerebral infantil etc.), leucodistrofia metacromática (sulfatidosis), enfermedades peroxisomales, fenilcetonuria (aminoacidopatías), acidurias orgánicas (acidurias glutáricas tipo I y II), miopatías congénitas etc.

Las metabopatías, como en nuestro caso, suelen aparecer sobre los 3 o 4 meses de vida extrauterina siendo poco expresivas en el periodo neonatal, y se suelen manifestar como **imposibilidad del sostén cefálico** ⁽¹⁰⁾.

Conforme evoluciona la clínica de estos pacientes y comienzan los estudios, la mayoría desarrollan un **aumento del ácido láctico**, dato característico en las mutaciones de este tipo. Ante este hallazgo, cabe realizar un diagnóstico diferencial entre las posibles causas de acidosis láctica al nacimiento.

El **ácido láctico** es resultante del metabolismo de la glucosa y se degrada al oxidarse como ácido pirúvico de nuevo. En el catabolismo de este sustrato, el ácido pirúvico debe introducirse en la **mitocondria** y en ella, o bien se degrada a CO₂ y H₂O o interviene en la síntesis de grasas, o bien deriva hacia la gluconeogénesis e interfiere con el **NADH** (piruvato + NADH + H⁺ → lactato + NAD). Por tanto, el ácido láctico está totalmente relacionado con la mitocondria y con su principal función, y por ello alteraciones en esta última implicarán cambios en el sustrato, siendo común encontrarlo elevado.

El ácido láctico puede acumularse en sangre y producir **acidosis láctica** por diversos procesos: por un aumento de su síntesis, por problemas en su utilización, por defectos de su metabolismo, por interacciones medicamentosas, por ciertas patologías etc. Estos incrementos y descensos del ácido van a estar regulados por un feedback positivo y negativo: la acidosis sistémica hará que descienda, y la alcalosis hará que aumente, con el fin de mantener un pH dentro de los rangos normales. El lactato es producido en distintas partes del cuerpo (piel, cerebro, hematíes, músculo) y metabolizado por hígado principalmente, y por riñón. Las distintas causas de acidosis láctica que hay que tener en cuenta en los pacientes que la presentan son:

- **Hipoxia tisular:** al provocar una alteración a nivel de la mitocondria, causa un aumento del piruvato en el citoplasma de la célula, ya que ahora la energía de esta dependerá principalmente de la glucólisis en vez de la mitocondria, y necesitará más sustrato para producirla (aumenta la síntesis de piruvato y se inhibe su uso en la mitocondria). Estados hipoxémicos en estos pacientes podrían deberse a un shock, asfixia, anemias intensas entre otros.
- **Fármacos:** se debe hacer una anamnesis completa interrogando a la madre por el uso de medicamentos durante la gestación, así como la toma de estos por parte del niño. Pueden producir acidosis láctica el alcohol, ciertos antidiabéticos orales como la metformina, la fructosa, los salicilatos etc.
- **Patologías:** iniciar el estudio de enfermedades como la diabetes mellitus I, insuficiencias hepáticas o renales (disminuyen el metabolismo del lactato), sepsis, leucemia, tumores sólidos, ferropenia, pancreatitis, síndrome del intestino corto o, como es nuestro caso, patologías relaciones con **errores congénitos del metabolismo**.
- **Espontánea**
- **Congénita:** déficits de la glucosa – 6- fosfatasa o enfermedad de von Gierke, de la fructosa – bifosfatasa, del piruvato – carboxilasa o del piruvato – deshidrogenasa.

La acidosis láctica tiene consecuencias a nivel **cardiaco**, pues disminuye la contractilidad del miocardio y en consecuencia el gasto cardiaco, afecta también a la **respiración** provocando una hiperventilación y respiración de Kussmaul, y al **SNC** provocando cefaleas, confusión y pudiendo llegar hasta el coma aunque, todas estas alteraciones no se evidencian prácticamente en la clínica de nuestros pacientes ⁽¹¹⁾.

En el sexto caso presentado en este trabajo llama la atención la ausencia de acidosis láctica. En cambio, presenta una elevada bilirrubina (10.0 mg/dL) y en consecuencia ictericia. La hiperbilirrubinemia es el resultado de un desequilibrio entre la producción y la capacidad de excreción de la bilirrubina. Las posibles causas de esta alteración son: la hemólisis, el déficit de su transporte, de su captación, de su excreción, de la glucuronoconjugación, la colestasis intrahepática, la colestasis mecánica y la reabsorción intestinal. Los cuadros clínicos que puede producir esta situación tienen un amplio espectro de gravedad, pudiendo ser desde fisiológicas, pasando por disfunciones hepáticas por inmadurez e infecciones virales, hasta mutaciones en genes mitocondriales, como sería nuestro caso ⁽¹²⁾.

4.2.3: Síndrome de Leigh

El síndrome de Leigh es una enfermedad neurodegenerativa multietiológica con una amplio espectro clínico, que afecta a 1 de cada 40.000 nacidos vivos. Mutaciones en el gen **COX15** la pueden producir, del mismo modo que mutaciones en el COX10, SCO1, SCO2, TH-2 (es decir, en cualquier gen necesario para la síntesis del COX), así como alteraciones del piruvato deshidrogenasa, del complejo I y del ATP sintetasa, aunque la principal mutación descrita en este patología es la del **SURF1**.

Hoy en día se han identificado 75 genes, codificados tanto por ADNn como por ADNmt, relacionados con esta patología. Cuatro de los seis casos que se presentan en este trabajo están diagnosticados de esta enfermedad ^(13, 14, 15,16).

Phenotype-Gene Relationships

Location	Phenotype	Phenotype MIM number	Inheritance (in progress)	Phenotype mapping key	Gene/Locus	Gene/Locus MIM number
2q35	Leigh syndrome	256000	AR, Mi	3	BCS1L	603647
2q37.3	?Leigh syndrome	256000	AR, Mi	3	NDUFA10	603835
5p15.33	Leigh syndrome	256000	AR, Mi	3	SDHA	600857
5q11.2	Leigh syndrome	256000	AR, Mi	3	NDUFS4	602694
5q12.1	Leigh syndrome	256000	AR, Mi	3	NDUFAF2	609653
5q31.3	Leigh syndrome due to mitochondrial complex I deficiency	256000	AR, Mi	3	NDUFA2	602137
8q22.1	Leigh syndrome due to mitochondrial complex I deficiency	256000	AR, Mi	3	NDUFAF6	612392
9q34.2	Leigh syndrome due to COX IV deficiency	256000	AR, Mi	3	SURF1	185620
10q24.2	Leigh syndrome due to cytochrome c oxidase deficiency	256000	AR, Mi	3	COX15	603646
11p11.2	Leigh syndrome due to mitochondrial complex I deficiency	256000	AR, Mi	3	NDUFS3	603846
11q13.2	Leigh syndrome due to mitochondrial complex I deficiency	256000	AR, Mi	3	NDUF58	602141
11q24.2	Leigh syndrome due to mitochondrial complex I deficiency	256000	AR, Mi	3	FOXRED1	613622
12p13.32	Leigh syndrome due to mitochondrial complex I deficiency	256000	AR, Mi	3	NDUFA9	603834
12q22	Leigh syndrome due to mitochondrial complex I deficiency	256000	AR, Mi	3	NDUFA12	614530
17p12	Leigh syndrome due to mitochondrial COX4 deficiency	256000	AR, Mi	3	COX10	602125
19p13.3	Leigh syndrome	256000	AR, Mi	3	NDUFS7	601825

Figura 11: Tabla de diversos genes causantes de Síndrome de Leigh, entre los que se incluye la mutación en COX15. Todos ellos tienen una herencia autosómica recesiva y mitocondrial. ⁽⁸⁾

Esta enfermedad consiste en una encefalomielopatía necrótica subaguda que provoca **síntomas muy variados**. Puesto que las posibles lesiones son muy distintas (desmielinización, gliosis, necrosis, espongirosis y proliferaciones capilares), los síntomas resultantes van a ser muy diferentes, desde hipotonías leves hasta regresiones motoras y neurológicas ^(8 y 13). Los afectados suelen morir por fallo respiratorio ⁽¹⁵⁾.

El diagnóstico se establece cuando se objetivan lesiones vasculonecroticas **bilaterales y simétricas** en los ganglios de la base, el tálamo, troncoencéfalo, y cerebelo ⁽¹³⁾. Junto a estas lesiones es frecuente encontrar anomalías en la médula ósea, en diferentes partes del cerebro, y en los nervios óptico y periféricos. Toda esta variabilidad clínica complica el diagnóstico, pero las nuevas tecnologías de secuenciación genética comienzan a facilitar esta tarea ⁽¹⁶⁾. En el 50% de estos pacientes se logra identificar una mutación genética.

Es primordial, para poder abordar el problema de estos pacientes, un diagnóstico genético precoz. En algunos de ellos se ha visto una regresión de los síntomas, hecho que da esperanza para la búsqueda y el futuro de estos pacientes (un ejemplo de esto es el caso de Buigiani ^(14, 15)).

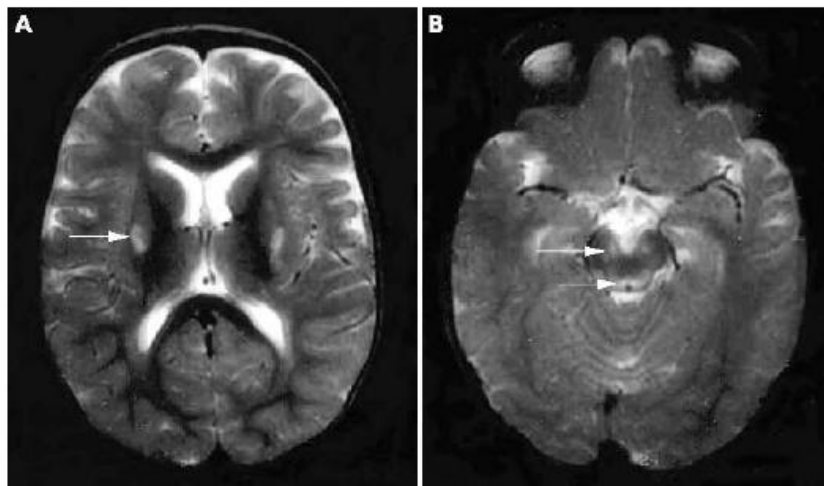


Figura 12: RMN de paciente diagnosticado de Síndrome de Leigh. Presenta lesiones bilaterales y simétricas en el putamen, pedúnculos cerebrales y alrededor del acueducto ⁽¹³⁾.

4.3. Caso clínico

Ante un paciente con una asociación de síntomas bastante inexplicable, de curso rápido y progresivo e implicación de varios órganos no relacionados entre sí, y después de haber descartado ciertas patologías, debemos sospechar una **enfermedad mitocondrial**. Esto es lo que sucede con este caso clínico, en el que el paciente, tras una gestación y parto totalmente dentro de los límites de la normalidad, comienza a presentar síntomas confusos: **hipotonía central**, irritabilidad, poca reactividad (no risa ni sonrisa, no sustos etc.). El cuadro va progresando rápidamente y condiciona una **regresión neurológica a los 5 meses de edad**, teniendo el paciente año y dos meses. Ante toda esta evolución, se inicia un estudio profundo sobre este niño, que incluye biopsias musculares, análisis genéticos y múltiples interconsultas entre especialistas para abordar el problema de forma integral. El caso consiste en:

Paciente: X

Sexo: varón

Fecha de nacimiento: 02/06/2014. Actualmente tiene 24 meses (2 años).

Alergias: no alergias medicamentosas conocidas hasta la fecha.

Antecedentes personales: padres sanos, no consanguíneos, no enfermedades neurológicas.

Antecedentes personales: Hematoma en primer trimestre de gestación, resto de embarazo normal y controlado, parto vaginal, a término y eupneico con una edad gestacional de 40 + 5 semanas. Periodo neonatal normal. Peso al nacimiento: 3,390 g (**percentil 50**). Screening auditivo normal. Potenciales evocados motores normales.

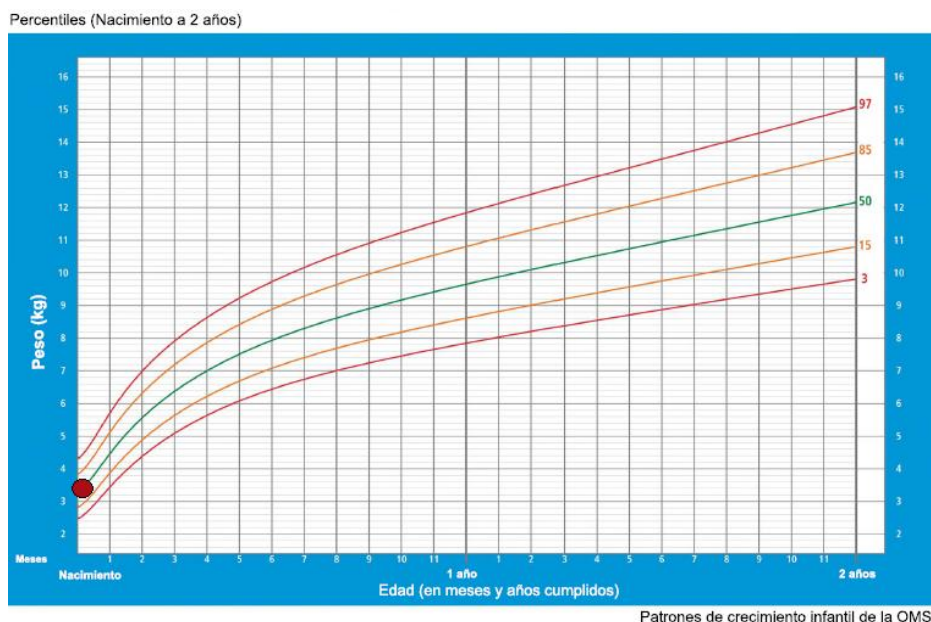


Figura 13: curva de percentiles de peso desde el nacimiento hasta los dos años, en sexo masculino (OMS). El punto rojo corresponde al percentil de nuestro paciente al nacimiento: percentil 50.

Características clínicas: Nuestro paciente presenta una serie de síntomas muy inespecíficos y cercanos al nacimiento. Llama la atención su estado de **hipotonía central**, así como la irritabilidad y falta de reactividad.

Conforme evoluciona la clínica de nuestro paciente y comienzan los estudios, desarrolla un **aumento del ácido láctico**, dato característico y común en las mutaciones de este tipo. Ante este hallazgo, cabe realizar un diagnóstico diferencial entre las posibles causas de acidosis láctica al nacimiento.

Nuestro paciente es estudiado en varios departamentos, como en la unidad de Enfermedades raras pediátricas de Madrid, en la unidad de Diagnóstico y Tratamiento de Errores Congénitos del Metabolismo de Santiago de Compostela, y en seguimiento por múltiples especialistas médicos.

Diagnóstico: Enfermedad mitocondrial por mutación en gen COX15.

Inicio de la enfermedad: la patología empieza a manifestarse con síntomas poco específico, dificultando así su clasificación en ninguna enfermedad: hipotonía central, irritabilidad, poca reactividad (no risa ni sonrisa, no sustos etc.)

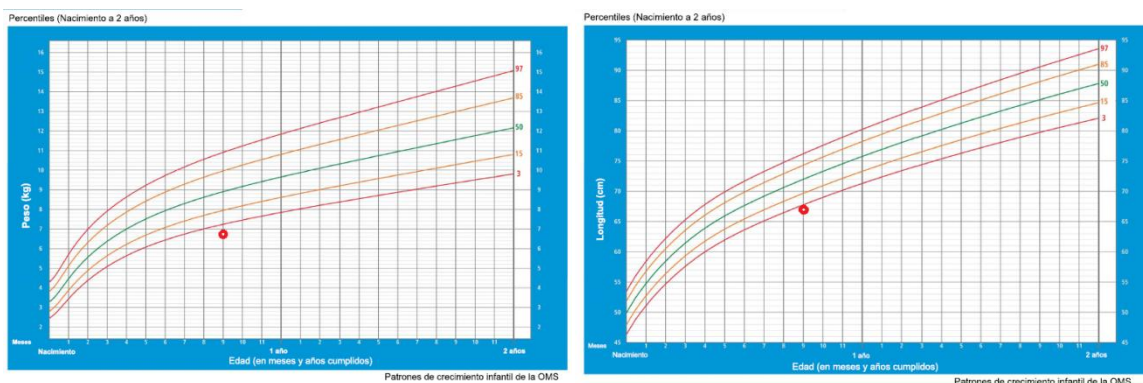
Enfermedad: Contamos con dos informes distintos que nos relatan la evolución del paciente. El primer informe proviene de la Unidad de Enfermedades raras pediátricas de Madrid, y el segundo de la Unidad de Diagnóstico y Tratamiento de Errores Congénitos del Metabolismo de Santiago de Compostela. A continuación, el resumen de estos dos informes:

Informe 24/03/2015: Informe del departamento de enfermedades raras de pediatría, Madrid.

Edad actual: 9 meses.

Motivo de consulta: encefalopatía con acidosis láctica.

Exploración física: talla de 67 cm (- 2,8 DE según OMS y consenso 2010), peso de 6,8 kg (- 2,3 DE según OMS, - 2,5 DE según consenso 2010), IMC de 15,15 kg/m² (- 1,3 DE según OMS, - 1,4 DE según consenso 2010), superficie corporal de 0,36 m², perímetro cefálico de 43 cm (- 1,9 DE según OMS) por tanto microcefalia.



Buen estado general, tranquilo, bien hidratado y perfundido. En ocasiones, **estridor leve intermitente**, sin signos de dificultad respiratoria, y ruidos de vías aéreas superiores. Auscultación cardiaca con tonos rítmicos, sin soplos. Auscultación pulmonar con buena entrada de aire bilateral y simétrica. Abdomen blando, no doloroso a la palpación, sin masas ni visceromegalias, peristaltismo conservado, sin signos de irritación peritoneal. Fontanela anterior normotensa. No dismorfias, no asimetrías. Sigue con la mirada. Reflejos osteotendinosos presentes y simétricos. **Hipotonía axial. No sostén cefálico. Tetraparesia. Nistagmo** menor que en anteriores exploraciones ⁽¹⁷⁾.

Tratamiento:

➤ **Decorenone** cápsulas (50mg, 1 cápsula/24h v.o): bibidecarerona (**coenzima Q10**). Benzoquinona liposoluble presente en las células eucariotas, principalmente en la membrana mitocondrial, implicado en el transporte de electrones, su función principal es la síntesis del ATP en la cadena respiratoria. Es un antioxidante que sintetiza de forma endógena el REP. Indicado en la miopatía mitocondrial, déficit de coenzima Q y alteraciones metabólicas del miocardio en cardiopatía aguda y crónica.

➤ **Riboflavina** cápsulas (50mg /8h por vía oral): **vitamina B12**, hidrosoluble.

➤ **Motilium** (0,5 mg/kg/8h v.o): **Domperidona**. Procinético antagonista de la dopamina, reduce la motilidad gástrica (antiemético). Pocos efectos extrapiramidales por tener baja penetración central.

➤ **Benerva** comprimidos (300mg, 1/24h): **Tiamina (vitamina B1)**. Vitamina hidrosoluble empleada en profilaxis y en tratamiento cuando existen estados carenciales.

➤ **Carniror** jarabe (1,2mL/12h por vía oral): Es un derivado de aminoácidos, cofactor en el metabolismo de ácidos grasos: combinación de lípidos, carbohidratos, proteínas, minerales y vitaminas. Empleado en miocardiopatías por déficit de carnitina.

➤ **Hidrato de cloral**: acción sedante.

➤ **Melamil** gotas: **melatonina**. Es una hormona natural relacionada estructuralmente con la serotonina. Interviene en la regulación del ciclo circadiano del sueño y en la adaptación al ciclo luz-oscuridad, actuando sobre los receptores MT1, MT2, MT3. ⁽¹⁸⁾

Pruebas complementarias realizadas:

➤ **Laboratorio**: los datos que aparecen alterados son: **lactato 6** mmol/L, la **albúmina** ligeramente elevada de 5,27g/dL (normal: 3.9-5), el **anión GAP** elevado de 26 (normal: 7-16), **bicarbonato** descendido de 16,4 mmol/L (normal: 19-25), **Calcio** de 11,12 mg/dL (normal: 8-10,5), **pCO2** ligeramente elevado de 41mmHg (normal: 27-40), **CK** muy elevado con una cifra de 315 U/L (normal: <94), **glucosa** de 119 (normal: 60-100), **metahemoglobina** elevada de 0.8% (normal <0,3%), **hemoglobina** baja de 10,9 g/dL (lo normal a los 9 meses es entre 11,4 y 14), **plaquetas** elevadas con una cifra de 464 000 (normal: 150 000-400 000).

Los valores alterados no siguen un patrón específico de ninguna patología, algunas de ellas están a penas alteradas y otras llaman más la atención. Destacamos la elevación del **lactato**, del **CK** (enzima específica del **músculo estriado**) y las alteraciones a nivel del **aparato respiratorio**.

➤ Pruebas realizadas sin hallazgos de interés: función renal normal, test rápido de VRS y cultivo negativos, CDT normal, biotinidasa normal, estudio otorrinolaringológico que

descarta patología laríngea estructural, radiografía de tórax y ecografía abdominal y biopsia de la piel sin hallazgos patológicos.

- **Citrato sintasa elevada**, 356 mmol/min por mg (normal: 105-305)
- RMN cerebral: no anomalías significativas
- RMN un mes después:

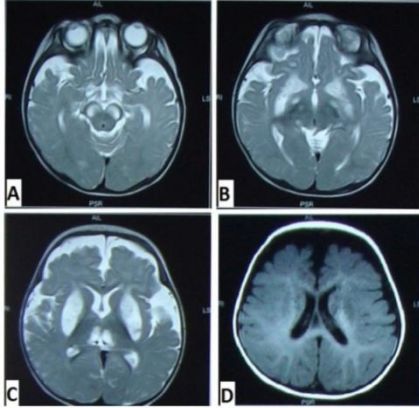


Figura 16: Alteración de la señal en las secuencias convencionales con **hiperintensidad** en tiempo de repetición largo, que afecta al **dorso de la protuberancia** y del **mesencéfalo** y se extiende en el territorio **periacueductal** hasta los núcleos mediales de ambos **tálamos**. La lesión es bilateral y simétrica. Se corresponde con **hipointensidad** en la secuencia T1 y en la secuencia de difusión con **restricción**, con bajo ADC.

En el estudio de espectroscopia, el dato más significativo es un pequeño **pico de lactato dos** que aparece en todos los voxels, tanto del tejido encefálico aparentemente normal como en los que presentan alteración de la señal. En el resto del estudio se aprecia cierto grado de **retracción corticosubcortical supratentorial**.

En conclusión, los hallazgos más significativos son aquellos que afectan al dorso del mesencéfalo, la protuberancia y los núcleos mediales de los tálamos. Son lesiones sugerentes, teniendo en cuenta el contexto clínico, de **enfermedad mitocondrial (síndrome de Leigh)**.

- Biopsia muscular:




Figura 17: Microscopía electrónica de músculo estriado: músculo esquelético con arquitectura conservada, sin engrosamiento conectivo endomisial ni infiltración por tejido adiposo. Las fibras musculares muestran tamaños homogéneos, sin alteraciones estructurales. No se observan infiltrados inflamatorios. El reparto por tipos es normal.

No se evidencian depósitos patológicos con la tinción PAS. Las enzimas oxidativas, fundamentalmente la COX, y la tinción tricrómica de Gomori, muestran un **refuerzo de la trama intermiofibrilar**.

La técnica para la enzima fosforilasa es normal.

En conclusión: músculo con **cambios leves inespecíficos**. El ligero aumento de la citrato sintasa sugiere leves signos de **proliferación mitocondrial**.

- EEG: actividad de fondo normal durante la vigilia. **Mala arquitectura** de la actividad durante las fases finales del sueño **no REM**. No se han observado anomalías focales ni actividad epileptiforme.
- Estudio de ADNmt (minisec): **negativos**

➤ Registro nocturno de pulsioximetría: saturación basal media: 96,6%, mínima saturación de O₂: 69% (podría corresponder a artefacto). Se objetivan **24 desaturaciones entre 85-90%, 7 entre 80-85% y una por debajo de 80%.**

➤ Estudio cardiológico: **Hipertrofia leve del ventrículo izquierdo** no obstructiva. Función sistólica normal.

➤ Estudio metabólico: leve incremento de ácido láctico, aminoácidos en plasma normales salvo ligero aumento de alanina.

Diagnóstico principal: **Encefalopatía mitocondrial. Síndrome de Leigh.**

Otros diagnósticos: Signos de proliferación mitocondrial, afectación de la visión y nistagmus, apneas del sueño por afectación troncoencefálica, leve hipertrofia del ventrículo izquierdo no obstructiva con función sistólica mantenida, acidosis láctica, acidosis metabólica, estridor laríngeo intermitente y microcefalia.

Interconsultas solicitadas: oftalmología, neuropediatría, cardiología, nefrología, neumología, otorrinolaringología, genética, trabajadores sociales.

Recomendaciones: revisiones (analíticas sanguíneas, gasometrías etc.), seguimiento por neumología y fisioterapia respiratoria. ⁽¹⁷⁾

Informe 07/08/2015: Informe de la Unidad de Diagnóstico y Tratamiento de Errores Congénitos del Metabolismo. Santiago de Compostela.

Edad actual: 14 meses (1 año y 2 meses)

Motivo del estudio: sospecha diagnóstica de Síndrome de Leigh y acidosis láctica. Se solicita **estudio del panel NMG_4.**

Pruebas complementarias realizadas:

➤ Secuenciación simultánea de las zonas codificantes (exones, incluyendo las zonas de unión exón-intrón) de los genes asociados a defectos en la fosforilación oxidativa (panel NMG_4) utilizando técnica de **secuenciación masiva** consistente en un enriquecimiento por hibridación en solución con un kit Sure Select XT de Agilent de diseño propio y secuenciación posterior en un secuenciador Miseq de Illumina. Este ensayo no cubre el 100% de las zonas codificantes de estos genes debido a los problemas de enriquecimiento intrínsecos a este método.

➤ Análisis de la posible presencia de macrodeleciones e inserciones intragénicas con el empleo de un programa de diseño propio enmarcado en un proyecto de investigación en curso.

Resultado: Se detecta una **variante c.C649T en homocigosis** en el **exón 5 del gen COX15** que provoca el cambio de un **aminoácido p.Arg217Trp.**

La alta calidad y cobertura de la variante hacen innecesaria la confirmación con secuenciación clásica. Esta variante no aparece registrada en la base de datos del proyecto 1000 genoma, pero sí en la Single Nucleotide Polymorphism Database y en la Human Gene Mutation Database asociada a patología. No ha sido detectada en 200 cromosomas analizados en nuestra población

Genes examinados con este ensayo (ref: 0680191):

ACAD9	BOLA3	COX6A1	GFM1	NDUFA4	NDUF53	POLG2	TAZ
AARS2	C10ORF2	COX6A2	ISCU	NDUFA4L2	NDUF54	PUS1	TK2
ADCK1	C12ORF65	COX6B1	LFTM1	NDUFA5	NDUF55	RMND1	TNFM70
ADCK2	COA5	COX6B2	UAS	NDUFA9	NDUF56	BPIA	TPK1
ADCK3 (CABC1)	COQ10A	COX7B	LRPPRC	NDUFAF1	NDUF57	RRM2B	TSFM
ADCK4	COQ10B	CYCS	MGME1	NDUFAF2	NDUF58	SCO1	TTC19
ADCK5	COQ2	DARS2	MICU1	NDUFAF3	NDUFV1	SCO2	TUFM
ADSL	COQ3	DGUOK	MNFI	NDUFAF4	NDUFV2	SDHA	TYMP
AGK	COQ4	DIAT	MPV17	NDUFAF5	NDUFV3	SDHAF1	UPB1
AIFM1	COQ5	DLD	MRPL3	NDUFAF6	NFU1	SDHAF2	UQCRC10
ATP5A1	COQ6	DNM1L	MRPL44	NDUFB1	NUBP1	SDHB	UQCRC12
ATP5B	COQ7	DPYD	MRPS16	NDUFB1G	OFX1	SDHC	UQCRCB
ATP5C1	COQ9	DPYS	MRPS22	NDUFB1J	PDHA1	SDHD	UQCRC1
ATP5D	COX10	EARS2	MTFN1T	NDUFB2	PDHA2	SERAC1	UQCRC2
ATP5F	COX12	ELAC2	MTO1	NDUFB3	PDHB	SLC25A3	UQCRCF1
ATP5F1	COX14	FMCB	NA78L	NDUFB4	PDHR	SLC25A3	UQCRCI
ATP5G1	COX15	FARS2	NDUFA1	NDUFB5	PDP1	SLC25A4	UQCRCJ
ATP5G2	COX16	FASTKD2	NDUFA10	NDUFB6	PDP2	SLC6A8	UQCRCQ
ATP5G3	COX17	FBXL4	NDUFA11	NDUFB7	PDSS1	SUCLA2	VARS2
ATP5O	COX18	FOXRED1	NDUFA12	NDUFB8	PDSS2	SUCLG1	VARS2
ATPAF1	COX19	GAMT	NDUFA13	NDUFB9	PET100	SURF1	
ATPAF2	COX41	GATM	NDUFA2	NDUF51	PNPT1	TACO1	
BCS1L	COX42	GFER	NDUFA3	NDUF52	POLG	TARS2	

Figura 18: Genes examinados en el ensayo de secuenciación con una cobertura >10 y por tanto de alta calidad y mayor fiabilidad. Aparece mutación en COX15 ⁽¹⁷⁾.

Conclusión: implicación altamente probable de la variante detectada en el **gen cox15** con el fenotipo clínico del paciente.

Recomendaciones: Estudio familiar de dicha variante ⁽¹⁷⁾.

Conclusión del caso:

Este paciente a los 9 meses presentó una mejoría, estando menos irritable, fijando más la mirada, comiendo más rápido y sin dificultad para la deglución, bebiendo agua sin espesante y asustándose con los ruidos. Pero al año de edad, sufrió una regresión neurológica a los 5 meses de edad y comenzó a presentar un nistagmo.

Presenta por tanto una **evolución rápida** del curso de su enfermedad con sintomatología grave que interviene en su vida cotidiana.

Tras el análisis de los informes y el desarrollo de la enfermedad, se puede concluir que este paciente sufre una **mutación homocigótica en el gen COX15** por un cambio del aminoácido Arginina por Triptófano y gracias a los hallazgos en las RMN se puede establecer el diagnóstico finalmente de **Síndrome de Leigh**.

Se van a comparar varios aspectos de este caso (forma de presentación, curso de la patología, datos de laboratorio, datos de neuroimagen, diagnóstico, pronóstico etc.) con 5 casos ya descritos con mutación en el mismo gen, para intentar sacar conclusiones.

4.4. Comparación de casos clínicos

CASO DE ANTONICKA: Hijo de matrimonio sano, no consanguíneo. El pequeño de 5 hermanos sanos por parte de madre. Poco después del nacimiento presenta hipoplasia hemifacial, acidosis láctica, convulsiones e hipotonía. Muere a los 24 días de vida por una **hipertrofia masiva biventricular** a pesar de no presentar dilatación ventricular en un ecocardiograma realizado el día 6º desde su nacimiento. En la biopsia cardíaca se aprecia un descenso de miofibrillas y anomalías mitocondriales (morfológicas, disposición de crestas y aumento de densidad en matriz). Niveles de hemo A muy bajos. Se detectan dos mutaciones: un cambio de arginina a triptófano en el exón 5, y una delección en el intron 3 (C447- 3G) ⁽⁶⁾.

CASO DE OQUENDO: Paciente diagnosticado de síndrome de Leigh por una mutación en el gen COX15. Niño de 7 meses, con antecedentes gestacionales y neonatales normales, presenta hipotonía. Su clínica progresa causándole espasticidad en extremidades superiores, dificultad para la alimentación, nistagmus horizontal. A los 15 meses sufre una regresión motora, microcefalia progresiva y retinopatía. A los 2 años y 10 meses presenta deposiciones sanguinolentas y pérdida de peso, y fallece a los 4 años de una **neumonía**. Destaca la acidosis láctica en sangre y LCR, la RMN con lesiones típicas del Síndrome de Leigh. Se descubre mutación en el exón 5 del COX15 por un cambio de arginina a triptófano. Padres no consanguíneos, ambos heterocigotos para la mutación ⁽¹³⁾.

CASO DE BUIGIANI: Paciente diagnosticado de Síndrome de Leigh con una evolución atípica pues progresa muy lentamente, continuando **vivo a los 16 años**. Tercer hijo de matrimonio sano, dos hermanas sanas. En sus primeros días de vida presenta una pobre succión, dificultades al alimentarse y al deglutir. A los 4 meses, severos retrasos psicomotores con hipotonía, atrofia y debilidad muscular, temblor y movimientos oculares incoordinados. RMN a los 18 meses muestra lesiones propias del Síndrome de Leigh. Acidosis láctica y piruvato elevados en sangre y LCR. La clínica no progresa apenas a partir de los 4 años y las alteraciones analíticas se normalizan. A los 16 años continúa vivo con funciones cognitivas preservadas. Se descubren dos mutaciones en COX15 (503C → G en el exón 4 y 1081R → C en exón 8) ⁽¹⁹⁾.

CASO DE ALPHADEL: Paciente sin antecedentes gestacionales de interés. Al nacimiento: Apgar de 4-4-6, distrés respiratorio, pH 7,05, acidosis metabólica (acidosis láctica) con encefalopatía. Durante su desarrollo, presenta alteraciones neurológicas con posturas anormales, microcefalia, hipotonía central, espasticidad en las extremidades y ausencia de reflejos primarios. En ecocardiograma se objetiva una hipertrofia cardíaca con ↓FE. Tras decisión de extubar, fallece a los 20 minutos. En la biopsia postmortem aparece un gran descenso del complejo IV a nivel cardíaco. Al estudiar a los padres, ambos son portadores de la mutación (503C → G en el exón 4 y 1081R → C en exón 8) ⁽⁷⁾.

CASO DE MIRYOUESI: Paciente sin antecedentes gestacionales de interés, parto por cesárea, hija de primos hermanos, dos tíos de sus padres fallecieron a los 4 y 3 años, hermano muerto a los 11 meses. Todo cursó con normalidad hasta los 3 años, cuando comenzaron los síntomas de hipotonía, convulsiones, ataxia y signos como ictericia. Actualmente, con 7 años, presenta microcefalia, temblor, distonías y bajo peso (p3). A diferencia de los anteriores, no presenta acidosis láctica en sangre. RMN normal. Estudios demuestran una mutación en el exón 4 del COX15 (c.415>G) p.Leu139Val. Padres heterocigotos para la mutación ⁽¹⁶⁾.

Enfermedades mitocondriales: mutaciones en COX15

	CASO DEL TRABAJO	ANTONICKA	OQUENDO	BUIGIANI	ALPHADEL	MIRYOUNESI
GÉNERO	Varón	mujer	varón	varón	mujer	Mujer
HISTORIA FAMILIAR	<ul style="list-style-type: none"> - Padres sanos, no consanguíneos, no enfermedades neurológicas, - Hematoma en 1 trimestre de gestación - Edad gestacional: 40 + 5 semanas; peso 3,390 kg - Periodo neonatal normal 	<ul style="list-style-type: none"> - Hijo de un matrimonio sano, no consanguinidad - Madre sana, 29 años - El pequeño de 5 hermanos sanos por parte de madre 	<ul style="list-style-type: none"> - Padres heterocigotos para mutación cC700T - No consanguinidad - Edad gestacional 41 semanas, peso 3,95 kg - Periodo neonatal sano 	<ul style="list-style-type: none"> - Tercer hijo de un matrimonio sano - Hermano de dos niñas sanas - Edad gestacional 41 semanas 	<ul style="list-style-type: none"> - Sin antecedentes gestacionales de interés - Primera hija de madre de 29 años - Edad gestacional: 38 semanas, peso: 2,500 kg - Ambos padres son portadores de la mutación 	<ul style="list-style-type: none"> - Padres primos hermanos - hermano muerto a los 11 meses - Tíos de sus padres muertos a los 3 y 4 años - Gestación normal - Cesárea - Periodo neonatal normal
EDAD DE INICIO	Al nacimiento	Al nacimiento	7 meses	4 meses	Inmediato al nacimiento	3 años
FORMA DE PRESENTACIÓN	acidosis láctica, hipotonía axial, irritabilidad, poca reactividad, problemas de deglución	hipoplasia hemifacial, acidosis láctica, convulsiones e hipotonía	Hipotonía, espasticidad de EEII, dificultades para alimentación, nistagmo horizontal	Succión pobre, dificultades de alimentación	Apgar de 4-4-6, distrés respiratorio y pH 7,05, acidosis metabólica (acidosis láctica) con encefalopatía, distrés respiratorio	Ictericia, hipotonía, convulsiones, ataxia
EVOLUCIÓN DE LA ENFERMEDAD	A los 9 m: menos irritable, come mejor, se asusta con ruidos, periodos breves de apnea, estridor leve intermitente, hipotonía axial, no sostén cefálico, tetraparesia, nistagmo menor	Ecocardiograma 6d: normal Ecocardiograma postmortem: hipertrofia masiva biventricular	15m: regresión motora, microcefalia progresiva, retinopatía 2a y 10m: hemorragia intestinal, ↓ peso	4 m: hipotonía difusa, atrofia y debilidad muscular, temblores, aumento de reflejos tendinosos profundos, movimientos oculares incoordinados, pérdida postural, distonías en EESS. Lacatato ↓ niveles normales No grandes cambios en años	Intubación y ventilación nada más nacer, cardiomiopatía hipertrófica, depresión neurológica, posturas anormales, hipotonía central, espasticidad de EE, ausencia de reflejos primitivos, microcefalia (p3)	3a: ictericia, hipotonía, convulsiones, ataxia, regresión neurológica. 7a: microcefalia, imposibilidad para sentarse y levantarse sola, bajo peso, no nistagmo. Tratamiento anticonvulsivante, libre de síntomas.
ESTADO ACTUAL	Vivo con 2 años	Fallece a los 24 días de vida	Fallece a los 3a 11m por neumonía	Continúa vivo con 16 años	Fallece a los 9d tras extubación	Continúa viva con 7 años
SÍNTOMAS NEUROLÓGICOS	<ul style="list-style-type: none"> - Hipotonía axial - No sostén cefálico - Tetraparesia - Nistagmo menor - Regresión neurológica a 5m 	<ul style="list-style-type: none"> - Hipotonía axial - Microcefalia - Convulsiones 	<ul style="list-style-type: none"> - Hipotonía axial - Microcefalia - Espasticidad EE - Nistagmo y retinopatía 	<ul style="list-style-type: none"> - Hipotonía axial - Espasticidad EE - Temblor cerebeloso - Movimientos oculares incoordinados 	<ul style="list-style-type: none"> - Hipotonía axial - Microcefalia - Espasticidad EE - No reflejos primitivos 	<ul style="list-style-type: none"> - Hipotonía axial - Microcefalia - Temblor - Distonía, ataxia - Regresión neurológica

Enfermedades mitocondriales: mutaciones en COX15

HISTOLOGÍA (músculo esquelética, cardíaco, otros)	m. esq.: cambios leves inespecíficos, refuerzo de la trama intermiofibrilar <u>m. cardíaco: X</u> Otros: biopsia piel: normal; citrato sintasa ↑ → proliferación mitocondrial	<u>m.esq.: normal</u> m. cardíaco: ↓miofibrilar, ↑mitocondrias anormales (observado con m.e.) <u>Otros: hígado: normal</u>	<u>M.esq.: normal</u> M. cardíaco: X <u>Otros: gastrointestinal: normal</u>	<u>m.esq.: normal</u> m. cardíaco: X <u>otros: X</u>	<u>m.esq.: ↑intermiofibrilar y glucógeno subsarcolémico</u> m. cardíaco: depósito glucógeno, ↓COX <u>Otros: hígado estatois; cerebro: hipertrofia astrocitos</u>	X
OTROS SÍNTOMAS-SIGNNOS-HHALAZGOS	- hipertrofia leve VI - microcefalia - acidosis láctica-metabólica - afectación visión - estridor laríngeo intermitente	- bajo peso, talla, circunferencia craneal infiltrados eosinófilos - cerebro, pulmones y riñones anormales - Niveles de hemo A ↓↓	- Neumonía	A parte del SNC y m. esquelético, no otros signos anormales: corazón, digestivo, hígado, riñones, sistema hematopoyético, cognitivo normales)	- ECO: Hipertrofia biventricular con ↓FE - EEG: supresión en ráfaga - MRS: ↑ganglios base y sustancia blanca	- Ictericia (bilirrubina 10 mg/dL) - EEG:enlentecimiento difuso+descargas multifocales - ENG: normal
LACTATO EN PLASMA (N: 0,63-2,44 mmol/L)	6 mmol/L	↑	5,2 mmol/L	3,6 mmol/L [4a: niveles normales]	10,5 a 14,9 mmol/L [4d: 2,3; 7d: 7,9]	NORMAL
LACTATO EN LCR (N: 0,9-2,44 mmol/L)	pico de lactato dos en todos los voxeles	NORMAL	6,2 mmol/L	3,8 mmol/L [4a: niveles normales]	14,2 mmol/L	NORMAL
RMN CEREBRAL	alteraciones dorso mesecéfalo, protuberancia, núcleos mediales de tálamos	Sin hallazgos patológicos	Lesiones ganglios base, mesencéfalo, pedúnculos cerebrales, periacueducto	18m: cambios simétricos en putamina, sustancia blanca cerebelosa; 4a: progresión + cambios bilaterales en núcleo caudado	No mielinización definitiva de cápsula interna, fisuras silvianas simple, espacio subaracnoideo prominente	Sin hallazgos patológicos
ENZIMAS COMPLEJO IV (músculo esquelético, cardíaco, fibroblastos)	X	<u>m. esq.: normal (límite inferior)</u> <u>m. cardíaco: 7%</u> <u>fibroblastos: 28%</u> Hígado – Riñón: 25%	<u>m.esq.: X</u> <u>m. cardíaco: X</u> fibroblastos: no detectable < 3%	<u>m. esq.: 42%</u> <u>m. cardíaco: X</u> fibroblastos: 21%	<u>m.esq.: 47%</u> <u>m. cardíaco: 3%</u> fibroblastos: no realizado	X
MUTACIÓN COX	Variante c.649C→T homocigota en exón 5 de COX15 → cambio de aa: (p.Arg217Trp) Homocigosis	R217W (c.649C→T) (p.Arg217Trp) y Exón 4 (C447-3G) Heterocigosis	exón 5 del COX15, cambio de arginina a triptófano: R217W (c.649C→T) (p.Arg217Trp) Homocigosis	Dos mutaciones en COX15 Ser151Ter (452C→G) y Ser344Pro (1030T→C) Heterocigosis	Dos mutaciones en COX15 Ser151Ter (c.452C→G) (p.Arg217Trp) y R217W (c.649C→G) (p.Arg217Trp) Heterocigosis	Leu139Val (c.415C→G) Homocigosis
DIAGNÓSTICO SDR. LEIGH	√	x	√	√	x	√

Analizando los resultados de la tabla, encontramos tanto **similitudes** como **diferencias** entre unos casos y otros:

Los **puntos comunes** en los 6 casos son:

- Gestaciones **controladas** y sin problemas.
- Forma de presentación similar, nada más nacer o en el **periodo neonatal-infancia**, con **hipotonía axial** y problemas en la **deglución y succión**.
- Son característicos el **bajo peso, la baja talla y la microcefalia**.
- Todos presentan **síntomas neurológicos** en mayor o menor medida, destacando la hipotonía axial y la espasticidad en extremidades.

Características comunes entre los cinco primeros casos (exceptuando el caso de Miryounesi):

- Historia familiar sin hallazgos de interés: padres sanos, **no consanguíneos** (en los casos de Buigiani y Alphadel no nos lo especifican), con el resto de los componentes familiares sin alteraciones. Estos datos llaman la atención pues es una patología de transmisión AR y no prevalente en la población general, por tanto la probabilidad de que los hijos estén afectados sin que haya consanguinidad es baja (en el caso de Miryounesi los padres son consanguíneos).
- A excepción nuevamente del caso Miryounesi que cuenta con niveles normales, todos los otros casos presentan un **aumento del lactato** tanto en plasma como el LCR (Antonicka tiene lactato en LCR dentro de los valores de normalidad) como en plasma. (El caso de Miryounesi presenta elevación de bilirrubina).

Por otro lado, hay varios datos que **no guardan una relación** aparente entre sí:

- Observamos que el sexo es tanto femenino como masculino, por tanto podemos generar la primera conclusión: **el sexo no influye en este tipo de enfermedades**.
- La edad de inicio, a pesar de ser todas ellas próximas al nacimiento, tiene ciertas fluctuaciones entre un caso y otro.
- Así mismo, la edad de supervivencia varía en estos 5 casos, el **pronóstico** de la enfermedad es diferente en cada paciente. Parece que como norma general, fallecen a corta edad (entre apenas días y pocos meses), pero encontramos un caso que continúa vivo con 2 años, otro con 7 años y otro con 16 años, por tanto la **evolución** de la enfermedad es muy inconstante.
- Tanto en el estudio **histológico** como **enzimático** encontramos grandes diferencias entre los casos. De modo general, vemos afectado sobre todo los músculos estriados, los cardíacos y alteraciones en los fibroblastos, pero de manera individual los cambios difieren. Así, en 3 de los casos el músculo estriado está intacto, encontrando en otros 2 casos un aumento de la trama intermiofibrilar.
- Las mutaciones en el gen COX15 difieren en la **localización** y en la **gravedad** (lo veremos en el siguiente apartado).

SIMILITUDES	DIFERENCIAS
Gestación normal	Género
Forma de presentación (hipotonía, problemas de deglución y succión)	Edad de inicio
Síntomas neurológicos (hipotonía, espasticidad)	Historia familiar (presencia y ausencia de consanguinidad)
Bajo peso, baja talla, microcefalia	Evolución de la enfermedad y supervivencia
Evolución rápida de los síntomas	RMN variable
Aparición tardía de las alteraciones histológicas (1º clínica, 2º histología)	Acidosis láctica (LCR y plasma) no presente en todos los casos
Relación entre tipo de mutación y fenotipo (se verá más adelante)	Localización de la mutación COX15, grado de gravedad de las mutaciones

Al generar este cuadro comparativo, lo que se desea es obtener conclusiones sobre la relación entre la clínica y varios factores como los niveles de lactato, las imágenes de RMN, la localización de la mutación, la histología y las enzimas del complejo IV. Teniendo en cuenta que es un análisis transversal en el que faltan datos, las conclusiones que se narran no pueden ser absolutas y harían falta más estudios para poder lograrlo.

Realizando dicho análisis, podemos intentar concluir y generar las siguientes hipótesis:

- **Ambos sexos** pueden padecer estas patologías. Los tres pacientes varones superan el año de vida, de las tres pacientes mujeres, dos fallecen a los días tras nacer y otra continúa viva con 7 años. Por tanto concluimos que **el curso de estas enfermedades no varía en función del sexo.**
- Concluimos que **la edad de inicio** no guarda relación con el **sexo.**
- Si se intenta relacionar la **acidosis láctica** con la **evolución** de la enfermedad, podemos encontrar cierta correlación, pues con los datos disponibles sabemos que de mayor a menor acidosis láctica tenemos el caso Alphadel, Oquendo y Buigiani, y la supervivencia de estos pacientes es de 9 días, 4 años y vivo a los 16 años respectivamente. El caso de Miryounesi no presenta acidosis láctica y continúa con vida a los 7 años de edad.
Generamos así la hipótesis de que **los niveles de acidosis láctica determinan el curso de la enfermedad.** (Esto tiene sentido pues ya se ha explicado previamente los efectos negativos de la acidosis láctica sobre el metabolismo).
- Si se intenta correlacionar los síntomas neurológicos con las lesiones en RMN, podemos encontrar una cierta relación pues el paciente que menos síntomas neurológicos presenta es el de Antonicka y precisamente no tiene alteraciones en la RMN.
Generamos la hipótesis de que **las lesiones en RMN se relacionan con los síntomas neurológicos.**
- Previamente se había comentado que las metabopatías suelen aparecer sobre los 3 ó 4 meses de vida extrauterina siendo poco expresivas en el periodo neonatal, pues bien aquí encontramos 3 casos donde los síntomas se hacen evidentes nada más nacer el paciente, 2 dónde aparecen a una edad temprana (antes de un año), y un último

caso que inicia sus síntomas con 3 años. Si se intenta correlacionar la **acidosis láctica** con la **edad de inicio** podemos pensar que no guardan relación, pues el caso Oquendo tiene mayor acidosis que el de Buigiani, pero los síntomas aparecen meses más tarde. Generamos la hipótesis de que **los niveles de acidosis láctica no determinan la edad de inicio de los síntomas.**

- En este tipo de enfermedades, las alteraciones a nivel histológico **tardan un tiempo** en hacerse evidentes: las manifestaciones histológicas y de actividades de la cadena respiratoria se manifiestan cuando el paciente es más mayor. Es por ello que si el paciente fallece a temprana edad no llega a mostrar estos hallazgos pues aún no se han producido (como ejemplo de esto tenemos el caso de Antonicka).
- Lo mismo ocurre con las enzimas del **complejo IV y en los fibroblastos** (Antonicka fallece temprano y por eso no encontramos alteraciones, en cambio Buigiani, al haber vivido mucho más, ya las presenta).
- Concluimos que **no es fácil establecer el diagnóstico de Síndrome de Leigh.** Se realizará por exclusión de otros diagnósticos y por evoluciones raras de patologías.

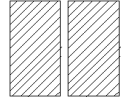

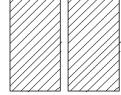
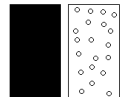

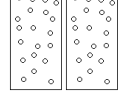
Por el contrario, no podemos concluir:

- Si se intenta relacionar las lesiones detectadas en la **RMN** con la **evolución** de la enfermedad no podemos concluir nada pues el caso Antonicka no presenta hallazgos patológicos en su RMN y fallece a los 24 días de vida, mientras que Buigiani vive a los 16 años teniendo lesiones cerebrales. Pero hay muchos otros factores que van a intervenir en la evolución fatal del caso de Antonicka, por tanto esta información es inconcluyente.

Con los datos disponibles, **no podemos concluir si las lesiones en RMN guardan relación con la evolución de la enfermedad.**

Enfermedades mitocondriales: mutaciones en COX15


4.5. Comparación de mutaciones


CASOS COMPARATIVOS / DATOS	LOCALIZACIÓN MUTACIÓN COX15	CAMBIO EN LA PROTEÍNA COX15	dbSNP COX15: rs28939711	nº MIM COX15: 603646	CROMOSOMAS	FENOTIPO
CASO DEL TRABAJO	c.649C→T	R217W [mutación de cambio de aa, grave]	rs28939711	256000	HOMOCIGOSIS 	GRAVE - Inicio de los síntomas próximo al nacimiento - Vivo con 2 años
CASO DE ANTONICKA	a) Exón 4 (C447-3G) b) c.649C→T	a) Proteína truncada [muy grave] b) R217W [mutación de cambio de aa, grave]	a) Información no disponible b) rs28939711	615119	HETEROCIGOSIS 	MUY GRAVE - Inicio de los síntomas al nacimiento - Muere a los 24 días
CASO DE OQUENDO	c.649C→T	R217W [mutación de cambio de aa, grave]	rs28939711	256000	HOMOCIGOSIS 	GRAVE - Inicio de los síntomas a los 7 meses - Muere a los 3 a y 11 m, por neumonía
CASO DE BUIGIANI	a) c.452C→G b) c.1030T→C	a) S151X, proteína truncada [muy grave] b) S344P [mutación de cambio de aa, menos grave]	a) Información no disponible b) rs397514662	256000	HETEROCIGOSIS 	INTERMEDIO - Inicio de los síntomas a los 4 meses - Vivo con 16 años
CASO DE ALPHADEL	a) c.452C→G b) c.649C→T	a) S151X, proteína truncada [muy grave] b) R217W [mutación de cambio de aa, grave]	a) Información no disponible b) rs28939711	615119	HETEROCIGOSIS 	MUY GRAVE - Inicio de los síntomas al nacimiento - Muere a los 9 días (tras terapias intervencionistas)
CASO DE MIRYOUNESI	c.415C→G	L139V [mutación de cambio de aa, menos grave]	Información no disponible	256000	HOMOCIGOSIS 	MENOS GRAVE - Inicio de los síntomas a los 3 años - Vivo a los 7 años


Enfermedades mitocondriales: mutaciones en COX15

Se ha intentado establecer una relación entre los distintos tipos de mutaciones en COX15, su gravedad y el fenotipo clínico de los pacientes. Intentamos resolver la siguiente hipótesis: *los distintos tipos de mutaciones en el gen COX15 difieren en su grado de gravedad, y provocan un fenotipo clínico dependiente de dicho grado.*


Dentro de las mutaciones en el gen COX15 podemos encontrar varios tipos, se relaciona cada mutación con un grado de gravedad, de manera que:

- Mutación por **cambio de aminoácido (missense mutation)**. Dentro de los cambios de aminoácidos, el espectro de gravedad es muy amplio, pues si se sustituye un aminoácido por otro similar, por ejemplo con la misma carga, la mutación puede pasar desapercibida, mientras que si las diferencias entre los aminoácidos son notables, la mutación dará mucha sintomatología clínica. En nuestros casos, este último punto se trata de mutaciones que catalogamos como **graves**. Dentro de este tipo de mutaciones encontramos la **R217W**. Les asignamos como símbolo: 

- Mutación que produce una **proteína truncada**: esta mutación va a provocar la formación de una proteína más pequeña, y que por tanto se va a degradar sin cumplir ninguna función. Se trata de la peor mutación, que catalogamos como **muy graves**. Dentro de este grupo encontramos las mutaciones en el **exón 4 (C447-3G)** y **ser151X** (X =codón stop). A este grupo le asignaremos como símbolo: 

- Una tercera mutación que produce alteraciones menos graves será la que presentan **ser344pro y Leu139val**. Las catalogamos como **menos graves** y les asignamos el símbolo: 

Una vez explicadas estas relaciones, vamos a analizar cada caso por separado:

<p>Caso clínico trabajo</p>  <p>Fenotipo grave</p>	<p>Caso de Antonicka</p>  <p>Fenotipo muy grave</p>	<p>Caso Oquendo</p>  <p>Fenotipo grave</p>
<p>Caso de Buigiani</p>  <p>Fenotipo intermedio</p>	<p>Caso de Alphadel</p>  <p>Fenotipo muy grave</p>	<p>Caso de Miryounesi</p>  <p>Fenotipo menos grave</p>

Analizamos los fenotipos:

- Caso de Antonicka: Fenotipo **muy grave** (síntomas nada más nacer y muere a los 24 días de vida).
- Caso de Oquendo y caso clínico del trabajo (comparten mutación): fenotipo **grave** (el caso de Oquendo no muere por una causa estrictamente derivada de la mutación, sino por una neumonía, que probablemente haya sido favorecida por dicha mutación pero no es directamente su causa, y el caso del trabajo tiene mucha sintomatología pero continúa con vida a los 2 años de edad).
- Caso de Buigiani: fenotipo **intermedio** (los síntomas comienzan a los 4 meses y continúa vivo con 16 años).
- Caso de Alphadel: fenotipo **muy grave** (los síntomas comienzan al nacer y muere a los 9 días tras terapias intervencionistas).
- Caso de Miryounesi: fenotipo **menos grave** (los síntomas comienzan a los 3 años y continúa vivo con 7 años, con RMN normales).

De todos estos datos podemos concluir que existe una relación entre el tipo de mutación, su gravedad, y el fenotipo clínico: el caso de Antonicka y Alphadel tienen los fenotipos clínicos más graves y ambos son heterocigotos con uno de los genes de mayor gravedad; los casos de Oquendo y el del trabajo tienen fenotipos clínicos graves siendo homocigotos para los genes clasificados como graves, el caso de Buigiani es de fenotipo intermedio siendo heterocigoto con un gen de los muy graves y uno de los menos graves, y el caso de Miryounesi tiene el fenotipo clínico menos grave siendo homocigoto para los genes menos graves.

Nos falta información sobre los **estudios genéticos** de los padres para poder concluir sobre la etiología de la enfermedad en estos niños, pues tan solo sabemos que en caso de Oquendo y Miryounesi los padres son heterocigotos para la mutación y el de Alphadel son también portadores de ella.

Por tanto vemos una clara relación entre la gravedad de los genes y el fenotipo clínico, pudiendo aceptar nuestra hipótesis y concluir que **los distintos tipos de mutaciones en el gen COX15 difieren en su grado de gravedad, y provocan un fenotipo clínico dependiente de dicho grado.**

5. Investigación y tratamiento

En este trabajo se quiere remarcar la importancia de la necesidad de investigación y tratamiento para estas patologías “raras”, que de forma individual suponen pocos casos, pero de manera global son un problema importante para la sociedad.

El avance en las técnicas de investigación ha provocado el aumento de la identificación y el diagnóstico de pacientes con enfermedades mitocondriales, pero, desafortunadamente, no es sencillo relacionar los fenotipos clínicos con las diferentes mutaciones a pesar de conocer el gen, como en el caso del COX15. Al igual que los síntomas varían de un paciente a otro, la respuesta a los posibles tratamientos también lo hace. Se lleva investigando sobre las mutaciones en la cadena COX más de 10 años, pero los avances sobre los posibles tratamientos de estos pacientes han sido mínimos⁽⁵⁾: se han ideado varias estrategias para combatir estas patologías y varios ensayos en animales y células humanas, pero muy pocos se han trasladado a la práctica clínica⁽¹⁹⁾. Sin apenas intervención humana y por motivos desconocidos, algunos de estos pacientes han experimentado una **regresión** de su enfermedad y su pronóstico de vida ha superado lo esperado (el caso de Buigiani es un buen ejemplo de esto)⁽⁵⁾.

En el caso de las mutaciones en el gen COX15, los mecanismos fisiopatológicos continúan siendo desconocidos hoy en día, habiéndose identificado relativamente pocas mutaciones de este tipo. Es ahora cuando se empieza a conocer el papel de ciertas alteraciones genéticas y sus consecuencias en la mitocondria⁽²⁾.

Para lograr estos avances mencionados, se requiere un estudio profundo de la cadena respiratoria mitocondrial, teniendo en cuenta que las mutaciones pueden ser muy específicas de ciertos tejidos y podemos no encontrarlas precisamente en la muestra que estemos analizando, o que las mutaciones que causan un acumulo de mitocondrias pueden compensarlo con un descenso enzimático y dar aspecto de normalidad. Estas ambigüedades se pueden solventar con técnicas específicas⁽⁵⁾.

Se están investigando nuevas terapias para tratar a estos pacientes:

- Terapias que incrementen la **biogénesis mitocondrial** con el fin de aumentar el número de mitocondrias al estimular coactivadores de su transcripción.
- Introducción de **fármacos** que manipulen la dinámica de estas mitocondrias, aumentando sus procesos de fusión y así lograr una complementación funcional entre distintas moléculas de ADN mitocondrial y eliminarse las mitocondrias que contienen niveles altos de mutaciones por el proceso de autofagia.
- Se propone **eliminar el gen mutante** con el uso de enzimas de restricción dirigidos contra la mitocondria para cortar de forma específica las copias mutadas.

Enfermedades mitocondriales: mutaciones en COX15

- Introducir un **gen sano** para que se exprese en el citoplasma y se transporte a la mitocondria
- **Xenoexpresión de enzimas alternativas** procedentes de otros organismos mediante vías alternativas al transporte electrónico en la cadena respiratoria (hay estudios sobre la xenoexpresión de AOX en pacientes con mutación en COX15) ⁽²¹⁾.

También se han puesto en práctica terapias alternativas a la terapia genética para combatir estas deficiencias:

- La introducción de una **dieta cetogénica**. Con esta intervención se logra una situación de cetosis, y con ello se consigue incrementar el metabolismo energético a nivel cerebral aumentando las concentraciones de ATP y adenosina, mejorando las interacciones de la neuroglia, y probablemente cambiando el nivel de la heteroplasmia (presencia de ADN mitocondrial de distintos tipos en la misma célula) ⁽⁵⁾.
- El intento de tratamiento ha sido la introducción del **benzafibrato**, que ha demostrado rescatar las células con déficit de COX. Este fármaco se ha probado en ratones, pero no pudo hacerse en los que tenían mutaciones en SURF, SCO2 ni COX15, por tanto no podría implantarse en nuestros pacientes ^(5 y 22). Por el contrario, ratones con estas tres últimas mutaciones mencionadas respondieron parcialmente ante la introducción de **AMP actividad protein-kinasa** ^(5 y 20).

Todas estas nuevas observaciones anteriormente mencionadas deben ser probadas con más estudios y confirmarlas con su uso y eficacia en los pacientes ⁽⁵⁾.

En conclusión, no disponemos de ninguna terapia efectiva y actualmente nuestro papel como médicos en estas enfermedades es el de proporcionar estrategias paliativas para minimizar el sufrimiento de nuestros pacientes. De este modo, se puede realizar una suplementación en la dieta con carnitina, CoQ, tiamina, ácido fólico y succinato, se pueden eliminar metabolitos nocivos como es el lactato, se pueden administrar antioxidantes como la coenzima Q10, o tratar los síntomas mediante fármacos, ejercicio, cirugía, transplantes y proporcionar consejo genético ⁽²¹⁾.

6. Conclusiones

- 1) La mitocondria es un orgánulo esencial para el organismo humano, siendo su principal función la producción de ATP. El número de mitocondrias depende de las necesidades energéticas de cada tejido, lo que explica los síntomas derivados de sus mutaciones.
- 2) Para la biosíntesis de la mitocondria es necesaria la colaboración de ADN mitocondrial y ADN nuclear. La mayoría de las enfermedades mitocondriales son causadas por mutaciones en el ADN nuclear.
- 3) Los mecanismos fisiopatológicos de estas mutaciones continúan siendo prácticamente desconocidos hoy en día.
- 4) Se trata de un tema que está de plena actualidad para la investigación
- 5) Pocos casos descritos hasta el momento sobre mutaciones en el gen COX15. Se espera un incremento de estos casos en los próximos años por el aumento de investigaciones y nuevas técnicas.
- 6) Es necesaria una colaboración entre especialistas y el uso de materiales y técnicas de laboratorio específicas para lograr un abordaje íntegro de estos pacientes.
- 7) El diagnóstico de enfermedad mitocondrial no es sencillo, suele hacerse por exclusión.
- 8) Estas mutaciones tienen en común su rápida instauración (incluso en días).
- 9) Concluimos que los distintos tipos de mutaciones en el gen COX15 difieren en su grado de gravedad, y provocan un fenotipo clínico dependiente de dicho grado.
- 10) Este tipo de enfermedades afecta a ambos sexos.
- 11) La edad de inicio de los síntomas no guarda relación con el sexo.
- 12) Generamos la hipótesis de que los niveles de acidosis láctica determinan el curso de la enfermedad.
- 13) Generamos la hipótesis de que las lesiones en RMN se relacionan con los síntomas neurológicos.
- 14) Generamos la hipótesis de que los niveles de acidosis láctica no determinan la edad de inicio de los síntomas.
- 15) No podemos concluir si las lesiones en RMN guardan relación con la evolución de la enfermedad.
- 16) Las alteraciones histológicas, en las enzimas del complejo IV y en los fibroblastos aparecen tardíamente.
- 17) Se están investigando diferentes terapias para tratar a estos pacientes.
- 18) Con una dieta cetogénica se mejora las interacciones de la neuroglia, y probablemente cambia el nivel de la heteroplasmia.
- 19) El benzafibrato ha demostrado rescatar las células con déficit de COX.
- 20) Debemos proporcionar estrategias paliativas para minimizar el sufrimiento de nuestros pacientes y seguir investigando al respecto.

7. Bibliografía

1. Alberts B, Johnson A, Lewis J, Raff M, Roberts K, Walter. Conversión energética: mitocondrias y cloroplastos. Biología molecular de la célula. 4ª ed. Barcelona: Ediciones Omega; 2004. P- 769-808
2. Montoya, J., Emperador, S., López-Gallardo, E., Ruiz-Pesini, E. "Diagnóstico genético de enfermedades metabólicas producidas por alteración del DNA mitocondrial". En: Diagnóstico y tratamiento de las enfermedades metabólicas hereditarias. (Sanjurjo, P. y Baldellou, A.,Eds.). Capítulo 54. Argon. Madrid. 2014. pp: 773-790
3. Clemente Pérez P. CCDC56, una proteína esencial para la formación del citocromo c oxidasa en células humanas [tesis doctoral]. Madrid: Servicio de Bioquímica, Universidad Autónoma de Madrid; 2012.
4. COX15 cytochrome c oxidase assembly homolog - *Homo sapiens* (human). Pubmed. 2016. Disponible en: <http://www.ncbi.nlm.nih.gov/gene/1355>
5. Rak M, Bénit P, Chrétien D, Bouchereau J, Schiff M, El-Khoury R, Tzagoloff A, Rustin P. Mitochondrial cytochrome c oxidase deficiency. Clinical Science. 2016; p. 393-407
6. Antonicka H, Mattman A, Carlson CG, Glerum M, Hoffbuhr KC, Leary SC, Kennaway NG, Shoubridge EA. Mutations in COX15 Produce a Defect in the Mitochondrial Heme Biosynthetic Pathway, Causing Early-Onset Fatal Hypertrophic Cardiomyopathy. Am. J. Hum. Genet. 2003; p.101-114.
7. Alfadhel M, Lillquist YP, Waters PJ, Sinclair G, Stuys E, McFadden D, Henderson G, Hyams L, Shoffner J, valance HD. Infantile Cardioencephalopathy due to a COX15 Gene Defect: Report and Reviw. American Journal of medical genetics. Part A. 2010; p.840-842
8. O'Neill, M J F, Radooly R S. Cytochrome C Oxidase assembly factor COX15; COX15. 2016. Disponible en: <http://omim.org/entry/603646>
9. Kim HJ, Khalimonchuk O, Smith PM, Winge DR. Structure, function, and assembly of heme centers in mitochondrial respiratory complexes Biochim et Biophys Acta BBA – Molecular Cell Research , sep 2012; 1823(9): 1604–1616. Disponible en: <http://www.ncbi.nlm.nih.gov/pmc/articles/PMC3601904/>
10. Carratalá-Marco F. Diagnóstico diferencial de las hipotonías. En: Cruz Hernández M. Manual de Pediatría, volumen II. 3ª ed. Madrid: Ergon; 2013. p.1113-1115.
11. Botey Puig A. Alteraciones del equilibrio ácido-base. En: Rozman C. Medicina Interna, volumen I. XVII ed. Barcelona: Elsevier; 2012. p. 798-799-800.
12. Jiménez-González R, Krauel-Vidal X, Martín-Ancel A. Ictericia del recién nacido. En: Cruz Hernández M. Manual de Pediatría, volumen I. 3ª ed. Madrid: Ergon; 2013. p. 92-96.
13. Oquendo CE, Antonicka H, Shoubridge EA, Reardon W, Brown GK. Functional and genetic studies demonstrate that mutation in the COX15 gene can cause Leigh Syndrome. J Med Genet 2004; 41: 540-544.
14. Bonfante E, Koenig MK, Adejumo RB, Perinjilil V, Riascos RF. The neuroimaging of Leigh syndrome: case series and review of the literature. Pediatr Radiol. 2016 Jan 6. PubMed. Disponible en: <http://www.ncbi.nlm.nih.gov/pubmed/26739140>
15. Gerards M, Sallevelt SC, Smeets HJ. Leigh syndrome: Resolving the clinical and genetic heterogeneity paves the way for treatment options. Mol Genet Metab. 2016 Mar;117(3):300-12. doi: 10.1016/j.ymgme.2015.12.004. Epub 2015 Dec 19. Review. PubMed . Disponible en: <http://www.ncbi.nlm.nih.gov/pubmed/26725255>
16. Miryounesi M, fardaei M, Tabei SM, Ghafouri-Fard S. Leigh síndrome associated with a novel mutation in the COX15 gene. J Pediatr Endocrinol Metab. 2016
17. Datos personales de un paciente propocionados por el tutor, pertenecientes al departamento de Bioqímica de la Universidad de Zaragoza: Informe de la Unidad de Enfermedades raras pediátricas de Madrid (Hospital 12 de octubre), 2015; Informe de la Unidad de Diagnóstico y Tratamiento de Errores Congénitos del Metabolismo de Santiago de Compostela, 2015.
18. Villa LF, Esteban C, Requena T, Sanjurjo M, Ferbández I, Rodríguez C et al. Medimecum, guía de terapia farmacológica. 13ª ed. España: Adis; 2008. P. 61, 113, 115, 179, 260, 309 y 751.
19. Bugiani M, Tiranti V, Farina L, Uziel G, Zeviani M. Novel mutations in COX15 in a long surviving Leigh síndrome patient with cytochrome c oxidase deficiency. J Med Genet 2005; 42:e2
20. Dimauro, S. and Rustin, P. (2008) A critical approach to the therapy of mitochondrial respiratory chain and oxidative phosphorylation diseases. Biochim. Biophys. Acta 1792, 1159–1167 CrossRef PubMed
21. López Pascual, A. Terapia génica de las enfermedades mitocondriales mediante xenoexpresión de la oxidasa alternativa AOX [trabajo fin de máster]. Zaragoza: Departamento de Bioquímica y Biología Molecular y Celular Universidad de Zaragoza; 2013.
22. Bastin, J., Aubey, F., Rotig, A., Munnich, A. and Djouadi, F. (2008) Activation of peroxisome proliferator-activated receptor pathway stimulates the mitochondrial respiratory chain and can correct deficiencies in patients' cells lacking its components. J. Clin. Endocrinol. Metab. 93, 1433–1441

Bibliografía de las figuras:

Figura 1: Saldaña Ruiz, A. La unidad básica de la vida: la célula. Cuadernodebiología.com; 22 de febrero de 2014. Disponible en: <https://sites.google.com/site/cuadernodebiologia2/registro-de-aprendizaje/tema-5>

Figura 2: Alberts B, Johnson A, Lewis J, Raff M, Roberts K, Walter. Conversión energética: mitocondrias y cloroplastos. Biología molecular de la célula. 4ª ed. Barcelona: Ediciones Omega; 2004. p. 773⁽¹⁾

Figura 3: Alberts B, Johnson A, Lewis J, Raff M, Roberts K, Walter. Conversión energética: mitocondrias y cloroplastos. Biología molecular de la célula. 4ª ed. Barcelona: Ediciones Omega; 2004. P. 787⁽¹⁾

Figura 4: Clemente Pérez P. CCDC56, una proteína esencial para la formación del citocromo c oxidasa en células humanas [tesis doctoral]. Madrid: Servicio de Bioquímica, Universidad Autónoma de Madrid; 2012. p. 40⁽³⁾

Figura 5: Alberts B, Johnson A, Lewis J, Raff M, Roberts K, Walter. Conversión energética: mitocondrias y cloroplastos. Biología molecular de la célula. 4ª ed. Barcelona: Ediciones Omega; 2004. P. 808⁽¹⁾

Figura 6: Montoya, J., Emperador, S., López-Gallardo, E., Ruiz-Pesini, E. "Diagnóstico genético de enfermedades metabólicas producidas por alteración del DNA mitocondrial". En: Diagnóstico y tratamiento de las enfermedades metabólicas hereditarias. (Sanjurjo, P. y Baldellou, A., Eds.). Capítulo 54. Argon. Madrid. 2014. pp: 773-790⁽²⁾ y López Pascual, A. Terapia génica de las enfermedades mitocondriales mediante xenoexpresión de la oxidasa alternativa AOX [trabajo fin de máster]. Zaragoza: Departamento de Bioquímica y Biología Molecular y Celular Universidad de Zaragoza; 2013.⁽²¹⁾

Figura 7: López Pascual, A. Terapia génica de las enfermedades mitocondriales mediante xenoexpresión de la oxidasa alternativa AOX [trabajo fin de máster]. Zaragoza: Departamento de Bioquímica y Biología Molecular y Celular Universidad de Zaragoza; 2013.⁽²¹⁾

Figura 8: Clemente Pérez P. CCDC56, una proteína esencial para la formación del citocromo c oxidasa en células humanas [tesis doctoral]. Madrid: Servicio de Bioquímica, Universidad Autónoma de Madrid; 2012. P. 50.⁽³⁾

Figura 9: O'Neill, M J F, Radooly R S. Cytochrome C Oxidase assembly factor COX15; COX15. 2016. Disponible en: <http://omim.org/entry/603646>⁽⁸⁾

Figura 10: Kim HJ, Khalimonchuk O, Smith PM, Winge DR. Structure, function, and assembly of heme centers in mitochondrial respiratory complexes Biochim et Biophys Acta BBA – Molecular Cell Research , sep 2012; 1823(9): 1604–1616. Disponible en: <http://www.ncbi.nlm.nih.gov/pmc/articles/PMC3601904/>⁽⁹⁾

Figura 11: O'Neill, M J F, Radooly R S. Cytochrome C Oxidase assembly factor COX15; COX15. 2016. Disponible en: <http://omim.org/entry/603646>⁽⁸⁾

Figura 12: Oquendo CE, Antonicka H, Shoubridge EA, Reardon W, Brown GK. Functional and genetic studies demonstrate that mutation in the COX15 gene can cause Leigh Syndrome. J Med Genet 2004; 41: 542.⁽¹³⁾

Figuras 13, 14 y 15: Organización Mundial de la Salud. Patrones de crecimiento infantil. Suiza: who.int; 2016. Disponible en: <http://www.who.int/entity/es>

Figura 16: Shrikhande YD, Kalakoti P, Syed MM A, Ahya K,² Singh G. A rare mitochondrial disorder: Leigh syndrome - a case report. Ital J Pediatr. 2010; 36: 62. Disponible en: <http://www.ncbi.nlm.nih.gov/pmc/articles/PMC2949674/>

Figura 17: Chomentowski P, Coen PM, Radiková Z, Goodpaster BH, Toledo FGS. Skeletal Muscle Mitochondria in Insulin Resistance: Differences in Intermittent Versus Subsarcolemmal Subpopulations and Relationship to Metabolic Flexibility. J Clin Endocrinol Metab. 2011 Feb; 96(2): 494–503. Disponible en: <http://www.ncbi.nlm.nih.gov/pmc/articles/PMC3048328/>

Figura 18: Informe de la Unidad de Diagnóstico y Tratamiento de Errores Congénitos del Metabolismo de Santiago de Compostela, 2015.⁽¹⁷⁾