



Universidad
Zaragoza

TRABAJO FIN DE GRADO

TÉCNICA DE ABLACIÓN MEDIANTE RADIOFRECUENCIA: Tratamiento endoscópico del esófago de Barrett con displasia/carcinoma intramucoso.

RADIOFREQUENCY ABLATION TECHNIQUE: Endoscopic treatment of Barrett's esophagus with dysplasia / intramucosal carcinoma.

AUTOR: María Pilar Rivero Sobreviela

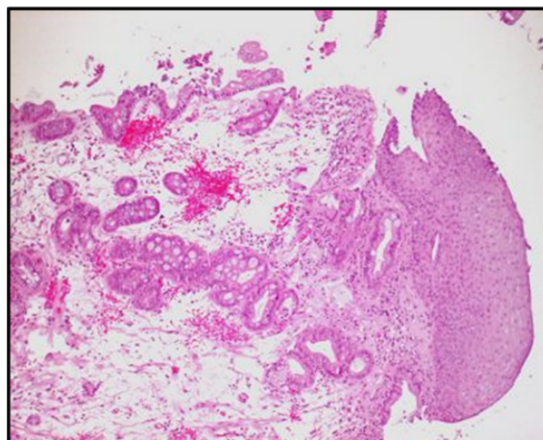
DIRECTOR: Dr. Julio Ducons.

Facultad de Medicina

Departamento de Medicina, Psiquiatría y Dermatología.

TÉCNICA DE ABLACIÓN MEDIANTE RADIOFRECUENCIA:

*Tratamiento endoscópico del
esófago de Barrett con
displasia/carcinoma
intramucoso.*



ÍNDICE

RESUMEN	4
SUMMARY	5
JUSTIFICACIÓN.....	8
INTRODUCCIÓN	9
DEFINICIÓN.....	9
EPIDEMIOLOGÍA	11
FISIOPATOGENIA.....	13
METAPLASIA-DISPLASIA-CARCINOMA.....	14
CLINICA	16
DIAGNOSTICO	17
TRATAMIENTO.....	20
QUIMIOPREVENCIÓN	26
OBJETIVOS	27
PACIENTES Y MÉTODOS	27
PACIENTES	27
MÉTODOS	28
RESULTADOS	34
DISCUSIÓN	40
CONCLUSIONES	41
REFERENCIAS BIBLIOGRÁFICAS	43

RESUMEN

INTRODUCCIÓN: El esófago de Barrett (EB) es una condición adquirida, en la cual el epitelio poliestratificado escamoso, que en condiciones normales recubre la porción distal del esófago, es reemplazado por un epitelio columnar con células caliciformes o metaplasia intestinal especializada. Dicha modificación es generada como consecuencia de la exposición crónica de la mucosa esofágica, al reflujo gastroesofágico (RGE). La gran importancia clínica del EB radica en ser el principal factor de riesgo para el desarrollo del adenocarcinoma esofágico (ADC).

Actualmente, la técnica endoscópica basada en la ablación mediante radiofrecuencia (RFA) es considerada como tratamiento de primera línea para el EB con displasia de alto grado (DAG) y el carcinoma intramucoso (CIM), ofreciendo elevadas tasas de erradicación y bajas cifras de recurrencia y complicaciones.

OBJETIVOS: Doble propósito: Actualización del manejo de la técnica endoscópica de ablación por radiofrecuencia y evaluación de la eficacia, efectividad y seguridad de esta técnica en nuestro medio.

PACIENTES Y MÉTODOS: Se ha llevado a cabo un estudio descriptivo-prospectivo basado en el seguimiento de 15 pacientes con EB tratados mediante la técnica endoscópica de ablación por radiofrecuencia, en el periodo de Junio 2012 a Mayo del 2016.

RESULTADOS: En un 2,9% del total de pacientes diagnosticados de EB, se ha detectado un proceso displásico o carcinoma intramucoso. En los pacientes sometidos a esta técnica de ablación con una media de 1,7 sesiones/ paciente, se ha detectado que aproximadamente en la mitad de los paciente desaparece la displasia, en uno de cada cuatro pacientes se logra la erradicación del EB y en un tercio de ellos , persiste la displasia. Los tres casos de CIM se han tratado con éxito.

CONCLUSIONES: A pesar de la limitada experiencia de nuestro grupo, nuestros resultados, se suman a los publicados en la literatura que informa de un alta tasa de eficacia, efectividad y de una aceptable seguridad de la técnica de ablación por radiofrecuencia del esófago de Barrett con displasia de alto o carcinoma intramucoso.

Sin embargo, no existe evidencia suficiente ni de alta calidad; por ello, se precisa de estudios de mayor tamaño con comparadores adecuados para reafirmar la técnica.

PALABRAS CLAVE: Esófago de Barrett, displasia, adenocarcinoma de esófago, ablación mediante radiofrecuencia.

SUMMARY

INTRODUCTION: Barrett's esophagus (BE) is an acquired condition in which the squamous epithelium polystratified, which normally lines the distal esophagus is replaced by a columnar with goblet cell metaplasia or specialized intestinal epithelium. Such modification is generated as a result of chronic exposure of the esophageal mucosa, gastroesophageal reflux disease (GERD). The great clinical importance of the EB lies in being the main risk factor for the development of esophageal adenocarcinoma (ADC).

Currently, endoscopic technique based on radiofrequency ablation (RFA) is considered first-line treatment for EB with high-grade dysplasia (HGD) and intramucosal carcinoma (CIM), offering high eradication rates and low rates of recurrence and complications.

OBJECTIVES: Dual purpose: Update management endoscopic radiofrequency ablation technique and evaluation of the efficacy, effectiveness and safety of this technique in our environment.

PATIENTS AND METHODS: We performed a prospective descriptive study based on follow-up of 15 patients with EB treated by endoscopic radiofrequency ablation technique in the period of June 2012 to May 2016.

RESULTS: 2.9% of all patients diagnosed with EB has been detected a dysplastic process or intramucosal carcinoma. In patients undergoing ablation technique with a mean of 1.7 sessions / patient, it has been found that about half of the dysplasia patient, one of every four patient's eradication EB is achieved and disappears in a third of them, dysplasia persists. CIM three cases have been successfully treated.

CONCLUSIONS: Despite the limited experience of our group, our results add to those published in the literature reports a high rate of efficiency, effectiveness and acceptable safety of the technique of radiofrequency ablation of Barrett's esophagus with dysplasia or intramucosal carcinoma high. However, there is insufficient evidence or high quality; therefore, it requires larger studies with appropriate comparators to reaffirm the technique.

KEY WORDS: Barrett's esophagus, dysplasia, esophageal adenocarcinoma and radiofrequency ablation.

ABREVIATURAS

- **ACE:** adenocarcinoma esofágico
- **AGA:** american gastroenterological association
- **ARF:** ablación por radiofrecuencia
- **CIM:** carcinoma intramucoso
- **CPA:** coagulación con plasma de argón
- **DAG:** displasia de alto grado
- **DBG:** displasia de bajo grado
- **EB:** esófago de Barrett
- **EBND:** esófago de Barrett no displásico
- **EEI:** esfínter esofágico inferior
- **ERGE:** enfermedad por reflujo gastroesofágico
- **IBP:** inhibidores de la bomba de protones
- **MI:** metaplasia intestinal
- **REM:** resección endoscópica de la mucosa
- **UEC:** unión escamocolumnar
- **UGE:** unión gastroesofágica

JUSTIFICACIÓN

El esófago de Barrett (EB) es una condición adquirida, en la cual el epitelio poliestratificado escamoso, que en condiciones normales recubre la porción distal del esófago, es reemplazado por un epitelio columnar con células caliciformes o metaplasia intestinal especializada. Dicha modificación es generada como consecuencia de la exposición crónica de la mucosa esofágica, al reflujo gastroesofágico(RGE).

La gran importancia clínica del EB radica en ser el principal factor de riesgo para el desarrollo del adenocarcinoma esofágico (ADC)⁽¹⁾.

Tradicionalmente, la displasia de alto grado (DAG) y el carcinoma intramucoso (CIM) resultantes de esta patología, han sido tratados con esofagectomía, mientras que el EB de bajo grado (DBG) y el EB sin displasia asociada, han sido controlados mediante vigilancia endoscópica. El tratamiento quirúrgico de estas patologías, ha supuesto altas tasas de supervivencia libre de carcinoma pero con unas cifras de morbi-mortalidad muy significativas. Para abordar este conflicto, se han desarrollado distintos tratamientos endoscópicos, entre los que destaca la técnica de ablación por radiofrecuencia (ARF) que constituye en el momento actual el tratamiento endoscópico de primera línea para la erradicación del EB con displasia de alto grado (DAG) y del carcinoma intramucoso (CIM). Dado su perfil de seguridad y efectividad podría resultar una alternativa al tratamiento quirúrgico del EB.

INTRODUCCIÓN

DEFINICIÓN

El Esófago de Barrett (EB) es una condición definida por el reemplazamiento del epitelio poliestratificado escamoso del esófago distal, por epitelio metaplásico columnar.

Resulta de gran interés valorar algunos de los aspectos del desarrollo histórico de la definición de Esófago de Barrett, ya que hay pocos términos en medicina que hayan implicado tanta controversia⁽¹⁾.

En 1950, Norman Barrett, cirujano nacido en Adelaida (Australia) el 16 de mayo de 1903, define el esófago como “aquella parte del tracto digestivo superior, distal al esfínter cricofaríngeo, el cual está cubierto por un epitelio de tipo escamoso”. Numerosos estudios realizados con posterioridad, definieron esta condición de numerosas maneras, sin llegar a un consenso; así pues, el criterio diagnóstico del esófago de Barrett ha pasado las últimas décadas de considerarse un esófago extensamente comprometido por epitelio gástrico, a la presencia de cualquier extensión de metaplasia intestinal^(1,2).

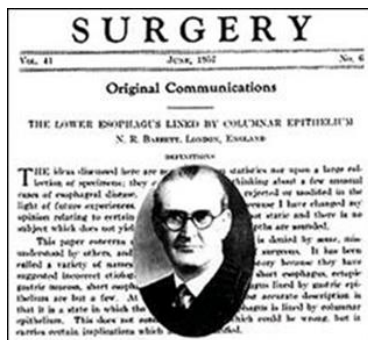

Fig. 1. Comunicación original de Norman Barrett en 1957⁽²⁾.

Su diagnóstico se establece mediante los siguientes parámetros:

1. **Criterio endoscópico:** existencia de epitelio columnar en la mucosa esofágica.
2. **Criterio histológico:** metaplasia intestinal.

La definición del Esófago de Barrett con el criterio endoscópico aunado al criterio histológico, tiene un claro sustento en la evolución molecular de la secuencia Metaplasia-Displasia-Adenocarcinoma en el esófago. Actualmente, el grado de displasia es considerado como la herramienta más adecuada para determinar los intervalos de seguimiento y manejo de pacientes con EB.

Desde el punto de vista endoscópico la definición y el reconocimiento de unión esófago gástrica (UEG) y la unión escamocolumnar (UEC) merecen especial atención, ya que el epitelio columnar se desarrolla entre ambas uniones⁽²⁾.

1.1 Unión esofágica gástrica desde el punto de vista endoscópico

Si se desea localizar la UEG (corresponde a el EEI) durante el proceso endoscópico, debe realizarse una mínima insuflación de aire en el esófago medio y proximal, acción que nos permite evidenciar el cambio anatómico existente entre el esófago y el estómago (cardias).

1.2 Unión escamocolumnar desde el punto de vista endoscópico

La UEC es el punto de convergencia de la mucosa escamosa del esófago, caracterizada por un color rosado perlado, con el epitelio columnar gástrico, con el cual contrasta vivamente debido al color rojo salmón de su mucosa. Con una mínima insuflación, la unión del epitelio escamoso y columnar aparece a menos de 2 cm por encima de hiato diafragmático, como una línea discretamente irregular denominada ora serrata o “línea Z”. Por lo tanto, resulta de gran importancia la observación cuidadosa de las características del esófago distal, con el objetivo de definir tres referencias anatómicas: localización del hiato diafragmático, nivel de la unión escamo columnar (línea Z, o UEC) y la UEG.

2.1 Unión esofagogástrica desde un punto de vista histológico

La histología normal de la UEG nos muestra la presencia de 2-3cm de mucosa cardinal entre la mucosa oxíntica del estómago y el epitelio escamoso del esófago, este concepto ha sido catalogado como incorrecto, por dos estudios llevados a cabo en autopsias en los cuales se halló que el 56 % de los sujetos a estudio, no tenían ningún área de mucosa

cardial pura, caracterizada por glándulas cuyo contenido es únicamente mucoso; en cambio, todos los pacientes estudiados presentaron mucosa oxíntico-cardial (células parietales y células mucosas). La longitud de la mucosa cardinal es menor de 0.5cm en la mayoría de los sujetos sin patología relacionada, se incrementa con la edad y con la persistencia de reflujo gastroesofágico. La mucosa cardinal y oxíntico-cardial localizadas en la UEC son mucosas ectópicas y sugieren daño esofágico. El límite proximal de los pliegues gástricos, definido histológicamente como mucosa oxíntica pura, permanece inalterado ante la enfermedad por reflujo gastroesofágico y representa la mejor referencia para la identificación de la UEG original; por lo que se acepta que toda mucosa oxíntica presente en esófago distal, es metaplásica.

EPIDEMIOLOGÍA

El esófago de Barrett, puede ser un hallazgo casual durante la realización de un estudio endoscópico en adultos de mediana y avanzada edad. La incidencia de esta patología aumenta con el paso de los años, alcanzando un periodo de meseta entre la séptima y novena década de la vida; siendo la edad promedio en el momento del diagnóstico 55 años. Pese a que esta patología puede aparecer durante la infancia, rara vez ocurre antes de la edad de 5 años; hecho que nos permite corroborar la idea de que el esófago de Barrett se trata de una condición adquirida y no congénita. En lo que respecta a los factores de raza y sexo; numerosos estudios afirman una mínima prevalencia de EB en la raza negra y asiática frente a las presentadas por la población hispana y caucásica; por otro lado la relación entre sexo masculino y femenino es de 2:1^(1,2,3).

Las razones que tratan de explicar la disparidad de prevalencias en las diferentes partes del mundo no están completamente definidas, no obstante, el reflujo gastroesofágico, la obesidad, los factores genéticos y el tabaquismo han sido implicados en su desarrollo.

La obesidad es un factor de riesgo para la enfermedad por reflujo gastroesofágico y por ende, uno de los factores implicados en el desarrollo de esófago de Barrett. En el año 2009 se llevó a cabo un meta análisis basado en 11 estudios observacionales que demostró un incremento en el riesgo de desarrollo de esófago de Barrett en pacientes con un índice de masa corporal (I.M.C) >30 kg/m²; estos resultados fueron comparados con pacientes con un I.M.C < 30 kg/m²) (OR: 1.4, 95%

IC: 1.1-1.6). Sin embargo, otros estudios han sugerido que además de la influencia del índice de masa corporal, la medida de la circunferencia abdominal (>90 cm sexo masculino y > 85 cm en sexo femenino) está asociada con un incremento en el riesgo de desarrollo de esófago de Barrett^(2,3).

Un reciente estudio, llevado a cabo en el Instituto de Medicina Genómica de la Clínica Cleveland, ha mostrado una serie de genes asociados a la predisposición a esta patología; para ello han analizado a un total de 298 individuos con esófago de Barrett, adenocarcinoma esofágico o con ambas enfermedades. Mediante secuenciación genómica, pudieron identificar que el 11% de los individuos presentaban mutaciones en los genes MSR1, ASCC y CTHRC1, siendo la más común la localizada en el MSR1, afectando al 7 % de los pacientes estudiados^(1,2,3,4).

El tabaco también se ha asociado con el riesgo de aparición de esófago de Barrett. En un análisis combinado de cinco estudios de casos y controles se llegó a la conclusión de que el riesgo de generar esófago de Barrett era 1,7 veces mayor en los sujetos fumadores, que en los sujetos no fumadores sin ERGE, y fue 1,6 veces mayor que en los no fumadores con ERGE^(3,4).

Las estimaciones sobre la prevalencia del esófago de Barrett en la población general oscilan del 0.9%-4.5% en dependencia de la población estudiada. Los estudios muestran un infra diagnóstico de dicha entidad dada la clínica inespecífica que presenta, el hecho de que se halle una mayor prevalencia de esta patología en la práctica de autopsias en comparación con los hallazgos en estudios poblacionales, confirma la aseveración anterior.

Así pues, la obesidad, raza blanca, edad avanzada, pirosis crónica, la aparición de ERGE a una temprana edad, la existencia de una hernia hiatal, el tabaquismo, el alcoholismo y la historia familiar de esófago de ERGE o formas familiares de EB, así como la apnea del sueño obstructiva, han sido reconocidos como *factores de riesgo*. Del mismo modo, existen *factores protectores* de esta entidad como: el empleo de antiinflamatorios no esteroideos y estatinas, la infección por *Helicobacter Pylori* (*H. Pylori*) y una dieta rica en frutas y verduras^(3,4).

<i>FACTORES RIESGO</i>	<i>FACTORES PROTECTORES</i>
<ul style="list-style-type: none"> - Obesidad - Raza Blanca - Edad avanzada - Pirosis crónica - Debut ERGE temprana edad - Hernia de hiato - Tabaco - Alcohol - Historia familiar de EB - Síndrome obstructivo apnea-sueño 	<ul style="list-style-type: none"> - AINES - Estatinas - Infección por H. Pylori - Dieta equilibrada rica en frutas y verduras

Tabla1. Factores de riesgo y protección relativos al esófago de Barrett.

FISIOPATOGENIA

El esófago de Barrett se desarrolla a través del proceso de metaplasia, en el que un tipo de célula totalmente diferenciada reemplaza a otra. Esta metaplasia se debe a la inflamación esofágica crónica generada por el reflujo gastroesofágico de ácido, bilis y otras sustancias nocivas. En la mayoría de los pacientes, el daño de la mucosa inducido por el reflujo es reparado por la regeneración de las células escamosas. Sin embargo, en un grupo reducido de pacientes, por razones no bien conocidas, el epitelio esofágico dañado es reparado a través de una metaplasia columnar, en la que las células columnares reemplazan a las células escamosas. La metaplasia columnar de EB es de algún modo, una forma de adaptación por parte de la mucosa esofágica, al reflujo gastroesofágico crónico. Desafortunadamente la metaplasia columnar del esófago predispone al desarrollo de adenocarcinoma esofágico.

El patrón de la secreción ácida es un determinante importante en la progresión de esta entidad a neoplasia. Un estudio en vivo demostró que la exposición a una secreción pulsada de ácido incrementa la proliferación celular, pero la exposición continua al ácido disminuye la proliferación celular. Otro estudio demostró que la longitud del EB

se correlaciona con el tiempo de persistencia del reflujo gastroesofágico en posición supina con un pH inferior a 4 . Varios estudios han demostrado que pacientes con síntomas severos de reflujo mantenidos en el tiempo, experimentan un alto riesgo de desarrollo de adenocarcinoma del esófago. En sujetos sanos, el esófago distal está expuesto al ácido más del 10% del día. La exposición persistente al ácido, así como la exposición a altas concentraciones de óxido nítrico (NO), generados de una dieta con nitratos (NO₃), producen graves lesiones esofágicas. Aproximadamente el 25 % de los nitratos se concentran en las glándulas salivales y son secretados en la boca, donde las bacterias que se encuentran sobre la lengua reducen el nitrato reciclado a nitrito (NO₂). Cuando los nitritos deglutidos se ponen en contacto con el jugo gástrico ácido, el nitrito es convertido rápidamente a óxido nítrico (NO). Después de la ingestión de nitrato se han demostrado niveles altos de NO en la UEG. El NO puede ser genotóxico y potencialmente carcinogénico. De esta manera la UEG esta repetidamente expuesta al ácido, a la pepsina, al NO y a otros agentes nocivos contenidos en el jugo gástrico que pueden conducir a una inflamación crónica y consecuentemente a una metaplasia⁽⁵⁾.

El EEI competente tiene una longitud total de 2 cm, una longitud intraabdominal de 1 cm y una presión que oscila entre 10 y 40 mm Hg. Es bien conocida, la importancia del papel llevado a cabo por el esófago respecto a su evacuación "aclaramiento" o limpieza del contenido ácido normal; aclaramiento que depende, principalmente, de las contracciones ordenadas y efectivas de la pared esofágica.

METAPLASIA-DISPLASIA-CARCINOMA

Metaplasia intestinal especializada

La MI especializada es el tipo histológico más frecuente presente en el EB y presenta un claro potencial maligno. Los 2 principales componentes del epitelio de EB son el epitelio superficial y glándulas subyacentes. La presencia de células de Goblet es la característica más útil para distinguir la MI especializada de la mucosa cardial y fúndica. Se ha propuesto que la MI especializada del EB tiene un patrón característico de citoqueratina (CK) expresada con inmunoreactividad para CK20 ,observada en las células epiteliales superficiales y glándulas superficiales pero no en las glándulas profundas; en cambio la inmunoreactividad para CK7 es observada en ambas glándulas

superficiales y profundas. La especificidad y sensibilidad del llamado “Patrón CK 7/20 de Barrett” es discutida, por ello las autoridades han aconsejado no tomar decisiones clínicas basadas en los resultados de la inmunoloración de cito queratina en EB⁽⁵⁾.

Displasia

Determinadas alteraciones en el ADN proporcionan a las células ciertas ventajas de crecimiento, generando cambios morfológicos en el tejido en cuestión. El fenómeno de displasia es considerado como un conjunto de anormalidades histológicas que sugieren daño genético en numerosos clones celulares de un tejido, predisponiéndolo a la malignidad. La displasia se clasifica como bajo o alto grado en base a la gravedad en el daño de los elementos arquitectónicos y citológicos. Sin embargo, la displasia es un marcador de malignidad imperfecto debido al desacuerdo existente entre observadores en la clasificación de su gravedad, el error en el muestreo de las biopsias y los datos incompletos sobre la historia natural. Entre los patólogos experimentados, la concordancia entre observadores para el diagnóstico de displasia de bajo grado en el esófago de Barrett es inferior al 50 por ciento, mientras que para la displasia de alto grado es de aproximadamente el 85 por ciento⁽⁵⁾.

Adenocarcinoma derivada de Barrett

El esófago de Barrett es considerado como lesión premaligna precursora del adenocarcinoma esofágico y de la unión gastroesofágica (UGE). En caso de situarnos ante tumores transzonales, puede resultar difícil determinar si la neoplasia se generó a partir del epitelio columnar en el esófago distal o en el estómago proximal (cardias gástrico). Estos tumores no pueden distinguirse morfológicamente, además comparten una serie de características epidemiológicas, entre las cuales destacan: un marcado aumento de su incidencia en países Occidentales, su asociación con la enfermedad por reflujo gastroesofágico (ERGE) y una gran predilección por el sexo masculino y la raza blanca.

La estimación de la incidencia anual de adenocarcinoma esofágico en pacientes con EB sin displasia ha oscilado entre 0,1 -0,3%. El riesgo de desarrollar adenocarcinoma de esófago en paciente con EB es 30 veces superior al de la población general; pese a esto,

el riesgo absoluto de desarrollo de neoplasia de un paciente con esófago de Barrett no displásico es muy bajo. Este riesgo, se ve aumentado en varones, pacientes de edad avanzada y pacientes con largos segmentos de mucosa o displasia esofágica. La mayor parte de los pacientes con esófago de Barrett fallecen por causas no relacionadas con la neoplasia esofágica. Este hecho, se debe probablemente a que muchos de los pacientes con esófago de Barrett son sujetos mayores, con comorbilidades asociadas⁽⁵⁾.

Mecanismos de transformación maligna

La carcinogénesis de las células metaplásicas comienza con alteraciones genéticas generadas por los protooncogénos. La progresión neoplásica observada en pacientes con esófago de Barrett incluye comúnmente alteraciones en el p53, p16 (también conocido como CDKN2A), y en el protooncogén ciclina D1. Además de estos cambios, las poblaciones aneuploides o tetraploides pueden ser halladas por citometría de flujo en más del 90 por ciento de los adenocarcinomas. Estas anomalías de citometría de flujo pueden predecir alteraciones en el epitelio de Barrett previas a su transformación neoplásica. Como ya se ha nombrado con anterioridad, el reflujo gastroesofágico de ácidos biliares también parece contribuir a la carcinogénesis en el esófago de Barrett. Un estudio reveló que los ácidos biliares generan alteraciones en el ADN y activan la vía NF-kappa en las células metaplásicas, lo cual previene la apoptosis de estas células, permitiendo la supervivencia de células precancerosas. La supresión eficaz del ácido con un inhibidor de la bomba de protones se ha asociado con un aumento de la diferenciación celular epitelial y disminución de la proliferación, lo que sugiere que tiene un efecto favorable sobre la progresión de la displasia esofágica. Los inhibidores de la COX-2 también pueden dificultar la proliferación celular in vitro, lo que sugiere un posible papel en la quimio prevención⁽⁵⁾.

CLINICA

La metaplasia intestinal característica de esófago de Barrett no genera per se síntomas. La mayoría de los pacientes acuden al clínico a causa de los síntomas generados por la enfermedad de reflujo gastroesofágico entre los cuales destacan la pirosis, regurgitación y disfagia.

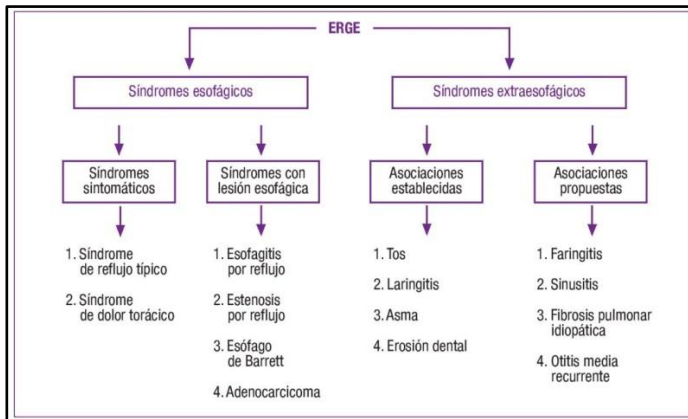


Figura 1. Síndromes esofágicos y extraesofágicos de la ERGE

El epitelio del EB, dada sus características histológicas específicas, es más resistente a la agresión del contenido gástrico ácido. Desde este punto de vista, podríamos afirmar que el desarrollo de EB protege al esófago, sin embargo dada la predisposición a desarrollar cambios displásicos y al alto riesgo de transformación a adenocarcinoma de esófago, esta “protección” no es considerada beneficiosa^(3,4). La percepción sensorial de los síntomas del RGE de los pacientes con EB son menores debido a la resistencia adquirida frente al ácido. El hecho de que gran parte de los pacientes se mantengan asintomáticos, o presenten escasos síntomas, permite que el EB sea, en numerosas ocasiones, una entidad infradiagnosticada.

Se ha observado asociación entre la edad, la presencia de EB y síntomas de RGE; pacientes más jóvenes con esofagitis por reflujo experimentan molestias más severas comparadas con el grupo de pacientes de mayor edad. Pacientes mayores con EB tienen significativamente un umbral sensorial más bajo después de la perfusión ácida comparada con pacientes más jóvenes con EB

DIAGNOSTICO

El diagnóstico de EB está basado, como ya se describió anteriormente, en criterios endoscópicos e histológicos. Es recomendado, antes de iniciar tratamientos invasivos, la confirmación diagnóstica por un segundo patólogo experimentado^(3,4).

Para llevar a cabo la clasificación del EB a nivel endoscópico, se recomienda el empleo de los Criterios de Praga, con los cuales se valora la longitud de la metaplasia; la

extensión circunferencial se denomina con la letra C y la extensión metaplásica máxima se denomina con la letra M . En función de la longitud endoscópica de la metaplasia, el EB se clasificará como esófago de segmento corto (<3cms) o de segmento largo (≥ 3 cms).

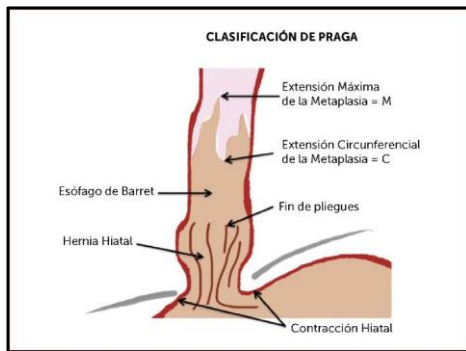


Figura 2.Clasificación de Praga

Por otro lado, para el diagnóstico endoscópico de lesiones visibles se utiliza la clasificación de París, mediante la cual definiremos la lesión según su morfología⁽³⁾ .Es conveniente añadir a la descripción de la lesión , la existencia o no de hernia hiatal.

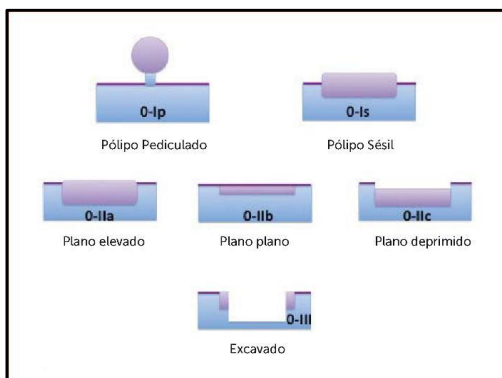


Figura3.Clasificación de París

Para el examen histopatológico se recomienda seguir el protocolo de Seattle, considerado de referencia; que consiste en la toma de biopsias al azar de los cuatro cuadrantes a lo largo del epitelio columnar, cada 1 o 2 cm. Se deben de tomar asimismo, muestras de las lesiones visibles^(3, 4,6).Existen discrepancias en cuanto al diagnóstico histológico del EB; de este modo, las asociaciones americanas de gastroenterología

(AGA) establecen el diagnóstico definitivo de EB mediante biopsias que demuestren metaplasia intestinal con células caliciformes (metaplasia intestinal especializada o epitelio columnar especializado), mientras que la Sociedad Británica de Gastroenterología (BSG) no precisa de la metaplasia intestinal para realizar diagnóstico de EB, defendiendo que si una biopsia presenta mucosa cardial (epitelio columnar mucosecretor sin células caliciformes) se catalogue como EB^(3,4).

Con el objetivo de realizar una clasificación diagnóstica de las lesiones neoplásicas del epitelio gastrointestinal, se emplea la clasificación de Viena que estandariza el diagnóstico en 5 categorías dependiendo de la presencia de displasia e invasión y el grado de las mismas^(3,6):

1. Negativo para neoplasia/ displasia.
2. Indefinido para neoplasia/ displasia.
3. Neoplasia no invasiva de bajo grado (displasia/adenoma de bajo grado).
4. Neoplasia no invasiva de alto grado 4.1.Displasia/ adenoma de alto grado. 4.2.Carcinoma no invasivo (carcinoma in situ). 4.3.Sospechoso de carcinoma invasivo.
5. Neoplasia invasiva 5.1 Carcinoma intramucoso. 5.2 Carcinoma submucoso y transmural.

Tabla 2.Clasificación de Vienna

Recientemente, en la 7^a edición de la estadificación TNM de cáncer de esófago, la AJCC (American Joint Committee on Cancer) propuso una nueva de definición del Tis o carcinoma in situ, equiparando la DAG y el CIM de la mucosa glandular del esófago a dicha entidad^(3, 6,7).

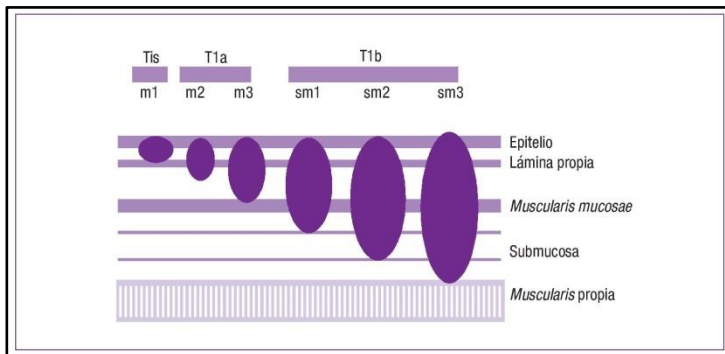


Figura 4. TNM Adenocarcinoma de esófago

La utilización de técnicas de imagen, como la tomografía computarizada (TC) o la eco endoscopia, en el diagnóstico de extensión es controvertida, dada la baja probabilidad de identificar metástasis en estos pacientes, lo que cuestiona su utilización rutinaria^(3,6).

TRATAMIENTO

El manejo de los pacientes con esófago de Barrett involucra tres componentes principales^(3,6,7,8,10):

1. Tratamiento de la ERGE asociada
2. Vigilancia endoscópica para detectar displasia
3. Tratamiento de la displasia

1.Tratamiento de la ERGE asociada

- **Estilo de vida y dieta:** Medidas higiénico dietéticas, como la pérdida de peso, la elevación del cabecero de la cama, esperar a acostarse 3 horas tras la ingesta de

alimentos o reducir ciertos alimentos favorecedores del RGE, son algunas de las medidas útiles para el manejo del RGE.

- **Tratamiento farmacológico:** El manejo de la ERGE en pacientes con EB se basa en principios similares a los del tratamiento de los pacientes con ERGE sin EB. Utilizando en la terapia inicial un inhibidor de la bomba de protones (IBP), con la menor dosis necesaria para mantener al paciente asintomático. Los IBP en general eliminan los síntomas de la ERGE, pero el alivio de los síntomas no refleja con exactitud el nivel de supresión de ácido logrado. El objetivo de la terapia con IBP, además de controlar los síntomas de reflujo, es prevenir el desarrollo de cáncer, hecho que no se ha establecido en ensayos clínicos y que tan sólo se basa en conclusiones indirectas, dado que la ERGE es un factor de riesgo bien establecido para el ADC esofágico. Se recomienda manejar los medicamentos de acuerdo a los síntomas que refiere el paciente, no siendo necesario objetivar la presencia o ausencia de ácido en el esófago.

Estudios in vitro sugieren que la exposición esofágica episódica al ácido, típica de la ERGE podría estimular la hiperproliferación, suprimir la apoptosis y promover de esta forma la carcinogénesis en el EB. Numerosos estudios clínicos sugieren que la terapia antirreflujo agresiva podría causar regresión parcial de la metaplasia intestinal especializada en el EB, así mismo se ha asociado con un menor riesgo de DAG o ADC⁽⁹⁾.

2. Vigilancia endoscópica:

La recomendación de vigilancia endoscópica en pacientes con EB se basa en el supuesto de que podría reducir la mortalidad, sin embargo, esto no se ha demostrado mediante ensayos prospectivos aleatorizados. La vigilancia endoscópica se realiza principalmente para detectar displasia y cánceres incipientes y asintomáticos. Lamentablemente, las técnicas endoscópicas basadas en un muestreo aleatorizado de biopsias para identificar la displasia, han llevado a la pérdida de toma de biopsias en zonas displásicas. También es conocido, que en ocasiones cuando se detecta displasia, pueden pasar desapercibidos focos de cáncer invasivo sincrónicos^(6,7,8,10).

ESTUDIO HISTOLOGICO	SEGUIMIENTO
No displasia	Endoscopia con biopsia cada 6 meses el primer año. Si persiste sin displasia: endoscopia y biopsia cada 3 años.
Displasia bajo grado (DBG)	Endoscopia con biopsia dirigidas a la lesión cada 6 meses durante un año. Si persiste: vigilar con endoscopia anual.
Displasia alto grado(DAG)	Resección endoscópica o quirúrgica. Si no es candidato o no elige resección, endoscopia con biopsia cada 3 meses.

Tabla 3. Vigilancia endoscópica del EB.

2.1 Métodos endoscópicos:

La vigilancia endoscópica del EB debe incluir una inspección cuidadosa de epitelio de Barrett con endoscopia de luz blanca y alta resolución. Las técnicas que se han propuesto para mejorar la identificación de las áreas displásicas para toma de biopsias durante la endoscopia incluyen: tinción de la mucosa con colorantes vitales (cromoendoscopia), tomografía de coherencia óptica y espectroscopia de reflectancia utilizando absorción, dispersión de iluminación, fluorescencia e imágenes de banda estrecha(NBI).La técnica NBI, pese a ser la más utilizada en la práctica endoscópica, no ha demostrado aumentar la tasa de verdaderos positivos. A pesar de que los estudios iniciales son prometedores, ninguna de estas técnicas ha demostrado, por el momento, proporcionar información adicional para dirigir la toma de biopsias de forma rutinaria.

2.2 Marcadores moleculares:

Se ha propuesto utilizar marcadores moleculares como alternativa a la toma de biopsias actual, pero ninguno de ellos ha sido lo suficientemente probado como para aplicarlo en la práctica clínica^(3,6,7,8).

3. Tratamiento de la displasia

3.1 Displasia de bajo grado y EB sin displasia

Las técnicas endoscópicas para la erradicación del EB, incluyendo la terapia fotodinámica, el tratamiento con plasma argón y la ablación por radiofrecuencia, también se han aplicado a los pacientes con DBG o EB sin displasia. Sin embargo, la eficacia de la ablación endoscópica para la prevención de cáncer en estos pacientes no se ha establecido. Existen muchas preguntas sin respuesta sobre la durabilidad del procedimiento de ablación y la necesidad de vigilancia endoscópica después de la ablación.

Debido a esto, no se recomienda el tratamiento endoscópico de rutina para pacientes con DBG o con EB sin displasia^(3,6,7,8,10).

3.2 Tratamiento de la displasia de alto grado (DAG) (Neoplasia intraepitelial)

Para los pacientes con DAG confirmada en el EB, en general, hay cuatro opciones de manejo propuestas: *Esofagectomía*, *terapias de ablación endoscópica*, *resección mucosa endoscópica (REM)* y *terapia de erradicación endoscópica multimodal (TEEM)*^(3,6,7,8,10)

- ***Esofagectomía***: Durante décadas, los pacientes con DAG y ADC han sido tratados con cirugía que representa el tratamiento definitivo, ya que es la única terapia que elimina todo el epitelio neoplásico, neoplasia oculta y los ganglios linfáticos regionales. El 30-50% de los pacientes sometidos a esofagectomía desarrollan al menos una complicación postoperatoria grave como neumonía, arritmia, infarto, insuficiencia cardíaca, infección de herida operatoria y fuga de la anastomosis/ fístula. La esofagectomía se asocia frecuentemente con problemas a largo plazo, tales como disfagia, pérdida de peso, reflujo gastroesofágico y Síndrome de dumping. Técnicas mínimamente invasivas están asociados con tasas de morbilidad y mortalidad postoperatorias similares, pero con una disminución de la hemorragia, dolor postoperatorio y el tiempo de

hospitalización en una unidad de cuidados intensivos. Su papel en el tratamiento del EB con DAG sigue estando establecido, pudiendo ser una opción en centros con experiencia adecuada. Una revisión sistemática incluyó pacientes con DAG y ADC en EB, sometidos a esofagectomía con disección de los ganglios linfáticos; no se encontraron metástasis en los ganglios linfáticos en pacientes con DAG, las que si aparecieron en el 1,9% de los pacientes con ADC intramucoso.

Este estudio sugiere que el riesgo de metástasis en los ganglios linfáticos para la neoplasia de la mucosa en el EB es de aproximadamente 1 a 2%, aumentando a un 20% de metástasis en aquellos tumores que se extienden a la profundidad de la submucosa. El tratamiento endoscópico no puede curar los tumores con metástasis en los ganglios linfáticos, mientras que la esofagectomía, que por lo general consiste en la extirpación de los ganglios linfáticos locales, tiene el potencial de curar a los pacientes con este tipo de metástasis. Sin embargo, los autores sostienen que el riesgo de metástasis en los ganglios linfáticos por sí solo no garantiza la elección de la esofagectomía sobre la terapia de erradicación endoscópica, ya que la esofagectomía tiene una tasa de mortalidad probablemente superior a la tasa de metástasis en los ganglios linfáticos⁽⁸⁾.

Con el desarrollo de terapias endoscópicas eficaces, esta técnica quirúrgica es a menudo evitada.

- **Terapias de ablación endoscópica:** El objetivo principal de la terapia endoscópica es la prevención del desarrollo de un ADC invasivo mediante el tratamiento de la lesión displásica. Sin embargo, los pacientes que desarrollan displasia tienen mayor riesgo de lesiones sincrónicas de éste tipo y de lesiones metacrónicas en el segmento restante de BE, lo que ocurre hasta en el 30% de los pacientes sometidos a terapias de erradicación endoscópica⁽⁸⁾. Por lo tanto, la ablación completa de todo el segmento de Barrett debe ser el objetivo en todos los pacientes que desarrollen displasia o carcinoma intramucoso. Dentro de las terapias endoscópicas utilizadas para la erradicación de estas lesiones encontramos: técnicas fotoquímicas, tratamiento con plasma de argón y la terapia ablativa por radiofrecuencia.

Tras la ablación del epitelio, los pacientes reciben IBP a dosis altas, de manera que la mucosa lesionada se repara con el crecimiento de un epitelio escamoso nuevo.

- **Resección mucosa endoscópica:** Desde hace años se realiza esta técnica que consiste en resecar un segmento de mucosa mediante la inyección de diferentes soluciones y la sección de la zona con un asa de diatermia, logrando obtener una muestra en uno o varios fragmentos. Posteriormente, se ha desarrollado la Disección Endoscópica Submucosa (DES), técnica basada en la resección de las lesiones, a través de la submucosa, que evita la resección por partes y permite obtener una pieza única de mayor tamaño y con límites verticales mejor definidos, mejorando la tipificación a través de la histopatología.

- **Terapia de erradicación endoscópica multimodal (TEEM):** La TEEM consiste en una combinación de las opciones terapéuticas descritas. El empleo de la RME de las lesiones visibles o patrones anormales, asociado a la erradicación de la metaplasia intestinal restante mediante el uso de técnicas de ablación de la mucosa. Se han descrito resultados de erradicación completa en el 94,5% y una respuesta completa a largo plazo en el 94,4%. Algunos de los predictores de recurrencia de metaplasia intestinal después de una TEEM son EB largo, neoplasia multifocal, pacientes que no recibieron terapia ablativa después de una respuesta completa inicial y la duración de más de 10 meses para lograr respuesta completa^(7,8,10) Se recomienda que los pacientes con DAG y ADC intramucoso se sometan a RME de lesión visible seguido de la técnica de ARF al segmento de EB restante, con el objetivo de lograr la erradicación completa de metaplasia intestinal. La elección de candidatos para TEEM se basa en la presencia y grado de displasia que determina el riesgo futuro para el desarrollo de ADC esofágico. La TEEM ha demostrado ser segura y eficaz en el tratamiento de la neoplasia relacionada con EB. La ARF es la técnica ablativa por excelencia tras la RME inicial de las lesiones visibles en el tratamiento de DAG y ADC intramucoso.

Lamentablemente, no está claro si los riesgos de la terapia endoscópica son mayores que los beneficios de la ablación para reducir el ya existente bajo riesgo de ADC esofágico. Una complicación de cualquier TEEM, es el desarrollo de metaplasia intestinal subescamosa, que continúa poniendo al paciente en riesgo de desarrollo de ADC; debido a esto, el empleo de esta técnica no elimina la necesidad de vigilancia (7, 8, 12,13).

QUIMIOPREVENCIÓN

Los datos epidemiológicos sugieren que la aspirina y otros medicamentos anti-inflamatorios no esteroideos (AINEs), que inhiben la ciclooxigenasa (COX), pueden proteger contra el desarrollo de EB, o en pacientes con EB establecido evitar el desarrollo del cáncer. La combinación de los AINEs y las estatinas también parece proporcionar protección adicional contra la progresión neoplásica en pacientes con EB (9,10).

Tradicionalmente, la DAG y el cáncer intramucoso derivados de EB eran tratados con esofagectomía, mientras que los no displásicos y con displasia de bajo grado se manejaban y se siguen tratando, solamente con vigilancia endoscópica. Los problemas asociados con estos enfoques incluyen la morbilidad y mortalidad significativas de la esofagectomía, sobre todo en centros quirúrgicos de bajo volumen, el riesgo de pérdida del paciente en el seguimiento y el desarrollo de cáncer en los pacientes sometidos a vigilancia.

Para abordar estas cuestiones, se ha propuesto la radioablación como tratamiento para el EB en sus diferentes etapas.

OBJETIVOS

-Actualización sobre el manejo de la técnica endoscópica basada en la ablación de la mucosa por radiofrecuencia como tratamiento del esófago de Barrett.

-Evaluación de la eficacia, efectividad y seguridad de esta técnica en nuestro medio, mediante un estudio descriptivo de los pacientes con EB sometidos a este tratamiento endoscópico en el Servicio de Endoscopias del H.C.U. Lozano Blesa, Zaragoza (Aragón, España).

PACIENTES Y MÉTODOS

Se realiza un estudio descriptivo-prospectivo basado en el seguimiento de los pacientes con EB tratados mediante la técnica endoscópica de ablación por radiofrecuencia, en el periodo de Junio 2012 a Mayo del 2016.

PACIENTES

La muestra incluye un total de 15 pacientes, (3 con CM, 2 con DAG y 10 con DBG), a los que se les ha sometidos a control y/o tratamiento en los últimos 4 meses por el Servicio de endoscopias.

- *CRITERIOS DE INCLUSIÓN*: Pacientes con presencia de displasia o carcinoma intramucoso en el periodo de 2012-2016.
- *CRITERIOS DE EXCLUSIÓN*: Pacientes con EB sin displasia, sospecha de EB sin confirmación histopatológica y pacientes con carcinoma invasivo.

Los datos han sido extraídos del programa informático Endobase donde se almacenan los resultados endoscópicos e histopatológicos de cada uno de los pacientes, incluyendo fotografías y videos realizados durante las técnicas endoscópicas.

MÉTODOS

Todos los procedimientos se han realizado previo consentimiento informado del paciente, por un endoscopista especializado en esta técnica terapéutica, de forma ambulatoria y bajo sedación profunda monitorizada con Propofol®.

El orden de los procedimientos ha sido el siguiente: Diagnóstico endoscópico de las lesiones seguido de la resección mucosa (si precisa), y finalmente aplicación de técnica ablativa mediante radiofrecuencia.

1. Diagnóstico endoscópico

Para llevar a cabo el diagnóstico de los pacientes, se ha empleado un equipo del sistema de vídeo CV-190 EVIS EXERA III, el cual permite obtener imágenes endoscópicas con un máximo rendimiento para el diagnóstico, utilizando para ello, la técnica NBI⁽¹¹⁾. Las imágenes e informes redactados de cada paciente han sido recogidos en la base de datos Endobase.

2. Resección de la mucosa

En los casos diagnosticados de CIM se procede en primer lugar a una resección mucosa mediante bandas y asa de diatermia. Las piezas se recuperan para biopsia y el tratamiento con ARF se lleva a cabo una vez descartada la posible invasión de la submucosa.

3. Ablación por radiofrecuencia

3.1 Instrumentos empleados: El único dispositivo de RFA comercializado hasta el momento para el tratamiento del esófago de Barrett se denomina Sistema Barrx™ (Covidien, Sunnyvale, CA, USA) que consta de generador y electrodos de ablación (*Barrx™ Flex RFA Energy Generator & Barrx™ Flex Ablation Catheter electrode*)^(3,7,8,10,12,13).

- **Barrx™ 360 RFA Balloon Catheter:** este dispositivo, consta de un generador de energía y un electrodo bipolar de 3 cm de longitud que rodea al balón. Los

diámetros disponibles van de los 18 a los 31 mm. El balón se insufla al accionar un pedal y se libera la radiofrecuencia por el electrodo. Utilizado en la ablación circunferencial, se precisan 2 aplicaciones de radiofrecuencia (siendo el esquema más aceptado 1 aplicación/limpieza de la mucosa/1 aplicación) a 10-12 J/cm² y 40W/cm² para conseguir la ablación de todo el grosor de la mucosa. La limpieza de la mucosa esfacelada resultante del proceso, se realiza con un capuchón colocado en el extremo distal del endoscopio.

- **BarrxTM 90 RFA Balloon Catheter** : este dispositivo, consta de un electrodo (20x13 mm) que es colocado en el extremo del endoscopio. Realiza su función con dos aplicaciones (esquema 2 aplicaciones/limpieza de la mucosa/2 aplicaciones) de 12-15 J/cm² y 40W/cm². De elección en la terapia de ablación focal.
- **BarrxTM Channel RFA Endoscopic Catheter** : último desarrollo tecnológico que permite introducir el electrodo a través del canal de trabajo endoscópico, presenta una superficie de electrodo de 7,5x15,7 mm, específicamente diseñado para esófagos estenóticos, con lesiones tortuosas o de difícil acceso.
- **El generador de energía** es común para todos los electrodos existentes. Puede liberar hasta 300 vatios de radiofrecuencia a 460 KHz en modo bipolar, según indicaciones del fabricante. La densidad de energía liberada es equivalente, independientemente del catéter, lo que consigue una lesión uniforme hasta la submucosa, sin dañar ésta.

3.2 Procedimiento: Se describen dos tipos de procedimientos en la técnica endoscópica de ARF: circunferencial y focal^(3,9,10,12,13).

RFA Circunferencial

- **Primer paso, diagnóstico:** Ver criterios de inclusión en material y métodos.
- **Segundo paso, estadio:** Realizar panendoscopia con una adecuada inspección de las características de la mucosa esofágica con Barrett, apoyado con NBI y magnificación si se cuenta con ello, tratar de identificar alguna lesión elevada o plana sospechosa de neoplasia, biopsiarla y en caso de documentar neoplasia o DAG realizar REM antes de iniciar RFA. *Objetivo:* Realizar REM previo a

cualquier tratamiento con RFA, descartar la presencia de adenocarcinoma invasor de esófago.

- Tercer paso, límites: Se realiza la medición y caracterización del EB por medio de la clasificación de Praga. Se coloca guía metálica en antro bajo visión endoscópica y se retira el endoscopio. *Objetivo:* Identificar la zona a la que se aplicará tratamiento, la calibración se realiza a ciegas.
- Cuarto Paso, calibración y selección de balón: Con la guía en posición, se conecta el balón calibrador al generador BarrxTM, se calibra e introduce a través de la guía. Tiene la finalidad de medir el diámetro interno del esófago previamente a la ablación circunferencial. Se compone de un catéter de una longitud de 165 cm, marcaje cada 1 cm a lo largo del catéter, con un globo de 4 cm de largo y 33.7 mm de ancho localizado en la punta, el cual se inflara a 4.3 psi (0.30 atm) gracias a un generador de presión integrado. Basándose en el volumen del globo y su geometría, el diámetro interno del esófago se calcula a lo largo de toda la longitud del esófago, para posteriormente poder seleccionar el balón circunferencial de 360°, más adecuado. *Objetivo:* Seleccionar tamaño adecuado del balón para la aplicación RFA.
- Quinto paso, seleccionar balón: Estos catéteres con balones de ablación, cuentan con diferentes tamaños del balón (18, 22, 25, 28, 31 mm), en base al paso anterior, se establece el diámetro esofágico medido más pequeño (paso 4 y se selecciona el balón de dicho tamaño. *Objetivo:* Garantizar adecuada aplicación de energía en la mucosa esofágica y evitar complicaciones como perforación.
- Sexto paso, aplicación de radiofrecuencia circunferencial: Una vez que hemos seleccionado el balón del diámetro correcto, se introduce el balón con electrodo sobre la guía metálica y bajo visión endoscópica se localiza el borde superior del EB. Bajo visión endoscópica el borde proximal del electrodo del balón es colocado 1 cm por arriba del inicio del borde superior del EB. Una vez en dicha posición se aplica una primera sesión de energía, la cual se activa con el movimiento de un pedal, se envían 1.5 segundos de energía y 10 o 12 J/cm² controladas de forma automática por el generador de energía, tras ello, se aplica nuevamente una segunda sesión de energía en

dicha zona. Al finalizar, el balón bajo visión endoscópica nuevamente se reposiciona en sentido distal y se realiza mismo ciclo de energía cada 3cm, hasta llegar al límite inferior del esófago (inicio de pliegues gástricos). Para concluir la sesión, se realiza una limpieza de la mucosa esfacelada mediante capuchón. *Objetivo:* Erradicación del EB.

- Séptimo paso, alta hospitalaria y seguimiento: El procedimiento endoscópico dura aproximadamente de 30 a 45 minutos, puede ser ambulatorio y el paciente reinicia la vía oral el primer día, progresando la dieta de acuerdo a tolerancia. Las posibilidades de complicaciones son mínimas. Es fundamental mantener una terapia agresiva de supresión ácida, a base de inhibidores de la bomba de protones a dosis altas e incluso la asociación de sucralfato o antiácidos. El paciente es nuevamente revalorado endoscópicamente a las 6 a 8 semanas, en caso de presentar todavía segmentos circunferenciales mayores a 2 cm o múltiples islas de mucosa con Barrett, se sugiere una nueva sesión con Barrx™ 360 circunferencial; en caso de que existan segmentos circunferenciales menores a 2 cm, se considera como mejor opción, la aplicación de RFA focal.

RFA Focal

Este procedimiento técnico dispone de catéteres de diferentes tamaños (Barrx™ 90 y 60), los cuales se utilizarán de acuerdo al tamaño y longitud de las lesiones con EB. Tomando en cuenta los pasos previos del uno al tres, se coloca el electrodo de Barrx™ focal de preferencia en la punta del endoscopio o a través del canal de trabajo, este consta de un electrodo en una plataforma articulada y se ajusta en posición de las 12 del reloj, pudiéndose montar sobre cualquier tipo de gastroscopio (8.6 mm a 12.8 mm). Una vez en el esófago, se localiza la unión esofagogástrica y las áreas afectas de mucosa metaplásica, lugar donde se aplicará la energía del mismo modo antes descrita.

El paciente puede ser dado de alta con las indicaciones antes mencionadas y se cita nuevamente en 8-12 semanas para nueva revisión endoscópica. La mayoría de los pacientes necesitarán una sesión de ablación circunferencial

y, una o dos sesiones de ablación focal para eliminar toda displasia y mucosa de Barret.

Esófago de Barrett: Ablación mediante radiofrecuencia



Foto 1. BarrxTM Flex RFA Energy Generator

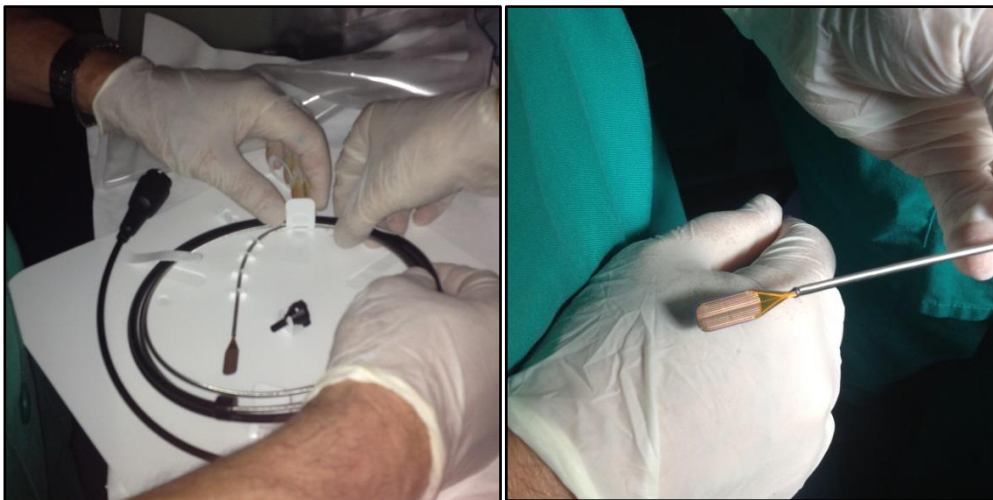

Foto 2. BarrxTM Channel TTS RFA Balloon Catheter

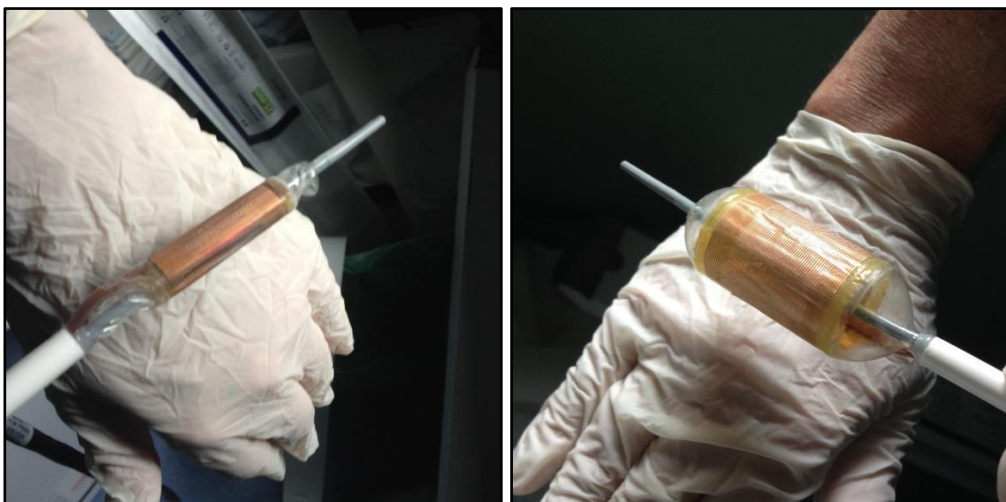


Foto 3. Barrx TM 360 RFA Balloon Catheter

RESULTADOS

Se presenta el análisis de las endoscopias realizadas en el periodo de estudio en el Servicio:

Periodo de análisis	Julio 2012 - Mayo 2016
Nº endoscopias totales	14274
Nº endoscopias realizadas por sospecha/revisión de Barret	1489
Nº pacientes diagnosticados por esófago de Barret	513
Nº pacientes incluidos en el estudio	15

Tabla 3. Datos de selección de la muestra

Como se ve reflejado en las tabla nº 3, durante el período de análisis, se han llevado a cabo un total de 14.274 endoscopias en el servicio, de estas, un 10% han sido realizadas por sospecha o control de pacientes con esófago de Barrett. La media de endoscopias realizada por paciente con esófago de Barret es de 3 exploraciones/ paciente.

Del total de pacientes diagnosticados de esófago de Barrett en un 2.9% se ha encontrado un proceso displásico o carcinoma intramucoso.

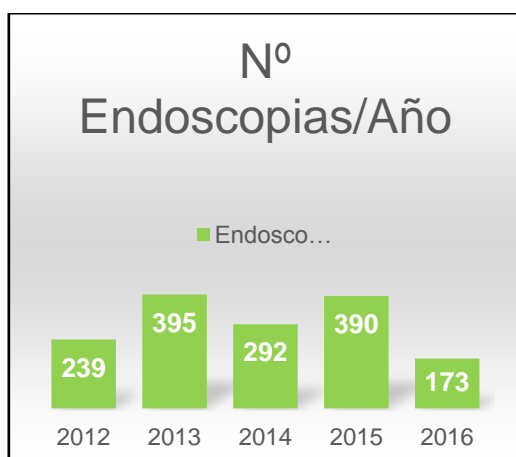


Gráfico 1. Nº endoscopias/ año

Como podemos observar en el gráfico nº 1, el año 2013 fue el periodo donde mayor número de endoscopias por sospecha/ tratamiento o control del esófago de Barrett se realizaron en nuestro servicio; seguido del año 2105.

A continuación se expone la tabla nº 4 que recoge algunos de los aspectos del manejo terapéutico de los pacientes y su situación diagnóstica actual.

Paciente	Clasificación Praga	Lesión Histológica	Sesión 1	Nº total de sesiones	Fecha último control	Observaciones último control	Efectos adversos
1	C5M6	Carcinoma Intramucoso	30/3/12	3	11/2/16	COM1,5 e islote. Metaplasia intestinal. No displasia	-
2	C2M7	Carcinoma Intramucoso	3/6/14	1	3/2/16	Lengüeta de epitelio de Barret no displásica.COM0,8	-
3	C10M10	Displasia de alto grado/ Carcinoma Intramucoso	3/7/14	2	27/4/16	Estenosis esofágica a 25cm de incisivos. Displasia moderada UEG.CM difícil de establecer.	-
4	C1M5	Displasia de alto grado	3/7/14	2	10/2/16	No displasia. COM0,8	-
5	C12M13	Displasia de alto grado	3/6/14	3	31/3/16	No E. Barrett	-
6	C5M5	Displasia de bajo grado	9/4/15	1	5/4/16	No E. Barrett.	-
7	C4M6	Displasia de bajo grado	9/4/15	1	17/2/16	Lengüeta de 2cm COM2. Restos de fibrina. No displasia.	-

Paciente	Clasificación Praga	Lesión Histológica	Sesión 1	Nº total de sesiones	Fecha último control	Observaciones último control	Efectos adversos
8	C12M12	Displasia de bajo grado + estenosis franqueable a 28cm incisivos	18/6/15	2	-	Pendiente de control tras 2º sesión de ARF. Displasia	-
9	C6M6	Displasia de bajo grado	19/11/15	2	-	Pendiente de control tras 2º sesión ARF. C0M2,2.Sin displasia.	Fiebre
10	C5M6	Displasia de bajo grado	19/11/15	1	17/2/16	No E. Barrett.	-
11	C6M6	Displasia de bajo grado + estenosis conocida	19/11/15	2	-	Pendiente de control tras 2º sesión de ARF. Primer tratamiento efectuado en el servicio de endoscopias con catéter Channel TTS. Mejoría Estenosis ya conocida. No displasia.	-
12	C4M5	Displasia de bajo grado	19/11/15	2	-	Pendiente de control tras 2º sesión de ARF. C0M1. Sin displasia.	-

Paciente	Clasificación Praga	Lesión Histológica	Sesión 1	Nº total de sesiones	Fecha último control	Observaciones último control	Efectos adversos
13	C2M5	Displasia de bajo grado	18/2/16	1	-	Islote de 3 cm. Pendiente de 2 sesión. Sin displasia	-
14	C11M11	Displasia de bajo grado	18/2/16	1	13/5/16	Islote , C1M1. Sin displasia Dilatación de estenosis esofágica post-ARF.	Estenosis esofágica
15	C1M4	Displasia de bajo grado	12/05/16	1		Pendiente de control tras 1ª sesión de ARF.	

Tabla 4. Manejo terapéutico de cada paciente incluido en el estudio

LESIÓN HISTOPATOLÓGICA	Nº DE SESIONES/ PACIENTE	RESULTADO TRAS ARF	EFFECTOS ADVERSOS
CIM (3 pacientes)	2 sesiones	-66,66% No presentan displasia. -33,33% Displasia moderada-grave.	
DAG (2 pacientes)	2,5 sesiones	-50% No presentan displasia. -50% No presentan esófago de Barrett.	
DBG (10 pacientes)	1,4 sesiones	-22,22% No presentan esófago de Barrett. -77,77% No presentan displasia.	22,22%
CIM,DAG Y DBG (15 pacientes)	1,7 sesiones	-46,6% No presenta displasia. -21,5% No esófago de Barrett. -33,4% Persiste displasia.	14,28% (2 de 15 pacientes)

Tabla 5. Resultados obtenidos del estudio en porcentajes.

Tras el análisis de los resultados analizados, se puede concluir que en los pacientes sometidos a esta técnica de ablación con una media de 1,7 sesiones/ paciente:

- Aproximadamente en la mitad de los paciente desaparece la displasia.
- En uno de cada cuatro pacientes se logra la erradicación del EB.
- En un tercio de ellos , persiste la displasia.

- Los 3 casos de CIM se han tratado con éxito.

Se han observado efectos adversos post-ARF en un 14,28% (2 de 15 pacientes) de los pacientes incluidos en el estudio; siendo la estenosis esofágica post-ablación el efecto secundario más importante que ha precisado dilataciones previa realización de siguientes sesiones de ARF. La aparición de fiebre en uno de los pacientes, ha sido considerada un efecto secundario atípico; no precisó ingreso hospitalario, siendo resuelto con la toma de Paracetamol[®] vía oral.

DISCUSIÓN

A pesar de la elevada prevalencia de esta patología y el marcado incremento en la incidencia del adenocarcinoma de esófago en las tres últimas décadas; a fecha de hoy, no está definida la estrategia óptima de manejo de la displasia en esófago de Barrett.

Nuestra investigación ha tenido como doble propósito tanto la actualización del manejo de la técnica endoscópica de ablación por radiofrecuencia como tratamiento del esófago de Barrett, como la evaluación de la eficacia, efectividad y seguridad de esta técnica en nuestro medio.

Del total de pacientes incluidos en el estudio, un 66,66% presentaban como lesión inicial DBG, un 20% DAG y el 13,3% restante ADC; que es representativo de la distribución global en la práctica clínica diaria.

A partir de los resultados obtenidos, se puede deducir que la incidencia de displasia de un 2,93%. Estos resultados no son comparables con los procedentes de otros estudios, ya que las muestras poblacionales no están ajustada por edad, sexo etc.

Los datos resultantes de nuestro estudio reflejan una tasa de erradicación de la mucosa metaplásica de un 21,5%, siendo notablemente inferior a los valores referidos en la literatura, que muestran una capacidad de erradicación del esófago de Barret en torno al 66% -100% de los casos^(3,13,14,15). Está marcada diferencia puede deberse tanto a la poca experiencia en el procedimiento terapéutico como al menor número de sesiones/paciente aplicadas en cada caso, es decir al menor tiempo de durabilidad del tratamiento endoscópico. Por otro lado, nuestro trabajo revela datos muy favorables respecto a la erradicación de la displasia con una tasa de remisión del 86% ,valor que coincide con el

Esófago de Barrett: Ablación mediante radiofrecuencia

descrito en la literatura que muestra unas cifras de erradicación en torno al 79%-100% de los casos^(3, 13, 14, 15,16).

En lo que respecta a la seguridad, los estudios para ARF en EB, han mostrado menores tasas de estenosis esofágicas(0%-6%) en comparación con otras técnicas terapéuticas^(3,14,15,16). En nuestra serie, la tasa de estenosis esofágica post- ARF se establece en torno al 7,1%(uno de quince pacientes), siendo más elevada que los resultados publicados en la literatura, esta diferencia puede deberse al reducido número de casos tratados así como a que la mayoría de ellos presentaban estenosis pépticas previas al tratamiento.

Nuestros resultados, a pesar de la limitada experiencia de nuestro grupo, se suman a los publicados en la literatura respecto a la eficacia, efectividad y seguridad de la técnica de ablación por radiofrecuencia del esófago de Barrett con displasia de alto o carcinoma intramucoso.

CONCLUSIONES

- La ablación por radiofrecuencia (ARF) es una técnica endoscópica basada en la lesión térmica de los tejidos. En el esófago de Barrett (EB) con alto grado de displasia o carcinoma intramucoso, la ARF permite la erradicación de la displasia y de la metaplasia intestinal, siendo utilizada habitualmente de forma conjunta con la resección endoscópica de la mucosa (REM)en pacientes con CIM.
- La asociación de REM y ARF muestra una alta eficacia en el tratamiento erradicador del EB, la displasia y sobre todo del CIM.
- Sin embargo, el tiempo y el número de sesiones necesarias para conseguir una erradicación completa son muy variables y dependerán de diferentes factores, entre otros, grado de displasia , extensión de la lesión, características del paciente, uso concomitante de otras técnicas endoscópicas, grado de esofagitis y el uso de antiácidos
- La prevención de las recidivas así como de la progresión a carcinoma debe ser realizada mediante vigilancia endoscópica periódica durante una media de 5 años.

- La ARF debe realizarse en centros hospitalarios que dispongan de servicios especializados en cirugía esofágica y endoscopistas experimentados en la técnica. La valoración de cada caso se debe llevar a cabo por un equipo multidisciplinar, discutiendo con el paciente las opciones de tratamiento y el balance de riesgos-beneficios de la técnica.
- No se recomienda la utilización de ARF en neoplasias esofágicas invasiva en las que el tratamiento ha de ser quirúrgico.
- A la luz de los conocimientos actuales tampoco se debe indicar la ARF para el tratamiento del esófago de Barrett sin displasia, por razones de coste-eficacia.
- Son necesarios estudios con un buen diseño metodológico y un seguimiento a largo plazo que permitan obtener resultados concluyentes sobre el papel de esta técnica en el esófago de Barrett con alto grado de displasia/carcinoma intramucoso.

REFERENCIAS BIBLIOGRÁFICAS

1. Spechler S, Souza R. Barrett esophagus. *New England Journal of Medicine*. 2014; 371(9):836-845.
2. Barreda F, Sánchez J. Esófago de Barrett. *Revista de Gastroenterología de Perú* [Internet]. 2002[cited 2 March 2016]; 22(1):46-68.
3. Red Española de agencias de evaluación de tecnologías y prestaciones del SNS. Ablación por radiofrecuencia en el tratamiento del esófago de Barrett con displasia del alto grado/carcinoma intramucoso: Revisión sistemática. Galicia: Agencia de Tecnologías Sanitarias de Galicia.; 2015 p. 9-26.
4. Spechler S. Barrett esophagus: Epidemiology, clinical manifestations and diagnosis [Internet]. [www.uptodate.com](http://www.uptodate.com/contents/barretts-esophagus-epidemiology-clinical-manifestations-diagnosis). 2016[cited 19 April 2016]. Available from: <http://www.uptodate.com/contents/barretts-esophagus-epidemiology-clinical-manifestations-diagnosis>.
5. Spechler S. Barrett esophagus: Pathogenesis and malignant transformation [Internet]. [www.uptodate.com](http://www.uptodate.com/contents/barretts-esophagus-pathogenesis-and-malignant-transformation). 2016[cited 10 April 2016]. Available from: <http://www.uptodate.com/contents/barretts-esophagus-pathogenesis-and-malignant-transformation>.
6. Farrell-Rivas J, Valencia-Romero J, Soto-Pérez J, Mata-Quintero C, Valdivia-Balbuena M, Díaz-Oyola M et al. Radiofrecuencia para esófago de Barrett: Revisión de la literatura. *Endoscopia*. 2014; 26(1):26-33.
7. Shaheen N, Falk G, Iyer P, Gerson L. ACG Clinical Guideline: Diagnosis and Management of Barrett's Esophagus. *Am J Gastroenterol*. 2015; 111(1):30-50.
8. Thoguluva Chandrasekar V, Vennalaganti P, Sharma P. Manejo del esófago de Barrett: del tamizaje a los nuevos tratamientos. *Revista de Gastroenterología de México*. 2016; 81(2):91-102.
9. Kim G. Acid-suppressive Medications and Risk of Esophageal Adenocarcinoma in Patients with Barrett's Esophagus (*Gut* 2014; 63:1229-1237). *J Neurogastroenterol Motil*. 2015; 21(2):288-289.
10. Bennett C, Vakil N, Bergman J, Harrison R, Odze R, Vieth M et al. Consensus Statements for Management of Barrett's Dysplasia and Early-Stage Esophageal Adenocarcinoma, Based on a Delphi Process. *Gastroenterology*. 2012; 143(2):336-346.

11. Bergman J. Barrett esophagus: Evaluation with narrow band imaging [Internet]. [www.uptodate.com.2015\[cited1May2016\].Availablefrom:http://www.uptodate.com/contents/barretts-esophagus-evaluation-with-narrow-band-imaging.](http://www.uptodate.com/contents/barretts-esophagus-evaluation-with-narrow-band-imaging)
12. Bergman J. Barrett esophagus: Treatment with radiofrequency ablation [Internet]. [www.uptodate.com.2015\[cited25April2016\].Availablefrom:http://www.uptodate.com/contents/barretts-esophagus-treatment-with-radiofrequency.](http://www.uptodate.com/contents/barretts-esophagus-treatment-with-radiofrequency)
13. Behrns K. Radiofrequency Ablation in Barrett's Esophagus with Dysplasia. *Yearbook of Surgery*. 2010; 2010:275-276.
14. Riegler M, Schoppmann S. Selected commentary to "Radiofrequency ablation vs endoscopic surveillance for patients with Barrett esophagus and low-grade dysplasia. A randomized clinical trial". *Eur Surg*. 2014; 46(3):133-136.
15. Fleischer D, Overholt B, Sharma V, Reymunde A, Kimmey M, Chuttani R et al. Endoscopic radiofrequency ablation for Barrett's esophagus: 5-year outcomes from a prospective multicenter trial. *Endoscopy*. 2010; 42(10):781-789.
16. Phoa K, Pouw R, Van Vilsteren F, Sondermeijer C, Herrero L, Ten Kate F et al. Sa1529 Radiofrequency Ablation +/- Endoscopic Resection for Barrett's Esophagus with High-Grade Dysplasia and/or Early Cancer: Durability of the Post-Treatment Neosquamous Epithelium at 5-Year Follow-Up. *Gastrointestinal Endoscopy*. 2011; 73(4):AB198.