

UNIVERSIDAD DE ZARAGOZA

**USOS ACTUALES DE  
LAS PLATAFORMAS  
TRANSANALES EN LA  
CIRUGÍA DEL CÁNCER  
DE RECTO.  
REVISIÓN BIBLIOGRÁFICA.**

**TRABAJO FIN DE GRADO EN MEDICINA**

**CURSO 2014-2015**

**DEPARTAMENTO DE CIRUGÍA, GINECOLOGÍA Y OBSTETRICIA**

**AUTOR: ANA RECREO BAQUEDANO**

**DIRECTOR: VICENTE AGUILLELLA DIAGO**

## ÍNDICE

<b>INTRODUCCIÓN</b> .....	<b>3</b>
<b>EVALUACIÓN PREOPERATORIA</b> .....	<b>4</b>
<b>ECOGRAFÍA ENDORRECTAL</b> .....	<b>5</b>
<b>RESONANCIA MAGNÉTICA</b> .....	<b>6</b>
<b>PET</b> .....	<b>6</b>
<b>TRATAMIENTOS ENDOSCÓPICOS:</b> .....	<b>7</b>
<b>POLIPECTOMÍA CONVENCIONAL</b> .....	<b>7</b>
<b>EMR CAP-ASSISTED (EMR-C) O ASPIRATION LUMPECTOMY</b> .....	<b>8</b>
<b>RESECCIÓN ENDOSCÓPICA DE LA SUBMUCOSA CON DISPOSITIVO DE LIGADURA (ESMR-L)</b>	<b>8</b>
<b>DISECCIÓN ENDOSCÓPICA DE LA SUBMUCOSA (ESD)</b> .....	<b>8</b>
<b>OVER THE SCOPE CLIP (OTSC)</b> .....	<b>9</b>
<b>PLATAFORMAS TRANSANALES</b> .....	<b>9</b>
<b>MICROCIRUGÍA ENDOSCÓPICA TRANSANAL (TEM)</b> .....	<b>9</b>
<b>CIRUGÍA TRANSANAL MÍNIMAMENTE INVASIVA (TAMIS)</b> .....	<b>12</b>
<b>PLATAFORMA DE CIRUGÍA DE UN SOLO PUERTO (SILS)</b> .....	<b>13</b>
<b>USOS DE PLATAFORMAS TRANSANALES</b> .....	<b>13</b>
<b>TEM para adenomas rectales</b> .....	<b>13</b>
<b>TEM para T1 y T2 de bajo grado</b> .....	<b>14</b>
<b>T2 Y T3 Con radio-quimio terapia neoadyuvante</b> .....	<b>15</b>
<b>ESCISIÓN MESORECTAL TOTAL TRANSANAL (TaTME)</b> .....	<b>17</b>
<b>TaTME HIBRIDO Y CIRUGÍA DE EXTRACCIÓN DE MUESTRAS DE ORIFICIOS NATURALES</b>	
<b>(NOSE) TRANSANAL</b> .....	<b>19</b>
<b>TaTME PURO</b> .....	<b>21</b>
<b>Métodos en Cadáveres:</b> .....	<b>22</b>
<b>Método en cerdos y perros:</b> .....	<b>23</b>
<b>Método Humanos:</b> .....	<b>24</b>
<b>Bibliografía</b> .....	<b>25</b>

## USOS ACTUALES DE LAS PLATAFORMAS TRANSANALES EN LA CIRUGÍA DEL CÁNCER DE RECTO. REVISIÓN BIBLIOGRÁFICA

### RESUMEN

El cáncer de recto se ha tratado clásicamente de manera muy radical, realizándose resecciones muy amplias, que dejaban defectos esfinterianos, genitourinarios y ostomías con mala calidad de vida.

Antes de elegir el tipo de tratamiento que se va a realizar, hay que hacer una correcta evaluación preoperatoria con ultrasonidos y resonancia magnética (RM). Con ambas técnicas se ha conseguido un buen estadiaje para el tamaño (T), pero la valoración de los ganglios (N) sigue siendo poco precisa.

Se han desarrollado técnicas endoscópicas para la escisión de lesiones benignas, pero no permiten hacer una valoración adecuada de los márgenes de resección, por lo que su empleo se ha limitado a poca patología.

Con el fin de realizar tratamientos conservadores pero oncológicamente seguros, se han creado plataformas transanales como son microcirugía endoscópica transanal (TEM), cirugía transanal mínimamente invasiva (TAMIS) y cirugía de un solo puerto (SILS), que se colocan en el canal anal y permiten introducir herramientas como las de cirugía laparoscópica y realizar la escisión de la lesión con amplios márgenes de resección. Ambas técnicas se están utilizando para el tratamiento de adenomas y carcinomas T1 con éxito y también para T2 y T3 después de tratamiento neoadyuvante.

El uso de estas técnicas se está intentado extender para poder realizar escisiones más amplias como la escisión mesorrectal total por vía transanal. De momento se ha conseguido con éxito realizar la escisión mesorrectal total transanal con asistencia laparoscópica y se está investigando con modelos animales y cadáveres realizar una auténtica cirugía endoscópica transluminal por orificio natural (NOTES) sin la necesidad de utilizar asistencia laparoscópica.

---

**Palabras clave:** Cáncer de recto; Microcirugía endoscópica transanal; Cirugía endoscópica transanal mínimamente invasiva; Escisión mesorrectal total transanal

---

### ABSTRACT

*Rectal cancer has been treated radically, very large resections have been performed with sphincter and genitourinary defects and ostomies with poor quality of life.*

*Before choosing the type of treatment that will be done, we must make a correct preoperative evaluation with ultrasound and magnetic resonance imaging (MRI). a good staging for the size (T) has been achieved with both techniques, but the valuation of the nodes (N) is too vague.*

*Endoscopic techniques have been developed for excision of benign lesions, but they don't allow a proper assessment of the resection margins, and that is why their use has been limited to low pathology.*

*In order to make conservative but oncologically safe treatments, they have created transanal platforms such as transanal endoscopic microsurgery (TEM), transanal minimally invasive surgery (TAMIS) and surgery of a single port (SILS), which are placed in the anal canal and allow the introduction of tools similar to laparoscopic instruments and performed the excision of the lesion with wide margins of resection. Both techniques are being used successfully for the treatment of adenomas and T1 carcinomas. They also have been used to the treatment of T2 and T3 carcinomas after neoadjuvant treatment.*

*The use of these techniques is espreading to perform broader cleavage like transanal total mesorectal excision. So far has successfully performed transanal total mesorectal excision with laparoscopic assistance. They are researching with animal models and cadavers if a real natural orifice transluminal endoscopic surgery (NOTES) can be achieved without the need for laparoscopic assistance.*

---

**Keywords:** *Rectal cáncer; Transanal endoscopic microsurgery; Transanal minimally invasive surgery; Transanal total mesorectal excision*

---

## INTRODUCCIÓN

Los tumores de recto presentan una alta incidencia (40/100000 habitantes). Entre un tercio y un cuarto de los tumores colorrectales tienen su origen en el recto. Presenta una alta tasa de morbi-mortalidad y un pronóstico pobre debido al riesgo de recurrencia local tras la cirugía (3-32%) y de metástasis a distancia, con una supervivencia estimada en nuestro medio a los 5 años del 43%. [1]

Para su estadiaje se utiliza el sistema TNM y la distancia mínima del tumor a la fascia mesorrectal [Tabla 1].

T	Tis: carcinoma in situ
	T1: tumor que invade la submucosa
	T2: tumor que atraviesa la submucosa e infiltra la muscular propia sin atravesarla
	T3: tumor que sobrepasa la muscular propia
	T4a:tumor que infiltra órganos vecinos
	T4b: tumor que infiltra peritoneo visceral
N	N0: no se observan ganglios de aspecto tumoral
	N1: presencia de 1-3 ganglios de aspecto tumoral
	N2: presencia de 4 o más ganglios de aspecto tumoral
M	M0: no evidencia de metástasis a distancia
	M1: evidencia de metástasis a distancia

**Tabla 1. estadiación TNM para el cáncer de recto [1]**

Se consideran patológicos a los ganglios con tamaño mayor o igual a 5mm, bordes espiculados o una intensidad de señal heterogénea. La fascia se considera afectada cuando el tumor presenta una distancia menor de 5 mm, contacta o produce engrosamiento de la fascia [1].

La fascia mesorrectal (FMR) es una estructura anatómica que envuelve a la grasa mesorrectal y es importante en la evaluación de la extensión local del tumor, siendo la RM la mejor técnica de imagen para su visualización y para determinar la relación entre ésta y los márgenes del tumor. La distancia a la FMR es definida como la distancia más corta entre el tumor (incluyendo tumor extramural no contiguo) y la fascia, coincidiendo con el margen circunferencial quirúrgico en la escisión total del mesorrecto. Se considera que el margen circunferencial de resección está afectado cuando el tumor se encuentra a una distancia igual o menor de 1mm de la FMR o cuando la ha invadido. Aunque este detalle no ha sido incorporado en la TNM, un margen circunferencial de resección afectado está fuertemente asociado con riesgo de recurrencia local y metástasis distales [1].

## **EVALUACIÓN PREOPERATORIA**

Al igual que en el resto de neoplasias del cuerpo la evaluación preoperatoria es un paso necesario para poder elegir el tipo de tratamiento que se va a realizar. En concreto en el cáncer de recto este paso es muy importante porque hay mucha diferencia entre los tratamientos conservadores y los radicales en cuanto a la calidad de vida. La escisión mesorrectal total, que sigue siendo el tratamiento estándar del cáncer rectal, tiene complicaciones genitourinarias, y en muchos casos no conserva los esfínteres. Por eso conviene hacerlo solo en los pacientes que no se puede realizar un tratamiento oncológicamente seguro con las técnicas más conservadoras.

Conviene hacer una buena evaluación preoperatoria para realizar el tratamiento necesario en cada caso. Además el cáncer de recto es un tumor que metastatiza muy rápidamente los ganglios cercanos, por ello la estadificación locorregional debe ser lo más precisa posible [2].

El pronóstico de los pacientes con cáncer de recto está relacionado con varios factores, siendo los más importantes la extensión primaria de la invasión tumoral, la infiltración de las venas extramurales, el número de ganglios afectados, la afectación del margen circunferencial de resección, la presencia de metástasis y la infiltración de las venas extramurales [1] [2]. Por ello el estadiaje preoperatorio es un escalón esencial en el tratamiento multidisciplinar del cáncer rectal, y debería ser considerado la base de un enfoque adaptado del tumor. La decisión de someter a un paciente a quimio-radiación está casi únicamente basada en el estadiaje. También influyen otros factores como son la histología, localización, morbilidad del paciente, edad y otras enfermedades médicas [3]. La estadificación local y detección de los factores de riesgo para decidir la actitud terapéutica son importantes y es aquí donde las técnicas de imagen juegan un importante papel [1]. Todos los pacientes son evaluados preoperatoriamente al menos con colonoscopia, biopsia, Eco endorectal y visualización con rectoscopio [4]. El tacto rectal, usado antiguamente para el estadiaje, puede darnos información sobre la fijación del

tumor, participación del esfínter, distancia al anillo anorrectal, así como el tamaño, sin embargo no es capaz de dar información sobre la profundidad de invasión. Los métodos de imagen más comunes para el estadiaje preoperatorio son los ultrasonidos endorrectales (US), resonancia magnética (RM), tomografía por emisión de positrones (PET) y tomografía computerizada (TC). Estas últimas utilizadas para valorar la presencia de metástasis sistémicas. [3]

### **ECOGRAFÍA ENDORRECTAL**

Tiene una gran precisión para el estadiaje de la T, sobre todo en los tumores precoces para valorar la extensión en el espesor de la pared rectal [3]. Es más específica para los tumores T2, y más sensible para los T3, siendo igual de sensible y específica para los T4 [1]. Con respecto al estadiaje de los ganglios es menos precisa, su eficacia está en torno al 50-70%, a pesar de que tiene un alto valor predictivo negativo, por lo que la baja eficacia de esta técnica está en la dificultad para diferenciar ganglios metastásicos de inflamatorios [5]. El único criterio de tamaño, utilizado en el pasado (>10mm), puede ser el responsable de la baja precisión. Se ha demostrado que la mayoría de los ganglios afectados tienen un diámetro menor de 5mm, por eso se valoran otros factores de la naturaleza del ganglio como son la forma, los bordes y hipoeogenicidad, pero todavía no hay unos criterios establecidos [3]. Se ha tratado de encontrar una herramienta que una todos los datos morfológicos para mejorar la precisión diagnóstica en la valoración de los ganglios linfáticos del mesorrecto. Se ha logrado obtener una sensibilidad y especificidad del 99% haciendo el sumatorio de la valoración de ocho parámetros morfológicos del 1 al 5 y considerando patológicos a los que tienen una puntuación mayor de 25. Los parámetros utilizados para la valoración fueron índice de redondez, lobulación, ecogenicidad, homogeneidad, borde, halo hipoeicoico y perinodal y reflexión hilar [tabla 2] [5].

	1	2	3	4	5
Índice de redondez	4:1	3:1	2:1	4:3	1:1
lobulación	No hay	Dudosa	Única	Doble	Múltiples
ecogenicidad	Isoecoico	Hipoecoico	= tumor	Hiperecoico	Anecoico
inhomogeneidad	No reflexiones	Finas	Área individual	Múltiple fina	Múltiple fuerte
Borde delimitado (% del perímetro)	5	25	50	75	100
Halo hipoeicoico (% del perímetro)	5	25	50	75	100
Halo perinodal (% del perímetro)	5	25	50	75	100
Reflexión hilar	Única no central	Única central	Algunas finas	Múltiples finas	Múltiples fuertes

**Tabla 2. Parámetro ecográficos analizados. Criterios para la cuantificación del 1 al 5. [5].**

## **RESONANCIA MAGNÉTICA**

El objetivo de esta técnica es conseguir la estadificación locorregional del cáncer de recto y establecer una buena correlación radiopatológica [1] [3].

La resonancia es la mejor técnica de imagen ya que permite una adecuada estadificación local con una alta resolución, sobre todo para los tumores más avanzados, identificando la fascia mesorrectal y su relación con el tumor. Es la única técnica de imagen que predice la afectación del margen circunferencial de resección con una aceptable precisión y es la que aporta más información de los factores pronósticos que acompañan a estos tumores como son: tumores a más de 5mm de la muscular propia, fascia mesorrectal a más de 1mm del borde de avance tumoral y ausencia de invasión vascular extramural [1] [3] [6]. La precisión diagnóstica para la estadificación del tumor primario T con esta técnica está entre el 70-80%. Generalmente aumenta con el estadio T, con un mayor porcentaje de errores por sobreestadificación, al interpretar tumores T2 como T3. Es un error frecuente dado que es difícil diferenciar entre tumores T3 mínimos con infiltración tumoral focal de la grasa y los tumores T2 que producen una reacción desmoplásica local provocada por el tumor. Clasificar un T1 como T2 también es un error relativamente frecuente debido a la baja resolución espacial de la RM para diferenciar entre ambos estadios.

Para la valoración de los ganglios (N) la precisión es menor, está entorno al 60% siendo el mayor porcentaje de errores también por sobrestadificación usando los criterios de tamaño. Con los nuevos criterios propuestos de irregularidad de los bordes y la intensidad de la señal ha aumentado hasta cerca del 80% [6].

En cuanto a la afectación de la fascia la precisión está cerca del 90% [1].

La mayor limitación de esta técnica es la baja precisión que todavía tiene para la identificación de los ganglios [3].

## **PET**

Para la valoración del tamaño (T) es poco rentable debido a la baja resolución espacial. En cuanto al estadiaje de los ganglios es similar a RM. Sin embargo se considera un buen método para la valoración de metástasis sistémicas. Es una técnica prometedora pero son necesarios más estudios para valorar su precisión [3].

Con las técnicas actuales de imagen, el estadiaje inicial pretratamiento del tumor se ha conseguido con una alta precisión para la T, pero el estadiaje de la N sigue siendo subóptimo si solo se utilizan los criterios de tamaño. Además de la dificultad para valorar la naturaleza de los ganglios, en el cáncer de recto son frecuentes las micrometástasis en ganglios de tamaño normal.

Se han conseguido buenos resultados con los nuevos criterios ecofráficos pero se siguen buscando nuevas técnicas de imagen, como la secuencia de difusión de contrastes con partículas superparamagnéticas ultrapequeñas de óxido de hierro (USIPO) [1] [5].

## TRATAMIENTOS ENDOSCÓPICOS:

Una vez estadificado el tumor se opta por tratamiento local en los que cumplen los criterios establecidos en los últimos consensos. Los tumores menores de 1-2cm, confinados a la mucosa o submucosa pueden tratarse con resección endoscópica debido al bajo riesgo de metástasis que presentan. Y los tumores de menos de 10mm sin signos de atipia y confinados a la submucosa sin invasión linfovascular, tampoco suelen metastatizar por lo que se consideran buenos candidatos para la cirugía local. [7]

El manejo local de lesiones rectales de tercio medio y alto ha sido siempre un reto tanto para neoplasias benignas como para tumores malignos en estadio temprano debido a su difícil acceso. Las claves técnicas principales del abordaje transanal han sido mantener la exposición del campo operatorio y poder obtener un espécimen con márgenes de resección adecuada, siendo por eso el abordaje abdominal el elegido en la mayoría de los casos. En cuanto a las lesiones tempranas en el tercio inferior del recto continúan siendo tratadas con la técnica de acceso transanal clásica, con las limitaciones técnicas de tener un reducido campo quirúrgico y una mala visualización de la mucosa endoanal, además de difícil manejabilidad [8].

El tratamiento endoscópico del cáncer rectal requiere técnicas especiales para conseguir resecciones profundas y conseguir amplios márgenes de resección. Por ello se suele inyectar solución salina entre la mucosa y la submucosa. Una técnica de inyección adecuada es necesaria para prevenir sangrados y perforaciones. El tratamiento endoscópico está indicado en las lesiones de menos de 10mm de diámetro. La electrocauterización durante la resección puede destruir el remanente del tumor por quemadura o coagulación y producir errores en el estudio anatomopatológico de los márgenes de resección [7]. Las diferentes técnicas usadas para el tratamiento endoscópico del cáncer rectal son:

### POLIPECTOMÍA CONVENCIONAL

Con la polipectomía convencional o resección endoscópica de la mucosa (EMR) es difícil lograr una escisión histológica completa porque el 76% de los tumores se extienden más allá la submucosa. Además se puede ver dificultada la valoración anatomopatológica porque se aplastan las muestras resecadas. La resección incompleta de los tumores muchas veces requiere otra intervención quirúrgica adicional. Existe una variante de esta técnica que es la **EMR de dos canales**, que permite introducir simultáneamente un asa de polipectomía y una pinza de agarre para tirar del tumor hacia la luz del tubo digestivo y resecarlo con electrocoagulación. Con esta técnica se ha demostrado que la tasa de resección completa de los tumores es mucho mayor que con la de un único canal. Además la tasa de complicaciones durante y después del tratamiento es menor. Se espera lograr una resección vertical más profunda y una mayor tasa de resecciones curativas. Una limitación es que se puede romper la mucosa al tirar con la pinza de agarre antes de resecarse. [7]



### **EMR CAP-ASSISTED (EMR-C) O ASPIRATION LUMPECTOMY**

Es una variante de la EMR convencional, que facilita la resección del tumor gracias a que después de la inyección de una solución hidrosalina entre la submucosa y la mucosa se aspira la lesión en un cilindro transparente que facilita el procedimiento. Este método se ha utilizado como tratamiento de rescate en las resecciones incompletas después de EMR. [7]

Algunos pacientes tienen los márgenes microscópicos positivos después del primer procedimiento pero resultados negativos en la endoscopia y biopsia posterior. Esto sugiere que resultados negativos en los exámenes de seguimiento pueden ser falsos negativos debido a la incrustación del remanente tumoral durante la cicatrización de los tejidos después de la resección primaria. [7]

La resección endoscópica (EMR) es la técnica de elección para las lesiones premalignas del tracto digestivo. Sin embargo, esta técnica no permite hacer una resección en bloque en el caso de lesiones grandes y en ocasiones puede hacerse una resección incompleta de la lesión. Además EMR no permite hacer la resección de la submucosa y no permite el estadiaje en el caso de lesiones malignas [9].

### **RESECCIÓN ENDOSCÓPICA DE LA SUBMUCOSA CON DISPOSITIVO DE LIGADURA (ESMR-L)**

Esta técnica se introdujo en 1999. La lesión se aspira en el dispositivo de ligadura y una banda elástica se coloca alrededor de la base, a continuación se utiliza una trampa desmontable que realiza la ligadura debajo de la banda elástica. Este método ha permitido mejorar los márgenes de resección comparado con EMR. También se ha demostrado que con esta técnica, la localización de los tumores no influye en la resección completa del tumor, al contrario que como ocurre con EMR. [7]

### **DISECCIÓN ENDOSCÓPICA DE LA SUBMUCOSA (ESD)**

Esta técnica se ha introducido para intentar solventar las limitaciones de EMR y EMR-c. Es una técnica valiosa en el tratamiento del cáncer gástrico. Consiste en la disección de la submucosa por debajo de la lesión. Es una técnica menos invasiva que la cirugía y permite una tasa de resección en bloque e histológicamente completa. Recientemente se ha empezado a utilizar en el tratamiento del cáncer colorrectal y ha demostrado ser más efectiva que EMR. [7]

Se está investigando en unas nuevas pinzas de agarre del tipo de una tijera que permitan agarrar y cortar el tejido usando una corriente eléctrica, ya que la mayor limitación de esta técnica es el elevado número de perforaciones que tiene debido a la dificultad de fijar el bisturí a la lesión. Por ello aún no se acepta su uso para el tratamiento del cáncer colorrectal, aunque el riesgo de peritonitis después de la perforación es menor que en otras partes del colon ya que se haya fijado al retroperitoneo. [7]

### **OVER THE SCOPE CLIP (OTSC)**

Tiene una mayor fuerza de compresión y capacidad de captar un mayor volumen de tejido a través de un clip de alcance. [7]

EMR-C, ESMR-L y ESD muestran igual eficacia y seguridad. Pero con EMR es más difícil conseguir la resección histológica completa. Además EMR-C puede usarse para el tratamiento de rescate después de una resección incompleta con EMR. [7]

## **PLATAFORMAS TRANSANALES**

### **MICROCIRUGÍA ENDOSCÓPICA TRANSANAL (TEM)**

TEM es una técnica quirúrgica mínimamente invasiva que apareció en 1983 creada por Büess, como alternativa a la resección rectal por vía abdominal y a las técnicas convencionales transanales para la extirpación de pólipos localizados en el recto y colon sigmoide. La aparición de esta técnica supuso un gran avance en la cirugía local del cáncer de recto ya que permitía la escisión transanal de lesiones que distan hasta 20cm del borde anal, usando un endoscopio de 40mm de grosor que proporciona una mejor visión tridimensional estereoscópica con un rectoscopio binocular 3D, un alcance mayor del campo operatorio se puede realizar manteniendo una distensión rectal mediante la insuflación de CO<sub>2</sub>. Permite la escisión de lesiones que no se pueden resear con las técnicas endoscópicas por su forma o con las técnicas locales clásicas.

Se puede realizar la escisión completa de lesiones que distan hasta 20 cm del borde anal. También supuso una mejora para las lesiones que distan menos de 10cm del borde anal ya que con esta técnica se han logrado menos recurrencia local y complicaciones como las fístulas [9] [8] [10] [11] [12] [13] [14] [15] [16].

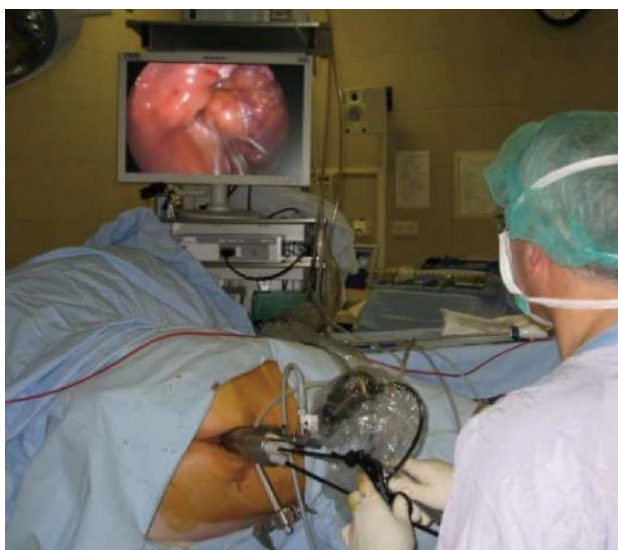En 1995 cuando ya había evidencia de que esta técnica era la mejor opción para el tratamiento de lesiones rectales no aptos para la resección endoscópica convencional, se introdujo en España por el equipo de Ramírez et al en Zaragoza, y se convirtió en centro de referencia para esta técnica. Desde el principio en este hospital se utilizó esta técnica como tratamiento de primera línea. A pesar del claro avance que supuso esta técnica en la cirugía local rectal ha tardado en popularizarse por el gasto y larga curva de aprendizaje que requiere [10] [17] [18].

En comparación con la resección transanal convencional tiene más ventajas para la escisión de tumores en la parte media y alta del recto que para los de la parte baja: mejor visualización y exposición, mayor posibilidad de conseguir buenos márgenes de resección y menores tasas de recurrencia. Las posibles complicaciones del TEM son los sangrados y las perforaciones. También puede haber problemas esfinterianos debido al ancho del tubo del rectoscopio [7] [11].

El equipo incluye un tubo rectal de 7 o 20 cm que tiene 4cm de diámetro y tres canales de trabajo de 12, 5 y 5mm para introducir instrumentos de laparoscopia tradicionales y un canal para introducir la cámara. El sistema se usa en combinación con las unidades de laparoscopia convencionales. La imagen de la cámara se proyecta en una pantalla y la insuflación se obtiene con un insuflador de CO<sub>2</sub>. La forma del proctoscopio permite la visualización, manipulación y una mayor calidad y un mejor cierre del defecto de la pared rectal en los 360°, estando limitado únicamente por la altura del pólipo y la extensión de las lesiones [8] [9] [2] [16] [15] [13].

Este procedimiento normalmente se lleva a cabo bajo anestesia general. El paciente se coloca de forma que la lesión quede a las seis en punto. En las lesiones circunferenciales el paciente siempre es posicionado en prono debido al riesgo elevado de entrar a la cavidad peritoneal y que las asas de intestino delgado se interpongan en el campo quirúrgico [9] [10].

Después de la inserción del rectoscopio la lesión es identificada y el rectoscopio se fija en la posición en la que hay una óptima visualización y



**FIGURA 1: Plataforma TEM en el canal anal [2]**

acceso a los márgenes de la lesión. Se requiere la insuflación de CO<sub>2</sub> hasta una presión de 8 mm Hg, que en ocasiones puede aumentar hasta 16 mm Hg [9].

Un margen macroscópico de al menos 5 mm es necesario tanto para lesiones malignas como benignas. La escisión se lleva a cabo por cauterización monopolar, y en ocasiones terminal bipolar. La disección se continúa alrededor de la lesión hacia la grasa perirrectal. La sutura se realiza con atención a la integridad de la luz rectal. Al final del procedimiento se comprueba la permeabilidad del recto con el rectoscopio [9].

Hoy en día la resección rectal abdominal todavía es la técnica de elección en el tratamiento quirúrgico del cáncer de recto. Sin embargo en el postoperatorio hay mayor mortalidad y morbilidad. Comparado con la cirugía abdominal, TEM tiene la ventaja de ser una técnica mínimamente invasiva con menos morbilidad y mejor calidad de vida. Mientras que la escisión local con las técnicas convencionales tiene una incidencia significativa de recidivas, sobre todo en el recto proximal, la TEM tiene menos recurrencias gracias a una extrema precisión de la disección debido a la buena visualización de la técnica. Además posibilita la escisión en bloque que permite una mejor evaluación anatomopatológica y estadiaje más preciso. TEM se ha convertido en la técnica de elección para los adenomas, pero aún no para todos los carcinomas debido a la inadecuada linfadenectomía. [8] [9] [19] [10] [20] [21].

Las indicaciones del TEM se han ido ampliando a lo largo de los años gracias a las mejoras técnicas de la plataforma, siendo aplicable a las lesiones benignas no resecables por colonoscopia, estadios tempranos de tumores rectales malignos T1N0M0 con factores pronósticos favorables, o como tratamiento paliativo en estadios tumores paliativos en estadios tumorales avanzados [8].

La mayor complicación que se ha encontrado con TEM es la alteración de la función anal y en la continencia de forma transitoria. Esta técnica conlleva una dilatación prolongada del recto con la inserción de un rectoscopio de 40mm de diámetro y la insuflación del recto, además en algunos casos es necesario la recolocación del rectoscopio y es aquí cuando mayor riesgo hay de lesionar los esfínteres [12].

Diferentes estudios se han realizado para valorar la incontinencia fecal en los pacientes operados con TEM.

En el estudio de Gracia Solanas et al se valoró con manometría en reposo el esfínter interno (PMR) y con manometría tras contracción voluntaria el esfínter externo (PMC), ecografía endoanal para valorar la integridad del esfínter interno y además se utilizó la escala de continencia de Pescatori. Se valoró antes de la cirugía y después a los tres y a seis meses. Se encontraron presiones disminuidas a los tres meses tanto en la PMC como la PMR, sin encontrarse lesiones esfinterianas ni afectación de la continencia en la mayoría de los casos. En los pacientes en los que hubo lesión del esfínter interno sí que hubo incontinencia a los tres meses. Se deduce de estos resultados que la repercusión clínica de la disminución de las presiones es si se asocia a lesión de la integridad del esfínter interno. En todos los casos es transitorio ya que a los seis meses la continencia fue normal en todos los pacientes [12].

Estudios similares se han realizado posteriormente utilizando cuestionarios para valorar la satisfacción de la operación y la calidad de vida. En el estudio de Planting et al se utilizaron las siguientes escalas: European Organization for research and treatment of cancer quality of life Questionnaire-Core 30 (EORTC QLQ-C30), Core 38 (ECORT QLQ-C38), Fecal incontinence severity index (FISI), fecal incontinence quality of life index (FIQL) [4]. Se pasaron los cuestionarios antes y dos años después de la cirugía.

En calidad de vida no se han encontrado diferencias significativas en las puntuaciones El EORTC QLQ-C30, ECORT QLQ-C38 entre el pre y el postoperatorio. Incluso en algunos casos la calidad de vida relacionada con la incontinencia fecal mejoró tras la cirugía TEM, a pesar de la dilatación anal necesaria para la inserción del rectoscopio, Una posible explicación de este hecho puede ser el alivio de la diarrea relacionada con los adenomas y cánceres rectales.

También se ha comparado la calidad de vida después de TEM con la calidad de vida después de la escisión mesorrectal total. No hubo diferencia en EORTC-QLQ C30. Sin embargo los pacientes que recibieron TEM tuvieron menos problemas defecatorios y mejores resultados en EORTC-QLQ C38 [4].

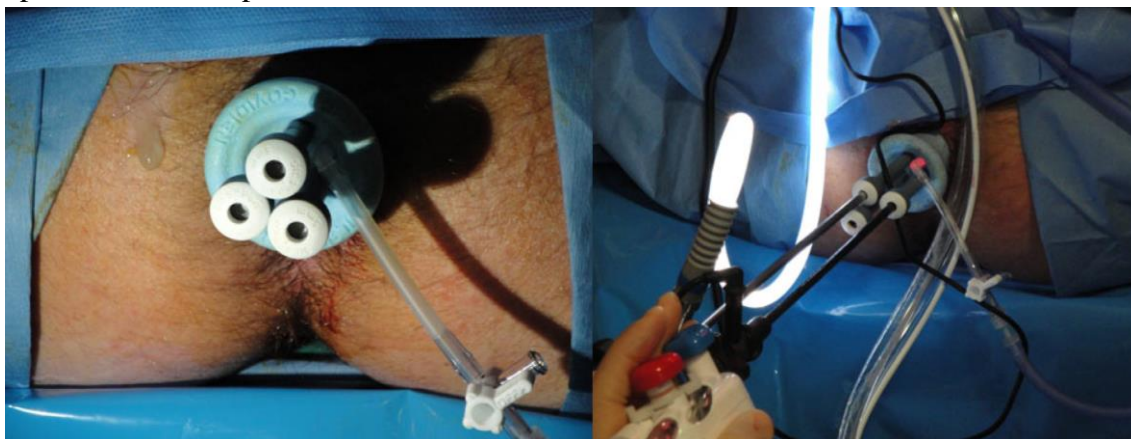
TEM no tiene un impacto negativo en la incontinencia y mejora la calidad de vida. Es una técnica segura y bien tolerada, alternativa a la resección radical de los adenomas y T1 rectales en pacientes seleccionados [4] [12]. En comparación con la resección transanal convencional, TEM tiene una tasa de recurrencia menor, y mayor tasa de márgenes negativos y de resección en bloque, por ello es la técnica de elección para los grandes adenomas rectales [9] [10].

### **CIRUGÍA TRANSANAL MÍNIMAMENTE INVASIVA (TAMIS)**

La técnica TAMIS se desarrolló en el año 2009 como alternativa a TEM (transanal minimally invasive surgery). Es la aplicación de la técnica laparoscópica de puerto único en forma transanal, un híbrido entre TEM y la técnica de puerto único. Esta técnica facilita el acceso al recto medio y alto, permitiendo la resección de la pared rectal completa y del mesorrecto adyacente, abriendo la posibilidad de completar el muestreo de ganglios linfáticos durante la resección. La estrechez o la concavidad del recto no son prohibitivos para el uso de esta técnica. Utiliza los conceptos básicos y el instrumental de la laparoscopia y no necesita entrenamientos especializados. El puerto de 3 cm de diámetro se introduce en el canal anal, lubricado, aplicando presión de forma manual, se fija a la piel perianal y se establece el neumorrecto.

El dispositivo puede ser retirado y vuelto a colocar varias veces, por ejemplo, a la hora de extraer la pieza la parte exterior puede ser retirada. Causa menos traumatismo anorrectal que el TEM ya que es más flexible y solo tiene 3 cm de diámetro a diferencia de TEM que tiene 4. Tiene tres puertos de entrada de 5 mm para introducir pinzas de agarre, dispositivos de energía térmica, y las agujas. Además tiene un puerto de 12 mm que permite la introducción de instrumentos laparoscópicos convencionales, para realizar la resección transanal. También hay un dispositivo para la insuflación del CO<sub>2</sub> hasta una presión máxima de 18mm Hg.

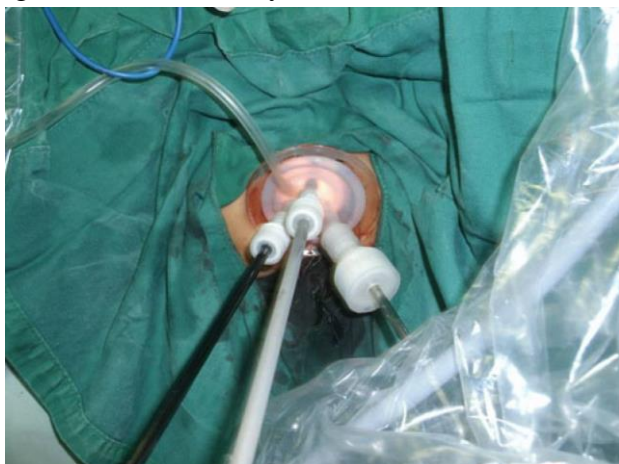Las indicaciones son las mismas que TEM, con la ventaja de tener un menor tiempo de preparación, instrumental más barato y que el paciente puede ser colocado en posición de litotomía sin importar el lugar de la lesión, facilitando el trabajo del anestesiólogo. Pero tiene el inconveniente de que no permite la visión estereoscópica tridimensional que aporta el microscopio de TEM [8] [9] [22].



**FIGURA 2: Puerto para cirugía TAMIS en el canal anal [22]**

### **PLATAFORMA DE CIRUGÍA DE UN SOLO PUERTO (SILS)**

También se están utilizando los puertos de única incisión laparoscópica para realizar cirugía transanal. Permite la aplicación del enfoque TEM a cirujanos con experiencia en el SILS abdominal, ya que difiere poco de esta. Los resultados en cuanto a seguridad son igual a los del TEM y TAMIS. [23]



**FIGURA 3: Puerto SILS para cirugía transanal [24]**

## **USOS DE PLATAFORMAS TRANSANALES**

### **TEM para adenomas rectales**

La técnica TEM se considera como la más segura y efectiva para el tratamiento de los grandes adenomas rectales, con tasas significativamente mayores de resección completa y menor recurrencia local que la cirugía transanal convencional [9] [18] [20] [25] [19]. Hay evidencia de que la mayoría de cánceres rectales son el resultado de la evolución natural de los adenomas en la secuencia adenoma-carcinoma. Por lo tanto la escisión de estas lesiones benignas no se limita a la reducción de la sintomatología, sino a disminuir el riesgo de aparición de carcinomas, eliminando todos los restos de la lesión. Aunque solo el 10% de los adenomas se desarrollará hacia carcinoma, la extirpación completa de la lesión se justifica también porque de entre las lesiones benignas extirpadas hasta un 20% contienen carcinomas invasivos. El uso de esta plataforma estará especialmente indicado en los casos en los que el adenoma sea sésil y no se pueda reseccionar con las técnicas endoscópicas explicadas [10]. El tejido adenomatoso residual es uno de los factores de riesgo para la recurrencia local y desarrollo de carcinomas. A pesar de que se han encontrado tasas de márgenes residuales positivos, la tasa de recurrencia es significativamente menor. Esto puede ser debido a que la quemadura producida en los tejidos al realizar la disección puede causar la esterilización de los márgenes. Otro factor de riesgo de recurrencia local es el tamaño del adenoma. Las tasas de recurrencia local que se han encontrado son mucho mayores en adenomas de más de 10cm que en los de menos de 10 y en los menores de 5. Como la recurrencia es frecuente después de la

escisión de los adenomas mayores de 5cm, se recomienda un seguimiento exhaustivo en estos casos. Sin embargo TEM ha demostrado ser una opción terapéutica importante incluso en el tratamiento de las recurrencias de los adenomas ya que no aumenta la morbilidad [9].

La mayor limitación sigue siendo el diagnóstico preoperatorio de los grandes adenomas. Incluso con US, que parece ser la técnica más apropiada para la valoración de la invasión de la pared rectal, existe discrepancia. RM parece ser más apropiada para los tumores más proximales, que son mal valorados con US.

Como hasta un 20% de los adenomas resecaados con TEM resultan ser en la valoración anatomopatológica adenocarcinomas es más útil la utilización de TEM que EMR. TEM es la única técnica que permite hacer una resección completa de todo el espesor de la lesión en las neoplasias rectales, por esta razón se considera TEM más efectiva a pesar de que EMR se considera más segura TEM. Es la técnica de elección cuando está indicado la cirugía local [9] [10] [26] [20] [27] [19] [14] [15] [27].

### **TEM para T1 y T2 de bajo grado**

El uso de TEM para los cánceres rectales precoces está todavía en controversia debido a la ausencia de una adecuada linfadenectomía. Hoy en día la escisión mesorrectal total sigue siendo la técnica Gold standard en el tratamiento del cáncer rectal extraperitoneal. Sin embargo la recurrencia local puede desarrollarse incluso después de una resección radical completa con escisión transmesorrectal en T1N0. Por otra parte la cirugía abdominal está asociada con mayor mortalidad y morbilidad, incluyendo fugas anastomóticas, disfunción sexual y urinaria e incontinencia fecal.

Han sido evaluados muchos factores de riesgo de recurrencia local después de TEM en cáncer rectal T1 como son: La diferenciación tumoral, invasión linfovascular, márgenes de resección, diámetro del tumor e invasión de la submucosa. Un diámetro mayor de 4cm también se considera un factor de riesgo de recurrencia local, ya que está asociado con mayor tasa de márgenes positivos.

La invasión de la submucosa es uno de los mayores predictores de presencia de metástasis e invasión linfovascular [clasificación de Kikuchi: Tabla 3]. La incidencia de metástasis linfáticas en T1 sm1 es muy pequeña, pero aumenta mucho en sm2 y 3.

Es necesaria una adecuada valoración preoperatoria de la profundidad de invasión del tumor y de las metástasis en los ganglios linfáticos para la apropiada selección de pacientes candidatos a TEM. US parece ser la técnica más apropiada para el diagnóstico preoperatorio de la invasión de la pared rectal, pero es una técnica operador dependiente. RM es una técnica menos operador dependiente. Aunque US es mejor para los cánceres precoces y la diferenciación entre T1 y 2, RM es mejor para la detección de invasión mesorrectal y la valoración de la distancia a la fascia mesorrectal.

Por ello de momento TEM solo es utilizada para la escisión total del grosor de la lesión como macrobiopsia y es considerada una técnica de estadiaje en los cánceres precoces de recto. Finalmente cuando la evaluación anatomopatológica demuestra factores pronósticos negativos como son la invasión de la submucosa mayor de sm1, células muy indiferenciadas, invasión linfovascular o márgenes positivos de resección, se recomienda la cirugía abdominal transmesorrectal para reducir el riesgo de recurrencia.

En conclusión, de momento solo los cánceres no ulcerados de recto, con invasión tumoral confinada a la submucosa (Sm1), bien o moderadamente diferenciados, sin invasión linfovascular son las únicas lesiones malignas que son susceptibles de tratamiento con TEM. Para los sm2 o 3 TEM como único tratamiento no está recomendado debido al elevado riesgo de metástasis linfáticas, está indicado en los casos en los que hay evidencia de que no hay afectación de los ganglios linfáticos.

En pacientes seleccionados se pueden obtener resultado oncológicos similares a la escisión mesorrectal total con TEM, y en algunos casos se puede asociar radioterapia postoperatoria [9] [28] [26] [29] [19].

Sm1	Tercio superior de submucosa
	Sm1a Invasión submucosa menor a ¼ del espesor del tumor
	Sm1b Invasión submucosa entre 1/4 y ½ del espesor tumoral
	Sm1c Compromiso horizontal del tercio superior de la submucosa mayor a ½ del espesor tumoral
Sm2	Tercio medio de la submucosa
Sm3	Tercio inferior de submucosa

**Tabla 3: clasificación de la invasión submucosa en el cáncer colorrectal temprano según Kikuchi [30]**

### **T2 Y T3 Con radio-quimio terapia neoadyuvante**

La cirugía local no se puede aplicar como único tratamiento cuando existe afectación de la fascia meso rectal en el momento del diagnóstico. En estos casos se establece la indicación de radio-quimio preoperatoria [1] [26] [28].

Identificar la afectación histológica del margen circunferencial es un potente predictor de recurrencia local y metástasis a distancia. Su información resulta más útil que el estadiaje T para elegir el plan de tratamiento. Los pacientes en los que haya un claro margen circunferencial libre, así como los factores de RM positivos como son la ausencia de invasión vascular, cáncer en el tercio superior, ausencia de adenopatías extramesorrectales, no se beneficiarían de radioterapia o quimio-radioterapia preoperatoria. Sin embargo hace falta mayor nivel de evidencia para poder implementar esta técnica. Se plantea utilizar la quimio-radioterapia solo en pacientes con margen circunferencial afecto. Esta estrategia debería estar indicada solo para evitar el riesgo de que los pacientes necesiten quimio-radiación postoperatoria, que es más tóxica y menos efectiva para el control local que la quimio-radioterapia preoperatoria [3] [28] [25] [31].

Las nuevas terapias de quimio-radioterapia han demostrado que inducen una significativa regresión tumoral y esterilización de los ganglios linfáticos perirectales [9]. Hay muchos factores implicados en la regresión tumoral, pero se ha demostrado que uno de los más importantes es el intervalo entre la terapia neoadyuvante y la cirugía. En particular la respuesta patológica completa parece ser un proceso tiempo dependiente, un intervalo mayor a 4-6 semanas entre la finalización de la terapia neoadyuvante y la cirugía puede aumentar la tasa de respuestas completas [3] [31].



El seguimiento observacional o la escisión local después de una respuesta completa son alternativas prometedoras a la escisión mesorrectal total, pero todavía son necesarios más estudios para establecer las indicaciones exactas. La selección de los pacientes que se beneficiaran del tratamiento neoadyuvante o no, y así como la identificación de la respuesta clínica completa influirá en las decisiones futuras para el tratamiento local de los cánceres rectales avanzados [3].

Hoy en día en los tumores localmente avanzados se utiliza terapia combinada neoadyuvante antes de la cirugía. Se ha demostrado en pacientes que han sobrellevado quimio-radioterapia preoperatoria, una tasa de recurrencia local significativamente menor, un descenso de toxicidad y un aumento en la preservación de esfínteres comparado con los pacientes recibieron quimioterapia postoperatoria o solo cirugía. No se ha observado ninguna diferencia significativa con respecto a la supervivencia pero se ha conseguido disminuir la tasa de amputación abdomino-perineal del recto.

Todavía no hay un consenso en el tipo de terapia preoperatoria que se debe usar ni en qué pacientes se debe aplicar.

A pesar que los beneficios en el uso de las terapias preoperatorias son bien reconocidos, en términos de la reducción local de recurrencia, aumento de la tasa de los procedimientos conservadores del esfínter, hay que hacer un balance del riesgo ya que puede haber otros efectos secundarios a estas terapias como son el riesgo de aumentar la incontinencia fecal, los trastornos genitourinarios, dañar la función sexual y trastornos intestinales. Por otra parte, hay algún estudio que demuestra que solo la cirugía transmesorrectal en ausencia de radiación preoperatoria consigue una recurrencia local de menos del 10% con una tasa de supervivencia equivalente a la radiación preoperatoria seguida de cirugía TME. Si más estudios confirman estos resultados habrá que establecer mejor que pacientes tienen un riesgo bajo de recurrencia local y no se van a beneficiar de una terapia neoadyuvante [3] [25].

En los casos en los que se decida la terapia neoadyuvante, deberá realizarse un estadiaje correcto para evitar tratamientos insuficientes o sobretratamientos. Hay un 30% de pacientes con respuesta patológica completa que son sometidos a cirugía radical, a pesar de que esta tiene una mortalidad y morbilidad postoperatoria importante. Se está intentando identificar a estos pacientes para ofrecer técnicas menos invasivas. Por otro lado más del 50% con una respuesta anatomopatológica completa no tienen una respuesta clínica completa (residuos anormales en la mucosa mayores de 3cm están fuertemente asociados con la presencia de metástasis linfáticas). Por ello a este subgrupo de pacientes se les debe ofrecer una escisión como macrobiopsia para evitar la persistencia de cáncer [9]. Hoy en día TEM se considera un componente integral del tratamiento multidisciplinar de los casos seleccionados T2N0 con una buena respuesta a quimio-radioterapia. El equipo de TEM permite una exposición estable del campo quirúrgico, unos adecuados márgenes y un mínimo riesgo de fragmentación de la pieza a extirpar. Se debe considerar esta técnica como una biopsia de estadiaje para la valoración anatomopatológica de la lesión [9] [26].

El principal problema con respecto a este enfoque, independientemente de la técnica utilizada (transanal con retractores, TEM o TAMIS) radica en el hecho de que sólo la pared rectal que alberga el tumor se retira sin la disección adecuada de ganglios linfáticos. Sin embargo, la razón de proponer una escisión local en los pacientes que tuvieron una respuesta importante después de la quimio-radioterapia se basa en la observación de que el riesgo de metástasis ganglionares depende del estadiaje de la T [3].

Se ha demostrado que el riesgo de recidiva está estrechamente correlacionado con el estadiaje observado después de la quimio-radioterapia. La valoración de la pared rectal y de los ganglios es diferente a la preoperatoria debido a que después de la radiación aparece fibrosis, edema e inflamación [9].

Al igual que en el estadiaje primario del tumor la precisión en el reestadiaje después de quimio-radioterapia es de extrema importancia para decidir si es necesario un tipo de cirugía u otra. La valoración de los tumores postratamiento sigue siendo limitados sobre todo para definir la respuesta completa con los actuales métodos [3].

**US:** para el estadiaje de la T hay un sobrediagnóstico debido a las dificultades para la diferenciación entre una masa cancerígena de una reacción desmoplásica secundaria al tratamiento radioterápico. Ésta fibrosis presenta un patrón hipoeoico difícil de diferenciar. En cuanto a la valoración de los ganglios el sobreestadiaje no es tan común. Se ha encontrado una mayor precisión en el estadiaje después de 7 semanas en lugar de 4-6 probablemente debido a la reducción de la fibrosis inducida por la radiación [3].

**RM:** Este método sigue siendo subóptimo para el reestadiaje. Resulta difícil diferenciar un ganglio metastásico de los cambios inducidos en un ganglio por la radiación. Este hecho lleva a una sobrestadificación. Nuevas técnicas de RM están apareciendo como son las técnicas de difusión, perfusión y los contrastes específicos para ganglios linfáticos, que parece van a mejorar la precisión de esta técnica de imagen [3].

**PET:** Se está intentando extender el uso de esta técnica para la evaluación de la respuesta al tratamiento neoadyuvante en el cáncer rectal. Pero los criterios para medir la respuesta deben ser estandarizados. El mayor inconveniente de esta técnica es que tiene una resolución de 5mm que no permite detectar pequeños grupos de células [3].

### **ESCISIÓN MESORECTAL TOTAL TRANSANAL (TaTME)**

La recidiva local después de la cirugía del cáncer de recto es bastante frecuente, hasta un 40% de los pacientes operados con intención curativa desarrollaban recidivas. Es más la mayoría de las muertes por cáncer de recto se producen por recidivas. Por esto el objetivo en el tratamiento del cáncer de recto es disminuir la tasa de recidivas. Desde la generalización de la escisión mesorrectal total (TME), la tasa de recidivas ha disminuido al 5%. Es por este motivo que el tratamiento curativo del cáncer de recto sigue siendo la EMT con o sin quimio-radioterapia asociada [32].

Cada vez hay más pruebas que sugieren que los procedimientos conservadores del esfínter para cánceres localizados en la parte inferior del recto son oncológicamente seguros. Por eso actualmente se están probando técnicas menos invasivas, pero oncológicamente iguales a la TME tradicional. La resección anterior laparoscópica ya produjo muchos beneficios a los pacientes no sólo en términos de cosmética y rehabilitación postoperatoria, sino también en la reducción de la interferencia quirúrgica, el mantenimiento de la función inmune y homeostasis y la rápida recuperación.

Sin embargo, esta técnica aún se considera imperfecta debido a la necesidad de realizar una incisión, que puede causar algunas complicaciones de la pared abdominal como son la infección, dolor somático postoperatorio e incisional y hernias. Además lograr unos buenos márgenes de resección distal o circunferencial con laparoscópica puede ser difícil, sobre todo en los tumores del recto distal avanzados con mala respuesta al tratamiento neoadyuvante y en hombres obesos con pelvis estrechas y mesorrecto voluminoso, en los que la conversión a cirugía abierta es mucho más frecuente. Incluso puede aumentar el riesgo de la cirugía no curativa, en los tumores localizados en la pared anterior del recto. Con el fin de reducir el impacto de la incisión y la necesidad de superar estos retos, se han desarrollado técnicas alternativas para lograr con éxito la disección rectal oncológica [21] [33] [34] [35] [36] [37].

Las plataformas TAMIS y TEM, que ya se han utilizado durante años con éxito en la resección local de adenomas, adenocarcinomas, quistes retrorectales, tumores del septo anovaginal, fistulas rectovaginales, estenosis, drenajes de abscesos... Se están utilizando ahora, dada su versatilidad, en asociación con laparoscopia e incluso con cirugía robótica, con el fin de lograr la escisión mesorrectal total por vía transanal (TaTME).

Estas plataformas permiten la extirpación en bloque de la lesión. Es una opción atractiva sobre todo para la movilización del recto distal en algunas pelvis anatómicamente complejas. Este enfoque moviliza transanalmente el recto mediante el uso de un único puerto e instrumentos endoscópicos, comenzando por la parte distal y trabajando hacia arriba (de abajo a arriba TME). Normalmente se refiere a este enfoque como “down to up” o TATA (transanal-transabdominal). [36] [38] [39] [40]

Se han propuesto varios acrónimos para que este enfoque de TME: transanal escisión total del mesorrecto (TaTME), proctectomía transanal endoscópica y cirugía mínimamente invasiva transanal TAMIS-TME. Representa una técnica que permite la movilización transanal del recto de distal a proximal usando una variedad de plataformas transanal flexibles o rígidos. Nos referiremos a estas operaciones innovadoras, de manera colectiva, como operaciones TaTME. Puede realizarse en combinación con acciones transabdominales mediante laparoscopia multipuerto, mini-laparoscopia, o un acceso de un solo puerto [21]. Este enfoque de combinación de ambas vías, abdominal y transanal, no es nuevo, ya se había descrito en las resecciones anteriores ultrabajas laparoscópicas. Sin embargo, la parte transanal se limitaba solo a la disección intersefinteriana o a la anastomosis [36].

Ventajas del acceso transanal para la resección colorrectal: [41]

- Existen plataformas como el TEM que permiten el acceso a la cavidad peritoneal y facilitan los procedimientos endorrectales y transrectales. [41]
- La creación de una enterotomía a través del órgano que va a ser resecado en lugar de un órgano sano. [41]
- TaTME laparoscópica permite una movilización completa del mesorrecto mientras que en la cirugía abierta se permite solo una movilización parcial [37].
- La mejor visión de los planos de disección debido al abordaje laparoscópico parece mejorar la calidad de TME [37].

### TaTME HIBRIDO Y CIRUGÍA DE EXTRACCIÓN DE MUESTRAS DE ORIFICIOS NATURALES (NOSE) TRANSANAL

La gran incisión abdominal tradicional ha sido sustituida gradualmente por incisiones cada vez más pequeñas. Sin embargo, sigue siendo necesario realizar incisión en el abdomen con el fin de extraer la pieza, lo que puede causar infección de la incisión y aparición de hernias incisionales. Una opción eficaz para evitar la incisión en el abdomen es la técnica NOSE que permite eliminar la muestra a través de un orificio natural [33] [34].

La combinación de laparoscopia estándar y la extracción de la muestra a través de un orificio natural tiene el potencial de reducir las complicaciones relacionadas con la herida. La cirugía NOSE utilizando el ano elimina la necesidad de realizar una incisión de la pared abdominal para extraer la pieza y construir la anastomosis [34].

TaTME es una importante aplicación de las plataformas TEM y TAMIS que permite una resección oncológica con intención curativa en tumores avanzados tanto mediales como distales del recto. Esta técnica ya se ha utilizado en patologías benignas como la colitis ulcerosa. Al igual que en otros abordajes la lesión debe ser estudiada de forma rutinaria por anatomopatólogos [38].

**Método 1:** Primero se completa la parte de la cirugía abdominal ya sea laparoscópico o robótico. En esta primera fase de la cirugía se moviliza el ángulo esplénico del colon, y se ligan la arteria y vena mesentérica inferior. También se disecciona el colon descendente en esta fase. Una vez se ha terminado la porción abdominal ya se puede llevar a cabo la escisión mesorrectal transanal. También se puede comenzar la operación por la parte transanal antes de entrar en la cavidad abdominal. En los tumores bajos se comienza con la disección intraesfinteriana antes de introducir el puerto TAMIS, esto se realiza mediante visión directa usando un retractor anorrectal y electrocauterización. Después la luz rectal se cierra con una sutura que permite dividir el extremo distal del recto de la lesión y se introduce el puerto para llevar a cabo la TME. En lesiones más grandes el puerto TAMIS se introduce primero y la sutura se puede hacer más proximal. Una vez está el puerto TAMIS en posición y se estabiliza el pneumoperitoneo, se divide el recto distalmente con electrocauterización, esto permite realizar las anastomosis que se pueden hacer con grapadora circular para construir una anastomosis termino-terminal [38].

**Método 2:** El procedimiento se inició con la fase transanal. Se colocó un retractor Scott para facilitar la resección circunferencial del espesor total. Después el muñón rectal se cerró con una sutura en bolsa de tabaco para prevenir derrame de las células tumorales y bacterias y se enjuagó con povidona-yodo. Sin previa dilatación anal se introdujo un puerto de cirugía laparoscópica con incisión única (SILS), no fue necesario suturar el puerto a la piel. Se creó un neumoperitoneo a una presión de 15 mmHg. La disección del plano presacro avascular se desarrolló según los principios de TME, el plano de disección se extendió primero posteriormente, a continuación, anterior y lateral. Después de la movilización circunferencial del recto, la reflexión peritoneal fue expuesta y abierta, con lo que se entró a la cavidad peritoneal. Un segundo puerto SILS se introdujo en el futuro asiento de la ileostomía en el abdomen inferior derecho. Se estableció el neumoperitoneo a una presión de 14 mmHg. El colon descendente y sigmoide se movilaron lateralmente a través del puerto SILS. Después de seccionar el sigma, se hizo una coloplastia transversal y por último se creó una ileostomía en asa después de quitar el puerto SILS abdominal [36].

**Método 3:** Fase transanal: Los pacientes fueron colocados en una posición de litotomía. Se insertó un retractor en estrella. Se cortó la mucosa anal justo por encima de la línea dentada y se realizó la mucosectomía hacia la unión anorrectal y se cerró la mucosa anal con sutura continua. Se secciono circunferencialmente la pared rectal en el plano de unión anorrectal y se colocó un puerto SILS en el canal anal. Se insufló la cavidad pélvica con CO<sub>2</sub> a una presión de 10-12mmHg. El mesorrecto se disecó circunferencialmente de abajo a arriba hacia los puntos de referencia anatómicos de una TaTME: el promontorio sacro posterior, el fondo de saco de Douglas anterior, y lateralmente a los vasos iliacos. Fase abdominal: Se utilizó una técnica SILS de tres 3 puertos. Se realizó una movilización completa del colon medio y distal y sigma. La muestra se extrajo transanal y la resección anterior baja se completó [37].

La disección endoscópica transanal del recto fue posible en todos los pacientes. La movilización completa del mesenterio sigmoide, en los casos en los que era demasiado voluminoso, se realizó con la ayuda de dos trócares adicionales de 5 mm que fueron utilizados para la movilización completa del mesorrecto [36]. El examen histopatológico de los márgenes quirúrgicos resecaados, tanto circunferencial y distal, demostró que estaban intactos en todos los pacientes. La fascia mesorrectal también permaneció intacta [36].

La principal ventaja de esta técnica quizás sea la aplicación en pacientes con dificultad para la cirugía laparoscópica sobre todo en pacientes varones con tumores voluminosos, obesos o con pelvis estrechas, en los que, además, las complicaciones postoperatorias son más frecuentes. El gas del neumorecto facilita la disección del recto distal.

La TaTME con asistencia laparoscópica podría ser una buena alternativa para el tratamiento de tumores del tercio medio e inferior en este tipo de pacientes en los que, en ocasiones, el tercio final de la disección rectal son complicadas por vía anterior [35] [38] [42] [34].

En conclusión, el enfoque transanal en pacientes con cáncer de recto bajo parece permitir márgenes de resección más amplios y tasa más altas de procedimientos de ahorradores de esfínteres. El enfoque laparoscópico para la cirugía transanal agrega la ventaja de una movilización completa del recto y de una mejor calidad de TME [37].

### TaTME PURO

Se ha descrito también TaTME como cirugía NOTES pero en realidad no es todavía una verdadera cirugía NOTES porque, aunque sigue el concepto básico de esta técnica, utilizando un orificio natural como vía de acceso, los puntos críticos de la cirugía como la movilización del colon proximal y la construcción de estomas temporales o permanentes no se hacen solo vía rectal sino que se realizan en combinación con cirugía abdominal. También se ha nombrado a TaTME como cirugía transanal endoscópica, pero tampoco es correcta esta denominación ya que la operación se lleva a cabo fuera de la luz rectal. [43] [38]

En los últimos años los cirujanos se han visto retados a realizar una auténtica TME-NOTES. Ya que se conoce el éxito que ha tenido la técnica SPLS en la resección radical complicada de los tumores gastrointestinales, a través de un solo puerto umbilical, estrecho, con reducido trauma quirúrgico y mejores resultados cosméticos. Se podría extender esta técnica para realizar la resección radical de un tumor colorrectal con un solo puerto (TME-NOTES) [24].

Con respecto a la aplicabilidad de NOTES en cirugía colorrectal, la ruta de acceso transanal de NOTES es intuitivamente la óptima. En primer lugar, en lugar de crear una abertura a través de un órgano saludable para realizar la resección anterior rectal, la enterotomía se lleva a cabo en propio órgano enfermo, además el ano es un orificio natural que dista poco de la zona de cirugía. En segundo lugar, la enterotomía se cierra en última instancia para incorporar la anastomosis colorrectal estándar. En tercer lugar, sin asistencia laparoscópica o endoscópica adicional, la insuflación de CO<sub>2</sub> facilita la disección de los planos quirúrgicos y la visión, ya que el tejido se retrae hacia arriba como un paracaídas al no tener la presión del neumoperitoneo que se crea con la asistencia laparoscópica [33] [34] [43] [42].

A pesar de que NOTES incluye ventajas como una rápida recuperación y menos estancia hospitalaria, mejor control del dolor y disminución de las complicaciones de la pared abdominal como son la infección de la herida o las hernias. El progreso de esta técnica por vía rectal ha estado obstaculizado por los instrumentos y plataformas. La relativa poca capacidad para dirigir el endoscopio flexible ha hecho que se hallan desarrollado más las técnicas NOTES híbridas. Pero con las últimas mejoras en las técnicas y equipos quirúrgicos ya se han realizado con éxito NOTES transanal en modelos de cerdos y en cadáveres [33] [34] [41] [43].

**Métodos en Cadáveres:** En 2007 se describieron las primeras sigmoidectomías NOTES en cadáveres humanos incluyendo la disección mesentérica y del colon, que se pueden llevar a cabo gracias a la plataforma TEM. Las dificultades que se han encontrado son la movilización adecuada de toda la longitud de la pieza secundaria la inhabilidad con los instrumentos [41].

Técnica híbrida [41]: Primero se realiza una bolsa de tabaco con un vicryl para ocluir el recto a uno 3 o 4 cm del ano y se coloca el proctoscopio de 7cm, se sella con una placa frontal y se insufla CO<sub>2</sub> a baja presión. Se realiza la disección circunferencial del recto que se inicia alrededor del esfínter anal. Se entra al espacio presacro facilitado por la insuflación con CO<sub>2</sub> y los instrumentos de punta flexible. Se moviliza el mesorrecto y se realiza la disección por el plano avascular presacro. Se extiende el plano lateralmente, medialmente y anteriormente para lograr la disección circunferencial, la movilización y la resección transmesorrectal. Se sustituye el proctoscopio corto por el proctoscopio de 15cm para mejorar la exposición. Se visualiza la reflexión y se divide anteriormente, después de la cuidadosa movilización de la vagina o próstata. Después se continúa con la disección proximal ya sea por vía transanal endoscópica solo o con endoscopia transgástrica o laparoscopia. Se divide el pedículo de la mesentérica inferior utilizando un dispositivo bipolar, endoscópico lineal o grapadora insertada transanalmente por la plataforma utilizada.

Técnica pura TaTME: Después de la entrada transanal en la cavidad peritoneal, la disección se extiende cefálicamente utilizando instrumentos laparoscópicos. Cuando la disección no se puede extender más lejos, se retira el proctoscopio, y la muestra se exterioriza [41].

Técnica TaTME con asistencia endoscópica transgástrica: Después de la máxima movilización rectosigmoidea transanal, acceso peritoneal transgástrica perioral se obtiene usando un colonoscopio 12,8 mm (Pentax). Después se realiza una gastrotomía de 4mm y se dilata. Una vez establecido el acceso, el colonoscopio avanza por la cavidad peritoneal. La movilización transanal y transgástrica se combinan hasta que no puede realizarse la movilización de forma segura [41].

Técnica TaTME con asistencia laparoscópica [41]: Para las operaciones realizadas con la asistencia laparoscópica, es necesario insertar tres trócares abdominales para mejorar la visualización o facilitar la retracción de colon. Permite la realización de una disección más proximal de la unión rectosigmoidea que la conseguida transanalmente a través de la plataforma de TEO [41].

Fase transanal [41]: Una vez que el rectosigma ha sido movilizado plenamente se exterioriza y se mide. Posteriormente se posiciona y se realiza la anastomosis coloanal entre los extremos proximal del colon sigmoide y el manguito distal anorrectal.

Comparando los diferentes enfoques operatorios se ha demostrado que las muestras obtenidas con asistencia laparoscópica fueron significativamente más grandes que con asistencia endoscópica transgástrica o disección transanal pura. Pero con respecto a la movilización transanal sola la asistencia laparoscópica no ha demostrado conseguir

resecar muestras más grandes. Con respecto al enfoque transanal endoscópico puro no se ha demostrado diferencias con en el tamaño de la muestra o en el tiempo operatorio en comparación con la disección transanal con TEO, TEO con ayuda endoscópica de gastroscopio transanal [41].

En cuanto a la disección del pedículo mesentérico inferior no se han encontrado diferencias significativas entre la utilización de grapadora EndoGIA frente a un dispositivo bipolar. En todos los casos se ha conseguido unos buenos márgenes mesorrectales [41].

Es posible la resección NOTES rectosigmoidea con TME en los modelos cadáveres, con la mejora demostrada en la longitud de la muestra y el tiempo quirúrgico. Pero es necesario el desarrollo de nuevos instrumentos endoscópicos de punta flexible para poder utilizar una técnica NOTES pura [41].

**Método en cerdos y perros:** Una de las partes más difíciles y causa de que no se hayan desarrollado las técnicas NOTES transanales es realizar de forma transanal la ligadura de la mesentérica inferior. Se ha hecho un estudio con modelos experimentales animales en cerdos y perros para valorar si este paso de la escisión mesorrectal total se puede realizar por la plataforma transanal, ya que conseguir este objetivo significará estar más cerca de conseguir una técnica NOTES pura para la TME.

**Técnica:** El recto se ocluye transanalmente usando una sutura en bolsa de tabaco, aproximadamente 3-4 cm del margen anal. Se realizó una incisión circunferencial en la mucosa rectal distalmente a la cuerda de la bolsa de tabaco. Se insertó un puerto transanal y se realizó la TME asistida por laparoscopia y se procedió a la reflexión peritoneal. La disección proximal, incluyendo disección IMA, se llevó a cabo a lo largo del plano avascular retroperitoneal por endoscopia sola y facilitado por la insuflación de CO<sub>2</sub>. La IMA se recortó y se dividió endoscópicamente. El recto y colon sigmoide se movilizaron y exteriorizaron transanalmente y se seccionaron. Una anastomosis colorrectal se realizó usando una grapadora circular con una sola técnica de grapado [43].

A pesar de las dificultades para superar el ángulo del promontorio sacro para realizar la disección del colon proximal y la movilización mesentérica, se ha conseguido realizar con éxito la disección de la arteria mesentérica inferior de forma transanal en los modelos animales, que era el principal objetivo de este estudio. Se han encontrado dificultades sobre todo en el manejo de los instrumentos que al estar muy juntos chocan entre sí y con el humo que al ser un espacio pequeño enseguida colapsa el campo operatorio. Además pasar instrumentos a través de pelvis estrechas puede dañar la fascia mesorrectal envolvente y el plexo venoso. Este último problema se está intentando solventar con un sobretubo que proteja y permita el libre acceso desde el ano hasta el punto de disección. El resto de problemas se solucionarían si se realizan los procedimientos retroperitonealmente manteniendo intacto el peritoneo, ya que de esta manera se retrae hacia arriba a modo de paracaídas sin la presión del neumoperitoneo. Además la insuflación de CO<sub>2</sub> facilita la disección de los planos quirúrgicos [43].



Es necesario realizar más estudios en humanos porque, aunque los cerdos tienen una pelvis estrecha y un ángulo pronunciado en el promontorio sacro, su anatomía pélvica difiere de la de los humanos. La pelvis de la especie porcina es más sencilla y más corta que el de los seres humanos, mientras que el mesenterio de los seres humanos es mucho más voluminoso y denso, por lo que es más difícil de manipular endoscópicamente [43].

**Método Humanos:** La escisión total del mesorrecto es un procedimiento quirúrgico compatible con el concepto de cirugía endoscópica transluminal por orificio natural (NOTES). Hasta la fecha, la mayoría de los estudios llevados a cabo combinan las técnicas endoscópicas transanales con laparoscopia, son las llamadas técnicas híbrido-NOTES. Recientemente se han realizado experimentos de pura-NOTES en cadáveres frescos, con buenos resultados.

El equipo de Zhang et al ya ha conseguido con éxito la resección rectosigmoidea transanal en los primeros pacientes [24]. La técnica que emplearon fue similar a la descrita en cadáveres.

Antes de realizar el procedimiento debe confirmarse si el paciente es adecuado para una técnica pura-NOTES. Más importante que la ausencia de contraindicaciones para la cirugía laparoscópica y que el colon sigmoide sea lo suficientemente largo, son que el tamaño del tumor no sea demasiado grande, y que el mesorrecto no sea excesivamente grueso. Con el fin de lograr una completa resección del tumor, la eliminación transanal de la muestra y la reconstrucción del intestino [24].

Las ventajas de este procedimiento quirúrgico [24]:

- Que tiene todas las ventajas de NOTES: No hay ninguna incisión y esto impide complicaciones relacionadas con la incisión. El dolor postoperatorio es leve, la recuperación es rápida, y el resultado estético es excelente.
- Tratamiento del margen quirúrgico es fiable. El borde distal del tumor se visualiza claramente para asegurar un margen adecuado. En los casos dudosos, el borde distal puede ser enviado inmediatamente para el análisis de cortes congelados. El margen circunferencial de invasión tumoral también se identifica fácilmente.
- En comparación con TEM, la técnica SPLS es barata, fácil de gestionar, y puede ser ampliamente utilizado.

Las deficiencias de este procedimiento quirúrgico [24]:

- La posibilidad de infección y propagación del tumor puede aumentar con la manipulación del tumor y se debe prevenir con medidas adecuadas.
- La manipulación intraabdominal transanal, la eliminación de la muestra, y la reconstrucción intestinal son más difíciles que las de rutina laparoscópica.
- La incontinencia anal Temporal es una posibilidad, pero suele desaparecer espontáneamente alrededor de 1 semana después de la cirugía.
- No todos los pacientes son adecuados candidatos para este procedimiento quirúrgico. Si el tumor es relativamente grande, el mesorrecto es demasiado grueso, el colon sigmoide es corto, y el ano estrecho, entonces este tipo de procedimiento quirúrgico no es adecuado.

## Bibliografía

- [1] A. Burguete, J. Zabala, L. Ibiricu, J. García Sanchotena y F. Jimenez Mendioroz, «Estadificación prequirúrgica del cáncer de recto mediante RM y correlación radiopatológica,» *An. Sist. Sanit. Navar.*, 2011; 34(2):167-174.
- [2] X. Serra, L. Mora, M. Alcantara, A. Caro, C. J. Gomez y S. Navarro, «Transanal endoscopic surgery in rectal cancer,» *World J Gastroenterol*, 2014;20(33):11538-11545.
- [3] A. Vignali y P. Nardi, «Multidisciplinary treatment of rectal cancer in 2014: Where are we going?,» *World J Gastroenterol*, 2014;20(32):11249-11261.
- [4] A. Planting, P. Phang, M. J. Raval y C. J. Brown, «Transanal endoscopic microsurgery: impact on fecal incontinence and quality of life,» *Can J Surg*, 2013;56(4):243-248.
- [5] J. M. Ramírez Rodríguez, M. J. Palacios Fanlo, J. Ortego Fernández de Retana, V. Aguilera Diago y M. Martínez Díez, «Factores ecográficos predictivos de invasión linfática en el cáncer de recto. Estudio "Ex-Corpore",» *Rev Esp Enferm Dig*, 2011;103(6):299-303.
- [6] S. Kijima, T. Sasaki, K. Nagata, K. Utano, A. T. Lefor y H. Sugimoto, «Preoperative evaluation of colorectal cancer using CT colonography, MRI, and PET/CT,» *World J Gastroenterol*, 2014;20(45):16964-16975.
- [7] H. Ho Choi, J. Su Kim, D. Young Cheung y Y.-S. Cho, «Which endoscopic treatment is the best for small rectal carcinoid tumors?,» *World J Gastrointest Endosc*, 2013 October 16;5(10):487-494.
- [8] S. W. Larach, «microcirugía transanal (TEM) y cirugía transanal mínimamente invasiva (TAMIS),» *CIR ESP*, 2012;90(7):418-420.
- [9] M. Morino y M. E. Allaix, «Transanal endoscopic microsurgery: what indications in 2013?,» *Gastroenterology Report*, 2013;1:75-84.
- [10] J. Ramirez, V. Aguilera, J. Gracia, J. Ortego, P. Escudero, J. Valencia, R. Esco y M. Martínez, «Local full-thickness excision as first line treatment for sessile rectal adenomas. Long-Term Results,» *Annals of Surgery*, 2009;249(2):225-228.
- [11] G. Lezoche, A. Paganini, R. Campagnacci, R. Ghiselli, M. Pelloni, A. Rombini y M. Guerreri, «treatment of rectal cancer by transanal endoscopic microsurgery: review of the literature [Abstract],» *Minerva Chir*, 2013;68(1):1-9.
- [12] J. Gracia Solanas, J. Ramirez Rodríguez, V. Aguilera Diago, M. Elía Guedea y M. Martínez Díez, «A prospective study about functional and anatomic consequences of transanal endoscopic microsurgery,» *Rev Esp Enferm Dig*, 2006;98(4):234-240.
- [13] G. Buess, R. Theiss, F. Hutterer, H. Pichlmaier, C. Pelz, T. Holfeld, S. Said y W. Isselhard, «Transanal endoscopic surgery of the rectum - testing a new method in animal experiments [abstract],» *Leber Magen Darm*, 1983;13(2):73-77.
- [14] G. Buess, M. Theiss, F. Hutterer y H. Pichlmaier, «Endoscopic Surgery in the rectum [abstract],» *Endoscopy*, 1985;17(1):31-35.
- [15] G. Buess, R. Theiss, M. Günther, F. Hutterer y H. Pichlmaier, «Transanal endoscopic microsurgery [Abstract],» *Leber Magen Darm*, 1985;15(6):271-279.
- [16] G. Buess, F. Hutterer, R. Theiss, M. Bockel, W. Isselhard y Pichlmaier H, «Das System für die transanale endoskopische Rektumoperation [Abstract],» *Chirurgie*, 1984;55:677.
- [17] J. Ramírez Rodríguez, V. Aguilera Diago, R. Blanco, R. Lozano Mantecón, M. Martínez Díez y G. Büess, «Cirugía entrectal endoscópica. Técnica, indicaciones y resultados,» *Arch Fac Med Zaragoza*, 1996;36(2):42-44.
- [18] J. Ramírez Rodríguez, V. Aguilera Diago, R. Lozano Mantecón, M. Martínez Díez, G. Büess y N. Mortensen, «Microcirugía Endoscópica Transanal. Indicaciones, técnica quirúrgica y resultados,» *International Perspectives in Surgery*, 1996;1:1-22.

- [19] J. Ramirez, V. Aguilera, J. Valencia, J. Ortego, J. Gracia, P. Escudero, R. Esco y M. Martínez, «Transanal endoscopic microsurgery for rectal cancer. Long-term oncologic results,» *Int J Colorectal Dis*, 2011;26(4):437-443.
- [20] D. Arribas del Amo, J. Ramirez Rodriguez, V. Aguilera Diago, M. Elía Guedea, M. Palacios Fanlo y M. Martínez Díez, «Transanal endoscopic surgery for rectal tumors [abstract],» *Rev Esp Enferm Dig*, 2000;92(8):526-535.
- [21] S. Araujo, B. Crawshaw, C. Mendes y C. Delaney, «Transanal total mesorectal excisión: a systematic review of the experimental and clinical evidence,» *Techniques in coloproctology*, 2014.
- [22] S. Atallah, M. Albert y S. Larach, «Transanal minimally invasive surgery: a giant leap forward,» *Surg Endosc*, 2010;24:2200-2205.
- [23] E. Aly, «SILS TEM: The new armamentarium in transanal endoscopic surgery,» *Jornal of minimal acces Surgery*, 2014;10(2):102-103.
- [24] H. Zhang, Y.-S. Zhang, X.-W. Jin, M.-Z. Li, J.-S. Fan y Z.-H. Yang, «Transanal single-port laparoscopic total mesorectal excisión in treatment of rectal cancer,» *Tech Coloproctol*, 2013;17:117-123.
- [25] E. Lezoche, M. Guerrieri, F. Feliciotti, A. Paganini, P. Zenobi y F. Grillo Ruggeri, «Local excisión of rectal cancer by transanal endoscopic microsurgery (TEM) combined with radiotherapy: new concept of therapeutic approach [Abstract],» *Przegl Lek*, 2000;57(5):72-74.
- [26] M. Guerrieri, M. Baldarelli, M. Rimini, R. Gesuita, G. Lezoche, C. Romiti y E. Lezoche, «Transanal endoscopic microsurgery for rectal tumors: an option to radical surgery? [Abstract],» *Minerva Chir*, 2013;68(3):289-298.
- [27] G. Buess y H. Raestrup, «Transanal endoscopic microsurgery [Abstract],» *Surg Oncol Clin N Am*, 2001;10(3):709-731.
- [28] M. Guerrieri, R. Gesuita, R. Ghiselli, G. Lezoche, A. Budassi y M. Bladarelli, «treatment of rectal cancer by transanal endoscopic microsurgery: experience with 425 patients,» *World J Gastroenterol*, 2014;20(28):9556-9563.
- [29] E. Lezoche, M. Baldarelli, G. Lezoche, A. Paganini, R. Gesuita y M. Guerrieri, «Randomized clinical trial of endoluminal locoregional resection versus laparoscopic total mesorectal excisión for T2 rectal cancer after neoadjuvant therapy [Abstract],» *Br J surg*, 2012;99(9):1211-8.
- [30] J. Ruiz Tovar, J. Jiménez Miramón, A. Valle y M. Limones, «Resección endoscópica de cáncer colorrectal temprano como único tratamiento,» *Rev Esp Enferm Dig*, 2010;102(7):435-441.
- [31] E. Lezoche, M. Guerrieri, A. Paganini y F. Feliciotti, «Long-term results of patients with pT2 rectal cancer treated with radiotherapy and transanal endoscopic microsurgical excisión,» *World J Surg*, 2002;26(9):1170-1174.
- [32] J. M. Ramírez-Rodríguez y V. Aguilera-Diago, «Recidiva local en el cáncer de colon y recto,» *Cir Esp*, 2005;78(6):344-350.
- [33] F.-H. Han, L.-X. Hua, J.-H. Wu y W.-H. Zhan, «Transanal natural orifice specimen extraction for laparoscopic anterior resection in rectal cancer,» *World J Gastroenterol*, 2013;19(43):7751-7757.
- [34] Q. Wang, C. Wang, D.-H. Sun, P. Kharabuja y X.-Y. Chao, «laparoscopic total mesorectal excisión with natural orifice specimen extraction,» *World J Gastroenterol*, 2013;19(5):750-754.
- [35] M. Gómez Ruiz, C. Manuel Palazuelos, J. Martín Parra, J. Alonso Martín, C. Cagigas Fernández, J. Castillo Diego y M. Gómez Fleitas, «nueva técnica de proctectomía trasanal con escisión total del mesorecto totalmente robótica en el tratamiento del cáncer de recto,» *CIR ESP*, 2014;92(5):356-361.

- [36] S. Velthuis, P. Van den Boezem, D. Van Der Peet, M. Cuesta y C. Sietses, «Feasibility study of transanal total mesorectal excision,» *British Journal of Surgery*, 2013;100:828-831.
- [37] A. Muratore, P. Mellano, P. Marsanic y M. De Simone, «transanal total mesorectal excision (TaTME) for cancer located in the lower rectum: Short-and mid-term results,» *Eur J Surg Oncol*, 2015;1:1-6.
- [38] S. Atallah, B. Martin Perez, M. Albert, T. deBeche-Adams, G. Nassif y L. Hunter, «transanal minimally invasive surgery for total mesorectal excision (TAMIS-TME): results and experience with the first 20 patients undergoing curative-intent rectal cancer surgery at a single institution,» *Tech Coloproctol*, 2014;18:473-480.
- [39] J. A. Villanueva Herrero, L. Alarcón Bernés y B. Jiménez Bobadilla, «Cirugía endoscópica transanal: nuevas alternativas con instrumentos de cirugía laparoscópica convencional,» *Cirugía Endoscópica*, 2011;12(4):174-179.
- [40] R. Heald, «A new solution to some old problems: Transanal TME,» *Tech Coloproctol*, 2013;17:257-258.
- [41] D. Telem, K. Su Han, M.-C. Kim, I. Ajari, D. Kyung Shon, K. Woods, V. Kapur, M. Sbeih, S. Perretta, D. Rattner y P. Sylla, «Transanal rectosigmoid resection via natural orifice transluminal endoscopic surgery (NOTES) with total mesorectal excision in a large human cadaver series,» *Surg Endosc*, 2013;27:74-80.
- [42] X. Serra, «Escisión total del mesorrecto por vía transanal,» *Cir.Esp*, 2014;92(4):221-222.
- [43] S. Jin Park, D. Kyung Sohn, T. young Chang, Y. Jung y H. Jin Kim , «Transanal natural orifice transluminal endoscopic surgery total mesorectal excision in animal models: endoscopic inferior mesenteric artery dissection made easier by a retroperitoneal approach,» *Annals of Surgical Treatment and Research*, 2014;87(1):1-4.



