

HERNIA DIAFRAGMÁTICA CONGÉNITA



Revisión bibliográfica a partir de un caso clínico



CRISTINA HIERRO ESPINOSA

Tutora: Profesora Julia Blasco
Departamento de Anatomía e
Histología Humanas
(Área Anatomía y Embriología)

ÍNDICE

Resumen.....	3
Introducción.....	4
Caso clínico.....	9
Revisión Bibliográfica.....	12
1. Definición.....	12
2. Clasificación.....	12
3. Epidemiología.....	14
4. Etiología.....	15
5. Clínica.....	17
6. Diagnóstico.....	18
7. Pronóstico.....	19
8. Tratamiento.....	25
Resultados: realización de encuestas.....	31
Discusión.....	37
Conclusiones.....	39
Anexo 1: Etiología genética de la HDC: alteraciones genéticas descritas.....	40
Anexo 2: Técnicas quirúrgicas para la reparación diafragmática.....	43
Bibliografía.....	47

RESUMEN

La Hernia Diafragmática Congénita (HDC) es un defecto congénito que ocurre en uno de cada 3000 nacidos vivos. Consiste en una anomalía en el desarrollo del diafragma durante la vida intrauterina, que permite el paso de las vísceras abdominales a la cavidad torácica (estómago, asas intestinales, incluso hígado), provocando hipoplasia pulmonar y alteraciones pulmonares vasculares; siendo ambas las principales causas de mortalidad perinatal debido al desarrollo de hipertensión pulmonar y enfermedad pulmonar crónica. Gracias al diagnóstico precoz, la previsión del pronóstico individual, el tratamiento prenatal y el soporte del neonato, la mortalidad ha disminuido considerablemente en la última década (especialmente en los centros terciarios de referencia). Aun con todo, la morbimortalidad sigue siendo considerable, por lo que es importante continuar las líneas de investigación, especialmente en relación a los marcadores pronósticos y a las terapias prenatales. A continuación, se expondrá un caso clínico ilustrativo y se pondrá de manifiesto la situación actual respecto al diagnóstico, pronóstico y tratamiento de la HDC. Además, tras la realización de una encuesta en padres de pacientes con HDC, se exponen los resultados, comparándolos con los principales datos de la bibliografía.

PALABRAS CLAVE: hernia diafragmática congénita (HDC), ecografía prenatal, malformación congénita, terapia prenatal

ABSTRACT

Congenital Diaphragmatic Hernia (CDH) is a birth defect that affects about one in 3000 live births. It is an abnormality in the development of the diaphragm during the intrauterine life, which allows intrathoracic herniation of bowel, stomach or liver, causing pulmonary hypoplasia and abnormal pulmonary vasculature. Both are considered to be leading causes of perinatal mortality due to the development of pulmonary hypertension and chronic lung disease. Thanks to early diagnosis, prediction of individual prognosis, prenatal treatment and intensive care in postnatal treatment, overall survival has improved over the last decade (especially in referral centers). Nevertheless, morbimortality is still significant. That is the reason why it is important to continue research, specially about prenatal prognostic markers and in-utero therapy. In the text below an illustrative case report is presented and, then, the current situation regarding the diagnosis, prognosis and treatment of the CDH is discussed. In addition, after conducting a survey among parents of patients with CDH, the results are presented and compared with the main data from the literature.

KEY WORDS: congenital diaphragmatic hernia (CDH), prenatal ultrasound, birth defect, in-utero therapy

INTRODUCCIÓN

El diafragma es un músculo esquelético en forma de cúpula que separa la cavidad torácica de la cavidad abdominal y resulta fundamental en los movimientos respiratorios. Por ello sus defectos congénitos, siendo el más representativo la Hernia Diafragmática Congénita (HDC), provocan serias alteraciones que afectan al sistema respiratorio, digestivo y al corazón. Para comprender la HDC, es importante conocer los principales hitos del desarrollo embriológico del diafragma, y de todos los sistemas que pueden afectarse en consecuencia.

1. Desarrollo embriológico normal del diafragma

El diafragma musculotendinoso definitivo deriva de las siguientes estructuras embrionarias:

- Septum transversum (es el primordio del tendón central del diafragma): se trata del primer componente diafragmático en el desarrollo embrionario, constituyendo la barrera inicial entre el tórax y el abdomen. [1]
- Dos membranas o pliegues pleuroperitoneales, que se extienden a cada lado del esófago. [1]
- Componentes musculares de las paredes laterales corporales (mesodermo paraxial de la pared corporal).
- Mesénquima dorsal del esófago (formará la porción media, los pilares del diafragma).

Al final de la tercera semana del período embrionario, el mesodermo sufre una serie de cambios que dan lugar a la cavidad celómica intraembrionaria. Ésta es un espacio entre la hoja somática del mesodermo (que será la capa parietal de las membranas serosas que revisten la parte externa de las cavidades peritoneal, pleural y pericárdica) y la hoja esplácnica del mesodermo (que será la capa visceral de las membranas serosas). La estructura más importante que divide la cavidad celómica horizontalmente es el septum transversum (tejido mesodérmico), entre la cavidad superior (torácica) y la cavidad inferior (abdominal) sin separarlas por completo. En la cavidad superior se encuentra el corazón en desarrollo (cavidad pericárdica primitiva) y la parte inferior será la cavidad peritoneal. Durante el desarrollo temprano, una gran parte del hígado está incluida en el septum transversum. El septum transversum, que está sujeto ventral y lateralmente a la pared corporal y dorsalmente al mesénquima asociado con el intestino interior, deja una amplia comunicación a cada lado, los canales pericardioperitoneales, comunicando por la zona dorsolateral las cavidades peritoneal y pericárdica. [2], [3], [4]

Al principio del desarrollo embrionario, el septum transversum se encuentra en oposición a los somitas cervicales y en él se desarrollan los componentes nerviosos del tercero, cuarto y quinto segmentos cervicales de la médula espinal. Durante la 4ª y 5ª semanas, el eje embrionario sufre un plegamiento progresivo que provoca un desplazamiento caudal del septum transversum, que finalmente se fija a la pared anterior del cuerpo en el séptimo nivel torácico. A la vez, en el seno del septum transversum, se diferencian los mioblastos (precursores de miocitos) que darán lugar a parte del diafragma y reciben su inervación por nervios raquídeos cervicales de los niveles 3, 4 y 5 (en la etapa en la que el septum transversum se localizaba a nivel cervical). Las fibras de dichos nervios acabarán formando dos nervios frénicos, que se alargan con la migración caudal del septum. Los nervios frénicos pasan al septum a través de los pliegues pleuropericárdicos. [2], [3]

Durante la 5ª semana, los esbozos pulmonares crecen en los canales pericardioperitoneales, que se dilatan en dirección dorsal, lateral y ventral y se forman dos rebordes membranosos en la pared lateral de cada canal: los pliegues pleuroperitoneales y los pliegues pleuropericárdicos (o membrana pleuropericárdica, que contiene las venas cardinales comunes y los nervios frénicos), que separa las cavidades pleural y pericárdica. Al final de la 5ª semana, los pliegues

se fusionan entre sí y con el mesénquima del intestino anterior, subdividiendo la cavidad pericárdica primitiva en: cavidad pericárdica definitiva ventral (completamente cerrada) y dos cavidades pleurales dorsolaterales (que mantienen la comunicación con la cavidad peritoneal a través de los canales pericardioperitoneales). Las membranas pleuropericárdicas en el adulto formarán el pericardio fibroso (por eso en el adulto los nervios frénicos llegan al diafragma pasando por el pericardio fibroso). Los pliegues pleuroperitoneales, que se encuentran por debajo de los pulmones, crecen ventralmente hasta que, en la 7ª semana, el pliegue pleuroperitoneal se fusiona con el septum transversum y con el mesenterio del esófago, sellando así los canales pericardioperitoneales (ya no hay conexión entre cavidades pleurales y abdominal). En este proceso se forma el diafragma primordial. [2], [3], [4]

El canal pericardioperitoneal izquierdo es más grande que el derecho y se cierra más tarde (por eso la HDC es más frecuente en el lado izquierdo). [2], [3]

Después, entre la semana 9 y 11, la expansión de los pulmones y las cavidades pleurales provocan un proceso de “excavación” en el mesénquima de las paredes laterales corporales y se agrega un reborde periférico a las membranas pleuroperitoneales (invaginación muscular de la pared corporal), que forma el borde periférico del músculo diafragmático. Esta zona del diafragma está inervada por nervios raquídeos torácicos T7 a T12. Los recesos costodiafragmáticos se forman a partir de extensiones adicionales de las cavidades pleurales en desarrollo hacia las paredes laterales. [2], [3], [4]

Por último, el mesénquima asociado al intestino anterior se condensa y forma dos bandas musculares, los pilares diafragmáticos derecho e izquierdo. [3]

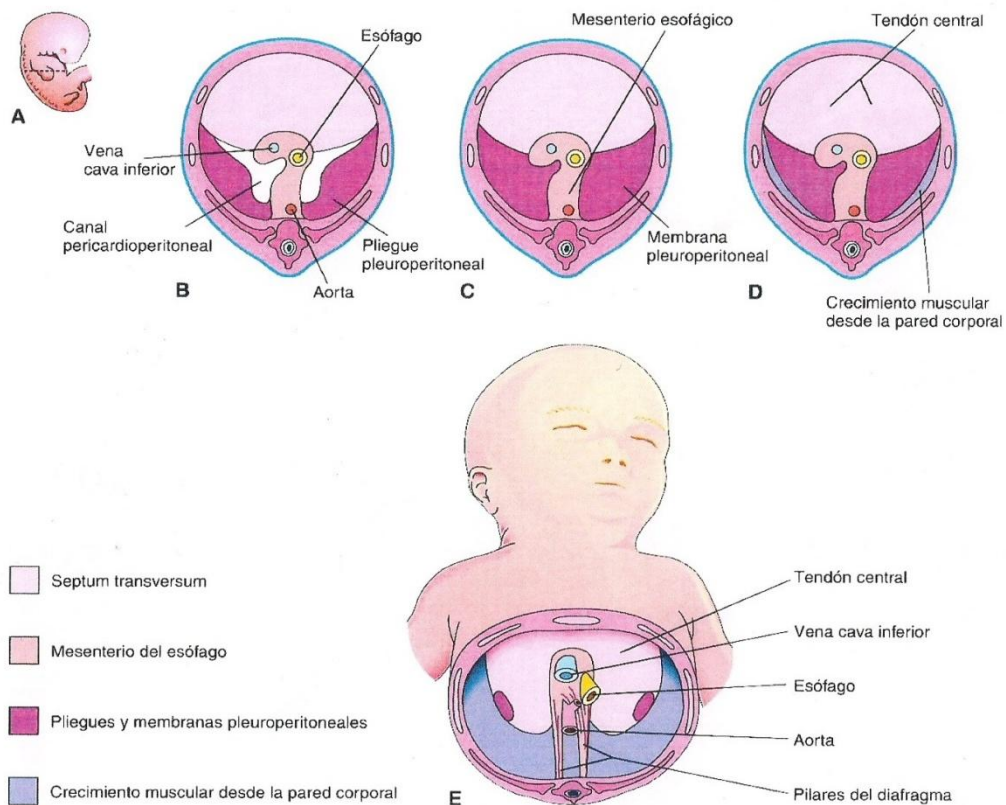


Figura 1: desarrollo embriológico del diafragma y sus componentes (Keith L. Moore. Embriología Básica. 5ª edición. McGraw Hill Interamericana.)

El diafragma desciende desde los somitas cervicales hasta los somitas torácicos (6ª semana), debido al rápido crecimiento dorsal del embrión, en comparación con la ventral. Los nervios frénicos se elongan siguiendo un trayecto descendente. Éstos suministran inervación motora y

sensitiva al diafragma. Además, algunos de los nervios intercostales inferiores (torácicos) aportan fibras sensitivas a la porción periférica del diafragma (debido a que ésta parte deriva del mesénquima de la pared torácica). [2], [4]

2. Desarrollo pulmonar

Los pulmones empiezan a desarrollarse en la cuarta semana de desarrollo embrionario y comienzan a madurar justo antes del nacimiento. El primer esbozo pulmonar es una evaginación del intestino anterior endodérmico, denominada primordio respiratorio o yema pulmonar que aparece en la tercera semana. La yema pulmonar comienza a crecer ventrocaudalmente a través del mesénquima que rodea el intestino anterior e introduciéndose en la cavidad celómica. Inicialmente, la yema pulmonar está comunicada con el intestino anterior, pero cuando comienza a crecer, quedan separados por la aparición de los rebordes traqueoesofágicos (el intestino anterior queda dividido en la zona dorsal, el esófago; y la zona ventral, la tráquea y esbozos pulmonares). En las sucesivas semanas (ver *Tabla 1*), la yema pulmonar sufre una serie de bifurcaciones que van originando todo el árbol bronquial, hasta los bronquiolos terminales. En la semana 36 se produce una última generación de ramas, los sacos terminales (alvéolos primitivos) y en este momento ya es posible una respiración limitada (aunque los alvéolos aun son escasos e inmaduros y la vascularización pobre). Los sacos terminales se siguen formando hasta los 8 años de edad. [2], [3], [4]

Las células que revisten los sacos son células epiteliales alveolares tipo I, que proceden de la yema pulmonar. Hacia el final del 6º mes aparecen las células epiteliales alveolares tipo II, que son las encargadas de la producción de surfactante, sustancia que evita que se produzca un colapso alveolar durante la fase espiratoria cuando el feto comience a respirar fuera del útero materno. [2], [3], [4]

En definitiva, el pulmón maduro deriva de:

- Tejidos endodérmicos: yema pulmonar (da lugar el a epitelio y glándulas de la laringe, tráquea y bronquios y las células epiteliales de los alvéolos).
- Tejidos ectodérmicos: vascularización pulmonar y músculo liso, tejido conjuntivo y cartílago de laringe, tráquea y bronquios (derivan del mesodermo del intestino anterior).

Estadio de desarrollo	Período	Acontecimientos
Embrionario	26 días a 6 semanas	Aparición de la yema pulmonar. Tres procesos de ramificación (esbozos de: pulmones → lóbulos pulmonares → segmentos broncopulmonares)
Seudoglandular	6 a 16 semanas	Catorce ramificaciones sucesivas Bronquiolos terminales
Canalicular	16 a 28 semanas	Bronquiolos respiratorios Comienzo del desarrollo de la vascularización
Sacular	28 a 36 semanas	Sacos terminales (alvéolos primitivos)
Alveolar	36 semanas a término	Maduración alveolar

Tabla 1: Estadios del desarrollo embrionario pulmonar [3]

3. Desarrollo del aparato digestivo

Durante la cuarta semana, el embrión sufre un proceso de plegamiento, que lo transforma desde un disco embrionario plano hasta una estructura tridimensional. Las capas endodérmica, mesodérmica y ectodérmica del disco embrionario se fusionan con sus

correspondientes capas del lado opuesto. Este proceso de fusión transforma el endodermo embrionario en un tubo intestinal. Al principio, hay dos tubos ciegos, uno cefálico (intestino anterior) y otro caudal (intestino posterior), separados por el intestino medio (que está en comunicación con el saco vitelino a través del conducto onfalomesentérico). [2], [3]

El desarrollo del intestino primitivo se deriva en cuatro partes diferenciadas:

- Intestino faríngeo: desde la membrana bucofaríngea hasta el divertículo traqueobronquial. De él derivan: cavidad bucal, faringe, lengua, amígdalas, glándulas salivales y aparato respiratorio superior. [2], [4]
- Intestino anterior: sus derivados son el aparato respiratorio inferior, esófago y estómago, duodeno, hígado y aparato biliar. El intestino anterior está irrigado por la arteria celíaca. [2], [4]
- Intestino medio: forma el duodeno distal, el yeyuno, el íleon, el ciego, el apéndice, el colon ascendente y los dos tercios proximales del colon transversal. La arteria mesentérica superior irriga al intestino medio. [2]
- Intestino posterior: de él deriva el tercio distal del colon transversal, el colon descendente, el sigma, el recto y la porción superior del conducto anal. El intestino posterior y todas las estructuras que de él derivan reciben su irrigación de la arteria mesentérica inferior. [4]

La irrigación arterial del intestino procede de la consolidación y reducción de las ramas ventrales de las aortas dorsales que se anastomosan con los plexos vasculares que irrigan el saco vitelino, de las cuales derivarán las arterias celíaca, mesentérica superior e inferior. [3]

En definitiva, el epitelio del aparato digestivo y sus derivados es de origen endodérmico; los componentes musculares y peritoneales derivan del mesénquima esplácnico. [2], [4]

4. Desarrollo del corazón

El corazón primitivo deriva del mesodermo esplacnopleural, en la zona cefálica del disco embrionario (región cardiogénica, situada debajo de la zona de la cavidad celómica que formará la cavidad pericárdica). Los cordones angioblásticos aparecen en la 3ª semana en la región cardiogénica y se canalizan para formar dos tubos endocárdicos laterales, que son desplazados hasta la zona torácica en el plegamiento del embrión en la 4ª semana y se fusionan para formar un tubo cardíaco primitivo. Durante el proceso de fusión se va formando alrededor una capa a partir del mesodermo esplácnico, el miocardio primitivo; el tubo endotelial formará el endocardio, y el epicardio deriva de las células mesoteliales que se esparcen sobre el miocardio. Entre las semanas 4 y 7, el tubo cardíaco sufre un proceso de giro, remodelación y tabicación para formar las futuras cuatro cámaras cardíacas. Mientras se van formando las cavidades, el corazón se alarga y se dobla y se va invaginando sobre la cavidad pericárdica. El extremo superior del bulbo cardíaco dará lugar al conus cordis y al tronco arterioso, que se dividen y forman las salidas de los grandes vasos (aorta ascendente y tronco de la pulmonar). [3], [4]

En las semanas 5 y 6 aparecen dos septos (septum primum y septum secundum) que separan la aurícula izquierda de la derecha. Dichos tabiques tienen forámenes (ostium primum y ostium secundum), por lo que permiten el shunt derecha-izquierda durante la gestación. Las válvulas auriculoventriculares, mitral y tricúspide también se forman entre la semana 5 y la 6. Durante la semana 6 aparece un tabique muscular grueso y una porción membranosa delgada que separa los ventrículos, con un agujero interventricular que se cierra al final de la 7ª semana. [2], [3], [4]

El corazón comienza a latir el día 22-23 del desarrollo embrionario y el flujo sanguíneo comienza en la cuarta semana. [3], [4]

5. Defecto embrionario en la Hernia Diafragmática Congénita (HDC)

Debido a la complejidad del proceso embrionario que forma el diafragma, es posible que ocurran defectos congénitos que comprometan su desarrollo. La HDC es el defecto diafragmático congénito más frecuente (aproximadamente aparece en 1 de cada 2000 - 2500 nacidos vivos). Suele deberse a un defecto en el cierre de los canales pericardioperitoneales. Por lo tanto, el peritoneo y la pleura se comunican entre sí a lo largo de la pared corporal posterior y las vísceras abdominales en desarrollo entran en la cavidad pleural. Debido a que el diafragma no se cierra en la 6ª semana, cuando los intestinos regresan al abdomen en la semana 10, el canal pleuroperitoneal continúa abierto permitiendo su paso a la cavidad torácica. El corazón es desviado hacia adelante y los pulmones quedan comprimidos y, si el contenido abdominal herniado es suficientemente grande, los pulmones son frecuentemente hipoplásicos; siendo que la causa más frecuente de hipoplasia pulmonar en el ser humano es la HDC. A su vez, la hipoplasia pulmonar es la principal causa de morbimortalidad en los pacientes con HDC. [1], [2], [3], [4]

Es más frecuente que la hernia afecte al lado izquierdo, suponiendo el 85 - 90% del total (debido a que el canal pericardioperitoneal izquierdo es más grande y se cierra más tarde que el derecho). [2], [3], [4]

En algunas ocasiones el defecto diafragmático está cubierto por una membrana formada por pleura y peritoneo, por lo que las vísceras abdominales herniadas están cubiertas por un saco peritoneal. [2]

En otros casos, el defecto consiste en la falta de desarrollo de una porción muscular del diafragma y puede pasar inadvertido en los primeros años de vida del paciente (hernia paraesternal, en la parte anterior del diafragma: saco peritoneal con vísceras abdominales, entre la porción esternal y costal del diafragma). [2]

CASO CLÍNICO

A continuación, paso a exponer brevemente un caso clínico sobre diagnóstico prenatal de HDC. Este fue el caso que me inspiró a realizar mi Trabajo de Fin de Grado sobre este tema, ya que tras ver a la paciente en el Hospital Miguel Servet de Zaragoza durante mi rotación por Obstetricia y Ginecología en el control ecográfico de la semana 20 y observar las curiosas imágenes que más tarde se exponen en este trabajo, comencé a indagar sobre el tema y me parecieron de mucha relevancia los últimos avances e investigaciones, especialmente en terapias prenatales.

Se trata de una mujer gestante de 34 años de edad sin antecedentes médicos personales ni familiares de interés. Se encuentra en su primer embarazo con fecha de última regla 15/01/2015, y los antecedentes de su pareja (hombre de 35 años) tampoco son relevantes. Grupo sanguíneo y Rh: A +

Los controles obstétricos son normales en el primer trimestre de gestación (tanto ecografía de la semana 12, como controles analíticos). En cambio, en la ecografía de las 20 semanas aparece una alteración significativa.

Ecografía morfológica (20 semanas + 0 días):

- Biometría fetal: correspondiente a edad gestacional de 19 semanas y 6 días (diámetro biparietal 47, cefálico 178, abdominal 149, fémur 31, húmero 29).
- Anatomía fetal: cabeza normal, pliegue nucal 4,1 mm, cara normal, genitales externos masculinos.
- Placenta normoinsertada en localización anterior, de espesor y ecoestructura normal.
- Líquido amniótico normal.
- Gestación única, presentación podálica, frecuencia cardíaca fetal latido positivo.
- Crecimiento fetal adecuado, peso fetal estimado 321 gr.
- Se aprecia hernia diafragmática izquierda, que lateraliza corazón, no se aprecia hígado intratorácico.

Ante semejante diagnóstico ecográfico, se remite a la paciente a la consulta de diagnóstico prenatal, y se le repite otra ecografía morfológica.

Ecografía morfológica (20 semanas + 6 días):

- Las biometrías fetales corresponden a una edad gestacional de 20 semanas + 1 día (diámetro biparietal 46, cefálico 175, abdominal 150, fémur 33).
- Placenta normoinsertada en localización anterior, espesor y ecoestructura normal.
- Líquido amniótico: cantidad normal.
- Anatomía fetal:
 - Cabeza, cara, corazón, riñones, vejiga, columna vertebral: normales.
 - Hueso nasal presente.
 - Genitales externos masculinos.
 - Hemitórax derecho ocupado por estómago en su parte anterior e intestino en la posterior. Laterodesviación izquierda del corazón. Hígado intraabdominal. Estudio compatible con hernia diafragmática izquierda.

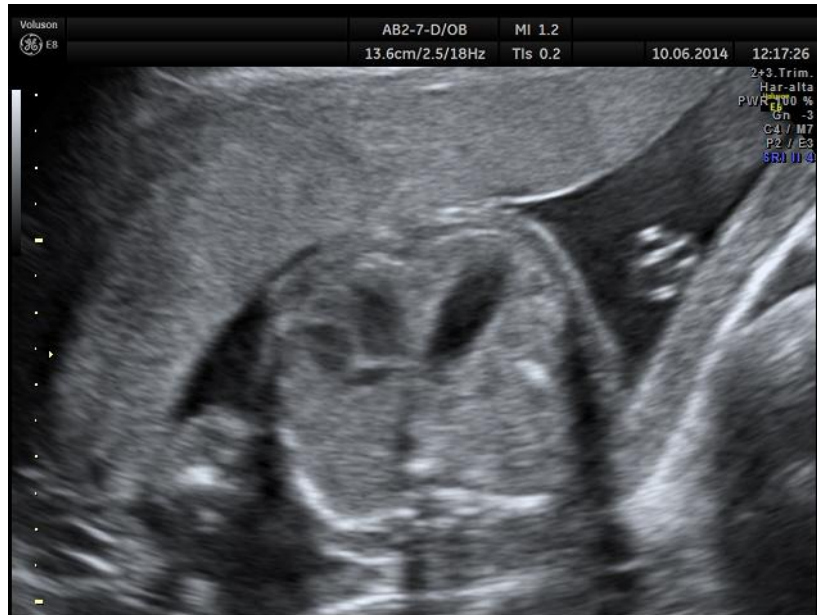

Figura 2: imagen ecográfica en la que se observan las cámaras cardíacas y el estómago intratorácico

En la consulta de diagnóstico prenatal se explica a la paciente y su pareja sobre la enfermedad y se le da información sobre la posibilidad de interrupción legal del embarazo (ILE). Es remitida al Hospital Clinic de Barcelona (uno de los hospitales terciarios de referencia en España para HDC) para valorar el pronóstico y la posibilidad de terapia prenatal.

Entre tanto, es vista en la consulta de alto riesgo para valorar posibles anomalías asociadas, sin resultados concluyentes.

Consulta de alto riesgo

Amniocentesis → Objetivo: descartar anomalías cromosómicas asociadas.

Se extraen 20 cc de líquido amniótico claro.

El resultado es normal. La muestra analizada presenta una dotación disómica para los cromosomas 13, 18 y 21 y monosómica para los cromosomas X e Y. Todas las metafases examinadas presentan 46 cromosomas, sin alteraciones estructurales. Fórmula cromosómica: 46, XY (cariotipo masculino normal). No se evidencian aneuploidias cromosómicas mediante el análisis genético.

Se realizan las siguientes pruebas complementarias en el líquido amniótico:

AFP (alfafetoproteína) en líquido amniótico: 5630 ng/ml → normal para 20 + 1 semanas de gestación.

CGH array:

- Cariotipo molecular: arr(1-22)x2,(XY)x1
- Interpretación: normal. Dosis diploide normal en todos los loci analizados de los cromosomas autosómicos. Dosis normal en cromosomas sexuales correspondiente a una muestra de sexo masculino.
- Conclusiones: análisis de la muestra con el qChip Pre v1.1 Complete no revela evidencias de la alteración del número de copia (duplicación y/o deleción) de los loci cromosómicos analizados que sean compatibles con alteraciones conocidas causantes de enfermedad.

Ecocardiografía fetal: se realiza debido a la alta incidencia de anomalías congénitas cardíacas en pacientes afectos de HDC. El resultado está dentro de la normalidad (adjunto los datos del informe).

Situs s6litus, levocardia con levo6pex, si bien el coraz6n se encuentra desplazado hacia la izquierda por efecto masa de una cavidad en hemit6rax derecho, de contenido l6quido, que parece corresponder a la c6mara g6strica / asas intestinales, eventrada a trav6s de una hernia diafragm6tica.

Coraz6n tetracameral normal con septos 6ntegros, salvo foramen oval fisiol6gico.

Concordancia atrio-ventricular y ventr6culo-arterial.

Grandes arterias normosituadas, con flujo normal no obstructivo.

V6lvulas AV normales y competentes.

Arcos a6rtico y ductal normales (a. a6rtico 3 mm, a. ductal 4 mm). Doppler ductal normal.

Doppler de conducto venoso normal.

Miocardio de aspecto normal, con cavidades card6acas no dilatadas y contractilidad adecuada.

Doppler transmitral normal, sugestivo de ritmo sinusal.

Impresi6n diagn6stica: hernia diafragm6tica con coraz6n fetal normal.

Diagn6stico final

Se trata de una HDC posterolateral izquierda aislada (sin anomal6as gen6ticas ni malformaciones asociadas).

Tras todo el estudio en el hospital Miguel Servet de Zaragoza, la paciente fue vista en el Hospital Clinic de Barcelona, donde le informaron de que el pron6stico era malo. La paciente decidi6 la interrupci6n legal del embarazo.

Aunque este caso concreto tenga un final tr6gico, ha sido elegido para este Trabajo precisamente porque es un ejemplo claro de lo grave que puede llegar a ser esta patolog6a y de la importancia que tiene la investigaci6n en la disminuci6n de su morbimortalidad. Realizando la revisi6n bibliogr6fica se han encontrado datos esperanzadores, por ejemplo la supervivencia de los pacientes con HDC ha aumentado hasta un 85 % en la 6ltima d6cada, gracias a la superespecializaci6n de los centros de referencia, a las terapias prenatales, al diagn6stico precoz, etc. Raz6n de m6s para seguir investigando y que dicho porcentaje aumente cada a6o m6s.

REVISIÓN BIBLIOGRÁFICA

1. Definición

La Hernia Diafrágica Congénita (HDC) es un defecto congénito en la integridad del diafragma; frecuentemente una solución de continuidad, aunque puede consistir también en una eventración. Se trata de un defecto durante el desarrollo embriológico del feto, que puede detectarse prenatalmente mediante ecografía. [5]

Se produce como consecuencia del desarrollo anormal del septum transversum y el cierre incompleto de los canales pleuroperitoneales que ocurre entre las 6 y las 10 semanas de gestación, lo que provoca la herniación de las vísceras abdominales a la cavidad torácica. La compresión ocasionada por los órganos abdominales herniados interfiere en el proceso normal de desarrollo del árbol traqueobronquial. En algunos casos se produce una anomalía primaria del desarrollo pulmonar, con hipoplasia pulmonar severa, siendo la hernia diafrágica consecuencia secundaria a la misma. Este mecanismo podría explicar las diferencias existentes en el resultado perinatal y en la respuesta a terapia prenatal en casos que aparentemente son similares. [6]

2. Clasificación

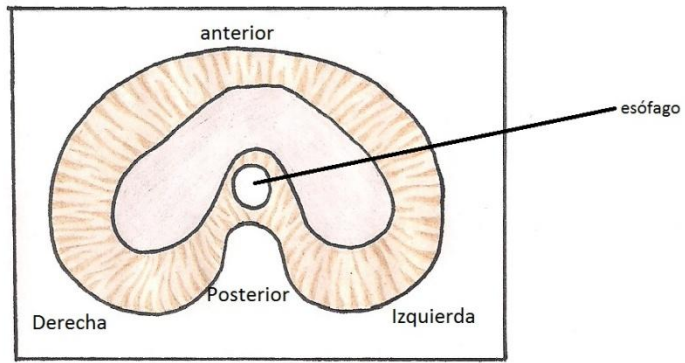
La HDC se clasifica en función de su localización. [5]

- Hernias posterolaterales (hernias de Bochdalek): son las más frecuentes, entre un 90 % y 95 % de todas las HDC. El 86 % de las hernias de Bochdalek son del lado izquierdo, 13 % del lado derecho y el 2 % son bilaterales. [7]

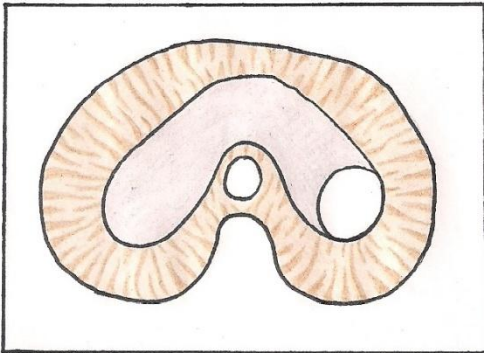
Las hernias de Bochdalek se dividen, a su vez, según la integridad del borde posterior de la musculatura del diafragma, estando en algunos casos ausente, y en otros totalmente preservada. Cuando la hernia afecta a más de la mitad del diafragma, sin conservar el borde posterior, se denomina agenesia. [5]

- Hernias no posterolaterales: son poco frecuentes. Hay varios subtipos: [5]
 - Hernias retroesternales o paraesternales (también llamadas hernias de Morgagni o de Morgagni-Larrey): son defectos en la parte anterior del diafragma, frecuentemente con saco herniario.
 - Otras hernias anteriores: son aquellas que, partiendo de la zona anterior, se extienden afectando también a la zona medial diafrágica. Habitualmente están provocadas por defectos del desarrollo del septum transversum. Aunque algunos autores aseguran que estarían causadas por defectos de la pars sternalis cuando se asocian a otras anomalías congénitas, como defectos cardíacos (ectopia cordis).
 - Hernias centrales: afectan a la parte tendinosa del diafragma.
- Eventración: aunque es una manifestación menos frecuente, en algunos casos el defecto diafrágico consiste en un adelgazamiento muscular que permite la migración de órganos abdominales a la cavidad torácica. Los términos “saco herniario” y eventración no están bien diferenciados, y en algunas ocasiones en las que el paciente tiene una solución de continuidad del diafragma con saco herniario, se considera una eventración por adelgazamiento diafrágico. [5]
- Aunque son poco frecuentes, en algunas ocasiones se producen varios defectos simultáneamente; por ejemplo una hernia típica posterolateral que asocia una eventración en el lado contralateral.

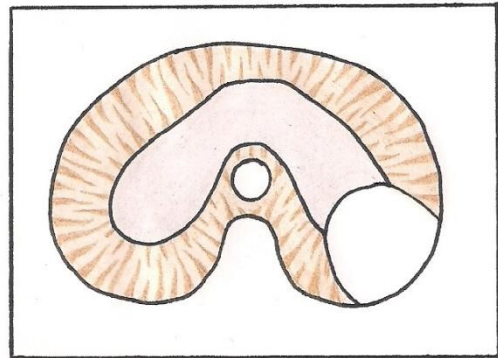
Desarrollo normal del diafragma



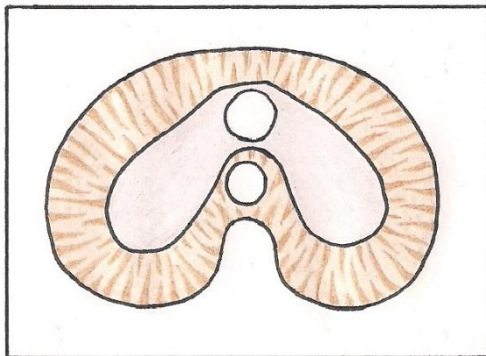
Hernia posterolateral con borde posterior íntegro



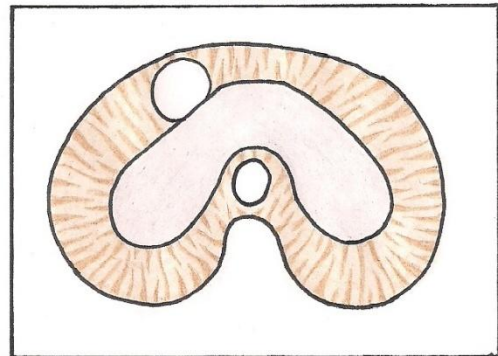
Hernia posterolateral que afecta a borde posterior



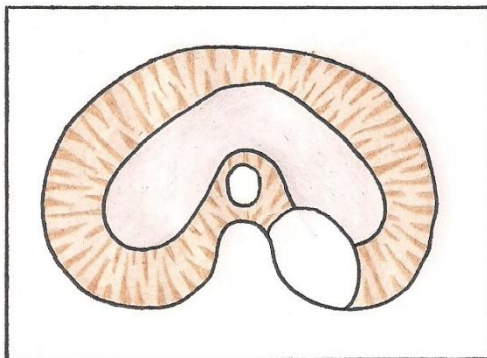
Hernia central



Hernia de Morgagni



Hernia posteromedial



Hernia anterolateral amplia

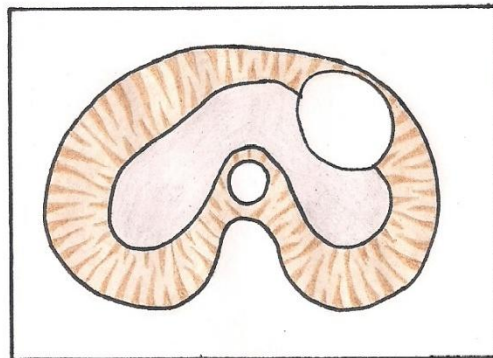


Figura 3: Tipos de HDC

3. Epidemiología

La HDC es el defecto congénito diafragmático más frecuente y está asociado a una morbi-mortalidad considerable.

3.1. Prevalencia

La prevalencia de HDC varía ligeramente según el autor que consultemos, ya que no hay un acuerdo general sobre cómo presentar los datos (algunos consideran a los pacientes a partir del nacimiento, otros en el momento del diagnóstico).

Según autores españoles, 1 de cada 3.000 nacidos vivos en España, de los que en aproximadamente el 60% ocurre de forma aislada sin otras anomalías congénitas. Esto supone alrededor de 100 casos/año en España. Se considera, por lo tanto, una enfermedad rara. [6]

Según un estudio europeo reciente, la prevalencia oscila entre 1 y 4 nacidos con HDC por 10.000 nacimientos. Según los datos de natalidad de 2008, este dato correspondería a la existencia de entre 542 y 2168 niños europeos con HDC. [7]

En otra publicación en la que participaron autores de diversos países europeos, estiman la prevalencia igual que en España, de 1/3000 nacimientos. [8]

Generalmente, se estima la prevalencia entre 1/2000 y 1/5000, siendo una de las anomalías congénitas más frecuentes. Algunos autores destacan la dificultad de estimar la frecuencia exacta debido a las muertes intrauterinas y neonatales que no se llegan a relacionar con la HDC, a lo que hace referencia el término “mortalidad oculta” (Harrison et al., 1978). Además, algunos autores, aun conociendo la mortalidad intraútero, solo incluyen en los datos de sus estudios a los pacientes que han superado el período prenatal. [9], [10], [11]

3.2. HDC aislada vs HDC asociada

La HDC puede estar asociada a alteraciones cromosómicas, a otras malformaciones congénitas o formar parte de un síndrome genético. La frecuencia de estas asociaciones se sitúa entre el 30 y el 40 % de todos los casos, siendo un rango desde el 10 % hasta el 50 % en estudios individuales (en parte se atribuye la variabilidad a las diferencias metodológicas). [5]

Las malformaciones más frecuentemente asociadas a la HDC, según Graham and Devine, son: malformaciones cardíacas (52%: defecto septal ventricular, comunicación interauricular, tetralogía de Fallot), nefrourológicas (23%), sistema nervioso central (14%: defectos del tubo neural, hidrocefalia), gastrointestinales (10%). [6], [12]

3.3. Mortalidad

La principal causa de mortalidad en los pacientes con HDC son las morbilidades pulmonares: hipoplasia pulmonar, HTP y enfermedad pulmonar crónica. [9]

La supervivencia de los niños con HDC depende de varios factores, entre los que se encuentra el lado y el tamaño de la hernia, las comorbilidades asociadas etc. (ver Apartado 7. *Pronóstico*). [9]

Todos los estudios demuestran que las HDC aisladas tienen mejor pronóstico que las asociadas a alteraciones cromosómicas, a otras malformaciones o sindrómicas. Aunque se trata, en general, de una enfermedad grave, es importante individualizar el pronóstico en cada caso, ya que el espectro clínico de presentación es muy variable y, por lo tanto, el pronóstico individual varía según las anomalías asociadas y otros factores pronósticos.

Un meta-análisis publicado en el año 2000 determinó que la mortalidad media de casos antes de nacer fue del 75 %. Otros estudios del mismo año basados en la población, determinaron que la mortalidad prenatal fue del 48 %. Varios estudios más

recientes de un centro de referencia en el tratamiento de HDC estima la mortalidad entre el 10 y el 20 %, tasa muy baja que refleja la experiencia adquirida en los centros con gran volumen de casos. Pero estudios poblacionales recientes estiman la mortalidad entre el 45 y el 60 % a pesar de la introducción de nuevas terapias y técnicas de ventilación. En estudios publicados por autores franceses, británicos y australianos estiman las tasas de supervivencia de la HDC aislada entre el 50 % y el 70 % (Stege et al., 2003; Colvin et al., 2005; Gallot et al., 2005). [5], [9], [10]

Clásicamente, el diagnóstico prenatal de HDC acababa en la mayoría de los casos con la muerte del feto. Gracias a los últimos avances en el tratamiento de esta patología, como el diagnóstico prenatal, las terapias intraútero, la reparación quirúrgica del defecto o el soporte respiratorio del neonato (oxigenación por membrana extracorpórea o ECMO, ventilación mecánica de alta frecuencia, utilización de óxido nítrico inhalado); entre otros, se han conseguido mejorar las tasas de mortalidad. Se estima que la supervivencia de los pacientes con HDC ha aumentado hasta un 85 % en la última década, aunque aún existen muchas complicaciones asociadas, en especial insuficiencia respiratoria neonatal. El riesgo de mortalidad en los recién nacidos con HDC depende de diversos factores, incluyendo el peso al nacer, edad gestacional, la puntuación de Apgar inicial y anomalías congénitas asociadas. [5], [13]

En conclusión, el pronóstico de la HDC aislada puede ser bueno si se realiza el diagnóstico precoz y se deriva a un centro especializado con experiencia en los tratamientos más innovadores de la HDC.

En los supervivientes, las comorbilidades más frecuentes son: enfermedad pulmonar crónica y/o hipertensión pulmonar persistente, reflujo gastroesofágico, problemas de alimentación, problemas en el desarrollo cognitivo y deformidades torácicas. Por ello, los pacientes con HDC necesitarán un seguimiento multidisciplinar durante, probablemente, toda su vida. [7], [10]

4. Etiología

En la mayoría de los casos de HDC (hasta el 80 %), la etiología es desconocida. Pero cada vez existen más evidencias que apuntan a causas genéticas; por ejemplo, la asociación de HDC con anomalías cromosómicas, la existencia de varios casos de HDC en la misma familia, la comorbilidad de HDC con malformaciones congénitas adicionales.... (Ver *Tabla 2*) Sin embargo, la mayoría de los casos diagnosticados de HDC son casos únicos en la familia, los denominados defectos esporádicos (que no es lo mismo que “no genéticos”). Aunque se trate de defectos esporádicos, si la HDC está englobada en un síndrome o se asocia a otros defectos congénitos, podríamos pensar también en causas genéticas. [5], [17]

Evidencia de las contribuciones genéticas a HDC	Ejemplos
Modelos genéticos de ratón de HDC	Fog 2, Coup2fl, Wt1, Slit3, Gata4
Síndromes monogénicos asociados a HDC	Síndromes: Lange, Simpson-Golabi- Behmel, dysplasia espondilocostal
Varios casos de HDC en la misma familia	Síndromes con herencia autosómica recesiva o ligada a X
Asociación de HDC con otras malformaciones congénitas	Asociación de HDC con malformaciones cardíacas o defectos del sistema nervioso central
Anomalías cromosómicas que se repiten en HDC	Aneuploidías

Tabla 2: Evidencia de la etiología genética de HDC [5]

4.1. Etiología genética

En el 10-35 % de los casos de HDC, existen alteraciones en el cariotipo, tales como aneuploidías completas o mosaicos cromosómicos, grandes deleciones cromosómicas, duplicaciones y reordenamientos cromosómicos complejos. Son más frecuentes en casos de HDC no aislada. Entre el 3,5 y 13 % de casos, no existen alteraciones identificables en el cariotipo, pero se pueden encontrar variantes del número de copias (copy number variants, CNVs), que incluyen microdeleciones y microduplicaciones, identificables por el análisis de microarrays (aCGH). Tanto las aneuploidías como las CNVs se asocian con mayor mortalidad neonatal. [17]

Hay varias causas para realizar de manera rutinaria el cariotipo en pacientes con HDC: [5]

- Establecer el diagnóstico correcto.
- Establecer el pronóstico y la historia natural.
- Asesoramiento genético (riesgo de recurrencia en otro hijo de la misma pareja).

Pero, recientemente, los análisis genéticos prenatales van más allá del cariotipo, ya que éste no es capaz de detectar algunas anomalías submicroscópicas, especialmente en muchas de las HDC aisladas, como ya se ha explicado. Por eso, además de hacer el cariotipo, cada vez se hace de manera más sistemática el análisis de microarrays (aCGH), y gracias al avance de este tipo de técnicas, se prevé que cada vez se detecten más causas genéticas relacionadas con la aparición de HDC. El análisis de aCGH, además de detallar nuevos loci en relación con HDC, continúa revelando nuevas CNVs asociadas a HDC, su penetrancia y otras malformaciones asociadas. Por lo tanto, tras el diagnóstico prenatal de HDC, se debe realizar amniocentesis, para realizar el cariotipo y aCGH, ya que las técnicas no invasivas no aseguran una caracterización genética completa. [5], [7], [8], [17]

El riesgo de recurrencia en la familia afectada (siempre que no existan antecedentes de HDC previos y que se desconozcan causas genéticas) se estima en torno al 2%. Si se detecta causa genética, el riesgo de recurrencia depende de cuál sea ésta (por ejemplo, una mutación de novo tiene un riesgo de < 1%). Los síndromes genéticos autosómicos dominantes asociados a HDC tienen una penetrancia reducida. Aun con todo, en futuros embarazos de la misma pareja, podrían ser candidatos para el diagnóstico preimplantacional. [17], [18]

En un grupo de investigación en el que estudiaron casos de HDC aislada mediante aCGH, se observó que los genes y mecanismos biológicos conocidos en relación a HDC (involucrados en el desarrollo del sistema respiratorio, cardiovascular, esquelético y muscular), tienen secuencias metabólicas relacionadas con la regulación de la transición epitelio-mesenquimatosa (EMT), la señalización del factor de crecimiento de fibroblastos (FGF), la señalización de guía axonal, la pluripotencialidad de las células madres humanas embrionarias, la señalización Wnt/ β -catenina y la activación de del receptor de ácido retinoico (RAR). [7]

Para ver un listado de las anomalías genéticas que se han descrito en relación a la HDC, ver Anexo 2.

4.2. Factores etiológicos no genéticos

Debido a la gran cantidad de casos en los que la etiología es desconocida (incluso habiendo realizado el cariotipo y aCGH), debemos pensar que existen causas más allá de la genética que provocan HDC (herencia multifactorial, factores epigenéticos). Algunos autores apuntan incluso a que los factores genéticos juegan un papel pequeño en la etiología de la HDC, especialmente en los casos de HDC aislada. Un dato importante que apoya esta teoría es que en una serie de casos se demostró que existen discordancias fenotípicas de hasta el 100% (5/5) respecto a HDC en gemelos monocigóticos (D.T. Howe et al.). [5], [17]

- Factores o exposición ambiental: ningún factor ambiental se ha asociado claramente con HDC. Lo que sí está claro y bien descrito es la implicación del retinol como vía de

señalización en el desarrollo diafragmático normal; por lo que algunos autores se plantean si los niveles de retinol y de proteína fijadora de retinol (RBP) podrían predisponer al feto a padecer HDC. En un estudio de nueve casos de HDC se encontró en las madres niveles significativamente más altos de retinol y RBP y niveles más bajos en los niños (en comparación con controles). [17], [19]

5. Clínica

Pese a que la HDC se describe como un defecto diafragmático, su verdadera relevancia clínica viene marcada por las alteraciones del desarrollo pulmonar que se desarrollan colateralmente. Por lo general, estas alteraciones están producidas por compresión directa de las vísceras abdominales durante la vida intrauterina, aunque se cree que no es la única causa, existiendo una teoría que dice que la alteración del desarrollo en los fetos con HDC comienza antes de la formación del diafragma, afectando directamente al desarrollo del aparato respiratorio. Los dos pulmones en los pacientes con HDC tienen menos desarrollado tanto el árbol bronquial, como los vasos de la circulación pulmonar; aunque los cambios son más marcados en el pulmón ipsilateral. Por lo tanto, además de existir hipoplasia pulmonar por compresión, el pulmón es aberrante, teniendo aumentado el tejido intersticial, y disminuida la superficie de intercambio gaseoso. [7], [10]

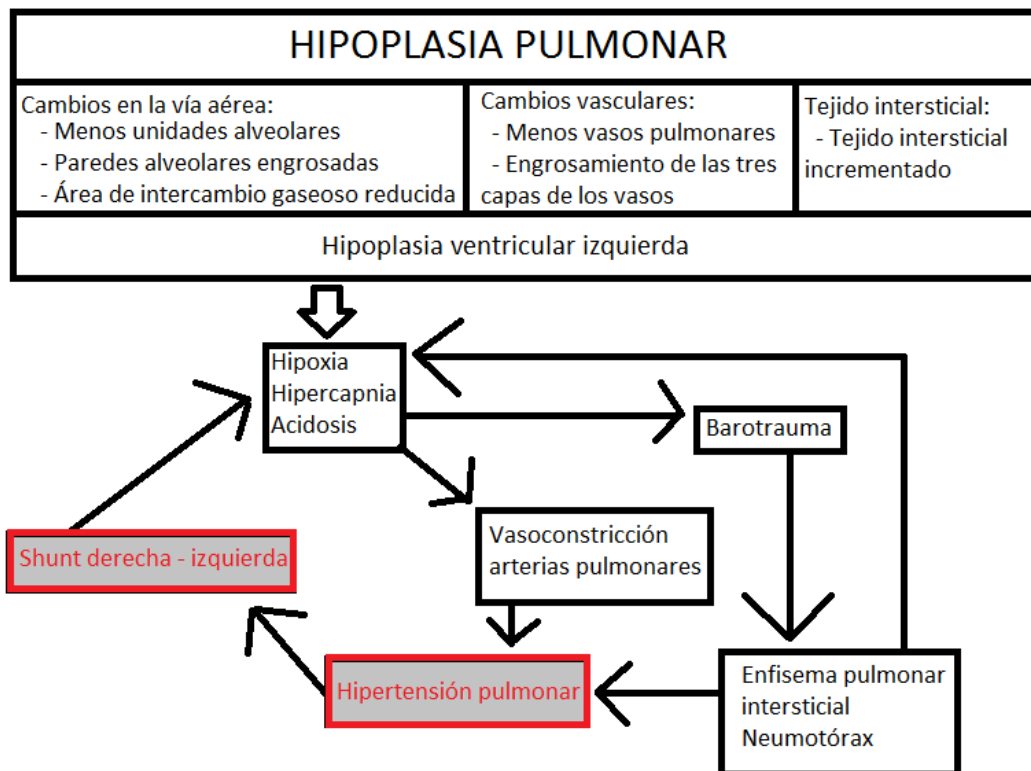


Figura 4: fisiología de la función pulmonar en HDC [10]

La capa media de las arteriolas pulmonares más distales se engrosa notablemente, dando lugar a una mayor reactividad vascular, hipoxemia y acidosis metabólica. Esta situación perpetúa un ciclo progresivo de vasoespasmo y hace que el estado clínico del paciente se deteriore bajo tratamiento convencional. Estas alteraciones vasculares provocan diferentes grados de hipoplasia pulmonar. Además, el ventrículo derecho crece y aumenta la poscarga; por lo que aparece también hipertensión pulmonar (HTP). Tanto la hipoplasia pulmonar como la HTP son

los principales determinantes de la evolución clínica de los pacientes. El mantenimiento de las elevadas resistencias vasculares pulmonares tras el nacimiento provoca un shunt derecho-izquierdo en la circulación fetal, lo cual provoca hipoxia, deterioro respiratorio progresivo, acidosis metabólica e insuficiencia cardíaca asociada a disminución de la fracción de eyección del ventrículo izquierdo (FEVI). Algunos autores creen que el ventrículo izquierdo es hipoplásico, otros opinan que no hay suficientes evidencias para asegurarlo y piensan que todas las alteraciones cardíacas son secundarias al efecto mecánico de la hernia intratorácica. Algunos estudios de grupos de casos han demostrado que las alteraciones vasculares permanecen años después de la corrección quirúrgica del defecto diafragmático. Es decir, las alteraciones vasculares y pulmonares que ocurren durante la vida intrauterina son las principales determinantes de la mortalidad neonatal, y no se solucionan con la reparación quirúrgica del defecto diafragmático: la cirugía es necesaria, pero no cura. [13], [20]

Campandale y Rowland fueron los primeros en describir la hipoplasia pulmonar en 1995. El grado de desarrollo pulmonar es variable, y depende en cada caso del lado del defecto, o de la asociación con otras malformaciones y es un marcador del pronóstico postnatal fundamental. Al nacimiento, los problemas inmediatos son la insuficiencia respiratoria (distrés respiratorio) y la hipertensión pulmonar (HTP). [7], [16]

6. Diagnóstico

6.1 Diagnóstico precoz

Es posible gracias al screening ecográfico prenatal, que se realiza mediante tres ecografías de control durante el embarazo (semana 12, semana 20 y semana 32). La valoración sistemática de la anatomía fetal, que incluye la visualización de los diafragmas, la ecogenicidad pulmonar y la posición del corazón, permite detectar el defecto y la presencia de herniación torácica de vísceras abdominales. Gracias a los avances en técnicas diagnósticas y a los programas de revisiones ecográficas durante el embarazo, se ha mejorado la tasa de diagnóstico prenatal, desde un 15 % en la década de los 80, hasta aproximadamente el 60 % en los países europeos a finales de la década de los 90. [6], [7], [10]

La sospecha diagnóstica prenatal de HDC se establece a partir de la visualización de signos ecográficos indirectos, siendo las herniaciones intratorácicas de órganos abdominales el más importante. Las características ecográficas varían según el lado de la hernia, las HDC izquierdas son más fácilmente diagnosticables ecográficamente que las HDC derechas, pues en estas últimas la ecogenicidad del pulmón e hígado son similares y la cámara gástrica es intraabdominal. Existen, por tanto, signos específicos de HDC derecha y algunos de ellos son los siguientes: desviación mediastínica a la izquierda, anomalía del corte de las 4 cámaras cardíacas, alteración en la ecografía Doppler de la vena umbilical y los vasos hepáticos y, en algunos casos, vesícula biliar intratorácica. [6], [10]

Existen otros signos más inespecíficos que podrían hacernos sospechar HDC en la ecografía:

- Presencia de líquido libre en el tórax (más frecuente en HDC derecha).
- Polihidramnios causado por alteración en la deglución fetal.
- Presencia de estómago intratorácico: A. Benachi et al. han demostrado que la posición gástrica en relación con el corazón en el estudio ecográfico, además de LHR O/E pueden ser un marcadores independientes de predicción de la supervivencia postnatal y de la morbilidad a largo plazo. [14]
- Compresión cardíaca. [10]

Una vez que se sospecha HDC en un feto, hay que mandar a los padres a un centro terciario de referencia de HDC, para que completen el estudio diagnóstico, establezcan el pronóstico

individual y apliquen los tratamientos necesarios; ya que es en estos centros donde la mortalidad es mucho menor. En España, existen principalmente tres hospitales de referencia: Hospital Clinic de Barcelona y Hospital San Joan de Déu, también en Barcelona y la Unidad Clínica de Genética, Reproducción y Medicina Fetal del hospital Virgen del Rocío de Sevilla.

6.2 Diagnóstico diferencial

- Malformación adenomatoidea quística (MAQ).
- Secuestro bronco-pulmonar.
- Atresia bronquial.
- Quistes de diferente origen (broncogénicos, entéricos, neuroentéricos, del timo).
- Teratomas mediastínicos.

La diferencia más importante entre estas patologías y la HDC es que en éstas, los órganos intraabdominales no están desplazados hacia el tórax y el diafragma se encuentra íntegro. [6], [10]

Tras el diagnóstico, se debe realizar un protocolo de estudio (se realizará en un centro terciario de referencia, por un grupo multidisciplinar de especialistas), cuyos objetivos son los siguientes: [6]

- Determinar si es una HDC aislada:
 - Ecocardiografía fetal.
 - Análisis del líquido amniótico: posibilidad de análisis por microarrays (aCGH).
- Establecer severidad y pronóstico. Calcular la probabilidad de supervivencia y morbilidad en base a parámetros objetivos (ver apartado 7. Pronóstico).
- Determinar si es candidato a terapia prenatal para mejorar el pronóstico postnatal. [6]

7. Pronóstico

La HDC es una malformación severa con mal pronóstico neonatal que frecuentemente se encuentra asociada a anomalías genéticas y malformaciones en otros sistemas. Una vez se ha diagnosticado, se ha de poner en marcha un protocolo de estudio con el objetivo primario de descartar anomalías asociadas y valorar factores pronósticos, esencialmente tamaño pulmonar y herniación hepática. Con ello se puede ofrecer un pronóstico de supervivencia relativamente preciso e individualizado a los padres. Las opciones de manejo disponibles en la actualidad incluyen la interrupción de la gestación, conducta expectante prenatal con tratamiento postnatal y terapia fetal. Los resultados disponibles de varias series publicadas sugieren que la terapia fetal incrementa la supervivencia en un 35-40% respecto a la supervivencia de base. [6]

Los dos factores que marcan la morbimortalidad neonatal son la hipoplasia pulmonar (es el marcador más importante) y la hipertensión pulmonar (HTP) persistente. [13], [14]

7.1. Técnicas de imagen prenatal para asesoramiento de la severidad

La ecografía 2D permite valorar el tamaño pulmonar, identificar la posición hepática (ambos parámetros son predictivos de los resultados, pero no se sabe si actúan independientemente), diagnosticar el lado del defecto y observar otros factores, como la posición del estómago, la existencia o ausencia de polihidramnios o el tamaño del ventrículo cardíaco. La manera más lógica de evaluar el pronóstico es mediante el grado de hipoplasia pulmonar, ya que es el factor fundamental que determina las complicaciones neonatales inmediatas en casos aislados. [7] (en HDC aislada)

- **Medición del volumen pulmonar fetal:** en estudios con necropsias se ha demostrado que el tamaño pulmonar se relaciona con el grado de hipoplasia pulmonar, que es el

principal determinante de las complicaciones neonatales inmediatas. Actualmente, el cociente pulmón-cabeza (o lung to head ratio LHR) es el método más ampliamente validado. [7]

El LHR proporciona una evaluación indirecta del volumen pulmonar contralateral e informa de la probabilidad de hipoplasia pulmonar; es la relación del área del pulmón contralateral a la HDC con la circunferencia cefálica. [6], [14]

$$\frac{\text{Área pulmonar (diámetro mayor longitudinal} \times \text{diámetro mayor transversal)}}{\text{perímetro cefálico}}$$

Fue descrito por Metkus et al. en 1996 y se trata del método más aceptado para predecir la supervivencia. Junto con la presencia o ausencia de herniación hepática, se tratan de los únicos predictores pronósticos independientes. [22], [23]

Cuando fue introducido por primera vez, se creía que era un marcador pronóstico de la hipoplasia pulmonar independiente de la edad gestacional. Como no había rangos de referencia del área pulmonar, se aceptó adaptarlo a la edad gestacional con parámetros biométricos de fetos que no estaban afectados de HDC. Sin embargo, se demostró en fetos sin HDC que los pulmones crecen más rápido que la circunferencia cefálica. Entre la semana 12 y 32 de la gestación, la circunferencia pulmonar se incrementa 16 veces, la cefálica solo 4 (aunque en menor medida, también ocurre en los fetos con HDC); por eso, es inadecuado utilizar LHR con los mismos puntos de corte en diferentes edades gestacionales. Peralta et al. proponen la proporción entre LHR medido respecto al esperado en un feto normal para su edad gestacional (Observed-to-Expected LHR: LHR O/E), que se trata de una medida independiente de la edad gestacional en el momento de la exploración. Existe controversia en la literatura respecto a cómo calcular el parámetro LHR O/E, ya que algunos autores usan la edad gestacional en semanas enteras y otros la usan con decimales. Pero lo que está claro es que si este parámetro es menor de 26, la hipoplasia pulmonar es severa y el pronóstico es malo. [6], [14]

La determinación LHR O/E proporciona información muy útil en la predicción de la supervivencia, pero la sensibilidad es sólo del 46 %, con una tasa de falsos positivos del 10%, independientemente de la posición hepática. Esto es así porque el volumen pulmonar no siempre se correlaciona con su función. [14]

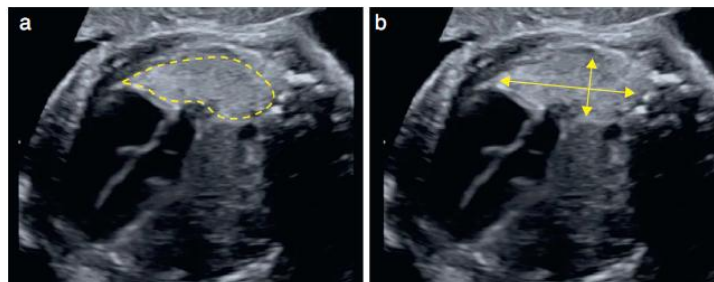


Figura 5: medición del pulmón para el cálculo del LHR (A. Usando trazado del contorno pulmonar, B. Usando medida de diámetros máximos) [6]

El grado de hipoplasia pulmonar se puede usar para predecir la tasa de supervivencia usando una clasificación empírica basada en el tamaño pulmonar. En la siguiente tabla se relaciona esta clasificación con las tasas de supervivencia en relación con la medida LHR en casos de hernias aisladas del lado izquierdo. [10]

O/E LHR	Grado hipoplasia pulmonar	Tasas de supervivencia
< 15 %	Extrema	0 %
15 – 25 %	Severa	15 %
26 – 45 %	Moderada	30 – 60 % (según tamaño defecto)
> 45 %	Leve	85 – 90 %

Tabla 3: grado de hipoplasia pulmonar y tasas de supervivencia en relación con O/E LHR

En los casos de HDC derecha, los datos son distintos, observándose una tasa de supervivencia de prácticamente del 0 % con O/E LHR < 45 %. [10]

Para la medición del volumen pulmonar fetal se puede usar la ecografía, la RMN fetal o la ecografía 3D. En los centros terciarios de referencia, se suele usar la RMN fetal, ya que no tiene contraindicaciones maternas (por ejemplo tendría la misma eficacia en mujeres obesas, a diferencia de los ultrasonidos) y el método es más preciso que la ecografía (ya que el volumen pulmonar se basa en varios cortes del pulmón), además se soluciona el problema de los movimientos fetales gracias a la rapidez de adquisición de imágenes. Su uso está plenamente justificado porque, además de estar validado para la medida del volumen pulmonar, puede ayudar a descartar o diagnosticar anomalías asociadas. Respecto a la ecografía 3D, ha habido una gran mejora de la tecnología de ultrasonidos, y es posible determinar el volumen pulmonar tridimensionalmente. Sin embargo, sigue siendo evaluador-dependiente y no parece haber demostrado mejores resultados que la ecografía 2D. [6], [7], [14], [24]

En definitiva, la técnica ideal para la estimación del volumen fetal pulmonar es la RNM, aunque se necesitan mejoras técnicas en su realización en edades gestacionales tempranas. La RNM ha demostrado exactitud y se puede medir con una alta fiabilidad tanto el pulmón afecto como el contralateral. Además, la RNM disminuye mucho la variabilidad intra-observador de las mediciones del volumen pulmonar fetal. En un estudio reciente, Bebbington et al. siguieron el resultado postnatal de 85 fetos con HDC aislada durante 9 años. Demostraron que los parámetros medidos con RNM (volumen pulmonar total fetal y porcentaje de herniación hepática) ofrecen mejor valor predictivo que LHR y O/E LHR medidos con ecografía (ver Figura 6). [14]

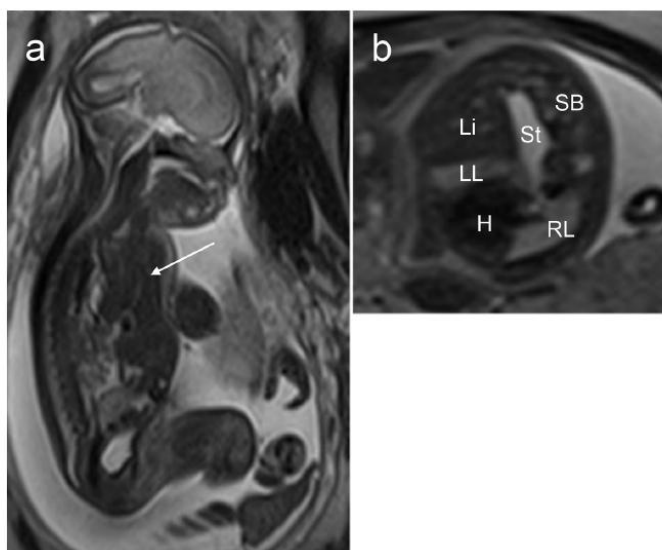


Figura 6 (A. Benachi et al.): RNM de un feto con HDC del lado izquierdo en la semana 27 de gestación.

- a) plano sagital, se observa herniación hepática masiva
- b) plano axial, se observa el hígado (Li), estómago (St), intestino delgado (SB), corazón (H), pulmón izquierdo (LL) y pulmón derecho (RL)

- **Presencia de herniación hepática:** es un factor reconocido como predictor de supervivencia, claramente asociado a peor pronóstico. Combinado con un valor bajo del O/E LHR, corresponde a un aumento de la mortalidad y morbilidad neonatal precoz (ver *Figura 7*). Está presente en un 50 % de las hernias izquierdas y en todas las derechas. [6], [7]
 Diagnosticaremos la herniación hepática mediante ecografía, con visualización directa en tórax o con signos indirectos (estómago desplazado posteriormente o desviación del trayecto de la vena umbilical). [6]

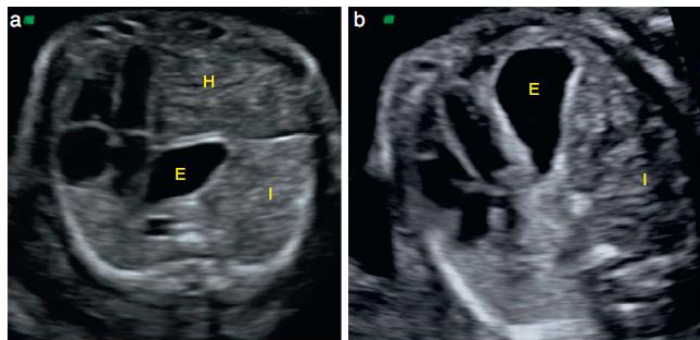


Figura 7: valoración por ecografía de la herniación hepática.
 a) HDC izquierda con herniación hepática (E: estómago, H: hígado, I: asas intestinales)
 b) HDC izquierda sin herniación hepática

Recientemente, se ha demostrado que es mejor predictor de supervivencia postnatal la medición del grado de herniación hepática intratorácico medido con resonancia magnética respecto a la valoración con ecografía; ya que en la ésta última, la densidad hepática es igual a la pulmonar y el diagnóstico es mucho más complicado. [14]

En la *Figura 8*, podemos ver la relación entre el LHR O/E, la presencia de herniación hepática intratorácica y la tasa de supervivencia asociada a cada grupo.

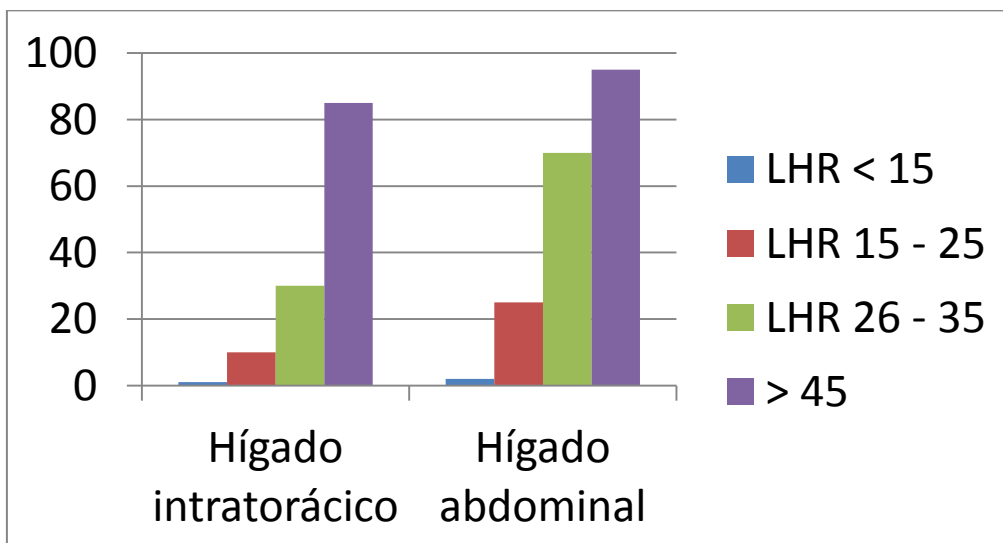


Figura 8

- Lado del defecto:** las HDC del lado derecho se asocian a mayor morbilidad debido, entre otros factores a que la herniación hepática otorga mal pronóstico. [6] La HDC del lado derecho suponen un 15 % de todos los casos y su pronóstico es difícil de evaluar. Algunos autores consideran que la HDC derecha se trata de una entidad independiente a la HDC izquierda, en cuanto a los resultados y respuesta al tratamiento. Una revisión de casos muy reciente en Barcelona y Leuven, confirmó el mal pronóstico de las HDC derechas, con una supervivencia del 17 % (con O/E LHR \leq 45 %) y del 0 % (con O/E LHR \leq 30 %). (ver Figura 9) [7]

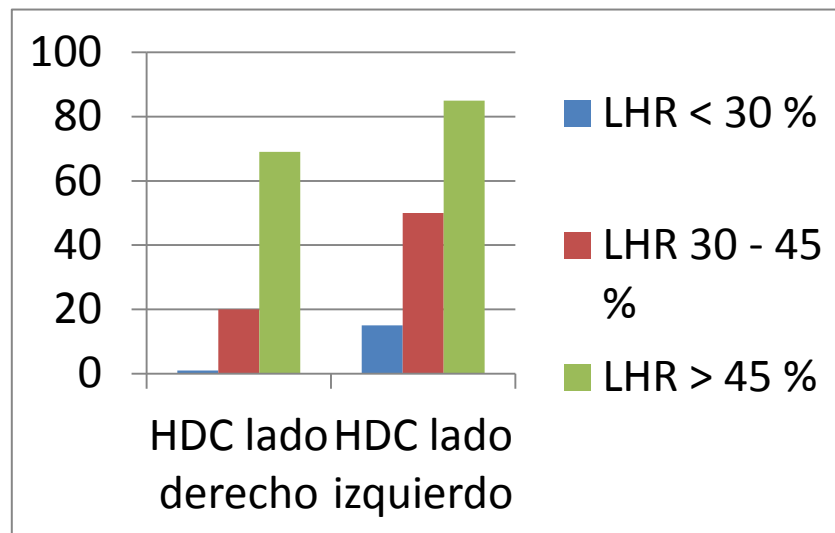


Figura 9: pronóstico de HDC derechas en relación con LHR

En cambio, otros autores (Schaible et al.) han mostrado los mismos resultados respecto a mortalidad de HDC derecha respecto a izquierda (e incluso mejor). Sin embargo, la HDC derecha conlleva más riesgo de morbilidad a largo plazo, especialmente en relación a enfermedad pulmonar crónica. Los marcadores pronósticos en las HDC del lado derecho tampoco son equiparables a las hernias izquierdas. Por ejemplo, debido a que todos los pacientes tienen herniación hepática, este factor es menos predictivo y el LHR y LHR O/E no han demostrado ser muy precisos; ni siquiera existe un sistema de predicción establecido. Solo aparece un estudio en la literatura que establece criterios pronósticos para HDC derecha independientemente de HDC izquierda. Para HDC derecha (25 casos entre 329) la supervivencia general fue del 44 %, y para un cociente LHR O/E < 45 % fue del 0 %. [14]

- Valoración de la circulación pulmonar** (en vías de investigación): existe una fuerte correlación entre la reducción de la perfusión tisular, el incremento de la impedancia de la arteria intrapulmonar y la disminución del tamaño pulmonar evaluado por LHR O/E. [6] Hay diferentes parámetros de vascularización pulmonar: número de ramas, diámetro de vasos, reactividad a la inhalación de oxígeno por la madre, índice de pulsatilidad, velocidad, entre otros. [6]

Debido a que el volumen pulmonar (LHR) no siempre nos establece cuál será la función pulmonar tras el nacimiento, resultaría interesante evaluar prenatalmente el riesgo de que el paciente desarrolle HTP persistente. Uno de los marcadores que se han usado con dicho objetivo en varios estudios es la **evaluación Doppler de la circulación pulmonar fetal**, que nos informa sobre el riesgo de HTP persistente tras el nacimiento.

Conforme avanza la gestación, se produce un aumento en la perfusión y una disminución en la resistencia vascular y presión; lo cual refleja el aumento del área de sección transversal de los vasos con el desarrollo y maduración pulmonar. Hay varias técnicas para cuantificar el flujo pulmonar. [10], [13]

Fuke et al. han sugerido que cuando el ratio tiempo de aceleración/tiempo de eyección se reduce, el riesgo de HTP persistente es mayor. Aunque es interesante, la medida del radio solo se puede realizar en 9 de cada 16 casos. [10], [14]

El diámetro de la arteria pulmonar principal ipsilateral también se ha estudiado, pero no se relaciona con el desarrollo de HTP, sino que es un indicador de la severidad de hipoplasia pulmonar tanto en el período pre como postnatal, por lo que se trata de un importante marcador de la morbi-mortalidad (Sokol et al., 2002, 2006). Un estudio ha demostrado que el índice de McGoon [(diámetro de la arteria pulmonar derecha + diámetro de la arteria pulmonar izquierda)/diámetro de la aorta] medido con RNM se relaciona con la HTP persistente en la tercera semana de vida. [10], [13], [14]

Se han desarrollado **test de hiperoxigenación**, ya que se sabe que la administración materna de altas concentraciones de O₂ disminuye las resistencias vasculares pulmonares, aumentando secundariamente el flujo pulmonar fetal (se trata de una simulación de los cambios hemodinámicos postnatales). Se realizan mediciones con eco - Doppler del índice de pulsatilidad (IP) en la primera rama de la arteria pulmonar contralateral antes y después de la administración materna de 60 % de O₂. La disminución de ≥ 20 % de IP se considera reactiva, lo cual se traduce en menor HTP y mejores resultados de supervivencia. Parece que estos test son independientes de LHR O/E y predicen la severidad postnatal de la HDC, pero solo son útiles a partir de la semana 28 de la gestación, cuando comienza el desarrollo alveolar. Sin embargo, a pesar de estos estudios, algunas de estas mediciones no son fácilmente realizables en la práctica clínica diaria. [14], [21]

Especialmente en el grupo de HDC izquierdas de mal pronóstico (LHR O/E < 26), la evaluación doppler nos permite discriminar subgrupos de pacientes que se beneficiarán de la realización de terapia fetal. Un parámetro especialmente interesante en estos casos, se trata del estudio de la fracción sanguínea en movimiento "fractional moving blood volumen" (ver *Figura 10*). Se realiza en el pulmón contralateral y nos permite valorar los cambios en la perfusión pulmonar después de realizar un tratamiento prenatal. [6]

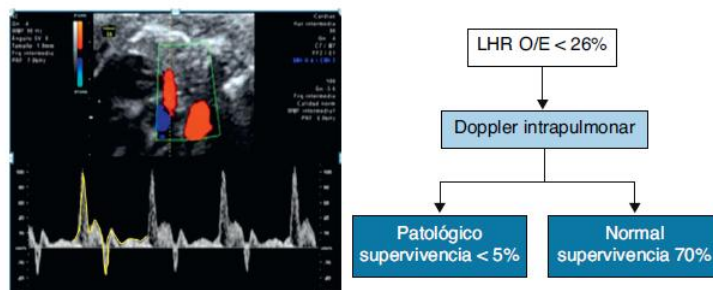


Figura 10: el Doppler intrapulmonar normal en fetos con LHR O/E < 26 % (mal pronóstico) permite discriminar qué casos se beneficiarán de terapia fetal

Según algunos autores, el valor predictivo positivo de estos elementos pronósticos (que deben ser usados en casos de HDC aislada, ya que pierden precisión en casos con anomalías cromosómicas o asociados a otras malformaciones) es bajo, y aunque ninguno de ellos es 100

% exacto, en la última década se han producido grandes mejoras en la evaluación prenatal de los fetos con HDC. [14]

- Otros: la cuantificación de la masa del VI, su fracción de acortamiento medido por ecocardiografía y la sobrecarga de presión en el ventrículo derecho también puede estar relacionado con la gravedad de HDC (aumento de tamaño del VI, cardiomegalia: aumento de división mitótica de miocitos durante la hipoxia provocada por el shunt derecho). [13]

8. Tratamiento

Terapia prenatal

En los casos de HDC aislada existen las siguientes opciones terapéuticas: [6]

- Interrupción de la gestación: casos extremadamente graves con muy pocas posibilidades de supervivencia (< 5-10 %).
- Manejo convencional postnatal, sin intervención prenatal: casos con mejor pronóstico de supervivencia (> 60 - 70 %).
- Terapia fetal: casos con pronóstico intermedio (supervivencia estimada < 60 - 70 %).

El primero que desarrolló la corrección quirúrgica fetal del defecto diafragmático fue Harrison (1980), proponiéndolo para pacientes con HDC aislada. En el año 1993 se demostró que los fetos con herniación hepática en el tórax morían durante o inmediatamente después de la cirugía (debido a alteraciones del retorno venoso umbilical), así que el equipo de Harrison comenzó a ofertar este tipo de tratamiento solo a pacientes con el hígado intraabdominal. En el 98, un ensayo controlado demostró que la cirugía abierta intra-útero no mejoraba la mortalidad neonatal, la duración de la estancia hospitalaria o la necesidad de ECMO en comparación con el grupo control de terapia postnatal estandarizada, es más, los pacientes cuyo defecto diafragmático había sido corregido intra-útero, tenían un 21 % de morbilidad neurológica. En 1965, Carmel et al mostraron un trabajo en el que se evidenciaba crecimiento pulmonar tras la "ligadura" traqueal, lo que representó la puerta de entrada a la oclusión traqueal fetoscópica (ver siguiente apartado). [16], [14]

La clave del éxito de la intervención prenatal es la selección adecuada de los casos candidatos. [14]

TERAPIA FETAL. Oclusión traqueal fetoscópica con balón (fetal endoscopic tracheal occlusion: FETO)

La oclusión fetal impide la salida del fluido traqueobronquial e induce un crecimiento pulmonar acelerado mediante el estímulo directo mecánico y la secreción de factores de crecimiento. [22]

No es una solución definitiva pero mejora el pronóstico gracias a que consigue que la hipoplasia pulmonar no sea tan marcada. En fetos con hernia diafragmática aislada e hipoplasia pulmonar grave, la oclusión traqueal endoscópica puede mejorar las probabilidades de supervivencia de 5 a 55 % en hernia izquierda y de 1 a 33 % en hernia derecha; con ello disminuye el riesgo de hipertensión pulmonar y la morbilidad neonatal. [22]

En promedio, la probabilidad de supervivencia con tratamiento postnatal convencional (15%) aumenta a 65% en casos con hipoplasia pulmonar grave y de 50 a 90% en los casos con hipoplasia pulmonar moderada. Un estudio reciente, con asignación al azar, confirmó una supervivencia de 54 vs 5% en el grupo con y sin oclusión traqueal fetal endoscópica. (imagen) [22]

Según la experiencia del grupo TOTAL Trial, FETO puede mejorar la supervivencia en HDC izquierda severa del 24,1 % sin FETO al 49,1 % (P < 0.001). Los predictores más potentes de

supervivencia son el cociente LHR O/E previo a la intervención y la edad gestacional al parto. Respecto a la HDC derecha, la supervivencia aumentó del 0 % al 35 %. [7]

Aunque la oclusión traqueal mantenida induce el crecimiento pulmonar, también compromete la maduración del epitelio de la vía aérea, reduciendo el número de neumocitos tipo II (por lo que se reduce el surfactante). Por esta razón, la oclusión traqueal debe ser retirada también intra-útero. Nelson demostró que lo ideal para el crecimiento y maduración pulmonar sería realizar ciclos de 47 horas de oclusión y 1 hora de descanso, pero clínicamente no es posible. [7], [10], [25]

Se realiza entre las semanas 27 y 32 de gestación, según la severidad del caso (en los casos más graves, entre la semana 26 y 28; en los casos moderados, entre la 30 y la 32), mediante anestesia regional o local en la madre e inmovilización fetal. La oclusión previa a la semana 26 provoca muchas más complicaciones y

no debe retrasarse más allá de la semana 30, cuando el pulmón fetal ya ha entrado en la fase de desarrollo sacular y la oclusión no aportaría beneficios. Se usa actualmente un aparato fetoscópico de 3 mm de diámetro. Aunque se está trabajando en instrumentos más finos y menos traumáticos, estos no están aun preparados para su uso clínico. Los instrumentos son un pequeño fetoscopio semi-flexible con una curva que permite que el catéter y el balón puedan ser retirados. [7], [10]

En gestaciones avanzadas, FETO tiene más riesgo de provocar rotura prematura de membranas, además de producir menor respuesta pulmonar, por lo que solo se ofrece en casos moderadamente graves. [16]

Entre 2 y 4 semanas más tarde, y en función de la respuesta observada (idealmente en la semana 34), se retira el balón endotraqueal, preferiblemente mediante una segunda fetoscopia, pero puede ser necesario recurrir a la punción eco-guiada, o a la técnica ex utero intrapartum treatment (EXIT). Se ha observado mayor supervivencia y menor morbilidad en los casos en los que el balón se retira más de 24 horas antes del nacimiento (debido a limpieza del material en la tráquea y árbol respiratorio fetal con movimientos respiratorios). En Europa se sigue prefiriendo la retirada prenatal del balón, porque ha demostrado menor morbimortalidad. Por eso, es poco frecuente tener que retirar el balón tras el nacimiento, pero en caso de ser necesario, en el bebé se puede retirar mediante laringoscopia directa o punción percutánea. Sin embargo, dos series en Brasil demostraron la misma supervivencia sin retirar el balón antes del nacimiento. [6], [7]

Los principales predictores de supervivencia tras FETO son la edad gestacional y el volumen pulmonar. Además, el incremento del área o volumen pulmonar tras el tratamiento es un factor independiente de supervivencia (Cannie et al., 2008; Peralta et al., 2008). [10], [24]

La incapacidad del pulmón fetal para responder a la oclusión traqueal es un indicador de que el paciente tiene más posibilidades de morir debido a la hipoplasia pulmonar. [10]

Además de la terapia FETO, los esteroides administrados a la madre durante la gestación también han demostrado eficacia en una maduración pulmonar más completa, y son especialmente útiles en los casos en los que se sospecha un posible parto pretérmino.

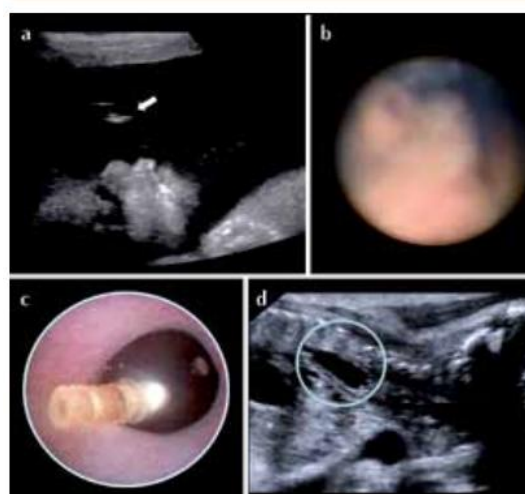
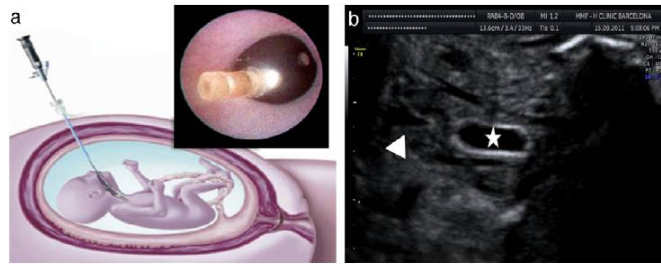


Figura 11: Colocación de balón intratraqueal en un feto de 28 semanas. Imagen ecográfica (a) y endoscópica (b) de la cara fetal y del balón en la tráquea (c y d)



*Figura 12: colocación de balón traqueal
a) técnica endoscópica
b) imagen ecográfica, se observa el balón inflado en la tráquea (estrella) [6]*

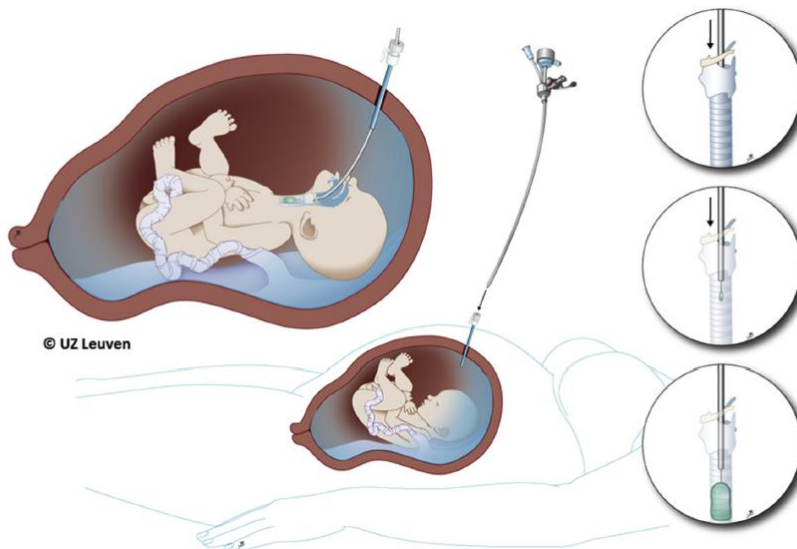


Figura 13: esquema del procedimiento endoscópico para la colocación de balón traqueal [7]

Complicaciones de la terapia FETO

El grupo TOTAL Trial ha recogido los resultados de 210 fetos con casos severos de HDC a los que se les ha realizado FETO. La complicación más frecuente fue el parto prematuro, debido principalmente a la rotura prematura de membranas (RPM) iatrogénica (que ocurre en las siguientes 3 semanas al tratamiento en el 16,7 % de los casos). La utilización de un tapón membranoso de colágeno durante el procedimiento no demostró eficacia. En el grupo de trabajo europeo FETO, informaron de que la mediana de la edad gestacional al parto es de 35,3 semanas; aunque el 30,9 % de los pacientes nacieron antes de la semana 34. En las pacientes con RPM, se administra antibioterapia profiláctica y se vigila posibles infecciones u otras complicaciones y, si se pone en marcha el trabajo de parto, existe la necesidad de retirar el balón urgentemente, lo cual tiene más complicaciones que la retirada programada (daño traqueal, aumento de la probabilidad de muerte neonatal). El grupo TOTAL Trial junto con la Universidad de Toronto, han diseñado un modelo basado en imágenes de RNM de fetos de 28 semanas, que puede ser muy útil en el entrenamiento de la retirada urgente del balón intratraqueal, ya que es de vital importancia que los centros de referencia estén siempre preparados para realizar dicho procedimiento urgente. La supervivencia neonatal es mayor en los casos en los que el balón se retira prenatalmente que en los que se hace perinatalmente (67 % vs 33 %). [7], [10], [16]

Respecto a los efectos secundarios traqueales en el feto, solo se han demostrado en casos en los que la oclusión se realizó demasiado pronto (antes de la semana 26) o en los casos en los

que surgieron complicaciones en la retirada del balón (Deprest et al, 2010; Fayoux et al, 2010; McHugh et al., 2010). Lo que sí se ha demostrado es una evidente traqueomegalia en los niños que fueron sometidos a este procedimiento, sin ser clínicamente significativa (excepto por la presencia de tos perruna durante el esfuerzo físico). El seguimiento de los pacientes también revela la aparición de reflujo gastroesofágico en muchos de ellos y la necesidad de cirugía anti-reflujo (siendo factores predisponentes para el reflujo la herniación hepática, la reparación diafragmática con parche, la terapia FETO, la HTP postnatal y la ventilación de alta frecuencia en el recién nacido). [7], [16]

Los predictores más importantes de supervivencia fetal tras la terapia FETO son: LHR O/E antes del procedimiento, la ausencia de RPM y la EG al parto. La supervivencia que reportó el grupo de trabajo europeo FETO (Jani et al., 2009) fue del 48 %. [16]

Selección de casos para FETO

Cuando se empezó a usar la oclusión traqueal, se realizaba a un amplio abanico de pacientes. Sin embargo, se ha observado que los fetos con el área pulmonar más reducida (es decir, los de peor pronóstico) responden mucho mejor a esta terapia. [10]

En los casos con HDC grave, como ya se ha explicado anteriormente, la terapia FETO mejora mucho el pronóstico. En casos de hipoplasia pulmonar extrema, FETO realizado entre la semana 26 y 29 aumenta la supervivencia al 15 % (porcentaje que no suele cumplir las expectativas de los padres). [10]

En el NIH sponsored randomized controlled trial (RCT) se ofreció terapia fetal a casos con hipoplasia pulmonar moderada (área pulmonar > 25 %) y sus resultados con oclusión traqueal fueron similares a los pacientes con cuidados neonatales óptimos sin intervención fetal. En el estudio no incluyeron pacientes con hipoplasia extrema o severa. [10]

Harrison et al. no tampoco demostraron eficacia de la terapia prenatal en casos con severidad moderada. Sin embargo, en los casos de HDC con hipoplasia pulmonar moderada (que se asocian a una tasa de mortalidad del 40 % y gran morbilidad neonatal) en caso de que finalmente se decida realizar la terapia FETO, la oclusión solo se realiza entre las semanas 30 y 32 de gestación para intentar prevenir el parto prematuro. [7]

Futura perspectiva de tratamiento

No podemos pasar por alto las complicaciones de FETO, especialmente el aumento de incidencia de partos prematuros. Además, la cirugía fetal no se puede realizar en todos los centros. Es por ello, que se investigan otras formas de terapia prenatal:

- Prostaglandinas PGE1: mantienen el ductus arterioso, y se ha observado que puede aportar beneficios en casos de disfunción del ventrículo izquierdo (Inamura et al., 2005). [10]
- Ácido retinoico transplacentario: estimula la génesis alveolar y la proliferación celular en los alveolos. Sin embargo, el ácido retinoico es teratógeno y no puede emplearse en la clínica. [7]
- Sildenafil: se trata de una alternativa más realista, que ya se usa en recién nacidos con hipertensión pulmonar (y se están realizando estudios con animales para HDC). [7]
- Células madre para estimular el desarrollo pulmonar prenatal. Tienen dos mecanismos de actuación: las células pueden integrarse y diferenciarse, o pueden activar células madre nativas por mecanismos paracrinos. Sin embargo, la posibilidad de utilizar este tratamiento en la práctica médica no es posible en la actualidad, debido a la dificultad de aislar células madre progenitoras pulmonares. De momento, la investigación se centra en el uso de células exógenas (líquido amniótico, médula ósea o sangre de cordón umbilical). La exposición a células madre derivadas de líquido amniótico (AFS) incrementa el crecimiento pulmonar y la motilidad bronquial, principalmente mediante mecanismos paracrinos. [7]

Las células madre también se pueden usar para diseñar parches más funcionales para la reparación quirúrgica del diafragma en neonatos (propuesto por Fauza).

- El análisis por secuenciación de ARN complementará estudios futuros de posibles terapias médicas prenatales en modelos animales y celulares, ya que proporcionará conocimiento a nivel molecular de los cambios inducidos en la expresión génica. Estos estudios serán complementados con análisis de los mecanismos biológicos que afectan a HDC y que pueden ser modificados por intervenciones terapéuticas. [7]
Esta identificación de factores genéticos puede contribuir a identificar mecanismos individuales, con el objetivo de realizar un manejo terapéutico prenatal personalizado.

Cuidados neonatales: manejo de la insuficiencia respiratoria (soporte ventilatorio)

Tras el parto, el principal reto terapéutico al que nos enfrentamos en los fetos con HDC es la estabilización de la función pulmonar, el tratamiento del distrés respiratorio y la estabilización del estado hemodinámico.

Antes de los 90, el tratamiento consistía en un manejo neonatal con hiperventilación e hiperoxigenación agresiva, con el objetivo de controlar HTP, y reparar el defecto diafragmático cuanto antes. Actualmente, se intenta reducir el barotrauma, evitando en la medida de lo posible técnicas de ventilación invasivas. En los centros en los que se usan técnicas como la hipercapnia permisiva con respiración espontánea del paciente se observa una disminución en la tasa de complicaciones (por ejemplo, neumotórax) y un aumento global de la supervivencia; además de disminuir la necesidad de oxigenación por membrana extracorpórea (ECMO). [10], [11]

- ECMO: se trata de la terapia de elección en casos refractarios de insuficiencia respiratoria neonatal y/o en niños con fallo respiratorio severo. Algunos autores critican su uso indiscriminado debido a que los beneficios no están del todo probados en los niños con HDC. En otro tipo de pacientes, la ECMO aumenta la supervivencia de los recién nacidos a término con distrés respiratorio grave; sin embargo, para los pacientes con HDC existen serias controversias, existiendo beneficios a corto plazo, pero con resultados a medio-largo plazo dudosos. [10]
- Surfactante exógeno: todavía no ha demostrado ningún beneficio como tratamiento de los pacientes con HDC en estudios con neonatos. En un análisis retrospectivo no se demostraron mejores tasas de supervivencia, ni descenso en el número de pacientes que necesitaron ECMO, ni menor tasa de enfermedades pulmonares crónicas (Khan and Lally, 2005). Sin embargo, sí ha demostrado utilidad en estudios de experimentación animal (grupo del Buffalo Institute of Fetal Therapy) y es un tratamiento que se usa con frecuencia en los recién nacidos con HDC para disminuir el distrés respiratorio. [10]
- Manejo de la HTP: administración temprana de óxido nítrico inhalado (Kinsella et al., 2003). La administración de óxido nítrico inhalado se recomienda en neonatos con insuficiencia respiratoria hipóxica sin respuesta a tratamiento habitual, aunque en los pacientes con HDC no está clara la disminución de las necesidades de ECMO. [10]

Terapia postnatal: reparación quirúrgica del defecto diafragmático

El 70 % de los recién nacidos requieren reparación quirúrgica del diafragma, mediante cierre primario, o con parche si el defecto es demasiado grande. [7]

Existe una gran controversia respecto al material del que deberían estar hechos los parches, ya que puede tener importancia en la recurrencia de HDC, pero el material ideal aun no ha sido identificado. En la literatura se han reportado muchos materiales diferentes, incluso en algunos casos con determinadas circunstancias se han cerrado los defectos con colgajos musculares. [26]

Respecto al momento de realizar la corrección quirúrgica, clásicamente se hacía la reparación inmediata tras el nacimiento (Robert E. Gross) intentando liberar a los pulmones cuanto antes de la compresión ejercida por el contenido abdominal herniado. Sin embargo, varios estudios demostraron que los recién nacidos que eran operados en el primer día de vida, pasaban un período "luna de miel", en el cual el intercambio gaseoso era adecuado, pero progresivamente se deterioraba su función pulmonar, progresaba la HTP y aumentaba considerablemente el riesgo de muerte por insuficiencia respiratoria. Por tanto, actualmente al recién nacido con HDC se le estabiliza la función cardiorrespiratoria y la corrección diafragmática se realiza cuando el neonato es fisiológicamente estable. Aunque algunos estudios, incluyendo una revisión de Cochrane no ha demostrado que la estabilización previa a la cirugía tenga un efecto significativo sobre la supervivencia respecto a la reparación inmediata (primeras 24 horas tras el parto). Aun así, la mayoría de autores prefieren estabilizar al neonato antes de la reparación. [26], [27]

La reparación quirúrgica puede realizarse mediante cirugía abierta convencional (laparotomía o toracotomía) o con cirugía mínimamente invasiva (laparoscopia o toracoscopia), aunque en la actualidad las más utilizadas siguen siendo las técnicas de cirugía abierta. Ninguno de los abordajes ha demostrado superioridad respecto a los demás. En el Anexo 3, haré un repaso sobre las ventajas y desventajas de cada uno. [26]

RESULTADOS: REALIZACIÓN DE ENCUESTAS

Con la intención de comparar los datos obtenidos en la Revisión Bibliográfica con una pequeña muestra de pacientes, redacté una encuesta de 40 preguntas y me puse en contacto con la asociación La Vida Con Hernia Diafragmática Congénita, una asociación de padres de niños con HDC, para que los padres de los pacientes pudieran responder directamente a mis preguntas. Se trataba de preguntas sobre el diagnóstico, pronóstico, tratamiento y complicaciones y/o secuelas de la enfermedad en cada caso particular.

Obtuve un total de 12 encuestas completas, de niños con una media de edad de 3,11 años (con un rango de 6,5 meses a 9 años). El 41,66 % (5/12) corresponde a sexo femenino, siendo el 58,33 % de sexo masculino. Todos ellos fueron derivados a centros de referencia de HDC (Hospital Clinic de Barcelona o Hospital Sant Joan de Deu de Barcelona).

En ninguno de los casos estudiados hay antecedentes familiares de HDC, ni enfermedades importantes en los progenitores.

Todas las hernias eran posterolaterales, siendo el 16,66 % del lado derecho y el 83,33 % del lado izquierdo (0 % de hernias bilaterales), lo cual coincide aproximadamente con los porcentajes publicados por J. Deprest et al. sobre tipos de hernias diafragmáticas congénitas.

El 91,66 % de los pacientes presentaban HDC aisladas, siendo un paciente (8,33 %) el único en presentar alteraciones asociadas, siendo anomalías cardíacas (insuficiencia mitral moderada - severa, comunicación interauricular e interventricular). Estos datos también son correlativos a estudios publicados por autores como G. Graham et al., que muestran que la HDC aislada es más frecuente y que, de las que tienen alteraciones asociadas, las anomalías más frecuentemente asociadas a la HDC son de origen cardíaco.

Ninguno de los pacientes encuestados presentaba anomalías genéticas en el cariotipo. Como se ha explicado en el apartado 3. Etiología de la Revisión Bibliográfica, en un porcentaje muy alto de los casos de HDC la etiología sigue siendo desconocida tras el estudio completo (en los datos recogidos, el 100 % de los casos eran de etiología desconocida).

El 67 % de los pacientes tenían mal pronóstico, con hipoplasia pulmonar severa. Aun así, la mortalidad era del 0 % en el momento de realización de las encuestas. Esto es así porque todos los pacientes, excepto uno, fueron diagnosticados prenatalmente, con una edad gestacional media de 20,75 semanas (rango: entre semana 12 y 32). Tras el diagnóstico, fueron estudiados y tratados en centros de referencia, lo cual refleja la gran disminución de mortalidad en centros especializados en la última década, que en algunas series de casos llega a ser del 10-20 %.

A 4 de los pacientes se les realizó terapia FETO, siendo todos ellos de mal pronóstico (hipoplasia pulmonar severa) antes de ésta y mejorando de manera objetiva después. Uno de los pacientes pasó de tener un LHR de 0,8 a 2,2; otro de 0,64 a 2,3. En apoyo a estos datos obtenidos en la encuesta, Cruz Martínez et al. reportaron una mejoría de la supervivencia en pacientes con hipoplasia pulmonar grave del 65 %.

Dos de los cuatro pacientes tratados con FETO sufrieron rotura prematura de membranas, provocando en ambos pacientes un parto prematuro (uno en la semana 34+3 y otro en la semana 36). Según mis datos bibliográficos, entre el 16,7 % y el 25 % de las pacientes a las que se realiza FETO sufren RPM, siendo el dato obtenido en mi encuesta del 50 % debido al bajo tamaño muestral.

Respecto a los cuidados postnatales, todos los pacientes fueron ingresados en UCI neonatal, con una media de estancia de 46,1 días, siendo el rango de entre 11 y 150 días. Todos ellos sufrieron diferentes grados de distrés respiratorio al nacimiento (siendo grave en el 58,3 % de los casos). Todos los pacientes necesitaron ventilación de alta frecuencia; 5 pacientes, además óxido nítrico inhalado; otros 5, fueron tratados con surfactante. Cuatro de ellos necesitaron las tres terapias simultáneamente (ventilación de alta frecuencia + óxido nítrico inhalado +

surfactante). Además, en tres de los casos no fue suficiente con dicho soporte respiratorio, y precisaron ECMO, sin sufrir complicaciones derivadas de dicha terapia ninguno de ellos.

Respecto a la reparación del defecto diafragmático, la media de edad en la intervención quirúrgica fue de 30,6 horas de vida (excluyendo un caso en el que se realizó a la semana de vida), con un rango de entre las 20 y las 72 horas. En 6 de los pacientes se realizó mediante toracotomía, en 3 mediante laparotomía, en 1 se intentó realizar por laparoscopia y se tuvo que reconvertir a toracotomía por mala visualización y en 1 paciente no se tienen datos. En uno de los pacientes intervenidos por laparotomía hubo que hacer reintervención por adherencias postquirúrgicas. En 5 de los pacientes se usó parche para la reparación, en 2 colgajo muscular, y en 5 de ellos se cerró mediante sutura directa. Solo dos de los pacientes (16,67 %) han sufrido re-herniación. Uno de ellos, que había sido intervenido mediante toracotomía y con sutura directa del defecto, a los 2 meses. El segundo caso sufrió la re-herniación a los 6 meses y su intervención se había realizado mediante laparotomía, reparando el defecto con parche. De estos datos no se pueden sacar resultados concluyentes respecto a la mejor técnica quirúrgica para la reparación diafragmática. En la literatura tampoco existen criterios claros; siendo que cada centro usa las técnicas en las que sus cirujanos tengan más experiencia. Aunque, como se muestra en el Anexo 2, se han descrito diferentes ventajas e inconvenientes de cada técnica, y la laparotomía sigue siendo la técnica más usada porque permite la inspección de todos los órganos herniados, una correcta visualización del diafragma y, además, en el mismo acto quirúrgico se puede corregir la malrotación intestinal. Es destacable el bajo número de pacientes que son elegidos para cirugía mínimamente invasiva; en este trabajo solo uno de los pacientes se intervino mediante laparoscopia, teniendo que reconvertirse a cirugía abierta por mala visualización. El Grupo de Estudio de la HDC mostraron solo un 3,4 % de los pacientes habían sido intervenidos por cirugía mínimamente invasiva en una serie de casos recogidos a lo largo de 15 años.

Respecto a las secuelas, 6 de los pacientes sufren malrotación intestinal asociada, 4 tienen comorbilidades respiratorias, 3 padecen reflujo gastroesofágico. Además, 3 de ellos tienen retraso ponderal. En la literatura, Rescorla et al. hablan de que la malrotación intestinal ocurre en casi todos los niños afectados de HDC; pero aparece solo en 6 de los 12 pacientes encuestados. Es muy probable que el bajo tamaño muestral provoque esta disociación entre los datos de este trabajo y la literatura. Respecto a las demás secuelas, coinciden los datos expuestos con los bibliográficos en la gran prevalencia de morbilidad respiratoria.

En las páginas siguientes, se muestran las tablas con los resultados completos de las encuestas.

Paciente	Sexo	Edad	ATF de HDC	EG dx HDC	Tipo Hernia	Lado hernia	Otras alteraciones anatómicas	Alt genéticas
1	Femenino	6 años	NO	29 semanas	Posterolateral	Izquierda	Insuficiencia mitral moderada - severa, CIV y CIA	NO
2	Masculino	2 años	NO	12 semanas	Posterolateral	Izquierda	NO	NO
3	Masculino	4 años	NO	Dx postnatal	Posterolateral	Izquierda	NO	NO
4	Femenino	3 años	NO	19 semanas	Posterolateral	Derecha	NO	NO
5	Femenino	3 años	NO	20 semanas	Posterolateral	Izquierda	NO	NO
6	Masculino	9 meses	NO	26 semanas	Posterolateral	Derecha	NO	NO
7	Masculino	6,5 meses	NO	24 semanas	Posterolateral	Izquierda	NO	NO
8	Masculino	9 años	NO	25 semanas	Posterolateral	Izquierda	NO	NO
9	Femenino	9 meses	NO	20 semanas	Posterolateral	Izquierda	NO	NO
10	Masculino	4 años	NO	22 semanas	Posterolateral	Izquierda	NO	NO
11	Masculino	3 años	NO	20 semanas	Posterolateral	Izquierda	NO	NO
12	Femenino	16 meses	NO	32 semanas	Posterolateral	Izquierda	NO	NO

ATF = Antecedentes Familiares
EG dx HDC: Edad gestacional al diagnóstico de HDC
CIV = Comunicación interventricular
CIA = Comunicación interauricular

Paciente	Higado intrabdominal	Pronóstico	Tratamiento prenatal
1	SI	- Hipoplasia pulmonar grave - LHR > 1	NO
2	NO	- Hipoplasia pulmonar moderada	NO
3	SI		
4	SI	- Hipoplasia pulmonar grave	Esteroides (maduración pulmonar fetal)
5	SI	- Hipoplasia pulmonar leve	NO
6	SI	-Hipoplasia pulmonar grave (LHR 1,5)	NO
7	SI	- Hipoplasia pulmonar grave (antes de fetoscopia) - LHR 0,8 (antes de FETO) LHR 2,2 (después de FETO)	FETO semana 30, retirada a los 10 días Complicaciones: traqueomalacia en el bebé
8	NO	- Hipoplasia pulmonar grave	FETO semana 26, retirada en semana 31 - Sin complicaciones
9	SI	- LHR 0,64 (antes de FETO) - LHR 2,3 (después de FETO)	FETO semana 23+6, retirada por fetoscopia semana 31+5 - Complicaciones: RPM (parto en semana 34 + 3) - Atosiban, eritromicina, esteroides y sulfato de magnesio
10	NO	- Hipoplasia pulmonar moderada	NO
11	SI	- Hipoplasia pulmonar grave	FETO semana 32, retirada por segunda fetoscopia Complicaciones: RPM (parto semana 36) - Esteroides (maduración pulmonar fetal)
12	NO	- Hipoplasia pulmonar leve	NO

Paciente	Distres resp	Tto postnatal	Estancia en UCI	ECMO
1	Grave	- Ventilación alta frecuencia - Óxido nítrico inhalado	90 días	NO
2	Grave Neumotórax	- Ventilación alta frecuencia	60 días	NO
3	Grave	- Ventilación alta frecuencia	36 días	NO
4	Grave	- Ventilación alta frecuencia - Surfactante - Óxido nítrico inhalado	70 días	NO
5	Leve	- Ventilación alta frecuencia	15 días	SI
6	Grave	- Ventilación alta frecuencia - Surfactante	42 días	NO
7	Grave	- Ventilación alta frecuencia - Surfactante - Óxido nítrico	150 días	SI
8	Moderado	- Ventilación alta frecuencia - Surfactante - Óxido nítrico	15 días	SI
9	Grave	- Ventilación alta frecuencia - Surfactante - Óxido nítrico	35 días	
10	Leve		11 días	
11	Leve	- Ventilación alta frecuencia	15 días	
12	Leve	- Ventilación alta frecuencia	15 días	NO

Paciente	Horas de vida en la reparación diafragmática	Abordaje quirúrgico	Cierre	Secuelas	Re herniación
1	12	Toracotomía	Parche	- RGE - Malrotación intestinal - Bronquiectasias - Retraso ponderal	NO
2	48	Laparoscopia Reconversión a toracotomía	Colgajo muscular	- Malrotación intestinal	Eventración, no reparada
3	48	Toracotomía	Colgajo muscular	NO	NO
4	24	Toracotomía	Parche	- Malrotación intestinal	NO
5	24	Toracotomía	Sutura	NO	SI (reparación a los dos meses)
6	48	Toracotomía	Sutura	- HTP persistente y enfermedad pulmonar crónica - Atelectasias pulmonares - RGE - Retraso ponderal	NO
7	una semana	Laparotomía	Parche	- Malrotación intestinal - Adherencias postquirúrgicas (obstrucción intestinal) → reintervención - Traqueomalacia por FETO → traqueotomía	SI (reparación a los 6 meses)
8	24	Laparotomía	Parche	- Retraso ponderal	NO
9	24	Laparotomía	Sutura	- Malrotación intestinal	NO
10	72	Laparotomía	Sutura	- Enfermedad pulmonar crónica - Bronquitis repetición	NO
11	20	Toracotomía	Parche	- Bronquiolitis de repetición - Malrotación intestinal	NO
12	24	Sutura	Sutura	- RGE	NO

DISCUSIÓN

La HDC se trata de un defecto en el desarrollo intrauterino del diafragma, que según J Deprest et al. afecta a la región posterolateral entre el 90 y el 95 % de los casos y, en un 86 % de éstos, la hernia se encuentra en el lado izquierdo.

Se trata de una enfermedad rara por su prevalencia, estimada entre 1/2000 y 1/5000 nacidos vivos, y aun así se trata de una de las anomalías congénitas más frecuentes. Los datos epidemiológicos varían según los estudios que consultemos. Harrison et al. presentaron el término “mortalidad oculta”, en relación a las muertes perinatales que no se llegan a relacionar con la HDC y que hacen que los datos de prevalencia en los estudios realizados sean menores que los reales.

Según muchos autores, como Stege et al., Javid et al., Sartoris et al., Gallot et al., Hedrick et al., Datin-Dorriere et al., la mortalidad global de la HDC se sitúa entre el 10 y el 30 % del total, suponiendo entre el 1 y el 2 % de la mortalidad infantil. En cambio, Pober et al., estimó la mortalidad a partir de estudios poblacionales entre el 45 y el 60 %. Esta discordancia puede deberse, además de la “mortalidad oculta”, a que en los centros de referencia la mortalidad es menor debido a la experiencia adquirida en los pacientes con HDC.

Cabe destacar el gran empeño realizado en labores de investigación, especialmente en la última década sobre esta patología. Se han hecho investigaciones exhaustivas sobre etiología, que según J Wynn et al. es genética entre el 10 y el 35 % de los casos, habiéndose descrito más de 50 causas genéticas diferentes; y por ello está justificado el estudio genético mediante cariotipo y aCGH en todos los pacientes. Pese a todo, aún se desconoce la etiología en muchos de los casos de HDC. D Major et al. han propuesto el estudio de la posible implicación de la vía del retinol en la etiología, ya que se conoce su papel en el desarrollo del diafragma normal. También se han hecho grandes avances respecto al diagnóstico precoz. Dillon et al. en el año 2000 establecieron que la tasa de diagnósticos prenatales de HDC aumentaron del 15 % al 60 % en la década de los 90 gracias a la instauración del screening ecográfico prenatal. El diagnóstico se realiza a partir de la visualización de signos indirectos en la ecografía. El principal es la herniación intratorácica de órganos abdominales y otros secundarios, como polihidramnios o desviación mediastínica. La presencia de estómago intratorácico también es un indicador claro de HDC, especialmente del lado izquierdo, y A Benachi et al. han demostrado que podría tratarse de un marcador de predicción de la supervivencia postnatal. E Doné et al. proponen que la compresión cardíaca también puede hacernos sospechar HDC.

Respecto a marcadores pronósticos, Metkus et al. propusieron en 1996 el LHR como predictor independiente, siendo el método más aceptado para predecir la supervivencia. Peralta et al. añadieron un matiz, ajustando los resultados según la edad gestacional (LHR O/E). Bebbington et al. realizaron un estudio con series de casos en el que demostraron que la RNM es más precisa respecto a la ecografía para medir el volumen pulmonar fetal. La presencia de herniación hepática es el otro factor pronóstico independiente, asociado a mal pronóstico. A Benachi et al. afirma que la medición de herniación hepática mediante resonancia magnética es mejor predictor de supervivencia respecto a la medición con ecografía, ya que la ecogenicidad hepática es similar a la pulmonar y puede pasar desapercibido.

El lado de la hernia también es un factor pronóstico importante, tanto es así que algunos autores, como Berdan et al. consideran que la HDC derecha es una entidad independiente a la HDC izquierda debido a las diferencias en la respuesta al tratamiento. DeKoninck et al. hicieron una revisión de casos en la que establecieron que las tasas de supervivencia de HDC derechas era mucho menor que para HDC izquierdas con las mismas cifras de LHR. En cambio, Schaible et al. mostraron resultados similares en mortalidad de HDC derechas respecto a izquierdas; pero mayor morbilidad a largo plazo en HDC derechas. Esta falta de consenso probablemente se deba a que los marcadores pronósticos de HDC izquierdas no son aplicables a las HDC

derechas, alterando los resultados (por ejemplo la herniación hepática es una condición que existe prácticamente en el 100 % de las hernias del lado derecho).

Tras valorar el pronóstico individual en cada caso, se toma la decisión sobre qué opción terapéutica es más recomendable en cada caso. Una guía clínica realizada por García-Posada et al., establece tres principales vías: interrupción legal del embarazo cuando se estima una supervivencia menor del 5 %, manejo postnatal convencional cuando se espera una supervivencia mayor del 60 % y terapia prenatal cuando la supervivencia se prevé menor del 60 %.

En relación al tratamiento prenatal Carmel et al abrieron las puertas de la oclusión traqueal fetoscópica (FETO) con un trabajo en el que se evidenciaba crecimiento pulmonar tras la "ligadura" traqueal. Tras la instauración de dicha terapia, J Deprest et al. a través de la experiencia del grupo TOTAL trial mostraron que FETO puede mejorar la supervivencia de HDC izquierda severa de un 24,1 % a un 49,1 %. Hay controversias en relación con los casos que deben ser seleccionados para FETO. Mientras que hay acuerdo entre todos los autores revisados de que los pacientes con pronóstico grave se benefician considerablemente; Harrison et al. entre otros autores, no han demostrado eficacia en pacientes con severidad moderada. E Doné está de acuerdo en este punto con Harrison, y destaca la importancia de que los candidatos a este tratamiento sean pacientes con hipoplasia pulmonar severa.

Varios autores, como Cannie et al. y Peralta et al., coinciden en que el incremento de área pulmonar tras FETO es un factor independiente de supervivencia.

Jani et al. pusieron de manifiesto la principal complicación de la terapia FETO, que es la rotura prematura de membranas (RPM) iatrogénica, que puede inducir un parto pretérmino. En las encuestas realizadas, cuyos resultados se muestran en este mismo trabajo (ver apartado Resultados), en 2 de los 4 pacientes en los que se realizó FETO se objetivó RPM; siendo el porcentaje de dicha complicación según Engels et al. un 16,7 %.

En el tratamiento postnatal del paciente con HDC, el principal objetivo es el control del distrés respiratorio, que ocurre debido a la hipoplasia pulmonar y los cambios en la vascularización pulmonar. Además del soporte respiratorio convencional en UCI, contamos con herramientas como la terapia ECMO, aunque su uso se presta a controversias, ya que en la RS de la Cochrane Neonatal Group sobre el uso de ECMO se encuentran beneficios a corto plazo, pero dudosos a medio-largo plazo y; según ME Muñoz et al. se necesitan estudios clínicos randomizados y multicéntricos para establecer criterios claros de selección de pacientes para el tratamiento con ECMO para aumentar la supervivencia con las mínimas secuelas posibles. El aporte de surfactante exógeno, según un estudio retrospectivo de Khan and Lally, no ha demostrado mejores tasas de supervivencia ni morbilidad; en cambio Van Meurs et al. comparando dos cohortes de RN con HDC establecieron menores tasas de enfermedad pulmonar crónica en el grupo tratado con surfactante, pero también menor supervivencia; por lo que tampoco está muy clara la indicación. Además, para el control de la hipertensión pulmonar, se usa óxido nítrico inhalado, aunque el Grupo de Estudio Neonatal de Óxido Nítrico Inhalado no ha asociado su uso a menor necesidad de ECMO a través de un ensayo clínico multicéntrico y aleatorizado.

La cirugía para reparar el defecto diafragmático es necesaria, pero no cura a los pacientes. Esto es así debido a que los cambios vasculares pulmonares y la hipoplasia pulmonar, que se producen durante la vida intrauterina, son irreversibles tras el nacimiento. Respecto al momento de reparación quirúrgica, existe cierta controversia. Clásicamente, autores como Robert E. Gross aseguraban que lo más beneficioso para el paciente era realizarla cuanto antes, para que los pulmones quedasen liberados de la presión de las vísceras herniadas. Sin embargo Stolar et al. han demostrado que tras un período de mejora en el intercambio gaseoso, aumentaba el riesgo de muerte por insuficiencia respiratoria. Actualmente, aunque existe una revisión Cochrane que no ha demostrado beneficios de la estabilización previa a la cirugía respecto a la reparación en las primeras 24 horas de vida, autores como A. Zani et al. y muchos otros optan por estabilizar hemodinámicamente al niño antes de entrar al quirófano.

Existen muchas vías de investigación abiertas, que posiblemente abrirán las puertas a cambios en el futuro de la HDC. Principalmente se intenta desarrollar el estudio prenatal del pronóstico del feto con HDC, además de las posibles terapias que puedan mejorar la supervivencia y disminuir la morbilidad. Respecto a marcadores pronósticos, la evaluación Doppler de la circulación pulmonar fetal, estudiada por Fuke et al., se basa en la correlación entre la reducción de la perfusión tisular y el incremento de la impedancia de la arteria pulmonar. También, en línea de estudio pronóstico, E Doné et al, proponen el test de hiperoxigenación para la estimación de la HTP postnatal. Respecto al estudio de nuevas terapias, el uso de prostaglandinas ha sido propuesto por Inamura et al. ya que han observado beneficios, en especial en pacientes que asocian disfunción del ventrículo izquierdo. Por último, J Deprest et al. han estudiado la estimulación del desarrollo pulmonar prenatal con células madre; de momento han demostrado que la exposición a células madre derivadas de líquido amniótico potencia el crecimiento pulmonar y la motilidad bronquial.

CONCLUSIONES

La HDC se trata de una enfermedad considerada rara por su baja incidencia, en cambio, su morbimortalidad históricamente ha sido muy elevada, y aunque ha disminuido en los últimos años, sigue siendo importante.

Con el objetivo de continuar disminuyendo las tasas de morbimortalidad, es importante poner empeño en el diagnóstico precoz mediante el screening ecográfico prenatal. Una vez diagnosticada, es fundamental remitir a los padres a un centro de referencia para que se realice el estudio completo, a través del cual se establezca el pronóstico personal que permita decidir el tipo de tratamiento que mejor se ajusta a sus características.

Por último, debido al contacto que he mantenido con padres de pacientes para realizar las encuestas, he podido observar que cuando se realiza el diagnóstico, los padres no conocen la enfermedad, y en muchas ocasiones las explicaciones recibidas son deficitarias. Por ello, creo que es importante que en todos los servicios de Ginecología y Obstetricia, se conozca la enfermedad y haya profesionales preparados para comunicarse con los padres en el momento del diagnóstico.

Por último, es fundamental continuar las líneas de investigación, especialmente con el objetivo de encontrar factores pronósticos cada vez más fiables y nuevas terapias, especialmente prenatales para intentar que el pulmón siga un desarrollo más “normalizado”. Este aspecto es el más importante para que los niños con HDC sean cada vez niños más sanos, con menos morbilidad (tanto en el momento del nacimiento, como a largo plazo), lo cual cambiaría el panorama actual respecto a la HDC.

ANEXO 1. ETIOLOGÍA GENÉTICA DE LA HDC: ALTERACIONES GENÉTICAS DESCRITAS

Aneuploidías: es frecuente que sean diagnosticadas prenatalmente, ya que se asocian con otros defectos congénitos, además de que las alteraciones se reflejan en el cariotipo. [17]

- Trisomía 18: es la más frecuentemente asociada con HDC en series de casos prenatales, produciéndose entre un 2 % y un 5 % de todos los casos de HDC. [5], [17], [27]
- Trisomía 13: poco frecuente (< 1 % de los casos de HDC). [17], [28]
- Trisomía 21 (síndrome de Down): es la alteración que más se relaciona con la hernia de Morgagni, aunque en el total de las HDC no es muy frecuente. [5], [17]
- Otras: trisomía 9, trisomía 16, trisomía 22 y traslocación 22 t (11;22), trisomía en mosaico 2 y trisomía en mosaico 8. [5], [17]
- Aneuploidías sexuales: el síndrome de Turner (45, X) o la trisomía X (46 XXX) han sido descritos con poca frecuencia en relación a la HDC.

Variantes del número de copias (CNVs)

- Isocromosoma 12p (tetrasomía 12p): el síndrome de Pallister-Killian (SPK), es uno de las alteraciones genéticas que más frecuentemente se relaciona con HDC. Aunque el isocromosoma es detectable por cariotipo, el diagnóstico de SPK puede ser molecularmente difícil, ya que el isocromosoma solo aparece en el cariotipo de las células obtenidas mediante amniocentesis, hisopo bucal o biopsia de piel. Fenotípicamente, los pacientes muestran rasgos faciales característicos (alopecia temporal, pliegue epicántico, hipertelorismo ocular, nariz plana), cuello corto, hiperpigmentación cutánea, retraso del desarrollo y/o mental, convulsiones. Hasta el 50 % de los pacientes con SPK tienen HDC, representando aproximadamente un 5 % del total de las HDC. [5], [17]
- Deleción 8p23.1: entre un 20 % y un 50 % de los casos con esta anomalía presentan HDC (representando entre el 3-5 % de los casos totales de HDC), algunos de ellos en asociación con retraso del desarrollo, malformaciones cardiovasculares, genitourinarias, dismorfias faciales y anomalías de las extremidades. Hay una región afectada que incluye los genes SOX 7 y GATA 4, que tienen importancia en el correcto desarrollo diafragmático y pulmonar. Hasta hace poco, solo se conocía la implicación de GATA 4 en el desarrollo cardíaco, pero en estudios recientes, se ha visto involucrado en la etiología de casos de HDC aislada y/o asociada a malformaciones cardíacas. Algunos autores (como P.Y. Jay et al) han estudiado GATA 4 junto a su coregulador FOG-2, llegando a la conclusión de que ambos son necesarios para el correcto desarrollo del diafragma, los pulmones y el corazón y que sus mutaciones provocan alteraciones en las células mesenquimales de dichos órganos que dan lugar a malformaciones congénitas (cardíacas, HDC, de vías respiratorias). [5], [15], [17], [29]
- Deleción 15q26.1: representa el 1,2 % de los casos de HDC. El espectro clínico de estos pacientes incluye: rasgos faciales dismórficos, restricción del crecimiento intrauterino, anomalías óseas y genitourinarias, ano imperforado, malformaciones cardíacas y del SNC. Se asocia a HDC en un 10-30 % de los casos. En la región delecionada se encuentra el gen COUP-TFII, que codifica un factor de transcripción de la superfamilia de receptores de hormonas esteroide / tiroideas. En estudios experimentales, ratones sin dicho gen en su mesénquima gástrico, han resultado tener HDC. [17], [30]
- Deleción 1q41-42: se asocia con CDH en el 30% de los casos, siendo aproximadamente un 3 % de los casos de HDC totales. Los genes implicados con la patogenia de HDC que se encuentran en esta región son DISP1 y HLX. En la bibliografía se reportó un caso de

un paciente con una mutación de novo en DISP1 que presentaba HDC, VSD, labio leporino y paladar hendido, médula anclada, e hipotonía. [17], [31]

- Deleción 4p16: es el síndrome de Wolf-Hirschhorn. Se han reportado pocos casos con HDC (solo en pacientes con deleciones 4p16 > 5 Mb), pero no es algo que se deba al azar, sino a la pérdida de genes específicos de la región 4p16.3. [5], [17]
- Disrupción 8q22-q24: la mutación de FOG 2 (8q23.1) se ha asociado a HDC e hipoplasia pulmonar. [5], [7]
- Otras CNVs en relación con HDC: duplicaciones 11q23.2, deleción/duplicación 16p11.2, deleción 17q12, Deleción 1 q42, Duplicación 11 q23, Deleción 16p11.2... [5], [7], [17]

Mutaciones genéticas con herencia autosómica recesiva

- Síndrome de Donnai-Barrow o síndrome facio-oculo-acústico-renal (DBS/FOAR): los afectados presentan HDC en más del 50 % de los casos. Puede cursar con agenesia del cuerpo caloso, retraso del desarrollo, miopía, pérdida auditiva... [5], [17]
- Síndrome de Mateo-Wood: es una enfermedad que está provocada por mutaciones de Stra6 o RARB. Pueden aparecer diversos defectos diafragmáticos, desde la agenesia completa hasta eventración del diafragma. [17]
- Cutis laxa: es una enfermedad del tejido conectivo. Su manifestación más característica es la cutánea, ya que la piel es "hiperextensible"; pero se manifiesta en otros sistemas del organismo (pulmones, sistema gastrointestinal, urinario, muscular, óseo...). Las mutaciones en LTBP4 o en EFEMP2 / FB LN4 pueden provocar que aparezca también HDC. [17]
- Disostosis espondilocostal (HDC aparece con poca frecuencia). [17]

Mutaciones genéticas con herencia autosómica dominante

- Síndrome de Denys-Drash (SDD): se produce debido a mutaciones de WT1. En un 30 % de los pacientes se asocia con HDC (también se manifiesta con trastorno del desarrollo sexual, alteraciones renales y predisposición para el tumor de Wilms). [17]
- Síndrome de Cornelia de Lang: es un síndrome monogénico, en el que las mutaciones en el gen NIPBL son la causa más conocida. Cursa con dismorfias faciales características, malformaciones congénitas cardíacas, retraso del crecimiento intrauterino (RCIU), discapacidad intelectual y HDC. [5], [17], [32]
- Síndrome de Marfan (SM): es un trastorno del tejido conectivo causado por mutaciones en FBN1. HDC no es una manifestación típica del síndrome de Marfan, pero en algunos casos de SM neonatal severo aparece HDC. [17]
- Otras: síndrome de Kabuki (mutación en KMT2D / MLL2), síndrome de Apert (mutación FGFR2), síndrome SHORT (mutación BMP4), esclerosis tuberosa tipo 2 (mutación TSC2), síndrome de Beckwith Wiedemann. [17]

Mutaciones ligadas a X

- Síndrome craneofrontonasal: se trata de un síndrome monogénico cuya etiología está en relación con el gen EPNB1. Sus manifestaciones principales son a nivel óseo, pero en algunos casos se relaciona con HDC. [5], [17]
- Síndrome Simpson-Golabi-Behmel: está causado por mutaciones en el gen GPC3. Tiene un amplio espectro clínico, y en una serie de casos se reportó HDC con una frecuencia del 18 % (5/28). [5], [17]
- Hipoplasia dérmica focal: se trata de un trastorno ligado a X de herencia recesiva, causado por mutaciones en PORCN. [17]

Síndromes genéticos con etiología desconocida

- Síndrome de Fryns, síndrome de Gershoni-Baruch y síndrome toracoabdominal. [17]

Mutaciones genéticas aisladas (no sindrómicas)

Es muy frecuente que la HDC esté provocada por mutaciones “de novo”.

Varios estudios con modelos animales, han demostrado mutaciones aisladas de los siguientes genes como causa de HDC: COUP-TFII [You et al. 2005], ZFPM2 / FOG2 [Ackerman et al., 2005], SLIT 3 [Liu et al., 2003; Yuan et al., 2003], WT 1 [Kreidberg et al., 1993] y GATA 4 [Jay et al., 2006], GATA 6 [L. Yu et al. 2014], MYH10 [L. Tuzovic et al. 2013] y DISP1. [5], [17]

En una familia con dos fetos afectados por HDC aislada J. Deprest et al. identificaron una mutación ZFPM2 p.Arg112, idéntica a la mutación de novo que reportaron Ackerman et al. en un feto con eventración diafragmática. Esta mutación, el feto la había heredado de su madre, que a su vez la heredó de su padre, poseyéndola también una hermana; siendo los tres asintomáticos. [7]

ANEXO 2. TÉCNICAS QUIRÚRGICAS PARA LA REPARACIÓN DIAFRAGMÁTICA

Laparotomía: es el método clásico, y el que más se sigue utilizando en la actualidad. Se coloca al paciente en decúbito supino y se realiza una incisión subcostal transversal en el lado de la hernia. A continuación, se explora toda la cavidad peritoneal y el contenido abdominal herniado se reduce cuidadosamente a través del defecto diafragmático, el cual es después reparado con suturas no reabsorbibles. En un 20 % de los pacientes con HDC hay saco herniario, que parece estar asociado con mejor crecimiento pulmonar fetal y mejores resultados postoperatorios. Por ello, si existe, el saco debe ser extirpado para no dejar una lesión ocupante de espacio en el tórax y para asegurar la correcta curación del defecto. [26]

La mayoría de los lactantes con HDC sufren algún grado de anomalía de la rotación intestinal, que puede ir desde la no rotación hasta la rotación completa. La laparotomía tiene la ventaja de poder diagnosticar dicha anomalía; pero existe una gran controversia respecto a su reparación. En un estudio retrospectivo, Rescorla et al. informó que el 2,9 % de los pacientes con HDC con malrotación no tratada, sufren complicaciones, en especial vólvulo intestinal. Algunos cirujanos prefieren el abordaje mediante laparotomía para la corrección del defecto diafragmático porque ofrece la posibilidad de inspeccionar las posibles anomalías intestinales de rotación, que se pueden corregir mediante el procedimiento de Ladd. [26], [33]

Toracotomía: se comenzó a usar en 1952, cuando Evertt Koop la propuso considerando una ventaja la rapidez de la descompresión pulmonar, especialmente interesante en pacientes con distrés respiratorio; además de la mejor visualización del diafragma para su reparación. Sin embargo, al año siguiente, Gross disputó el punto de vista de Koop y confinó sus potenciales ventajas a los mismos casos seleccionados que proponen hoy algunos autores, como HDC izquierda, recurrente o del adulto. [26]

Laparoscopia: se usa principalmente en las hernias de Morgagni (el primer caso reportado en el adulto fue en 1992, en paciente pediátrico, en 1995). Los pacientes con hernia de Morgagni son clínicamente más estables, y en muchas ocasiones son asintomáticos incluso hasta la edad adulta, por eso son mejores candidatos para procedimientos no invasivos que los pacientes con hernias de Bochdalek. Son varios los estudios que avalan la viabilidad y seguridad de las reparaciones de hernia de Morgagni mediante laparoscopia, con las ventajas clásicas de la cirugía mínimamente invasiva respecto a la cirugía abierta. Curiosamente, Garriboli et al. reportaron una alta tasa de recurrencia (42 %) en una serie de 12 neonatos que fueron sometidos a reparación de hernia de Morgagni mediante procedimiento laparoscópico sin parche. Los autores concluyeron que en la reparación laparoscópica de la hernia de Morgagni se debería evitar la tensión al cierre, y considerar más frecuentemente la reparación con parche protésico. El manejo laparoscópico de la hernia de Bochdalek no se usa con frecuencia. En un estudio del Grupo de Estudio de la HD, 4390 neonatos con hernia de Bochdalek procedentes de 93 instituciones internacionales en un período de 15 años (1995-2010) precisaron reparación quirúrgica, de los cuales el 0,6 % se realizó laparoscopia y en el 2,8 % toracoscopia, siendo los demás operados con técnicas de cirugía abierta. [26], [34]

Toracoscopia: en 2001, Becmeur et al. reportaron por primera vez el uso de la toracoscopia para la reparación de HDC. Desde entonces, numerosas series de casos con HDC tratada toracoscópicamente han demostrado la seguridad de la técnica. Los criterios de selección de los pacientes con HDC para la reparación toracoscópica son, según Yang et al., estómago intraabdominal con mínimo soporte ventilatorio y sin evidencia de HTP. Según Kim et al.,

proponen el abordaje mediante toracoscopia solo en casos con estabilidad cardiopulmonar preoperatoria con ausencia de HTP. Un estudio multicéntrico mostró que las principales causas a reconversión a cirugía abierta fueron HDC derecha, herniación de un lóbulo hepático y la necesidad de reparación con parche. Un estudio más reciente con 15 neonatos sometidos a cirugía toracoscópica (HDC y atresia esofágica) ha demostrado la seguridad en neonatos pretérmino y término con múltiples anomalías cardíacas. Sin embargo, un 2010 un metaanálisis de la literatura resalta que la toracoscopia en HDC está asociada a una tasa de recurrencia más alta y tiempo operativo mayor. Al margen de estos estudios, algunos autores plantean sus preocupaciones en relación al desarrollo de hipercapnia y acidosis durante el procedimiento toracoscópico. En relación a este aspecto, Bishay et al. realizaron un ensayo prospectivo aleatorizado, controlado y randomizado con el objetivo de determinar si la reparación de HDC y la reparación de atresia esofágica mediante fístula traqueoesofágica (ambas toracoscópicas) se asocian con hipercapnia y acidosis. Los autores detectaron hipercapnia intraoperatoria severa y prolongada y acidosis en la reparación de HDC, pero no en la atresia esofágica. Debido a estos hallazgos, la reparación toracoscópica de HDC se detuvo en la institución de los autores, aconsejados por el Comité Ético y de Supervisión de Datos, y pusieron en marcha el seguimiento de las posibles secuelas neurológicas en pacientes que habían sido sometidos a estos procedimientos. [26], [35], [36]

Tipo de cirugía	Ventajas	Desventajas
LAPAROTOMÍA	<ul style="list-style-type: none"> — Es el más usado (experiencia de los cirujanos) — Buena visualización — Posibilidad de diagnóstico +/- corrección de la malrotación intestinal — Inspección de los órganos reducidos — Exéresis del saco herniario, si existe 	<ul style="list-style-type: none"> — Riesgo de obstrucción intestinal por bridas — Dolor postoperatorio
TORACOTOMÍA	<ul style="list-style-type: none"> — Indicación principal de HDC derecha — Utilidad en recurrencia de la hernia 	<ul style="list-style-type: none"> — Dolor postoperatorio — No hay posibilidad de revisar el intestino — Reducción visceral dificultosa
TORACOSCOPIA	<ul style="list-style-type: none"> — Mejor control del dolor postoperatorio — Menos riesgo de obstrucción intestinal por bridas 	<ul style="list-style-type: none"> — Curva de aprendizaje larga — Tiempo de cirugía alto — Alta tasa de recurrencia de la hernia — Hipercapnia y acidosis intraoperatoria
LAPAROSCOPIA	<ul style="list-style-type: none"> — Mejor control del dolor postoperatorio — Menos riesgo de obstrucción por bridas 	<ul style="list-style-type: none"> — Tiempo de cirugía alto — Curva de aprendizaje larga — Técnica menos usada (experiencia de los cirujanos) — Visualización dificultosa — Reducción visceral dificultosa

Tabla 4.: ventajas y desventajas de las técnicas quirúrgicas para la reparación del defecto diafragmático

Reparación del defecto diafragmático

Cuando el defecto es demasiado grande para ser reparado mediante sutura primaria, se deben usar técnicas reconstructivas para evitar el cierre a tensión, que aumenta el riesgo de recurrencia. [26]

- Parches protésicos: la complicación más temida tras la reparación con parche es la recurrencia de la hernia. Para evitarla, hay varios aspectos a tener en cuenta: el tipo de parche y su tamaño y el material de sutura empleado. Además de estos factores, el riesgo de recurrencia depende de la técnica quirúrgica, el abordaje quirúrgico, las comorbilidades del paciente y el tipo y tamaño de defecto diafragmático. [26]

Respecto a la técnica quirúrgica, se ha puesto especial énfasis a la importancia de la sutura del parche protésico al defecto de manera segura (se pueden pasar los puntos de sutura alrededor de las costillas y los músculos intercostales). El material de sutura para fijar los parches generalmente es no reabsorbible. Muchos utilizan materiales de sutura sintéticos, mientras que otros cirujanos prefieren aun la seda. Por ejemplo, Holcomb et al. propusieron que la seda, mediante la estimulación de la respuesta inflamatoria, promueven la neovascularización y el crecimiento de tejido alrededor del parche. En 1984, Bax y Collins introdujeron por primera vez el uso de un parche con forma de cono para evitar la ampliación de la cavidad torácica que provocaban los planos. Loff et al. desarrollaron este concepto, informando de una serie de casos de 52 lactantes tratados con parches con forma de cono, que proporcionan un volumen abdominal adicional de 20 ml y facilitan el crecimiento de tejidos debido a la creación de pliegues por el material redundante cuando se sutura a los bordes del diafragma. [26]

Se han usado una gran variedad de biomateriales para cerrar los grandes defectos diafragmáticos, que son tanto naturales (Surgisis®, un tipo de submucosa intestinal porcina con colágeno tipo 1 acelular, enriquecido con factores de crecimiento) como sintéticos (politetrafluoroetileno expandido o PTFE). La elección de los materiales no está sujeta a acuerdos unánimes, sino que depende del centro y de su práctica. Comparando en un metaanálisis PTFE y Surgisis® en niños con HDC, parece que no hay diferencias significativas respecto a la recurrencia de la hernia o a la tasa de obstrucción intestinal. Permacol® es otro biomaterial natural, una hoja acelular de colágeno porcino que presenta una reacción inflamatoria moderada; pero en un estudio experimental con corderos, Permacol® ha demostrado menor integración que PTFE. Se ha demostrado menor tasa de recurrencia con una malla de material compuesto de PTFE, en el lado abdominal para prevenir las adherencias, y monofilamento de polipropileno macroporoso (Marlex™) en el lado torácico, para proporcionar mayor capacidad de crecimiento tisular. Curiosamente, algunos autores han refutado la hipótesis de que los diafragmas cerrados mediante parche son menos propensos a la recurrencia que los cierres primarios. [26]

Curiosamente, algunos autores, han desechado la hipótesis de que los parches disminuyen la tasa de recurrencia. Por ejemplo, Tsai et al. obtuvieron los siguientes resultados: tasa de recurrencia del 5,4 % (parche) vs 4,3 % (cierre primario) y Garriboli et al. 8,8 % (parche) vs 5,6 % (cierre primario). Probablemente, estas tasas de recurrencia tan altas tras la reparación con parche se deban a cuestiones técnicas, por ejemplo el tamaño del defecto (se usan más parches cuanto más grande sea la hernia). Aun así, los resultados son controvertidos y no existen protocolos claros, siendo cada centro hospitalario el que propone sus propios criterios de selección para las distintas técnicas. [26], [34]

- Colgajos musculares: se han descrito diferentes colgajos musculares, tanto de la pared torácica como abdominal para casos de HDC recurrente o agenesia de un hemidiafragma. Bianchi et al., en 1983 propuso el uso de colgajo de músculo dorsal ancho como alternativa al parche protésico. Su principal ventaja es el flujo sanguíneo procedente de los vasos perforantes lumbares que permiten la reparación de grandes defectos y crecen

a la vez que el niño. Posteriormente, Sydorak et al. documentaron por primera vez la preservación de la función del nervio frénico en un niño con HDC recurrente al que se había reconstruido con colgajo muscular de dorsal ancho. [26]

- Ingeniería de tejidos: algunos autores han intentado crear un diafragma en el laboratorio mediante ingeniería de tejidos. En 2004, Fuchs et al. publicaron una reconstrucción del diafragma con HDC en una oveja mediante tendón autólogo diseñado a partir de amniocitos mesenquimales. En 2009, Conconi et al. implantaron con éxito “acellular diaphragmatic matrices seeded with myoblasts and coated with vascular endothelial growth factor silica gels” en ratas. Sin embargo, los autores reportaron una respuesta angiogénica anormal debido a un exceso de concentración de factor de crecimiento local. Además de estos intentos de crear parches biológicos funcionales, existen grupos de investigación centrados en la investigación de células madre y el tratamiento de regeneración pulmonar para los bebés afectados de HDC con hipoplasia pulmonar. [37], [38]

BIBLIOGRAFÍA

- [1] Merrell AJ, Kardon G. Development of the diaphragm – a skeletal muscle essential for mammalian respiration. *FEBS Journal* 280 (2013) 4026–4035
- [2] Sadler TW. *Langman Embriología Médica*. 5ª edición. Editorial médica Panamericana. Printed in Mexico, 1988.
- [3] William J. Larsen. *Embriología Humana*. 3ª edición. Elsevier Science, 2003.
- [4] Keith L. Moore. *Embriología Básica*. 5ª edición. McGraw Hill Interamericana.
- [5] Pober BR. Overview of epidemiology, genetics, birth defects, and chromosome abnormalities associated with CDH. *Am J Med Genet Part C Semin Med Genet* 2007; 145C: 158–171.
- [6] García-Posada R., Gómez O., Martínez JM., Puerto B., Gratacós E. Congenital diaphragmatic hernia: Prognosis and current status of fetal therapy. A practice guideline. *Diagn prenatal*. 2012; 23: 126–133
- [7] Deprest J et al. Prenatal management of the fetus with isolated congenital diaphragmatic hernia in the era of the TOTAL trial. *Seminars in Fetal & Neonatal Medicine*. 2014; 19: 338-348
- [8] Kasemsri Srisupundit, Deprest et al. Targeted array comparative genomic hybridisation (array CGH) identifies genomic imbalances associated with isolated congenital diaphragmatic hernia (CDH). *Prenat Diagn* 2010; 30: 1198–1206.
- [9] Biggio JR, Descartes MD, Carroll AJ, Holt RL. Congenital diaphragmatic hernia: Is 15q26.1 26.2 a candidate locus? *American Journal of Medical Genetics* 2004; 126A: 183–185
- [10] Doné E et al. Prenatal diagnosis, prediction of outcome and in utero therapy of isolated congenital diaphragmatic hernia. *Prenat Diagn* 2008; 28: 581–591.
- [11] Dassinger MS et al. Early repair of congenital diaphragmatic hernia on extracorporeal membrane oxygenation. *Journal of Pediatric Surgery* 2010; 45: 693–697
- [12] Graham G, Devine PC. Antenatal diagnosis of Congenital Diaphragmatic Hernia. *Semin Perinatol* 2005; 29: 69–76.
- [13] Manso PH, Figueira RL, Prado CM, Gonc FL, Simo AL, Ramos SG and Sbragia L. Early neonatal echocardiographic findings in an experimental rabbit model of congenital diaphragmatic hernia. *Brazilian Journal of Medical and Biological Research* 2015; 00(00)
- [14] Benachi A et al. Advances in prenatal diagnosis of congenital diaphragmatic hernia. *Seminars in Fetal & Neonatal Medicine* 2014; 19: 331-337
- [15] Jay PY, Bielinska M, Erlich JM, Mannisto S, Pu WT, Heikinheimo M, et al. Impaired mesenchymal cell function in Gata4 mutant mice leads to diaphragmatic hernias and primary lung defects. *Dev Biol*, 2007; 301: 602–614

- [16] Deprest J et al. The making of fetal surgery. Review of current practice. *Prenat Diagn* 2010; 30: 653–667.
- [17] Wynn J, Yu L, Chung WK. Genetic causes of congenital diaphragmatic hernia. *Seminars in Fetal and Neonatal Medicine*. Volume 19, Issue 6, December 2014, Pages 324–330
- [18] Torfs CP, Curry CJ, Bateson TF, Honore LH. A population-based study of congenital diaphragmatic hernia. *Teratology*, 1992; 46: 555–565
- [19] Major D, Cadenas M, Fournier L, Leclerc S, Lefebvre M, Cloutier R. Retinol status of newborn infants with congenital diaphragmatic hernia. *Pediatr Surg Int*, 1998; 13: 547–549
- [20] Mohseni-Bod H, Bohn D. Pulmonary hypertension in congenital diaphragmatic hernia. *Semin Pediatr Surg* 2007
- [21] Doné E, Jani J, Van Schoubroeck D, Debeer A, Deprest J. 2006. Maternal hyperoxygenation test in fetuses with prenatally treated severe diaphragmatic hernia: longitudinal observation study. *Am J Obstet Gynecol* 195: (suppl. s21): 45.
- [22] Cruz-Martínez R, Gratacos E. Cirugía fetal endoscópica. *Ginecol Obstet Mex* 2014; 82: 325-336.
- [23] Metkus AP, Filly RA, Stringer MD, Harrison MR, Adzick NS. Sonographic predictors of survival in fetal diaphragmatic hernia. *Pediatr Surg* 1996; 31: 148–152.
- [24] Cannie M, Jani J, Van Kerkhove F, et al. Fetal body volume at MR imaging to quantify total fetal lung volume—normal ranges. *Radiology* 2008; 247(1): 197–203.
- [25] Nelson SM, Hajivassiliou CA, Haddock G, et al. Rescue of the hypoplastic lung by prenatal cyclical strain. *Am J Respir Crit Care Med* 2005; 171: 1395–1402.
- [26] Zani A et al. Advances in the surgical approach to congenital diaphragmatic hernia. *Seminars in Fetal & Neonatal Medicine* 2014; 19: 364-369
- [27] Moyer V, Moya F, Tibboel R, Losty P, Nagaya M, Lally KP. Late versus early surgical correction for congenital diaphragmatic hernia in newborn infants. *Cochrane Database Syst Rev* 2002;(3):CD001695.
- [28] Tonks A, Wylde M, Somerset DA, Dent K, Abhyankar A, Bagchi I, et al. Congenital malformations of the diaphragm: findings of the West Midlands Congenital Anomaly Register 1995 to 2000. *Prenat Diagn*, 2004; 24: 596–604
- [29] Beck C, Alkasi O, Nikischin W, Engler S, Caliebe A, Leuschner I, et al. Congenital diaphragmatic hernia, etiology and management, a 10-year analysis of a single center. *Archs Gynecol Obstet*, 2008; 277: 55–63
- [30] You LR, Takamoto N, Yu CT, Tanaka T, Kodama T, Demayo FJ, et al. Mouse lacking COUP-TFII as an animal model of Bochdalek-type congenital diaphragmatic hernia. *Proc Natl Acad Sci USA*, 2005; 102: 16351–16356

- [31] Kantarci S, Ackerman KG, Russell MK, Longoni M, Sougnez C, Noonan KM, et al. Characterization of the chromosome 1q41q42.12 region, and the candidate gene DISP1, in patients with CDH. *Am J Med Genet*, 2010; 152A: 2493–2504
- [32] Hosokawa S, Takahashi N, Kitajima H, Nakayama M, Kosaki K, Okamoto N. Brachmann–de Lange syndrome with congenital diaphragmatic hernia and NIPBL gene mutation. *Congenital Anom*, 2010; 50: 129–132
- [33] Rescorla FJ, Shedd FJ, Grosfeld JL, Vane DW, West KW. Anomalies of intestinal rotation in childhood: analysis of 447 cases. *Surgery* 1990; 108: 710-5.
- [34] Garriboli M, Eaton S, Pierro A, De Coppi P. More patches or more lung in congenital diaphragmatic hernia? *J Pediatr Surg* 2012; 47: 1968.
- [35] Becmeur F, Jamali RR, Moog R, Keller L, Christmann D, Donato L, et al. Thoracoscopic treatment for delayed presentation of congenital diaphragmatic hernia in the infant. *Surg Endosc* 2001; 15: 1163.
- [36] Yang EY, Allmendinger N, Johnson SM, Chen C, Wilson JM, Fishman SJ. Neonatal thoracoscopic repair of congenital diaphragmatic hernia: selection criteria for successful outcome. *J Pediatr Surg* 2005; 40: 1369-75.
- [37] Conconi MT, Bellini S, Teoli D, de Coppi P, Ribatti D, Nico B, et al. In vitro and in vivo evaluation of acellular diaphragmatic matrices seeded with muscle precursors cells and coated with VEGF silica gels to repair muscle defect of the diaphragm. *J Biomed Mater Res A* 2009; 89: 304-16.
- [38] Fuchs JR, Kaviani A, Oh JT, LaVan D, Udagawa T, Jennings RW, et al. Diaphragmatic reconstruction with autologous tendon engineered from mesenchymal amniocytes. *J Pediatr Surg* 2004; 39: 834-8.