

José Fernando Trebolle

Aplicación de la imagen  
tridimensional a la cirugía  
laparoscópica del colon: análisis  
morfométrico a partir de  
reconstrucciones de TAC, estudio  
en cadáver y en vivo

Departamento  
Anatomía e Histología Humanas

Director/es  
Escolar Castellón, Juan de Dios  
García Martínez, Virginio  
Sánchez Margallo, Francisco Miguel

<http://zaguan.unizar.es/collection/Tesis>





**Universidad**  
Zaragoza

Tesis Doctoral

**APLICACIÓN DE LA IMAGEN  
TRIDIMENSIONAL A LA CIRUGÍA  
LAPAROSCÓPICA DEL COLON:  
ANÁLISIS MORFOMÉTRICO A PARTIR  
DE RECONSTRUCCIONES DE TAC,  
ESTUDIO EN CADÁVER Y EN VIVO**

Autor

José Fernando Trebolle

Director/es

Escolar Castellón, Juan de Dios  
García Martínez, Virginio  
Sánchez Margallo, Francisco Miguel

**UNIVERSIDAD DE ZARAGOZA**

Anatomía e Histología Humanas

2015





TESIS DOCTORAL

**APLICACIÓN DE LA IMAGEN TRIDIMENSIONAL A  
LA CIRUGÍA LAPAROSCÓPICA DEL COLON.  
ANÁLISIS MORFOMÉTRICO A PARTIR DE  
RECONSTRUCCIONES DE TAC.  
ESTUDIO EN CADÁVER Y EN VIVO.**

JOSÉ FERNANDO TREBOLLE

Departamento de Anatomía e Histología Humanas.  
Facultad de Medicina. Universidad de Zaragoza.

CONFORMIDAD DE LOS DIRECTORES

Prof. Dr. D. Juan de Dios Escolar Castellón

Dr. D. Francisco Miguel Sánchez Margallo

Prof. Dr. D. Virginio Enrique García Martínez



2015



A mi familia,  
lo más importante que hay en mi vida.





# Agradecimientos

---

Al Prof. Juan de Dios Escolar Castellón, director de esta Tesis y amigo personal, por su apoyo constante, y por tantas horas de dedicación a este trabajo, sin las cuales, no hubiera sido posible su realización.

Al Dr. Francisco Miguel Sánchez Margallo, director de esta Tesis, por confiar en este trabajo, por transmitirme su experiencia investigadora para poder llevarlo a cabo, y por haberme permitido trabajar con los medios y el personal del CCMIJU.

Al Prof. Virginio Enrique García Martínez, director de esta Tesis, por su consejo y ayuda en el diseño, elaboración, y redacción de este trabajo, y por haber mostrado tanto interés en que saliera adelante.

Al Prof. Jesús Usón Gargallo, de quien partió la idea del proyecto. Por haber pensado en mí para desarrollarlo, por su apoyo incondicional y desinteresado, y por mostrarme que siendo ambicioso, y con esfuerzo, dedicación y constancia, es posible conseguir el éxito.

Al Dr. José Antonio Fatás Cabeza, por su implicación en este trabajo, por la confianza depositada en mí como cirujano, por haberme dado la oportunidad de formarme en cirugía laparoscópica con los mejores, y por tener tiempo para mí siempre que lo he necesitado.

A la Prof. Carmen López Sánchez, por su colaboración y ayuda en la elaboración de este trabajo, y en la redacción de los artículos científicos que lo acompañan.

A Juan Maestre Antequera, por su ayuda en el Estudio radiológico en cadáveres y en la reconstrucción tridimensional de las imágenes del mismo. A María Pérez Vela, por su magnífico diseño de portada. A todos los profesionales del Centro de Cirugía de Mínima Invasión Jesús Usón, en especial a los miembros de la Unidad de Laparoscopia, por sus constantes palabras de ánimo, y por sus consejos para la maquetación. A Eva Sequeira Jiménez, por hacer tan fáciles las estancias en Cáceres.

A la Prof. Encarna Rubio Aranda, por su colaboración en el diseño y análisis estadístico de este trabajo, y por su ayuda en la redacción del mismo.

A Mercedes Muñoz Escolá, por su consejo en la búsqueda bibliográfica y en la recogida de artículos científicos.

Al Servicio de Radiología del Hospital Royo Villanova de Zaragoza, en especial a la Dra. Alicia Blasco Satué y al Dr. Agustín Rodríguez Borobia, por su ayuda en la adquisición e interpretación de las imágenes de TAC.

A mis compañeros del Servicio de Cirugía General del Hospital San Pedro de Logroño, por los cinco magníficos años de residencia que pasé con ellos, donde me inculcaron la importancia del trabajo, el esfuerzo y el respeto a los pacientes para ser un buen profesional.

A mis compañeros del Servicio de Cirugía General del Hospital Royo Villanova de Zaragoza, por todo lo que me han enseñado y ayudado en los más de cuatro años de trabajo diario a su lado, por la paciencia que han tenido conmigo, y por el ánimo que me han transmitido durante el desarrollo de esta Tesis.

A todos mis amigos y amigas, del colegio, de la facultad, del hospital...por tantos y tan buenos momentos compartidos.

Y por supuesto a mi familia. A mis abuelos Enrique, Manuela, Pilar y Donato, porque su recuerdo me ayuda a intentar ser mejor cada día. A mis padres Rosa y Pepe, por haberme dado todo en la vida, por sus sacrificios a diario para hacerme feliz, y por ser un modelo de comportamiento para mí. A mi hermana María, por cuidarme tanto, por su confianza, por su complicidad, y por ser la mejor hermana que se podría tener. A mis tíos Ina y Enrique, por su cariño y sus consejos, y por los valores de trabajo, dedicación y educación que me han sabido inculcar. A Julia y a Tere, por aceptarme y tratarme desde el primer día como uno más. Y a mi mujer Isabel, por todos estos años a su lado, por quererme tal y como soy, por convertir en fácil lo difícil, y hasta lo que parece imposible, por creer tanto en mí, y por hacerme sentir tan especial cada día.

Esta Tesis ha sido posible gracias a todos vosotros.

# Abreviaturas

---

(AE) ángulo esplénico

(AH) ángulo hepático

(AMI) arteria mesentérica inferior

(AMS) arteria mesentérica superior

(ESPINA) espina iliaca anterosuperior

(IMC) Índice de Masa Corporal

(PUBIS) sínfisis del pubis

(UDS) unión descendente-sigma

(UIC) unión ileocecal

(2D) dos dimensiones

(3D) tres dimensiones



# Índice

---

<b>Introducción</b>	1
<b>Revisión Bibliográfica y Estado actual del tema</b>	3
<b>Desarrollo embrionario del tubo digestivo</b>	3
<b>Anatomía del colon</b>	5
Morfología externa	5
Fijaciones peritoneales	5
Vascularización arterial y drenajes venoso y linfático	6
Variabilidad anatómica de la vascularización arterial	8
Sistema nervioso autónomo simpático y parasimpático y sistema neuroentérico	8
<b>Abordaje quirúrgico del colon por cirugía laparoscópica</b>	9
<b>Influencia de los cambios de posición en la disposición de los órganos abdominales</b>	11
<b>Radiología aplicada al estudio de la anatomía del colon y su variabilidad</b>	11
<b>Reconstrucciones radiológicas 3D. Estudios morfométricos y aplicabilidad clínica</b>	12
<b>Estado actual del tema</b>	13
<b>Objetivos</b>	15
<b>Material y Método</b>	17
<b>Material</b>	17
<i>Hardware</i> informático	17
<i>Software</i> informático para la recogida de datos y tratamiento de texto	17

Población de estudio	17
Sistemas TAC	18
Material para la manipulación de cadáveres	18
<i>Software</i> informático para el tratamiento de imágenes	19
<b>Método</b>	19
Estudio radiológico en cadáveres	19
Estudio radiológico en pacientes	19
Descripción de los puntos y de las variables de medida	19
Procesado de imágenes radiológicas	21
Obtención de medidas	22
Análisis morfológico	24
Análisis morfométrico y estadístico	24
<b>Resultados</b>	25
<b>Estudio radiológico en cadáveres</b>	25
Análisis morfológico	25
Análisis morfométrico	25
<i>Relación de las variables morfométricas formadas por los puntos PUBIS - AMS - AMI</i>	25
<i>Relación de las variables morfométricas formadas por los puntos PUBIS - AH - AE</i>	30
<i>Relación de las variables morfométricas formadas por los puntos PUBIS - UIC - UDS</i>	30
<i>Relación de las variables morfométricas formadas por los puntos AMS - AH - AE</i>	31
<i>Relación de las variables morfométricas formadas por los puntos AMI - AH - AE</i>	31
<b>Estudio radiológico en pacientes</b>	32
Análisis morfológico	32
Análisis morfométrico y estadístico	32

<i>Descripción de la muestra</i>	32
<i>Análisis de las variables morfométricas entre los grupos según el sexo</i>	45
<i>Análisis de las variables morfométricas entre los grupos según la edad</i>	46
<i>Análisis de las variables morfométricas entre los grupos según el IMC</i>	47
<i>Análisis de correlación entre la edad y el IMC y las variables morfométricas</i>	49
<i>Análisis de correlación entre las variables morfométricas</i>	50
<b>Discusión</b>	51
<b>Conclusiones</b>	59
<b>Resumen</b>	61
<b>Summary</b>	62
<b>Bibliografía</b>	63
<b>Textos</b>	63
<b>Artículos</b>	64
<b>Trabajos más relevantes del doctorando</b>	71





# Introducción

---

Un buen conocimiento de la anatomía humana es un requisito básico para cualquier profesional de la medicina. Los cirujanos deben estar especialmente sensibilizados con esta cuestión, pues de ella depende en gran medida el éxito de sus intervenciones.

El colon, es un órgano que ha sido ampliamente estudiado desde el punto de vista anatómico. Los tratados clásicos han descrito de forma minuciosa su desarrollo embriológico (Langmann *et al.*, 2004; Moore *et al.*, 2008), la morfología de sus diferentes segmentos, y sus relaciones con estructuras adyacentes, ya sean vísceras o elementos óseos (Testut y Latarjet, 1958; Rouviere *et al.*, 2005; Netter, 2013). Además, las disecciones en cadáver nos han ayudado a complementar este conocimiento expuesto en la literatura (Hounnou *et al.*, 2002), siendo una parte fundamental en la enseñanza de esta disciplina en las facultades de Medicina.

La radiología clásica es una rama muy importante en la práctica clínica diaria. La anatomía radiológica del colon también es bien conocida hoy en día, y nos sirve para estudiar la gran variabilidad anatómica existente en este órgano (Ramachandran *et al.*, 2009).

La tecnología de reconstrucción tridimensional basada en imágenes radiológicas, ya sean de tomografía axial computarizada (TAC), resonancia magnética nuclear (RMN) o colonoscopia virtual, supone un paso más en este conocimiento (Bourgouin *et al.*, 2012; Hirai *et al.*, 2013; Hong *et al.*, 2014), favoreciendo una mejor descripción anatómica del colon y una mayor precisión en

los diagnósticos de patologías sobre este órgano. Y permite ver, a través de comparativas entre diferentes sujetos, cómo pueden influir factores como la edad, el sexo o el volumen corporal en la disposición anatómica del colon (Iafrate *et al.*, 2007; Khashab *et al.*, 2009). Además, permite estudiar la anatomía del órgano modificando su posición de decúbito supino a decúbito prono, hecho que tiene una gran aplicabilidad en la práctica clínica (Kim *et al.*, 2007; Punwani *et al.*, 2009; Kim *et al.*, 2011).

Por otra parte la laparoscopia es, en la actualidad, la técnica quirúrgica de elección sobre la mayoría de procedimientos quirúrgicos sobre el colon y el recto. Los beneficios de ésta frente a la cirugía abierta son bien conocidos (Weeks *et al.*, 2002; COST Study Group, 2004), y es por ello por lo que los equipos quirúrgicos de los diferentes hospitales deben estar formados y habituados a estas técnicas (Barassaud *et al.*, 2014).

El hecho de conocer la anatomía del colon en tres dimensiones, a partir de imágenes radiológicas, antes de la intervención quirúrgica, permite establecer estrategias preoperatorias que faciliten el abordaje y el desarrollo de la cirugía (Targarona *et al.*, 2008; Killeen *et al.*, 2010; Hirai *et al.*, 2013).

La cirugía laparoscópica del colon precisa una serie de cambios de posición de la mesa quirúrgica para modificar la disposición de los órganos intraabdominales y facilitar la exposición del campo operatorio (Valverde y Mosnier, 2013; Pirlet *et al.*, 2014). Estos cambios, junto a la modificación de la cavidad

abdominal provocada por la insuflación de neumoperitoneo, condicionan una anatomía diferente a la clásicamente conocida.

Hay estudios que reproducen sobre el cadáver diferentes técnicas quirúrgicas del colon (Giger *et al.*, 2008; Bonnet *et al.*, 2013; Thum-umnuaysuk *et al.*, 2013). Poder simular las condiciones reales de la cirugía laparoscópica del colon, y obtener una imagen tridimensional de la anatomía modificada, nos permite conocer la disposición del órgano antes y durante la cirugía, pues estos cambios producidos se pueden medir y analizar (Fernando Trebolle *et al.*, 2014).

Hay que señalar, que la aplicabilidad de las reconstrucciones tridimensionales no se limita a la práctica clínica. Basándose en las mismas, es factible el desarrollo de modelos anatómicos virtuales y de modelos de simulación para una mejor enseñanza y entrenamiento en técnicas de cirugía laparoscópica (Trelease *et al.*, 2008; Jones *et al.*, 2015).

Con todo ésto, la hipótesis planteada en nuestro trabajo es demostrar si el colon sufre modificaciones en su anatomía y su disposición, y si éstas se pueden relacionar con la posición, el sexo, la edad y el índice de masa corporal.

# Revisión Bibliográfica y Estado actual del tema

---

## **Desarrollo embrionario del tubo digestivo**

El celoma intraembrionario, primordio de las cavidades corporales, inicia su desarrollo al final de la tercera semana. En el comienzo de la cuarta aparece como una cavidad en forma de herradura, cuya curva representa la futura cavidad pericárdica, y las porciones laterales las futuras cavidades pleural y peritoneal. En la cuarta semana, durante el plegamiento del disco embrionario se unen entre sí las partes laterales del celoma en la cara ventral del embrión. Las partes derecha e izquierda se fusionan para formar la cavidad peritoneal (Netter, 2005; Moore *et al.*, 2008).

Plegado el embrión, parte del saco vitelino queda incorporado formando parte del intestino primitivo. En el extremo cefálico y en el caudal quedan dos fondos de saco ciegos, el intestino anterior y el posterior, mientras que el intestino medio sigue unido al saco vitelino. Del intestino medio derivan el intestino delgado, desde el pedículo hepático, hasta los dos tercios proximales del colon transversal, recibiendo su riego de la arteria mesentérica superior (Langmann *et al.*, 2004; Netter, 2005). Conforme el intestino medio se alarga forma un asa ventral en “U”, que se proyecta hacia los restos del celoma extraembrionario (hernia umbilical fisiológica), lo que sucede al inicio de la sexta semana, debido al insuficiente espacio en el abdomen por el gran tamaño del hígado. La rama craneal del intestino medio crece con rapidez y forma el asa de intestino delgado, y la parte caudal sufre pocos cambios

con excepción del desarrollo del divertículo cecal (primordio del ciego y del apéndice) (Langmann *et al.*, 2004; Netter, 2005). Mientras se encuentra en el cordón umbilical, el asa del intestino medio gira 90 ° en sentido contrario a las agujas del reloj alrededor del eje de la arteria mesentérica superior (Langmann *et al.*, 2004; Jeong *et al.*, 2009), lo que lleva la rama craneal del asa a la derecha y la porción caudal a la izquierda. En la décima semana el intestino regresa al abdomen. En primer lugar lo hace el delgado, pasando el duodeno por detrás de la arteria mesentérica superior, y ocupando la parte central del abdomen. Cuando hace lo propio el intestino grueso, éste sufre una rotación adicional de 180 ° en sentido contrario a las agujas del reloj, ocupando más tarde la parte derecha del abdomen (Langmann *et al.*, 2004; Netter, 2005).

Del intestino caudal derivan el tercio distal del colon transversal, el colon descendente, el sigma, el recto y la porción superior del conducto anal, recibiendo todos ellos la irrigación de la arteria mesentérica inferior. La porción terminal del intestino caudal es la cloaca que se divide por el tabique urorectal en recto y parte craneal del conducto anal de manera dorsal y seno urogenital en forma ventral (Netter, 2005; Moore *et al.*, 2008). Hacia la séptima semana se fusionan el tabique urorectal con la membrana cloacal en lo que será el cuerpo perineal del adulto. Los dos tercios superiores del conducto anal del adulto derivan del intestino caudal y el tercio inferior lo hace a partir del proctodeo, depresión ectodérmica donde se ubica la

membrana anal que se romperá al final de la octava semana. La unión del ectodermo del proctodeo y el endodermo del intestino caudal forma la línea pectínea (Netter, 2005; Moore *et al.*, 2008).

La rotación del estómago y del duodeno origina la reubicación de éste último y del páncreas a la derecha, donde el colon los presiona contra la pared posterior del abdomen. Las capas adyacentes de peritoneo se fusionan y a continuación desaparecen (Figuras 1 y 2). En consecuencia, la mayor parte del duodeno y el páncreas se tornan retroperitoneales (Jeon *et al.*, 2009; Jeong *et al.* 2009). La fijación del mesenterio dorsal a la pared posterior se modifica después de que el intestino regrese a la cavidad abdominal. En un primer momento está en un plano medio, y conforme crecen

se alargan, toman su posición final, y sus mesos son presionados contra la pared posterior del abdomen. El meso del colon ascendente se fusiona con el peritoneo parietal posterior y desaparece. La presión que ejerce el colon contra el duodeno hacia la pared posterior hace que se absorba la mayor parte del meso duodenal (Moore *et al.*, 2008). Tras desaparecer el mesenterio del colon, el meso del abanico del intestino delgado adquiere una nueva línea de fijación que se extiende en dirección inferolateral desde la unión duodenoyeyunal hasta la línea íleocecal. El colon descendente se sitúa de forma retroperitoneal conforme su mesenterio se fusiona con el de la pared posterior izquierda del abdomen y desaparece (Figuras 3 y 4). El mesenterio del sigma se conserva, quedando en el adulto más corto (Netter, 2005).

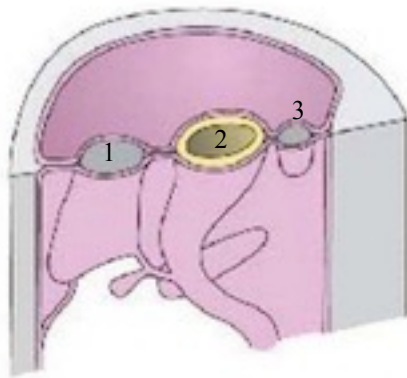


Figura 1. Disposición del hígado, estómago y bazo en la quinta semana de desarrollo. 1: hígado. 2: estómago. 3: bazo (©Thieme, 2007).

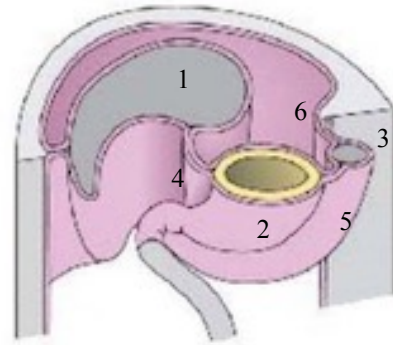


Figura 2. Disposición del hígado, estómago y bazo en la undécima semana de desarrollo, y formación de los epiplones mayor y menor, y del ligamento gastroesplénico. 1: hígado. 2: estómago. 3: bazo. 4: epiplon menor. 5: epiplon mayor. 6: ligamento gastroesplénico (©Thieme, 2007).

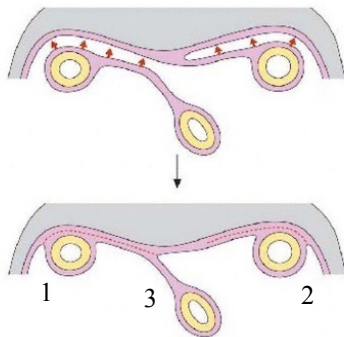


Figura 3. Fusión del meso del colon ascendente y descendente con el peritoneo parietal (corte transversal). 1: colon ascendente. 2: colon descendente. 3: intestino delgado y su meso. (©Thieme, 2007).

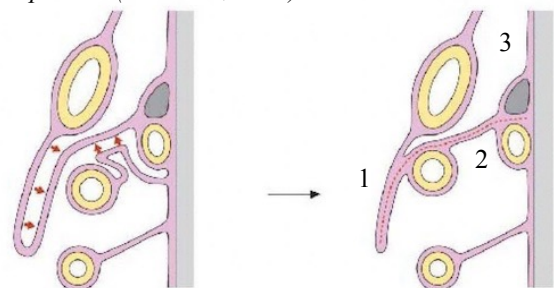


Figura 4. Formación del epiplon mayor y mesocolon transversal y de la transcavidad de los epiplones (corte sagital). 1: epiplon mayor. 2: mesocolon transversal. 3: transcavidad de los epiplones (©Thieme, 2007).

## Anatomía del colon

### Morfología externa

El colon es la porción de tubo digestivo comprendida entre la válvula ileocecal y el recto. El conjunto de los segmentos cólicos se dispone en forma de marco en la cavidad abdominal (Testut y Latarjet, 1958; Rouviere *et al.*, 2005; Netter, 2013). El ciego y el colon ascendente ocupan el flanco derecho, girando éste último a nivel del ángulo hepático. El colon transverso cruza el abdomen. La porción derecha de éste se sitúa casi en horizontal a lo largo de la curvatura mayor gástrica. El colon transverso izquierdo asciende hacia el hipocondrio, y el ángulo izquierdo (ángulo esplénico) ocupa una posición más profunda. El colon gira entonces en sentido inferior para descender por el flanco de ese lado (colon descendente). La porción terminal del colon izquierdo (sigma) describe un bucle de concavidad inferior hasta la unión con el recto, que se encuentra a la altura del promontorio sacro, considerando esta zona la parte proximal del recto, y la parte distal se localiza en el borde proximal del complejo esfinteriano anal (Testut y Latarjet, 1958; Sobotta *et al.*, 2000; Corman, 2005; Gallot, 2006, Netter, 2013).

Son muchas las variaciones anatómicas que puede mostrar el marco cólico. El ciego puede situarse por delante de la región lumbar y del riñón. Otras veces sobresale por dentro del psoas y de los vasos iliacos externos, pudiendo descender hacia la pelvis (Rouviere *et al.*, 2005; Sibilleau *et al.*, 2013). El colon transverso puede modificar su posición en función de la longitud del mismo. El sigma, según sea más o menos largo, puede ascender en la cavidad abdominal por delante de las asas de delgado y del colon descendente, o descender hasta el recto siguiendo la pared posterolateral izquierda en caso de que sea corto (Bhatnagar *et al.*, 2004; Rouviere *et al.*, 2005; Baessler *et al.*, 2006; Alatisse *et al.*, 2013).

En su morfología externa, el colon presenta haustras que improntan en la luz en forma de pliegues semilunares. La superficie cólica está además recorrida por las tenias, que son la condensación de la capa muscular externa longitudinal. Del ciego al sigma existen tres, una anterior (en el borde libre) y las otras dos posterolaterales. A nivel del sigma, las tenias se reducen a dos, una anterior y otra posterior, para desaparecer un poco por debajo de la unión colorrectal. Unos fragmentos adiposos, los apéndices epiploicos, se insertan en las porciones derechas y sobre todo izquierdas del colon, a ambos lados de las tenias (Testut y Latarjet, 1958; Rouviere *et al.*, 2005; Gallot, 2006; Drake, 2010).

### Fijaciones peritoneales

El colon está rodeado por todas sus caras por la capa serosa peritoneal que lo une al peritoneo preaórtico, creando una lámina por la que discurren los vasos: el mesocolon (Corman, 2005; Rouviere *et al.*, 2005,; Gallot, 2006; Netter, 2015). El mesocolon de los segmentos cólicos derechos e izquierdos, tras situarse en un plano frontal debido a la rotación del asa cólica primitiva, se adhiere durante el desarrollo embrionario a la pared abdominal. Su fusión con el peritoneo parietal posterior primitivo constituye las fascias de fijación derecha e izquierda (fascias de Toldt), que fijan por detrás los segmentos cólicos verticales derechos e izquierdos (Culligan *et al.*, 2012; Barassaud *et al.*, 2014). La fascia prerrenal se denomina fascia de Gerota y es una estructura resistente e independiente de la fascia de Toldt. El mesocolon transverso, más o menos largo e infiltrado por grasa, es libre y flotante, y cruza de derecha a izquierda. El transverso izquierdo no se exterioriza con tanta facilidad como el derecho, debido a que es más profundo. La raíz del mesocolon transverso marca el límite superior de la fijación y el repliegue de la hoja peritoneal sobre la pared posterior (Sobotta *et al.*, 2000; Gallot, 2006; Jeong *et al.*, 2009; Culligan *et al.*, 2012). Cruza por delante la segunda porción del duodeno y la

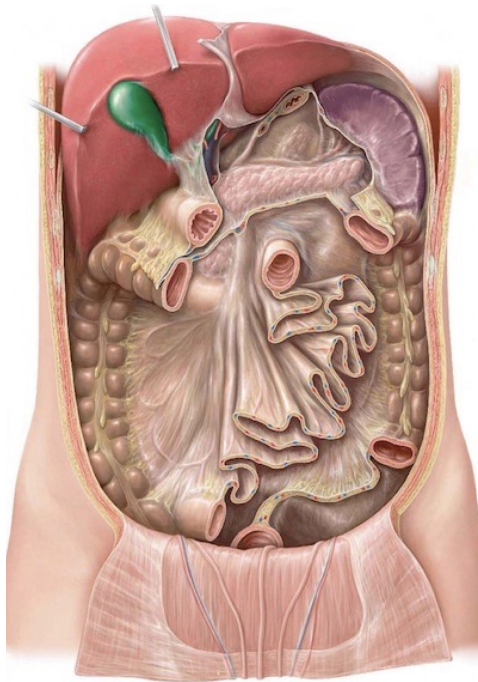


Figura 5. Distribución del mesocolon y del meso del intestino delgado. 1: raíz del mesocolon transverso. 2: raíz del mesosigma. 3: meso del intestino delgado. (©Thieme 2007).

cara anterior de la cabeza del páncreas, y después rodea el borde inferior de éste (Figura 5). El mesocolon pélvico también está libre. El límite inferior de la fascia de Toldt izquierda, oblicua en sentido inferolateral, constituye la raíz secundaria del mesosigma (Figura 5), la raíz primitiva, vertical, que fija en corto la porción terminal del sigma y la unión rectosigma (Gallot, 2006; Netter, 2013). La cara posterior del recto está revestida por un mesorrecto grueso e íntimamente adherido. Una capa fina de fascia de revestimiento cubre el mesorrecto y constituye una capa propia de fascia presacra, sobre la que se apone. La fascia endopélvica es una gruesa capa de peritoneo parietal que reviste las paredes y el suelo de la pelvis. La porción que se apone al periostio de la cara anterior del sacro es la fascia presacra. La fascia propia del recto es una fina condensación de la fascia endopélvica que envuelve el mesorrecto y se continúa distalmente para contribuir a los pedículos rectales laterales, estructuras que contienen la arteria rectal media y que se encuentran muy cerca de nervios autónomos. La fascia rectosacra o de Waldeyer es una gruesa

condensación de la fascia endopélvica que comunica la fascia presacra con la fascia propia a la altura de S4 y se extiende hasta el anillo anorrectal (Sobotta *et al.*, 2000; De Calan *et al.*, 2004; Rouviere *et al.*, 2005). A nivel del transverso se encuentra la inserción del eplon mayor. Pasa por delante del colon transverso y se fija lateralmente al diafragma por los ligamentos frenocólicos. Está formado por un repliegue del peritoneo del mesogastrio posterior que se desprende de la curvatura mayor gástrica, desciende por delante del colon y después asciende para adherirse a la cara superior del mesocolon transverso antes de unirse al peritoneo parietal posterior, de forma que limita la transcavidad de los eplones (Corman, 2005; Rouviere *et al.*, 2005; Jeon *et al.*, 2009). Entre la curvatura mayor gástrica y el colon, fusionado con la hoja superior del mesocolon transverso, se denomina ligamento gastrocólico, que puede separarse sin afectar a la vascularización cólica, ya que se puede encontrar un plano avascular entre las hojas epiplóica y mesocólica, con más o menos facilidad (Sobotta *et al.*, 2000; Gallot, 2006; Netter, 2013).

#### Vascularización arterial y drenajes venoso y linfático

Clásicamente se ha descrito una importante comunicación entre las grandes arterias y las ramas colaterales. El territorio de la arteria mesentérica superior termina en la porción distal del colon transverso y el de la mesentérica inferior comienza en la región de la flexura esplénica. Hay un gran vaso colateral, la arteria marginal, que comunica estas dos circulaciones y crea una arcada continua en el borde mesentérico del colon. Los vasos rectos de esta arteria se ramifican en intervalos cortos y perfunden directamente la pared intestinal (Testut y Latarjet, 1958; Sobotta *et al.*, 2000; Rouviere *et al.*, 2005; Netter, 2013). El trayecto de la arteria mesentérica superior en su trayecto supramesentérico desciende por delante de la aorta y por detrás del páncreas y de la vena

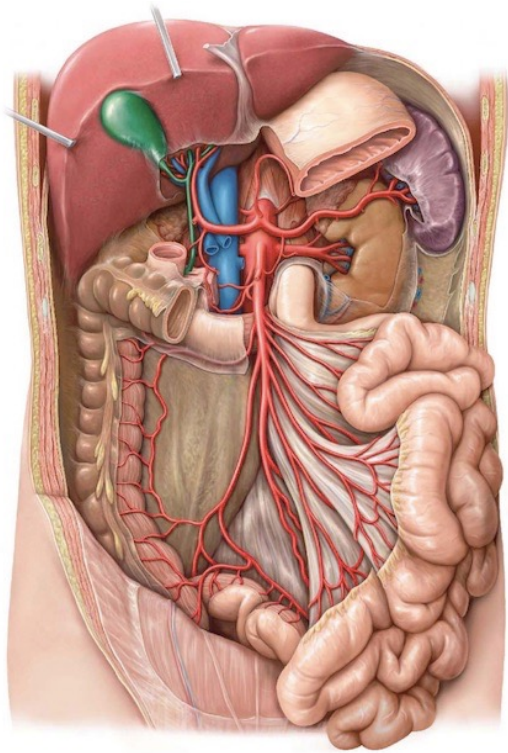


Figura 6. Recorrido y ramas de la AMS (©Thieme, 2007).

esplénica, a la izquierda y posterior a la vena mesentérica superior. En su trayecto intramesentérico desciende hacia abajo y hacia la derecha siguiendo la raíz del mesenterio. La arteria mesentérica superior irriga todo el intestino delgado y emite de 12 a 20 ramas yeyunales e ileales para el lado izquierdo y hasta 3 ramas cólicas principales para el lado derecho. La arteria ileocólica es la más constante y nutre el íleon terminal, el ciego y el apéndice. La arteria cólica derecha puede nacer directamente de la arteria mesentérica superior o bien como una rama de la arteria ileocólica o de la arteria cólica media. Nutre el colon ascendente y la flexura hepática y se comunica con la arteria cólica media a través de arcos arteriales marginales colaterales. La arteria cólica media es una rama proximal de la arteria mesentérica superior, que suele dividirse en una rama derecha y otra izquierda, que perfunden la porción proximal y distal del colon transverso respectivamente. La rama izquierda de la arteria cólica media puede perfundir también el territorio de la arteria cólica izquierda a través de un conducto colateral de la arteria marginal (Figura 6). La

arteria mesentérica inferior se origina en la aorta a la altura de L2-L3, discurrendo al principio del trayecto sobre ésta, y después sobre el psoas por dentro del uréter y de los vasos espermáticos, hasta que alcanza la iliaca primitiva, desde donde desciende por la raíz del mesocolon pelviano. La arteria cólica izquierda es la rama más proximal, que se dirige a la porción distal del colon transverso, la flexura esplénica y el colon descendente. De 2 a 6 ramas sigmoideas establecen arcadas colaterales con la arteria cólica izquierda, que perfunden el sigma y dan lugar a la arteria marginal. La arcada de Riolo es una colateral que comunica directamente la zona proximal de la arteria mesentérica superior con la zona proximal de la arteria mesentérica inferior. Su tamaño es muy variable, y el flujo puede ser anterógrado o retrógrado. La arteria mesentérica inferior termina en la arteria rectal superior, localizada en el mesorrecto, donde se ramifica y vuelve a entrar en la submucosa rectal, formando un plexo submucoso en la zona distal del recto (Figura 7). La arteria rectal media, rama de la arteria iliaca interna,

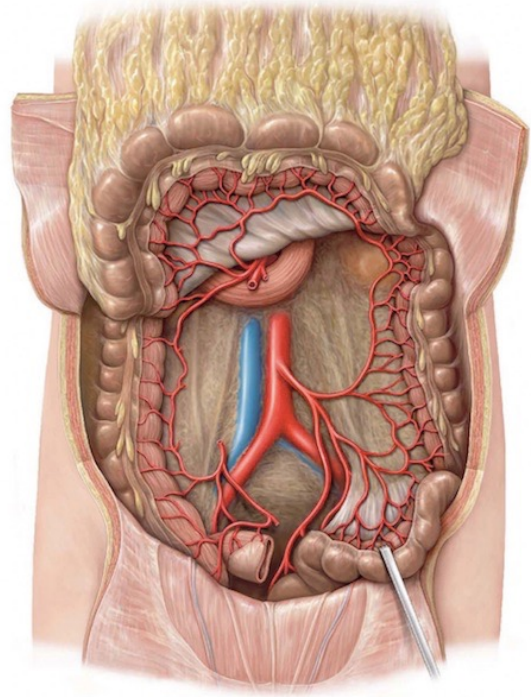


Figura 7. Recorrido y ramas de la AMI (©Thieme, 2007).

entra en el recto por la cara anterolateral. La arteria rectal inferior, rama de la arteria pudenda, atraviesa la fascia obturatriz, la fosa isquirrectal y el esfínter externo del ano hasta llegar al conducto anal (Testut y Jacob 1986; Rouviere *et al.*, 2005; Gallot, 2006; Netter, 2005; Townsend y Sabiston, 2013).

El drenaje venoso del colon forma una imagen especular con la perfusión arterial. El del colon transversal derecho y proximal desemboca en la vena mesentérica superior, que confluye con la vena esplénica para dar la vena porta. La parte distal del colon transversal, el colon descendente, el sigma y la mayor parte del recto drenan a la vena mesentérica inferior, que desagua en la vena esplénica, a la izquierda de la aorta. El conducto anal es drenado por las venas rectales media e inferior, que se dirigen a la vena ilíaca interna y luego a la vena cava inferior (Testut y Jacob, 1986; Corman, 2005; Rouviere *et al.*, 2005).

El drenaje linfático también sigue la anatomía arterial. La pared del intestino grueso está nutrida por una abundante red de capilares linfáticos que drenan hacia conductos extramurales, paralelos a la conducción arterial. Los linfáticos del colon y de los dos tercios proximales del recto acaban drenando en la cadena ganglionar paraaórtica, que vacía en la cisterna del quilo. Los linfáticos que drenan la porción distal del recto y del conducto anal pueden drenar hacia los ganglios paraaórticos o lateralmente a través del sistema ilíaco interno hacia la cuenca ganglionar inguinal superficial. Los ganglios linfáticos se agrupan en niveles. Los epiplóicos se localizan a lo largo de la pared intestinal y en los apéndices epiplóicos. Los ganglios adyacentes a la arteria marginal son paracólicos. Los ganglios intermedios se ubican a lo largo de las ramas principales de los grandes vasos sanguíneos. Los ganglios primarios se encuentran en las arterias mesentéricas superior e inferior (Rouviere, 1932; Testut y Jacob, 1986; Rouviere *et al.*, 2005; Netter, 2005; Townsend y Sabiston, 2013).

## Variabilidad anatómica de la vascularización arterial

Las variantes existentes en la irrigación del colon se han descrito en estudios en cadáver (Nelson *et al.*, 1988) y en estudios angiográficos (Horton y Fishman, 2002). Se ha descrito una inconstante arteria intermedia, presente en el 10 % de los casos desde la arteria mesentérica superior hasta la parte media del colon ascendente (García-Ruiz *et al.*, 1996; Gallot, 2006). La arteria ileocólica y la cólica media pueden originarse en un corto tronco común en un 40 % de los casos (Nelson *et al.*, 1988). De ésta última se ha descrito un origen a partir de la arteria esplénica (Amonoo-Kuofi *et al.*, 1995). Según el grupo de Nelson, la disposición clásica de los vasos del colon izquierdo sólo estaría presente en el 16-30 % de los casos (Nelson *et al.*, 1988), siendo lo más habitual, en un 66 % de las ocasiones, un tronco común del que parten una arteria cólica izquierda y una sigmoidea, procediendo la vascularización del sigma de una arteria única (10 %), de dos arterias (58 %), de tres (28 %), o de cuatro (4 %) (Nelson *et al.*, 1988). La arcada de Riolo se encontraría ausente en el 5 % de los casos a nivel del colon derecho (Nelson *et al.*, 1988).

## Sistema nervioso autónomo simpático y parasimpático y sistema neuroentérico

Los nervios simpáticos preganglionares de D6 a D12 establecen sinapsis en los ganglios preaórticos. Luego, las fibras postsimpáticas viajan con los vasos sanguíneos hasta llegar al colon derecho y al transversal (Haines, 2013; Townsend y Sabiston, 2013). La inervación parasimpática del colon derecho y transversal proviene del nervio vago derecho. Las fibras parasimpáticas siguen a las ramas de la arteria mesentérica superior y establecen sinapsis en la pared del intestino. El colon izquierdo y el recto reciben la inervación simpática de los nervios espláncnicos lumbares preganglionares de L1 a L3. Estos hacen sinapsis en el plexo preaórtico, situado encima de la bifurcación



aórtica, y los elementos posganglionares siguen a las ramas de la arteria mesentérica inferior y de la arteria rectal superior hasta llegar al colon izquierdo, sigma y recto. La parte inferior del recto, el suelo de la pelvis y el conducto anal reciben ramos simpáticos posganglionares del plexo pélvico. El plexo pélvico se adhiere a las paredes laterales de la pelvis y se encuentra al lado de los pedículos laterales. Recibe ramos simpáticos del plexo presacro, que se condensan en el promontorio sacro y en los nervios hipogástricos izquierdo y derecho. Los nervios parasimpáticos pélvicos nacen de S2 a S4. Los nervios parasimpáticos preganglionares se unen con los simpáticos posganglionares después de que éstos emerjan de los orificios sacros. Estas fibras nerviosas, vehiculadas por el plexo pélvico, rodean e inervan la próstata, uretra, vesículas seminales, vejiga urinaria y músculos del suelo de la pelvis (Haines, 2013; Netter, 2013; Townsend y Sabiston, 2013).

El sistema neuroentérico juega un papel más importante que el simpático y el parasimpático en la regulación de la secreción, la función inmune, la inflamación y la motilidad colónica (Haines, 2013). Se trata de una compleja red de plexos neuronales interconectados en las diferentes capas de la pared del colon: el plexo subseroso, el plexo muscular longitudinal, el plexo de Auerbach, el plexo de la musculatura circular, el plexo de Cajal o muscular profundo, el plexo de Meissner, el plexo de la muscularis mucosa y el plexo mucoso. Además de éstos, existen pequeños grupos de células nerviosas que completan la red: las neuronas sensitivas, que actúan en los reflejos locales detectando cambios en la tensión de la pared muscular del colon, las neuronas asociativas o interneuronas, que interrelacionan entre todas las neuronas entéricas, las motoneuronas, excitatorias o inhibitorias, y las células intersticiales de Cajal, que actúan como marcapasos intestinal, como mediador de neurotransmisores, y formando parte de la regulación autonómica aferente del intestino (Grundt y Schemann, 2007).

### **Abordaje quirúrgico del colon por cirugía laparoscópica**

La expansión de la cirugía de mínima invasión ha permitido que numerosas técnicas quirúrgicas se realicen hoy día por cirugía laparoscópica (Moreno *et al.*, 2014). El abordaje del colon a través de estas técnicas fue considerado por primera vez en 1990 (Jacobs *et al.*, 1991; Philips *et al.*, 1992). A partir de 1994 se iniciaron varios ensayos aleatorizados comparando la cirugía laparoscópica con el clásico abordaje por cirugía abierta del cáncer de colorrectal, como fueron el *Colon Cancer Laparoscopic or Open Resection (COLOR)* (COLOR Study Group, 2000; Hazebroek y COLOR Study Group, 2002; Van der Pas *et al.*, 2013; Bonjer *et al.*, 2015), el *Clinical Outcomes of Surgical Therapy (COST)* (Weeks *et al.*, 2002; COST Study Group, 2004), el *Conventional versus Laparoscopic-Assisted Surgery in Patients with Colorectal Cancer (CLASICC)* (Guillou *et al.*, 2005; Jayne *et al.*, 2007) y otros (Lacy *et al.*, 2002). En las publicaciones realizadas se describió la técnica quirúrgica y quedó demostrada, no sólo la exigencia oncológica, sino una mejor calidad de vida postoperatoria en los pacientes intervenidos por cirugía laparoscópica, lo que estaba en relación con una menor respuesta inflamatoria sistémica y una menor inmunosupresión (Ng *et al.*, 2005).

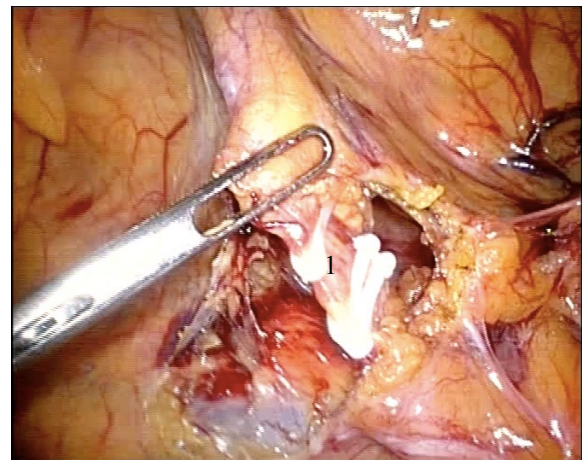
La cirugía laparoscópica del colon necesita la insuflación de la cavidad abdominal con CO<sub>2</sub> (Townsend y Sabiston, 2013). La creación de este neumoperitoneo provoca una serie de cambios hemodinámicos y respiratorios, a veces agravados por la posición que es preciso adoptar, y que deben ser manejados en el transcurso de la cirugía. El aumento que se produce en la presión intraabdominal con presiones por encima de 10 mmHg provoca una disminución del débito cardiaco de entre un 25 y un 35 % de su valor inicial, por una disminución de la precarga por presión de los grandes vasos abdominales, y un

aumento de las resistencias vasculares sistémicas (Targarona *et al.*, 2010). A nivel respiratorio, la elevación del diafragma provocada por la mayor presión abdominal, limita la ventilación por disminución de la *compliance* pulmonar (Cinella, *et al.*, 2013), aumentando la presión en la vía aérea, y favoreciendo la aparición de hipercapnia (Neudecker *et al.*, 2002; Neuhaus y Watson, 2004). La perfusión del resto de órganos abdominales también es sensible al neumoperitoneo cuando éste alcanza altas presiones, pudiendo haber una disminución de la diuresis por menor filtrado glomerular, o cierto grado de acidosis metabólica por disminución del pH intramucoso gástrico (Targarona *et al.*, 2010).

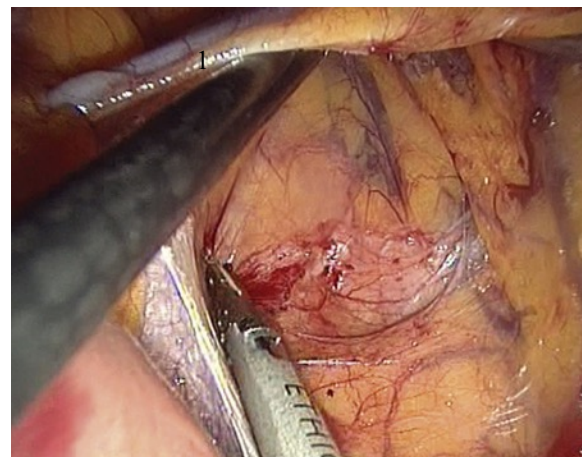
La utilización de diferentes movilizaciones en la posición de la mesa quirúrgica se hace imprescindible para poder desarrollar la cirugía laparoscópica del colon. Así, para conseguir una buena exposición del mesocolon, es necesario colocar posición de Trendelenburg y decúbito lateral derecho o izquierdo (aproximadamente unos 15 °), en función de si se trata de una colectomía izquierda o derecha (Zollinger y Zollinger, 2003; Valverde y Mosnier, 2013; Pirlet *et al.*, 2014).

El abordaje quirúrgico del colon derecho por vía laparoscópica se realiza habitualmente de medial a lateral. Tras realizar una inspección completa de la cavidad abdominal en busca de posibles adherencias o lesiones no conocidas que hayan podido pasar inadvertidas, deben retirarse hacia la izquierda las asas del intestino delgado y desplegar hacia arriba el epiplon mayor y el colon transverso (Valverde y Mosnier, 2013). Estas maniobras consiguen exponer el mesocolon derecho y transverso, y el íleon terminal, marcando así los límites de resección. El control vascular del pedículo ileocólico se debe realizar en su origen en la aorta (Figura 8). Para ello, con tracción vertical sobre el ciego, se abre la hoja peritoneal próxima a la zona del pedículo para hacer una disección individualizada de los vasos

ileocólicos (Towsend y Sabiston, 2013; Valverde y Mosnier, 2013). Posteriormente, se debe identificar el duodeno en su tercera porción y despegarlo por completo del plano del mesocolon antes de iniciar las maniobras de exéresis del mismo hasta la salida de la arteria cólica media. La sección del meso de los últimos 10 cm de íleon terminal y la movilización del ángulo hepático tras la apertura de la transcavidad de los epiplones, y la sección del peritoneo parietal derecho completan la disección (Zollinger y Zollinger, 2003; Valverde y Mosnier, 2013).



*Figura 8. Clipaje del tronco ileocecoapendicular durante una hemicolectomía derecha laparoscópica. 1: tronco ileocecoapendicular.*



*Figura 9. Movilización medial del colon izquierdo a nivel de la vena mesentérica inferior durante una hemicolectomía izquierda laparoscópica (©2014 Elsevier Masson SAS). 1: vena mesentérica inferior.*

La cirugía del colon izquierdo y del recto se realiza con el mismo abordaje. La movilización se inicia a nivel de la vena

mesentérica inferior, incidiendo el peritoneo parietal posterior por detrás de la misma (Figura 9), disecando el ángulo esplénico en el plano de despegamiento de la fascia de Toldt izquierda y prolongando la disección hasta el polo inferior del bazo (Bonnet *et al.*, 2013; Pirlet *et al.*, 2014). El descenso del ángulo se completa seccionando el ligamento esplenocólico una vez abierta la transcavidad de los epiplones, avanzando la disección hacia el peritoneo parietal. La ligadura de la arteria mesentérica inferior se realiza en el origen en la aorta tras la apertura peritoneal en el promontorio sacro (Pirlet *et al.*, 2013), previa identificación del uréter izquierdo. Movilizado todo el mesocolon en el plano medial, la exéresis se completa seccionando la fascia de Toldt izquierda.

En el caso de tumores de recto, es necesario realizar una excisión completa del mesorrecto para cumplir la exigencia oncológica (Leroy *et al.*, 2004; Townsend y Sabiston, 2013), la cual se debe realizar por el plano avascular de la fascia mesorrectal, y así conseguir una preservación nerviosa para que la calidad de vida del paciente no se vea afectada (Acar y Kuzu 2012).

### **Influencia de los cambios de posición en la disposición de los órganos abdominales**

Se han descrito con la técnica quirúrgica de la colectomía laparoscópica cambios de posición en la mesa quirúrgica para así conseguir modificaciones en la colocación del paciente. El objeto de estos cambios es lograr una movilización de las asas intestinales y de los segmentos más móviles del colon (Bannenberg *et al.*, 1994; Frame *et al.*, 2011; Uematsu *et al.*, 2012). Se han descrito cambios en la posición de otros órganos sólidos al modificar la posición del paciente a decúbito prono en procedimientos diagnósticos y en planteamientos de tratamientos con radioterapia (Kim *et al.*, 2007), o a “semiprono” en técnicas quirúrgicas, observando una movilización hacia abajo y

hacia la izquierda de los órganos circundantes del ligamento hepatoduodenal, como el estómago, el duodeno y algunos segmentos del colon durante la realización de una hepatectomía derecha laparoscópica (Ikeda *et al.*, 2013).

Otros estudios publicados, con series de colonoscopias virtuales en las que se necesita cambiar la posición de decúbito supino a decúbito prono para su correcta realización, muestran diferencias en la localización de los mismos puntos del colon al cambiar la posición (Punwani *et al.*, 2009; Kim *et al.*, 2011), si bien hay que considerar en estos casos que los cambios pueden estar influenciados por la necesaria distensión del marco cólico (Michel *et al.*, 2007).

### **Radiología aplicada al estudio de la anatomía del colon y su variabilidad**

Los métodos de diagnóstico por imagen son una parte fundamental en el conocimiento de la anatomía del colon, de su vascularización, de la relación con los órganos adyacentes y de su variabilidad anatómica. Con enema de bario se ha descrito la morfología del marco cólico, determinando la variable longitud de los diferentes segmentos, y permitiendo valorar así la incidencia de determinadas patologías (Madiba *et al.*, 2008).

A partir de imágenes habituales de TAC se han hecho diferentes estudios anatómicos del mesocolon y de su anatomía vascular, describiendo puntos de referencia que sirvan para un mejor conocimiento de las posibles vías de propagación de enfermedades de órganos adyacentes (Ramachandran *et al.*, 2009).

Hoy día, gracias a la colonoscopia virtual, se ha conseguido un gran avance en el conocimiento de la anatomía colorrectal, pues permite obtener descripciones volumétricas de cada uno de los segmentos del marco cólico, que dan mucha más información que la

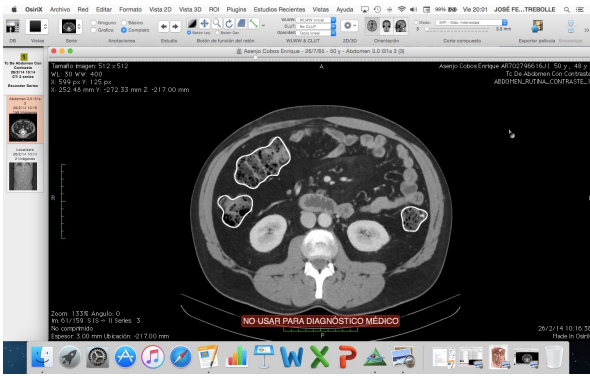


Figura 10. Software informático OsiriX versión 6.0.2 para el procesado de imágenes DICOM.

radiología convencional, e incluso que los estudios anatómicos en cadáver (Khashab *et al.*, 2009).

### Reconstrucciones radiológicas 3D. Estudios morfométricos y aplicabilidad clínica

La tecnología 3D ha supuesto un importante avance para el estudio radiológico y anatómico. El procesado de imágenes *Digital Imaging and Communication in Medicine (DICOM)* de RMN o de TAC con *softwares* informáticos como *3D Slicer*® *MedINRIA*® u *OsiriX*® (Rosset *et al.*, 2004; Volonté *et al.*, 2013; Valeri *et al.*, 2015), consigue reconstrucciones tridimensionales que aportan datos anatómicos difíciles de obtener con las imágenes clásicas (Figura 10). Los modelos anatómicos tridimensionales, y los métodos de realidad virtual se han convertido hoy en día en prácticas herramientas de enseñanza y entrenamiento quirúrgico (Trelease y Rosset, 2008; Volonté *et al.*, 2011). Las diferentes variantes de reconstrucción que ofrece el *software OsiriX*®, ya sea la reconstrucción superficial, la reconstrucción volumétrica, o la reconstrucción a través de segmentación, crea imágenes 3D que mejoran en mucho la clásica visualización de estructuras anatómicas (Tam, 2010).

El estudio del colon con dichas reconstrucciones ha permitido determinar la distribución normal de las medidas de los

diferentes segmentos, y ver de qué manera influyen factores como la edad, el sexo y el volumen corporal en aquellas. Khashab y su grupo describen en su estudio una mayor longitud en los segmentos intraperitoneales del colon, como son el colon transverso y el sigma, siendo las mujeres y los pacientes con índice de masa corporal menor de 25 los que presentaban una mayor longitud total del marco cólico (Khashab *et al.*, 2009). Además, se han desarrollado modelos anatómicos a partir de imágenes reconstruidas de TAC, tomando como puntos de referencia la unión íleocecal, los ángulos hepático y esplénico del colon, y la unión del colon descendente y el sigma, acordes con los datos de influencia de los factores antes nombrados (Bourgouin *et al.*, 2012). El análisis en tres dimensiones de la anatomía vascular del colon permite valorar desde cualquier ángulo la relación que tienen entre sí, y con los órganos adyacentes, los vasos arteriales y venosos, siendo la relación con la vena mesentérica superior la más estudiada (Spasojevic *et al.*, 2011; Tajima *et al.*, 2011; Hirai *et al.*, 2013; Nesgaard *et al.*, 2015).

La colonoscopia virtual que se realiza actualmente con los TAC multicorte, y que permite obtener reconstrucciones en tres dimensiones de las imágenes obtenidas, se ha convertido en una alternativa al estudio endoscópico clásico (Patel y Chang, 2015). Una puesta al día sobre la técnica e indicaciones, muestra una sensibilidad y especificidad similar a la colonoscopia en la detección de lesiones mayores de 1cm (Laghi, 2014). Para un mejor estudio de lesiones polipoides milimétricas, se han desarrollado *softwares* 3D a partir de imágenes de TAC-colonoscopy, que han mostrado tasas superiores en la detección de las mismas (Röotgen *et al.*, 2005).

La aportación de la reconstrucción tridimensional de imágenes a la cirugía laparoscópica también ha sido importante. Las imágenes 3D, obtenidas a partir de RMN o de TAC, han sido utilizadas por diferentes grupos

como estudio preoperatorio en cirugía colorrectal (Killeen *et al.*, 2010). Poder disponer antes de la cirugía de una reconstrucción de la pelvis ósea y del tumor a resear, sobre todo en tumores de recto, permite obtener datos morfométricos, que junto a otros factores del paciente como la obesidad, ayudan a predecir la dificultad para llevar a cabo con éxito la intervención por vía laparoscópica (Boyle *et al.*, 2005; Brannigan *et al.*, 2006; Targarona *et al.*, 2008).

### Estado actual del tema

El desarrollo de la cirugía laparoscópica y de las técnicas de mínima invasión en patología colorrectal, y su instauración de forma habitual en los servicios quirúrgicos ha supuesto importantes beneficios para el paciente, con menor estancia hospitalaria, menor dolor postoperatorio y una recuperación más rápida (Weeks *et al.*, 2002; COST Study Group, 2004).

El conocimiento de la anatomía del colon es básico para que la cirugía se desarrolle con éxito, lo que implica un estudio minucioso de la morfología del marco cólico y de sus relaciones con los órganos adyacentes. La anatomía del colon que se conoce bien en la actualidad es la estudiada en las clásicas descripciones y en las imágenes obtenidas durante las disecciones de cadáver (Testut y Latarjet, 1958; Netter, 2013). Se han hecho estudios morfométricos de la longitud total del marco cólico y de los diferentes segmentos que lo componen, todos ellos en cadáver, o durante el transcurso de cirugías por vía abierta (Saunders *et al.*, 1995; Hounnou *et al.*, 2004).

Desarrollar una anatomía en tres dimensiones permite visualizar con mayor precisión la localización exacta de los distintos segmentos del colon, su extensión y sus relaciones vasculares. Se han descrito modelos anatómicos tridimensionales del colon a partir de imágenes de TAC y de colonoscopia virtual, definiendo puntos de referencia que se correlacionan con el sexo y la edad, y con parámetros morfológicos, como el índice de masa corporal, el perímetro abdominal o el diámetro de la pelvis ósea (Khashab *et al.*, 2009; Bourgouin *et al.*, 2012).

Y la reconstrucción 3D de elementos óseos en relación con el colon y el recto, ha permitido mejorar de forma preoperatoria el abordaje quirúrgico por vía laparoscópica de lesiones en estas regiones (Boyle *et al.*, 2005; Brannigan *et al.*, 2006; Gu *et al.*, 2006; Targarona *et al.*, 2008).

Las modificaciones que se producen en los diferentes segmentos del colon y en algunos órganos adyacentes, al realizar determinados cambios de posición durante la cirugía laparoscópica, y que dependen de las fijaciones peritoneales, y de la disposición de los mesos y de los elementos vasculares, no queda bien definida en la literatura.

La reconstrucción tridimensional a partir de imágenes de TAC de estas estructuras hace factible realizar una descripción y una morfometría de estos cambios, permitiendo ampliar el conocimiento anatómico y las posibilidades de abordaje quirúrgico, entrenamiento a base de simulación, y enseñanza de las mismas.



# Objetivos

---

Los objetivos planteados en el trabajo son:

## **Objetivo fundamental**

- Estudiar si el colon sufre modificaciones en su anatomía y su disposición en relación con la posición, el sexo, la edad y el índice de masa corporal.

## **Objetivos secundarios**

### *Conceptuales*

- Relacionar en el cadáver los cambios en la disposición de determinados puntos del colon con diferentes decúbitos posturales.
- Relacionar en el paciente estudiado variaciones en la anatomía del colon con el sexo.
- Relacionar en el paciente estudiado variaciones en la anatomía del colon con la edad.
- Relacionar en el paciente estudiado variaciones en la anatomía del colon con el índice de masa corporal.

### *Operativos*

- Estudiar la anatomía del colon con reconstrucciones tridimensionales a partir de imágenes de TAC.
- Establecer en el colon diferentes puntos de referencia a partir de los cuales se realicen medidas que puedan ser procesadas como variables morfométricas cuantitativas.





# Material y Método

El trabajo se ha desarrollado en el Centro de Cirugía de Mínima Invasión Jesús Usón (CCMIJU) de Cáceres, el Hospital Royo Villanova de Zaragoza y la Facultad de Medicina de la Universidad de Zaragoza. Colaboraron los profesionales de las Áreas de Enfermería, de Cirugía General y Diagnóstico por Imagen y la Unidad Científica de Laparoscopia del CCMIJU, los Servicios de Cirugía General y de Radiología, y la Biblioteca del Hospital Royo Villanova de Zaragoza, los Departamentos de Anatomía e Histología Humanas y de Microbiología, Medicina Preventiva y Salud Pública de la Facultad de Medicina de la Universidad de Zaragoza, y el Departamento de Anatomía, Biología Celular y Zoología de la Facultad de Medicina de la Universidad de Extremadura.

## Material

### Hardware informático

Se empleó un ordenador personal *MacBook Air* 1,7 GHz *Intel Core i5 Mac OS X Yosemite* ® versión 10.10.5 de 4GB de RAM.

*Software* informático para la recogida de datos y tratamiento de texto

Se utilizaron los programas *Numbers* ® versión 3.5.3 y *Microsoft Excel* 2011 para *Mac* versión 14.5.3 para registrar en soporte informático los datos de ambos estudios en sendas tablas de trabajo. El tratamiento de texto se realizó con *Pages* ® versión 5.5.3, con *Microsoft Word* 2011 para *Mac* versión 14.5.3 y con *Adobe Reader* ® XI versión 11.0.12.

### Población de estudio

Para el Estudio radiológico en cadáveres se utilizaron tres cadáveres humanos, dos mujeres (cadáveres 1 y 3) y un varón (cadáver 2) procedentes del depósito del CCMIJU (Figuras 11 y 12), embalsamados con la técnica de Thiel (Hunter *et al.*, 2014; Balta *et al.*, 2015). Se tuvieron en cuenta como criterios para su selección la ausencia de antecedentes quirúrgicos abdominales para no influenciar la anatomía normal del colon, y el buen estado de conservación.

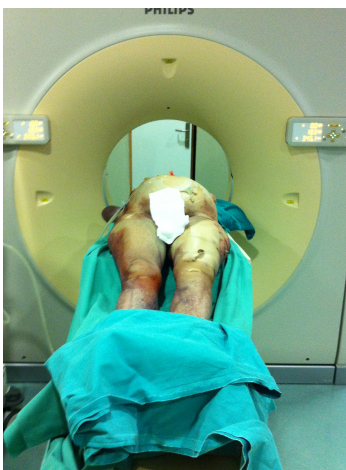

Figura 11. Imagen del CADÁVER 1.

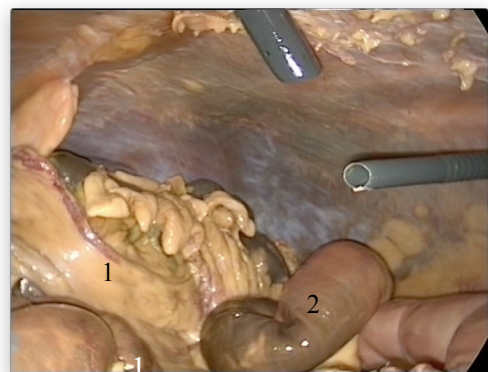


Figura 12. Visión laparoscópica de la cavidad abdominal del CADÁVER 1. 1: mesocolon transverso. 2: asa de intestino delgado.

Para el Estudio radiológico en pacientes fueron seleccionados un total de 130 del Hospital Royo Villanova a los que se les realizó un TAC abdominal con contraste intravenoso entre el 1 de Enero de 2014 y el 20 de Marzo de 2014. La justificación clínica para la realización del TAC no debía tener influencia en la anatomía normal del colon y el informe radiológico, una vez realizada la prueba no debía mostrar patología a nivel de dicho órgano, ni describir hallazgos intraabdominales que condicionaran cambios anatómicos en el mismo. Los casos que no cumplían estos requisitos no fueron incluidos en la muestra a estudio.

### Sistemas TAC

Para la obtención de las imágenes de los cadáveres se empleó el TAC multicorte *Philips Brilliance Helicoidal*® en el área quirúrgica del CCMIJU (Figura 13). Para obtener las imágenes de los pacientes del Hospital Royo Villanova se empleó el TAC multicorte *Siemens Somatom Perspective 64*® en el Servicio de Radiología de dicho hospital (Figura 14). Ambos realizaron los cortes de imagen a nivel abdominal a 3 mm de espesor.

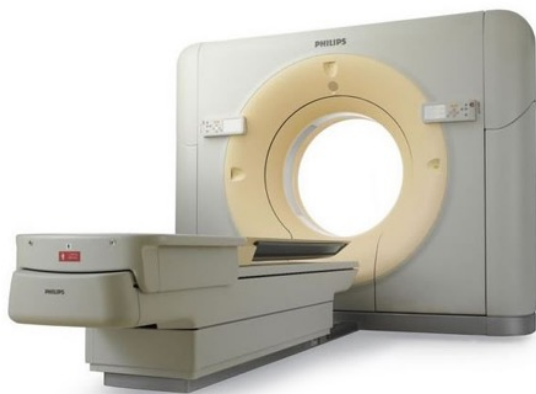

Figura 13. TAC Philips Brilliance Helicoidal®.

### Material para la manipulación de cadáveres

La colocación de los cadáveres en el TAC para conseguir los diferentes cambios de posición se realizó con cuñas de madera de 15° de angulación. El neumoperitoneo precisó un insuflador a 15 mm de Hg de presión y su correspondiente aplicador, y se realizó con aguja de Veress periumbilical. Se colocaron cuatro trócares de 12 mm desechables en localización periumbilical, epigástrica y en ambas fosas ilíacas, para la introducción de una óptica de 0° con cable de luz fría, y pinzas de agarre desechables en las series que precisaban manipulación del colon (Figura 15).

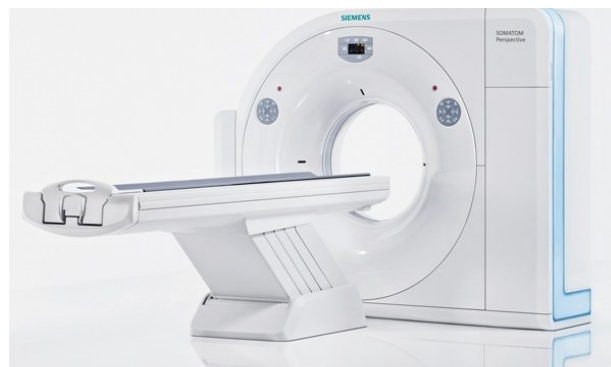

Figura 14. TAC Siemens Somatom Perspective®.

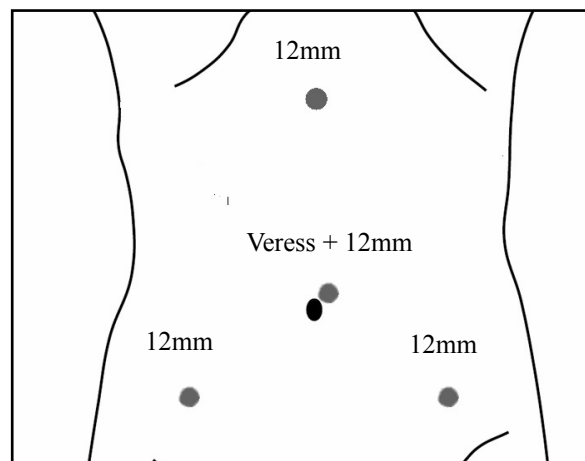


Figura 15. Esquema de la colocación de trócares en el cadáver para la insuflación del neumoperitoneo y la manipulación del colon.

*Software* informático para el tratamiento de imágenes

La recuperación de las imágenes de los cadáveres se realizó en formato *DICOM* directamente a un archivo de almacenamiento desde el TAC del CCMIJU. En el caso de los pacientes del Hospital Royo Villanova se hizo en el mismo formato a través de las plataformas *Singo.vía*® e *Indra Alma 3D*®. Las reconstrucciones en tres dimensiones de las imágenes de TAC se realizaron con *OsiriX*® versión 6.0.2, siendo la modalidad de reconstrucción escogida la “3D reconstrucción superficial” (Rosset *et al.*, 2004; Tam, 2010). La edición de las imágenes ya reconstruidas se realizó con *Adobe*® *Photoshop*® *Elements Editor* versión 11.0. Para la obtención de medidas se empleó *ImageJ*® versión 1.6.0. El almacenaje de las imágenes ya procesadas y editadas se realizó en los formatos *.jpg*, *.mov* y *.obj*.

## Método

### Estudio radiológico en cadáveres

Se estableció un protocolo de trabajo en diez series que se repitió en los tres cadáveres con diferentes grados de neumoperitoneo y de decúbitos posturales (Tabla 1). La Serie 01 (BASAL) fue realizada en decúbito supino sin neumoperitoneo, y se utilizó como referencia respecto a las otras series. El resto de series fueron realizadas con 15 mm de Hg de neumoperitoneo. La Serie 02 (NEUMOPERITONEO) se realizó en decúbito supino. La Serie 03 (LATERAL DERECHO) se realizó con 15° de decúbito lateral derecho. La Serie 04 (LATERAL IZQUIERDO) se realizó con 15° de decúbito lateral izquierdo. En las siguientes series se aplicaron 15° de Trendelenburg. La Serie 05 (TRENDELENBURG) presentaba 15° de Trendelenburg. La serie 06 (TRENDELENBURG Y LATERAL DERECHO) asociaba 15° de decúbito lateral derecho. La Serie 07

(TRENDELENBURG Y LATERAL IZQUIERDO) asociaba 15° de decúbito lateral izquierdo. En las tres últimas series se introdujo una manipulación del colon elevando el epiplon mayor y exponiendo el colon transverso. La Serie 08 (EPIPLON) sólo asociaba la elevación del epiplon a los 15° de Trendelenburg. La Serie 09 (EPIPLON Y LATERAL DERECHO) añadió 15° de decúbito lateral derecho. La Serie 10 (EPIPLON Y LATERAL IZQUIERDO) añadió 15° de decúbito lateral izquierdo.

### Estudio radiológico en pacientes

De cada paciente incluido en el estudio, se recogieron el sexo, la edad y el IMC, obteniendo la información, bien desde la historia clínica, o bien por entrevista personal. En 4 de los 130 pacientes (3,07 %) no se consiguió obtener el IMC. Estos datos permitieron hacer una subdivisión por grupos de sexo (hombres y mujeres), otra por grupos de edad (65 años o menores, y mayores de 65 años, teniendo en cuenta la mediana de edad de la muestra a estudio), y otra por grupos de IMC (normopeso si el IMC era menor de 24,99, sobrepeso si el IMC se encontraba entre 25 y 29,99, y obesidad si el IMC era mayor de 30).

### Descripción de los puntos y de las variables de medida

Se consideraron diferentes puntos anatómicos de referencia de la anatomía ósea como puntos fijos, y de la anatomía del colon como puntos móviles. A partir de estos puntos se realizaron 15 medidas de longitud y de ángulo. Los puntos fueron las espinas ilíacas anterosuperiores (ESPINA), el punto medio de la sínfisis del pubis (PUBIS), la raíz de la arteria mesentérica superior (AMS), la raíz de la arteria mesentérica inferior (AMI), el ángulo hepático del colon, considerado como el punto más alto del colon en hemiabdomen derecho, en la zona de transición entre el colon ascendente y el colon transverso (AH), el ángulo esplénico del colon, considerado como

el punto más alto del colon en hemiabdomen izquierdo, en la zona de transición entre el colon transverso y el colon descendente (AE), la unión ileocecal, considerada como la entrada del íleon en el ciego (UIC), y la unión

descendente-sigma, considerada como el punto de transición entre el colon descendente y el sigma a nivel de la zona de entrada hacia la pelvis (UDS). Las medidas entre los diferentes puntos se detallan en la Figura 16.

	NEUMOPERITONEO	TRENDELENBURG	DECÚBITO LATERAL	
<b>Serie 01</b>	0 mmHg	0 °	0 °	BASAL
<b>Serie 02</b>	15 mmHg	0 °	0 °	NEUMOPERITONEO
<b>Serie 03</b>	15 mmHg	0 °	15 ° derecho	LATERAL DERECHO
<b>Serie 04</b>	15 mmHg	0 °	15 ° izquierdo	LATERAL IZQUIERDO
<b>Serie 05</b>	15 mmHg	15 °	0 °	TRENDELENBURG
<b>Serie 06</b>	15 mmHg	15 °	15 ° derecho	TRENDELENBURG Y LATERAL DERECHO
<b>Serie 07</b>	15 mmHg	15 °	15 ° izquierdo	TRENDELENBURG Y LATERAL IZQUIERDO
<b>Serie 08</b>	15 mmHg	15 ° + elevación de epiplon	0 °	EPIPLON
<b>Serie 09</b>	15 mmHg	15 ° + elevación de epiplon	15 ° derecho	EPIPLON Y LATERAL DERECHO
<b>Serie 10</b>	15 mmHg	15 ° + elevación de epiplon	15 ° izquierdo	EPIPLON Y LATERAL IZQUIERDO

Tabla 1. Series del protocolo de trabajo del Estudio radiológico en cadáveres, especificando presión de neumoperitoneo y grados de Trendelenburg y de decúbito lateral.

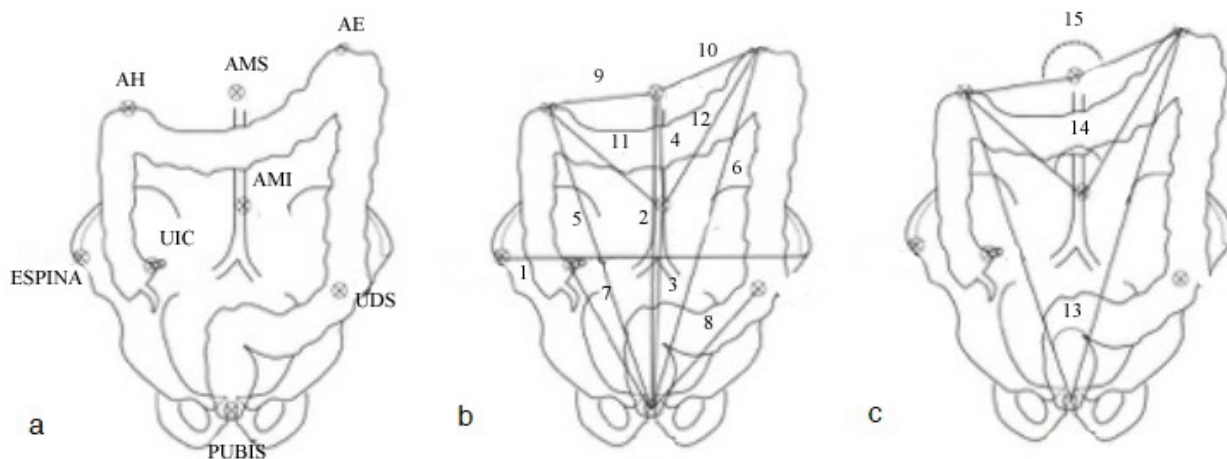


Figura 16. Localización de las variables propuestas en el estudio como puntos de referencia y como medidas de longitud y de ángulo. a: Puntos de referencia propuestos. b: Medidas de longitud propuestas: Longitud ESPINA - ESPINA (1). Longitud PUBIS - AMS (2). Longitud PUBIS - AMI (3). Longitud AMS - AMI (4). Longitud PUBIS - AH (5). Longitud PUBIS - AE (6). Longitud PUBIS - UIC (7). Longitud PUBIS - UDS (8). Longitud AMS - AH (9). Longitud AMS - AE (10). Longitud AMI - AH (11). Longitud AMI - AE (12). c: Medidas de ángulo propuestas: Ángulo AH - PUBIS - AE (13). Ángulo AH - AMS - AE (14). Ángulo AH - AMI - AE (15).

### Procesado de imágenes radiológicas

Se siguió la misma metodología para el procesado de las imágenes tanto del estudio radiológico en cadáveres como del estudio radiológico en pacientes. La obtención de la reconstrucción tridimensional del colon se consiguió convirtiendo el formato *DICOM* inicial de la imagen radiológica con *OsiriX*®. Se realizó una segmentación completa de toda la superficie del colon en cada uno de los cortes de TAC (Figura 17), modificando su densidad de imagen (de -1024 a 500 pxs) para su correcta visualización en 3D (Figuras 18 y 19). Esta imagen se trató con *Adobe*® *Photoshop*® *Elements Editor* para una mejora de la calidad visual (Figura 20).

El propio programa *OsiriX*® permitió obtener y almacenar una reconstrucción tridimensional dinámica de toda la superficie del colon seleccionada.

Sobre la imagen tridimensional se localizaron los puntos ESPINA y PUBIS (Figura 21). Sobre los cortes axiales en 2D se localizaron los puntos AH, AE, UIC, UDS, AMS y AMI (Figuras 22, 23, 24, 25, 26 y 27) para su posterior visualización en la imagen tridimensional.

Esta imagen también fue tratada con *Adobe*® *Photoshop*® *Elements Editor* para una mejor localización de los puntos seleccionados (Figura 28).

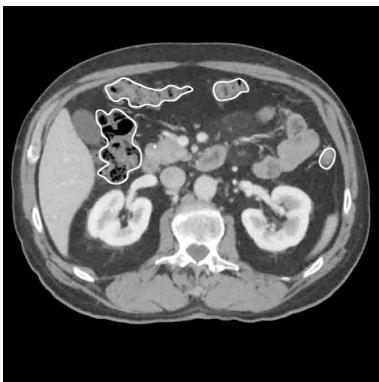


Figura 17. Segmentación de la superficie del colon en imagen 2D.

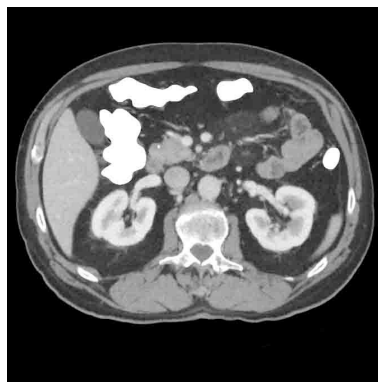


Figura 18. Modificación de la densidad de la superficie del colon en imagen 2D.

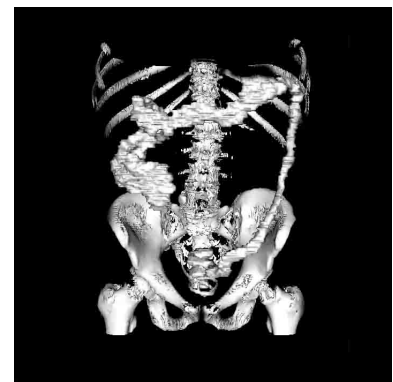

Figura 19. Reconstrucción 3D de la superficie del colon.

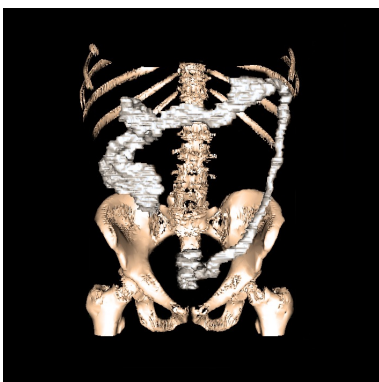


Figura 20. Modificación cromática de la reconstrucción 3D de la superficie del colon.

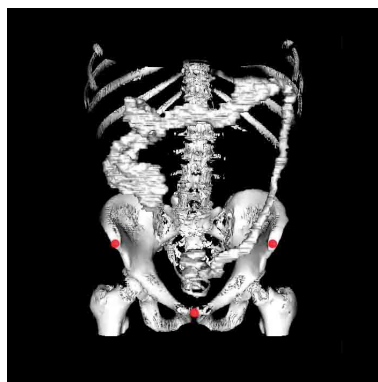
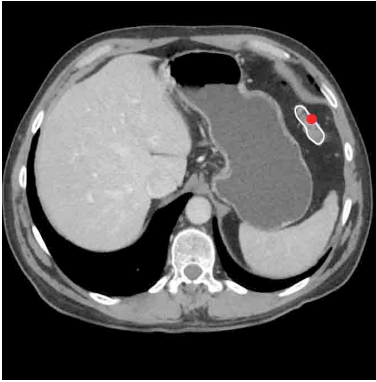


Figura 21. Localización de los puntos ESPINA y PUBIS en imagen 3D.

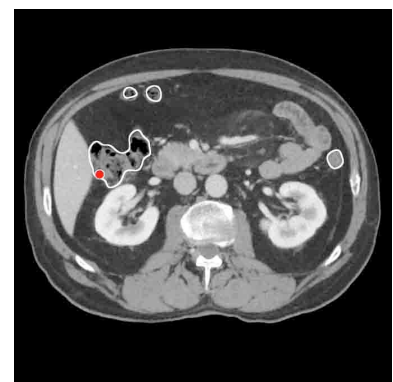

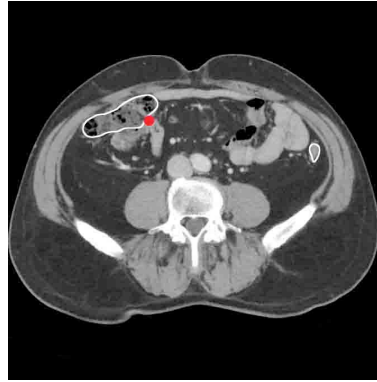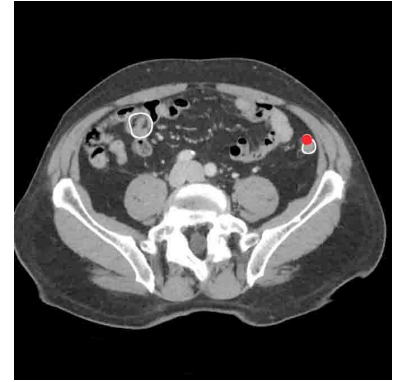
Figura 22. Localización del punto AH en imagen 2D.



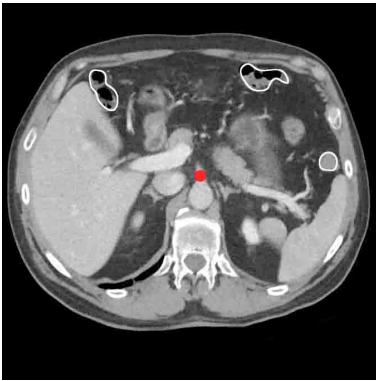*Figura 23. Localización del punto AE en imagen 2D.*



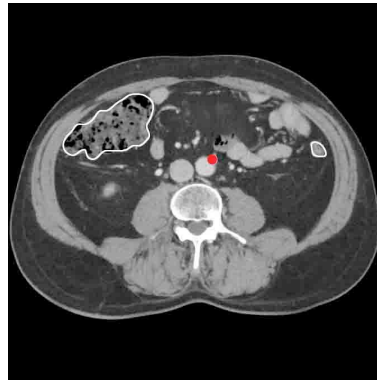*Figura 24. Localización del punto UIC en imagen 2D.*



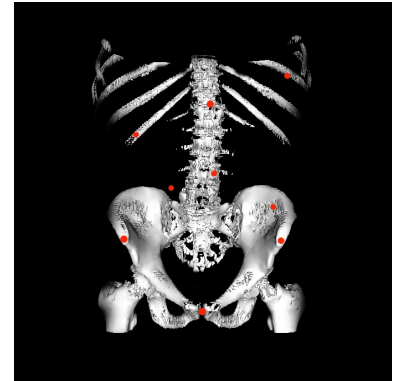
*Figura 25. Localización del punto UDS en imagen 2D.*



*Figura 26. Localización del punto AMS en imagen 2D.*



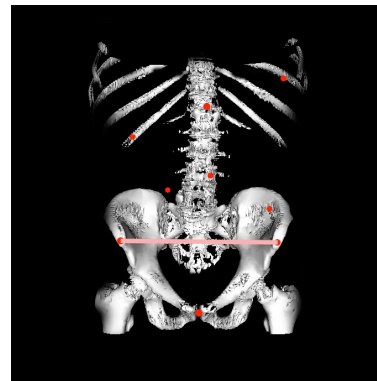
*Figura 27. Localización del punto AMI en imagen 2D.*



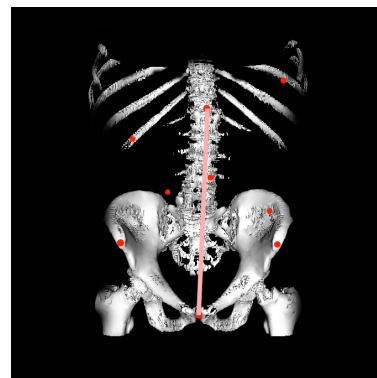
*Figura 28. Localización de los puntos seleccionados en imagen 3D.*

### Obtención de medidas

Con el software *ImageJ*® se analizaron las imágenes con los puntos seleccionados. Se obtuvieron las medidas de longitud y de ángulo descritas en la Figura 16 (Figuras 29, 30, 31, 32, 33, 34, 35, 36, 37, 38, 39, 40, 41, 42 y 43). Las imágenes tridimensionales del estudio radiológico en cadáveres que se habían obtenido con cambio de posición, ya fuera decúbito lateral, Trendelenburg, o ambos, fueron analizadas previa rotación de las mismas hasta el plano frontal. Dichas medidas obtenidas en pixels (pxs) y en grados sexagesimales se reflejaron en una tabla de trabajo. De todos los TAC realizados en ambos estudios, y sobre el corte axial 1 de cada uno de ellos, se obtuvo la correlación pxs - cm, con el fin de extrapolar las medidas obtenidas a sistema métrico decimal. Éstas últimas se reflejaron en una segunda tabla de trabajo para su posterior análisis.



*Figura 29. Medida de longitud ESPINA - ESPINA.*



*Figura 30. Medida de longitud PUBIS - AMS.*

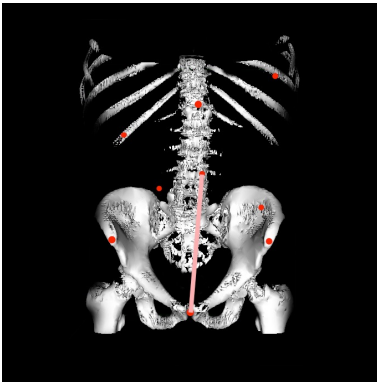


Figura 31. Medida de longitud PUBIS - AMI.

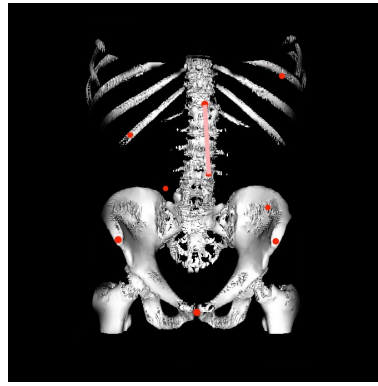


Figura 32. Medida de longitud AMS - AMI.

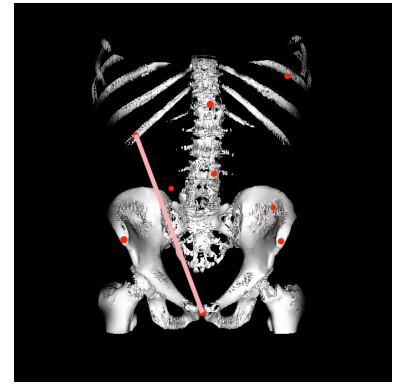


Figura 33. Medida de longitud PUBIS - AH.

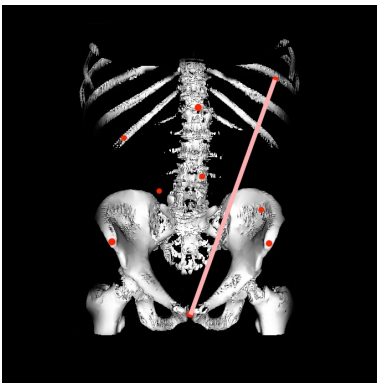


Figura 34. Medida de longitud PUBIS - AE.

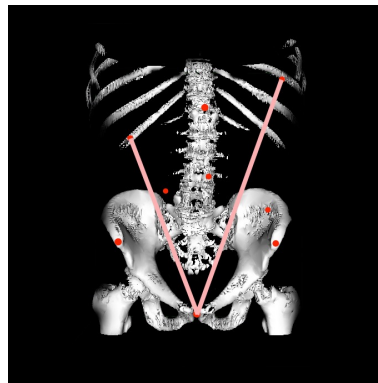


Figura 35. Medida de ángulo AH - PUBIS - AE.

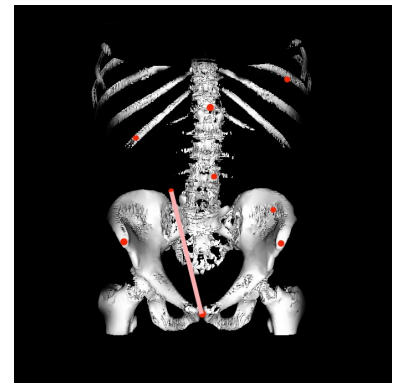


Figura 36. Medida de longitud PUBIS - UIC.

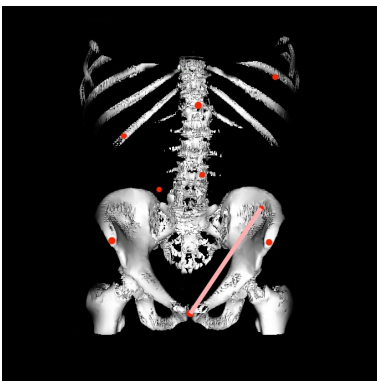


Figura 37. Medida de longitud PUBIS - UDS.

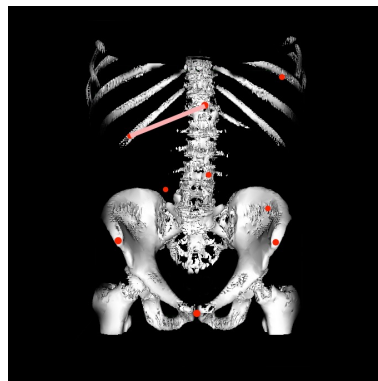


Figura 38. Medida de longitud AMS - AH.

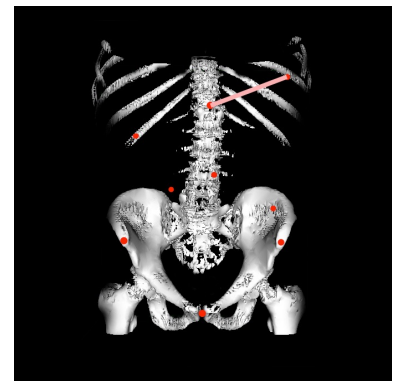


Figura 39. Medida de longitud AMS - AE.

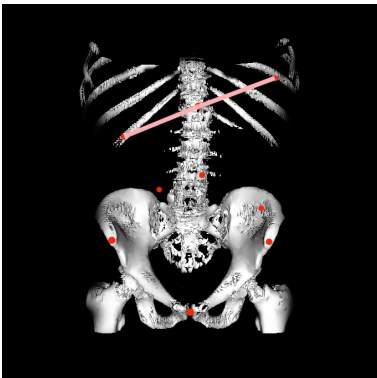


Figura 40. Medida de ángulo AH - AMS - AE.

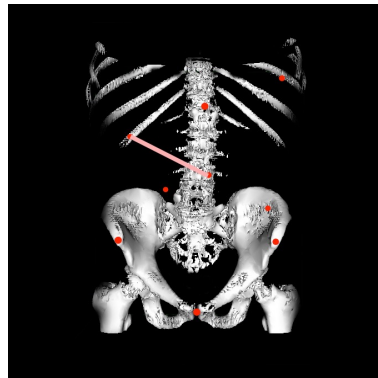


Figura 41. Medida de longitud AMI - AH.

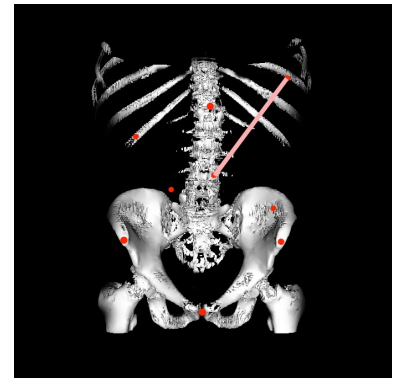


Figura 42. Medida de longitud AMI - AE.

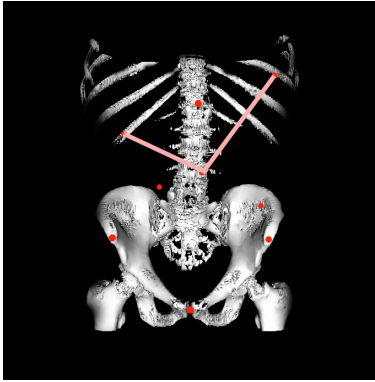


Figura 43. Medida de ángulo AH  
- AMI - AE.

### Análisis morfológico

Utilizando criterios únicamente morfológicos, se realizó una descripción de la anatomía macroscópica del colon reconstruido en tres dimensiones. Las imágenes del colon de los tres cadáveres estudiados se describieron en la serie BASAL.

Las imágenes del colon de los 130 pacientes analizados se describieron en conjunto basando la relación del colon transversal respecto a la localización del ángulo hepático, según éste se encontrara por encima, a la misma altura o por debajo del mismo, para estudiar y evaluar la variabilidad anatómica existente.

### Análisis morfométrico y estadístico

Las medidas obtenidas en los tres cadáveres se analizaron de forma descriptiva para evaluar los cambios observados en las mismas en función de la serie analizada, estudiando la influencia del neumoperitoneo y del cambio de posición. Se analizaron las modificaciones en las variables morfométricas de cada serie respecto a la serie BASAL de los tres cadáveres, agrupándolas para el análisis según los puntos PUBIS - AMS - AMI, PUBIS - AH - AE, PUBIS - UIC - UDS, AMS - AH -

AE y AMI - AH - AE. Se estudiaron cambios de entre un 5 y un 9,99 %, y cambios por encima de un 10 %. La variable de medida tomada como referencia fue la distancia ESPINA - ESPINA. Para minimizar el posible grado de distorsión que podía establecerse al modificar la posición de los cadáveres respecto al decúbito supino, se utilizó ésta para aplicar un factor de corrección en cada serie. Así, las diferencias observadas en esta variable tras reubicar sucesivamente los cadáveres fueron inferiores al 2 %.

Para el análisis estadístico se utilizó el *software Statistical Package for the Social Sciences (SPSS ®)* versión 22.0. La descripción de las variables cuantitativas se realizó con la media y la desviación típica (DT), o con el rango y el rango intercuartil (RI). Para realizar la comparativa entre dos variables cuantitativas se utilizaron las pruebas t de Student o U de Mann-Whitney según el resultado en las pruebas de normalidad de Kolmogorov-Smirnov. Se utilizó el análisis de la varianza (ANOVA), o la prueba de Kruskal-Wallis para comparar las diferencias entre los promedios o rangos de tres o más grupos, según las distribuciones siguieran una normal o no. Si al aplicar estos dos últimos test se concluía que existían diferencias estadísticamente significativas, se continuó con el análisis aplicando contrastes a posteriori dos a dos mediante el método de Bonferroni para muestras homocedásticas, o mediante la prueba T3 de Dunnett para muestras heterocedásticas en caso de haber utilizado el test ANOVA, o el estadístico U de Mann-Whitney en caso de haber utilizado la prueba de Kruskal-Wallis. Para cuantificar el grado de relación entre variables cuantitativas se utilizó el coeficiente de correlación lineal de Pearson (r), teniendo en cuenta el teorema central del límite para considerar la normalidad de la muestra. Un nivel de significación (p) <0,05 fue considerado estadísticamente significativo.



# Resultados

---

## Estudio radiológico en cadáveres

Las Figuras 44, 45 y 46 muestran las imágenes de la reconstrucción tridimensional del colon de los tres cadáveres en las 10 series establecidas en el protocolo de estudio. A través del enlace adjunto se puede acceder al vídeo que muestra la reconstrucción tridimensional dinámica de todas ellas.

<https://youtu.be/42n92I-5gpo>

## Análisis morfológico

El CADÁVER 1 mostró un colon de mayor volumen y con el segmento de colon transverso más redundante con respecto a los cadáveres 2 y 3, con una localización homogénea de los ángulos hepático y esplénico.

El CADÁVER 2 presentó un colon mucho menor en cuanto a longitud comparado con los cadáveres 1 y 3, sin observar una gran amplitud en ninguno de los segmentos, con una distancia mayor que en los otros cadáveres de los ángulos hepático y esplénico al pubis, y con una distribución muy lineal en las transiciones colon ascendente a colon transverso y colon descendente a sigma.

El CADÁVER 3 se caracterizó por presentar una unión ileocecal muy introducida en la pelvis, con un tramo corto de colon ascendente, y por lo tanto un ángulo hepático bajo, y un ángulo esplénico muy elevado respecto al anterior, adoptando una morfología muy angulada en el tercio final del segmento del colon transverso.

## Análisis morfométrico

Se realizaron 450 mediciones. Respecto a la Serie 01 de los tres cadáveres, el resto de las series se modificaron entre el 5 % y el 9,99 % 204 resultados, y por encima del 10 % sólo 112. Todos los resultados se expresan en cm en la Tabla 2. Sólo se van a destacar los que se consideran significativos en su conjunto.

*Relación de las variables morfométricas formadas por los puntos PUBIS - AMS - AMI*

**CADÁVER 1:** La distancia PUBIS - AMS aumentó un 5 % en todas las series en las que se manipuló el cadáver, alcanzando el 10 % en las dos series que asociaron Trendelenburg y decúbito lateral derecho (Series 06 y 09). La distancia PUBIS - AMI aumentó un 5 % en la serie con Trendelenburg y decúbito lateral izquierdo (Serie 07), y en las tres series en las que se elevó el epiplon mayor exponiendo el colon transverso (Series 08, 09 y 10). Dicha distancia disminuyó un 5 % en la serie con decúbito lateral izquierdo (Serie 04). La distancia AMS - AMI aumentó un 5 % en todas las series excepto en aquellas con Trendelenburg y decúbito lateral izquierdo (Serie 07) y con Trendelenburg y elevación del epiplon (Serie 08), alcanzando el 10 % en todas las series excepto en las que se elevó el epiplon (Series 08, 09 y 10), y en la que asoció Trendelenburg y decúbito lateral izquierdo (Serie 07).

**CADÁVER 2:** La distancia PUBIS - AMS sólo aumentó un 5 % en la serie con neumoperitoneo (Serie 02). La distancia PUBIS - AMI aumentó un 5 % en todas las

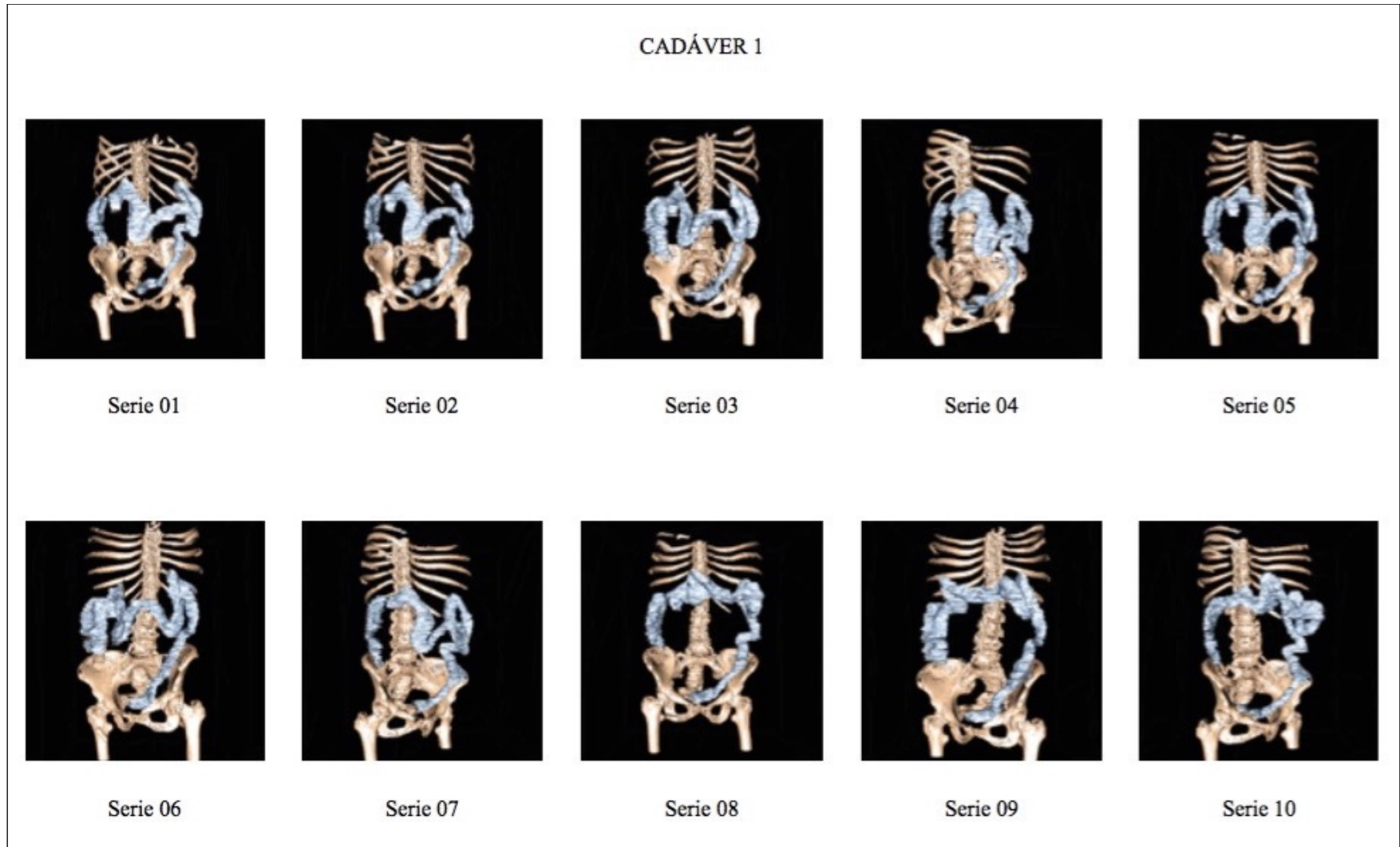
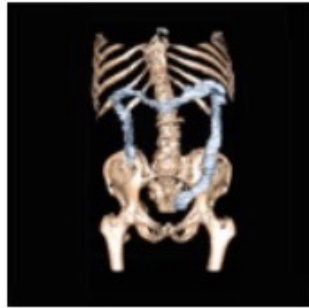
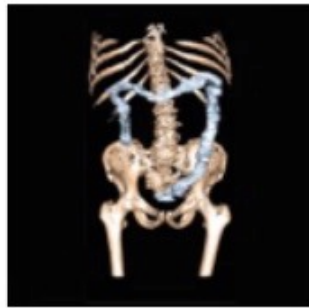

Figura 44. Reconstrucciones Estudio radiológico en cadáveres. CADÁVER 1.

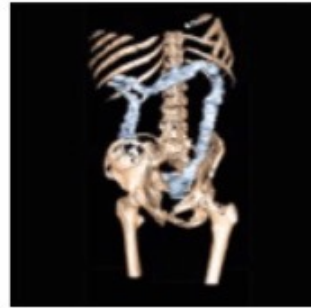CADÁVER 2



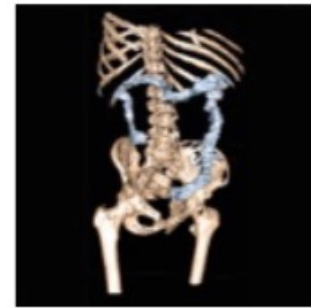Serie 01



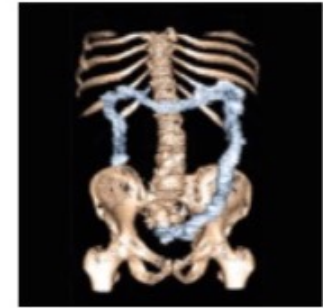
Serie 02



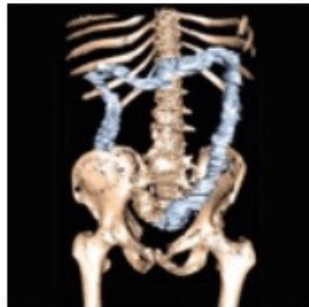Serie 03



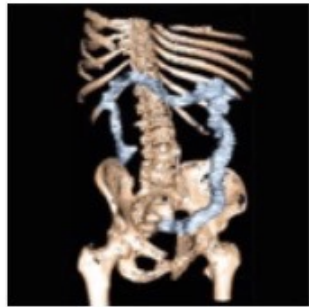
Serie 04



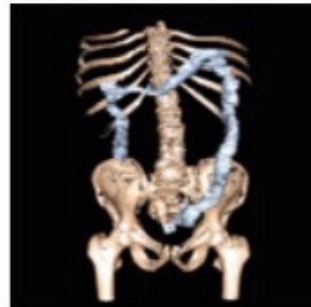Serie 05



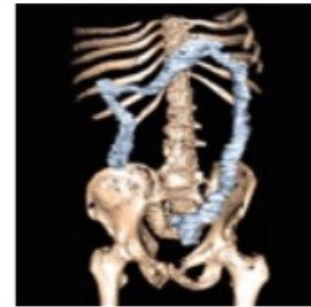Serie 06



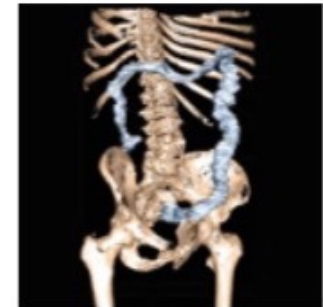Serie 07



Serie 08



Serie 09



Serie 10

Figura 45. Reconstrucciones Estudio radiológico en cadáveres. CADÁVER 2.

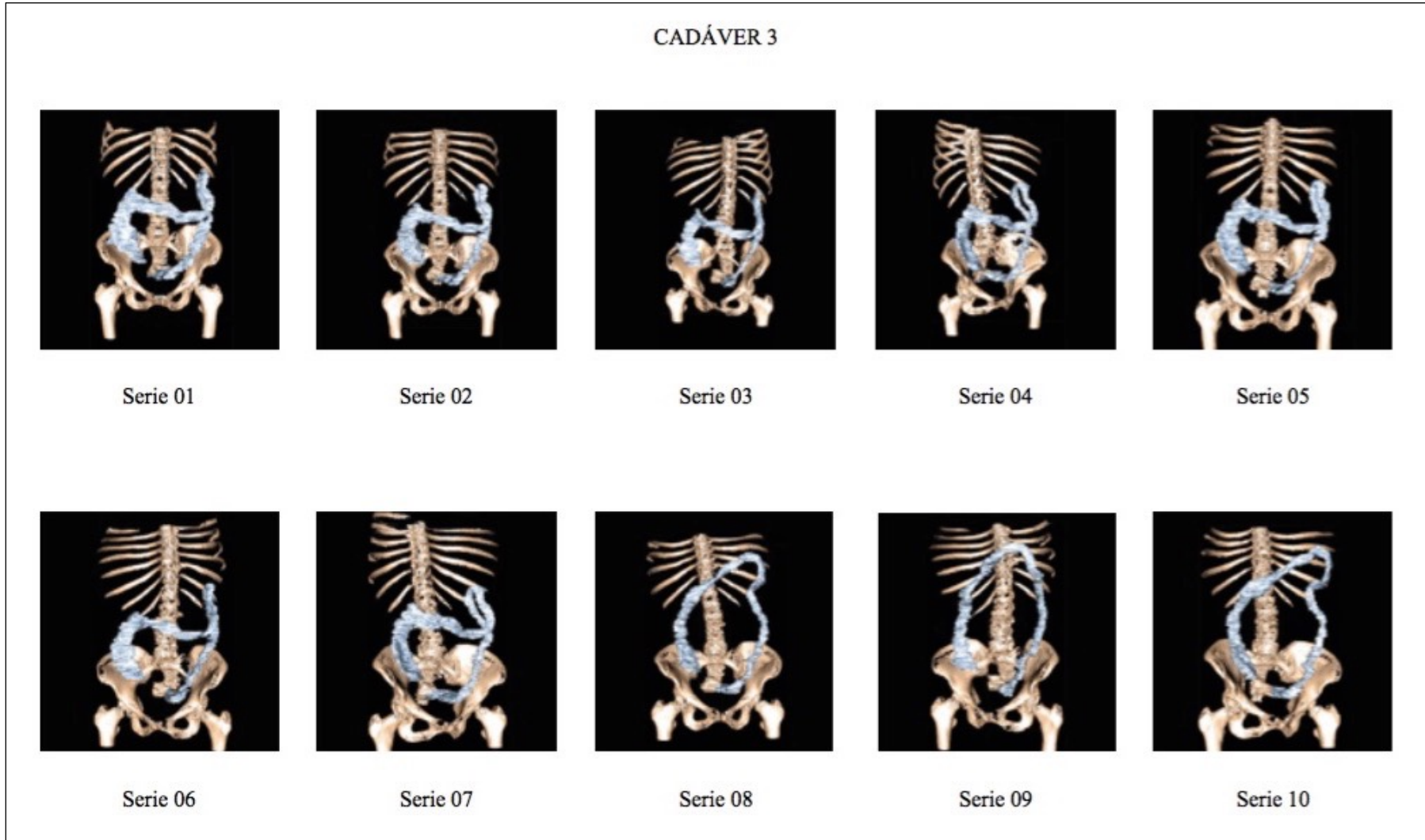


Figura 46. Reconstrucciones Estudio radiológico en cadáveres. CADÁVER 3.

CADÁVER 1																
1pix - 0.08cm	ESPINA - ESPINA	PUBIS - AMS	PUBIS - AMI	AMS - AMI	PUBIS - AH	PUBIS - AE	AH - PUBIS - AE	PUBIS - UIC	PUBIS - UDS	AMS - AH	AMS - AE	AH - AMS - AE	AMI - AH	AMI - AE	AH - AMI - AE	
Serie 01	21.66	21.83	16.64	5.60	26.51	29.08	39.83	16.20	11.71	9.21	11.67	131.46	13.40	13.62	89.60	
Serie 02	21.66	23.62	16.79	6.99	26.43	28.87	39.08	17.33	10.60	10.43	8.76	152.30	13.04	13.18	89.94	
Serie 03	21.67	23.70	16.65	6.67	26.33	27.81	38.77	15.30	10.74	10.87	8.04	147.41	13.31	12.43	88.83	
Serie 04	21.68	23.48	15.55	7.92	25.06	29.09	29.30	16.41	11.40	5.01	9.60	145.11	10.07	14.74	65.94	
Serie 05	21.67	23.41	16.19	7.15	25.62	28.60	39.87	15.27	11.50	11.06	8.23	150.18	13.09	13.50	91.86	
Serie 06	21.67	24.30	16.58	7.64	26.51	28.87	37.96	14.96	10.91	10.97	7.69	149.87	13.75	12.87	84.55	
Serie 07	21.66	23.49	18.16	5.33	25.90	29.58	39.37	15.54	11.66	10.52	9.02	146.21	11.88	12.78	99.75	
Serie 08	21.68	23.65	18.18	5.51	26.24	30.09	41.45	15.85	11.64	10.83	9.99	147.94	12.74	13.30	101.03	
Serie 09	21.67	24.02	18.13	5.96	26.49	29.93	39.08	15.75	11.87	10.75	8.75	146.60	12.43	13.04	96.08	
Serie 10	21.66	23.88	17.76	6.14	26.58	30.08	38.66	14.17	12.32	9.30	10.27	148.87	12.04	13.68	93.19	
CADÁVER 2																
1pix - 0.09cm	ESPINA - ESPINA	PUBIS - AMS	PUBIS - AMI	AMS - AMI	PUBIS - AH	PUBIS - AE	AH - PUBIS - AE	PUBIS - UIC	PUBIS - UDS	AMS - AH	AMS - AE	AH - AMS - AE	AMI - AH	AMI - AE	AH - AMI - AE	
Serie 01	23.67	26.84	22.61	5.06	30.72	32.56	37.99	16.80	12.90	9.93	8.94	143.75	11.05	11.36	105.12	
Serie 02	23.69	28.57	24.02	4.74	30.23	32.30	37.45	17.57	13.28	10.11	7.93	163.60	11.70	9.66	112.13	
Serie 03	23.69	27.62	24.12	3.69	31.26	32.04	38.24	18.02	12.80	10.82	8.23	153.57	12.14	9.75	116.37	
Serie 04	23.67	28.14	25.03	3.20	30.22	32.72	36.75	18.50	11.76	11.53	8.84	165.62	12.87	9.48	130.25	
Serie 05	23.67	27.31	24.51	3.15	30.61	32.07	36.60	18.49	11.36	9.25	8.52	144.19	10.71	9.69	110.83	
Serie 06	23.68	27.45	24.70	2.99	30.87	32.46	36.00	18.46	11.77	9.98	9.01	144.67	11.43	10.02	113.55	
Serie 07	23.67	26.97	24.76	2.39	30.48	32.12	34.55	18.48	11.80	9.02	8.73	140.44	9.99	9.70	114.94	
Serie 08	23.68	27.24	24.45	2.54	29.13	35.01	31.46	18.09	12.48	11.36	9.44	116.02	12.45	11.03	98.38	
Serie 09	23.67	27.23	24.76	2.54	31.95	35.82	34.69	18.15	11.86	12.81	9.58	112.46	13.64	11.66	94.23	
Serie 10	23.68	27.52	25.04	2.31	30.63	35.58	36.13	19.03	11.11	10.71	8.59	124.20	11.61	10.31	103.68	
CADÁVER 3																
1pix - 0.08cm	ESPINA - ESPINA	PUBIS - AMS	PUBIS - AMI	AMS - AMI	PUBIS - AH	PUBIS - AE	AH - PUBIS - AE	PUBIS - UIC	PUBIS - UDS	AMS - AH	AMS - AE	AH - AMS - AE	AMI - AH	AMI - AE	AH - AMI - AE	
Serie 01	25.20	28.24	24.17	4.08	27.10	32.30	33.34	12.00	12.56	7.34	10.07	171.95	7.23	11.33	135.74	
Serie 02	25.21	29.21	24.06	4.97	26.61	32.59	35.16	12.92	12.18	7.82	9.99	165.39	7.30	11.89	132.03	
Serie 03	25.22	29.08	24.29	4.63	27.20	33.00	33.05	13.52	12.83	7.56	13.24	169.64	7.76	11.01	131.91	
Serie 04	25.21	28.63	24.57	4.05	27.01	33.27	34.42	12.67	12.05	6.84	11.23	170.84	6.31	12.77	137.04	
Serie 05	25.20	28.20	23.88	4.62	26.58	31.68	34.25	12.87	11.98	7.07	10.27	169.34	6.79	12.04	132.14	
Serie 06	25.22	29.41	24.76	4.67	27.20	33.05	33.58	13.54	12.37	7.82	10.54	169.64	7.68	11.86	133.01	
Serie 07	25.22	28.89	24.33	4.48	26.79	32.53	32.65	13.18	11.67	7.17	10.52	168.43	6.63	12.25	134.40	
Serie 08	25.21	28.32	24.02	4.36	25.87	38.34	31.05	13.31	12.33	8.41	12.77	161.67	8.21	15.76	119.00	
Serie 09	25.20	28.61	24.14	4.36	29.02	38.10	21.35	13.75	12.65	5.92	10.84	124.07	7.87	14.30	80.30	
Serie 10	25.21	28.51	24.07	4.72	25.03	38.56	29.49	12.62	12.44	8.64	12.25	165.40	7.23	15.99	121.44	

Tabla 2. Medidas Estudio radiológico en cadáveres.

series. La distancia AMS - AMI disminuyó un 10 % en todas las series excepto en la serie sólo con neumoperitoneo (Serie 02), en la que la disminución fue del 5 %.

CADÁVER 3: Las distancia PUBIS - AMS y PUBIS - AMI no alcanzaron modificaciones reseñables. La distancia AMS - AMI aumentó hasta un 10 % en todas las series excepto en la serie con decúbito lateral izquierdo (Serie 04).

*Relación de las variables morfométricas formadas por los puntos PUBIS - AH - AE*

CADÁVER 1: No hubo modificaciones significativas ni en las distancias PUBIS - AH, ni PUBIS - AE, ni en el ángulo AH - PUBIS - AE.

CADÁVER 2: La distancia PUBIS - AH sólo se modificó con una disminución del 5 % en la serie con Trendelenburg y elevación del epiplon sin decúbito lateral (Serie 08). La distancia PUBIS - AE aumentó un 5 % en las tres series con elevación del epiplon (Series 08, 09 y 10), alcanzando el 10 % en la serie con decúbito lateral derecho (Serie 09). El ángulo AH - PUBIS - AE disminuyó un 5 % en las series con Trendelenburg y decúbito lateral derecho e izquierdo (Serie 06 y 07) y hasta un 10 % en la serie con Trendelenburg y elevación del epiplon sin decúbito lateral (serie 08).

CADÁVER 3: La distancia PUBIS - AH se modificó un 5 % en las series que aplicaron Trendelenburg, elevación de epiplon y decúbito lateral, aumentando en el derecho (Serie 09) y disminuyendo en el izquierdo (Serie 10). La distancia PUBIS - AE aumentó hasta un 10 % en las series con elevación del epiplon (Series 08, 09 y 10). El ángulo AH - PUBIS - AE aumentó un 5 % únicamente en la serie con neumoperitoneo (Serie 02), y disminuyó un 5 % en las tres series en las que hubo elevación del epiplon (Series 08, 09 y 10) y hasta un 10 % al aplicar los decúbitos laterales tanto del lado derecho como del lado izquierdo (Series 09 y 10).

*Relación de las variables morfométricas formadas por los puntos PUBIS - UIC - UDS*

CADÁVER 1: La distancia PUBIS - UIC aumentó un 5 % en la serie con neumoperitoneo (Serie 02), y disminuyó un 5 % con decúbito lateral derecho con y sin Trendelenburg (Series 06 y 03 respectivamente), con Trendelenburg sin decúbito lateral (Serie 05), y con Trendelenburg, elevación del epiplon y decúbito lateral izquierdo (Serie 10), disminuyendo en esta última serie hasta un 10 %. La distancia PUBIS - UDS disminuyó un 5 % en la serie con neumoperitoneo (Serie 02) y en la serie con decúbito lateral derecho sin Trendelenburg (Serie 03) y con Trendelenburg (Serie 06). Esta distancia aumentó un 5 % sólo en la serie que aplicó Trendelenburg, elevación del epiplon y decúbito lateral izquierdo (Serie 10).

CADÁVER 2: La distancia PUBIS - UIC aumentó un 5 % en todas las series que aplicaron algún decúbito, llegando este aumento a un 10 % en la serie con Trendelenburg (Serie 05), y en las tres series con decúbito lateral izquierdo (Series 04, 07 y 10). La distancia PUBIS - UDS disminuyó un 5 % en las series con decúbito lateral izquierdo (Serie 04), Trendelenburg y ambos decúbitos (Series 06 y 07) y Trendelenburg, elevación del epiplon y decúbito lateral derecho (Serie 09), y hasta un 10 % en la serie con Trendelenburg (Serie 05) y en la serie con Trendelenburg, elevación del epiplon y decúbito lateral izquierdo (Serie 10).

CADÁVER 3: Todas las series con manipulación aumentaron la distancia PUBIS - UIC un 5 %, y hasta un 10 % las tres series con decúbito lateral del lado derecho (Series 03, 06 y 09) y la serie con Trendelenburg y elevación de epiplon mayor sin ningún decúbito (Serie 08). La distancia PUBIS - UDS únicamente disminuyó un 5 % en la serie que aplicó Trendelenburg y decúbito lateral del lado izquierdo (Serie 07).

*Relación de las variables morfométricas formadas por los puntos AMS - AH - AE*

CADÁVER 1: La distancia AMS - AH se modificó un 10 % en todas las series excepto en la serie con Trendelenburg, elevación del epiplon y decúbito lateral izquierdo (Serie 10). Disminuyó en la serie con decúbito lateral izquierdo (Serie 04), y aumentó en todas las demás. La distancia AMS - AE disminuyó un 10 % en todas las series en las que se manipuló el cadáver. El ángulo AH - AMS - AE aumentó un 10 % igualmente en las mismas series.

CADÁVER 2: La distancia AMS - AH aumentó un 5 % en las dos series con decúbito lateral (Series 03 y 04), llegando al 10 % con el decúbito lateral izquierdo (Serie 04), y en las tres series con elevación del epiplon mayor (Series 08, 09 y 10), alcanzando el 10 % en las dos primeras (Series 08 y 09). Esta distancia disminuyó un 5 % en las series con Trendelenburg (Serie 05) y Trendelenburg y decúbito lateral izquierdo (Serie 07). La distancia AMS - AE disminuyó un 10 % en la serie con neumoperitoneo (Serie 02) y un 5 % en la serie con decúbito lateral derecho (Serie 03). Esta distancia aumentó un 5 % al elevar el epiplon con Trendelenburg (Serie 08) y al aplicar decúbito lateral derecho (Serie 09). El ángulo AH - AMS - AE aumentó un 10 % en las series con neumoperitoneo, y decúbito lateral izquierdo (Series 02 y 04), y sólo un 5 % con el decúbito lateral derecho (Serie 03). En las tres series con elevación del epiplon mayor dicho ángulo disminuyó un 10 % (Series 08, 09 y 10).

CADÁVER 3: La distancia AMS - AH se modificó un 5 % con excepción de las series con decúbito lateral derecho, Trendelenburg y Trendelenburg y decúbito lateral izquierdo (Series 03, 05 y 07). Aumentó un 10 % con Trendelenburg y elevación del epiplon con y sin decúbito lateral izquierdo (Series 10 y 08), y disminuyó con dichas modificaciones y decúbito lateral derecho (Serie 09). La distancia AMS - AE aumentó un 10 % con los

decúbitos laterales sin Trendelenburg (Series 03 y 04) y con Trendelenburg y movilización del epiplon sin decúbito lateral y con decúbito lateral izquierdo (Series 08 y 10), y sólo un 5 % con el epiplon elevado y decúbito lateral derecho (Serie 09). El ángulo AH - AMS - AE disminuyó un 5 % con Trendelenburg y elevación del epiplon (Serie 08) y un 10 % al aplicar decúbito lateral derecho (Serie 09).

*Relación de las variables morfométricas formadas por los puntos AMI - AH - AE*

CADÁVER 1: La distancia AMI - AH disminuyó un 10 % en todas las series con decúbito lateral izquierdo (Series 04, 07 y 10), y sólo un 5 % en la serie con Trendelenburg, elevación del epiplon y decúbito lateral derecho (Serie 09). La distancia AMI - AE sólo sufrió modificaciones del 5 %, aumentando al aplicar decúbito lateral izquierdo (Serie 04), y disminuyendo con decúbito lateral derecho con y sin Trendelenburg (Series 03 y 06), y con Trendelenburg y decúbito lateral izquierdo (Serie 07). El ángulo AH - AMI - AE disminuyó un 10 % al aplicar decúbito lateral izquierdo (Serie 04) y Trendelenburg y decúbito lateral derecho (Serie 06) y aumentó un 10 % con Trendelenburg y decúbito lateral izquierdo (Serie 07), y con Trendelenburg y elevación del epiplon mayor (Serie 08). Al aplicar decúbito lateral derecho con el epiplon elevado la modificación sólo fue del 5 %.

CADÁVER 2: La distancia AMI - AH aumentó un 5 % en las series con neumoperitoneo y ambos decúbitos laterales (Series 02, 03 y 04) y en las tres series con elevación del epiplon (Series 08, 09 y 10), y disminuyó en la serie con Trendelenburg y decúbito lateral izquierdo (Serie 07). Dicha distancia aumentó un 10 % en la serie con decúbito lateral izquierdo (Serie 04) y en las series con Trendelenburg y elevación del epiplon con y sin decúbito lateral derecho (Series 09 y 08). En la distancia AMI - AE hubo un descenso del 10 % en todas las series salvo en las que se elevaba el epiplon mayor

(Series 02, 03, 04, 05, 06 y 07). El ángulo AH - AMI - AE se modificó un 5 % en todas las series excepto en la serie con Trendelenburg, elevación de epiplon y decúbito lateral izquierdo (Serie 10). Hubo un aumento del 10 % en las dos series con neumoperitoneo y decúbito lateral (Series 03 y 04), y una disminución del 10 % en la serie con Trendelenburg, elevación del epiplon y decúbito lateral derecho (Serie 09).

**CADÁVER 3:** La distancia AMI - AH aumentó un 5 % en todas las series con decúbito lateral derecho (Series 03, 06 y 09) y un 10 % en la serie con Trendelenburg y elevación de epiplon sin decúbito lateral (Serie 08). Dicha distancia disminuyó un 10 % en la serie con decúbito lateral izquierdo (Serie 04), y sólo un 5 % al aplicar Trendelenburg (Serie 05), y Trendelenburg y decúbito lateral izquierdo (Serie 07). La distancia AMI - AE aumentó un 5 % salvo en las series con decúbito lateral derecho con y sin Trendelenburg (Series 06 y 03), y un 10 % en la serie con decúbito lateral izquierdo (Serie 04), y en las tres series con elevación del epiplon (Series 08, 09 y 10). El ángulo AH - AMI - AE disminuyó un 10 % en las tres series con elevación del epiplon (Series 08, 09 y 10).

### Estudio radiológico en pacientes

Las Figuras 47, 48, 49, 50, 51, 52, 53, 54 y 55 muestran las imágenes de la reconstrucción tridimensional del colon de los 130 pacientes incluidos en el estudio. A través del enlace adjunto se puede acceder al vídeo que muestra la reconstrucción tridimensional dinámica de todos ellos.

<https://youtu.be/EFoUwDZVwL4>

### Análisis morfológico

El análisis individual con criterios morfológicos de los 130 casos mostró una gran variabilidad anatómica en el colon reconstruido. 57 (43,84 %) mostraron un colon transversal por encima del ángulo hepático, 28 (21,53 %) lo mostraron a la misma altura, y 45 (34,61 %) lo mostraron por debajo.

### Análisis morfométrico y estadístico

En las Tablas 3, 4 y 5 se muestran los resultados en cm de las medidas realizadas en los 130 casos estudiados.

### Descripción de la muestra

El estudio constó de 130 pacientes, de los que 75 (57,69 %) fueron hombres y 55 (42,31 %) fueron mujeres. La edad media de la muestra a estudio fue de  $64,32 \pm 16,41$  años y el IMC medio de  $28,41 \pm 5,49$ . En el grupo de 75 hombres la edad media fue de  $63,40 \pm 15,43$  años, y el rango de IMC de 28,53 (RI: 5,71). En el grupo de 55 mujeres la edad media fue de  $65,54 \pm 17,72$  años, y el rango de IMC de 24,09 (RI: 8,56). No se encontraron diferencias significativas entre ambos grupos (Gráfico 1).

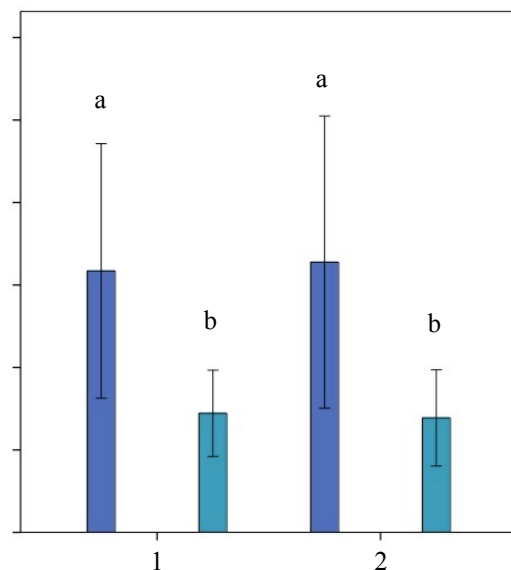


Gráfico 1. Variables edad e IMC según el sexo. 1: Hombres. 2: Mujeres. a: edad. b: IMC.



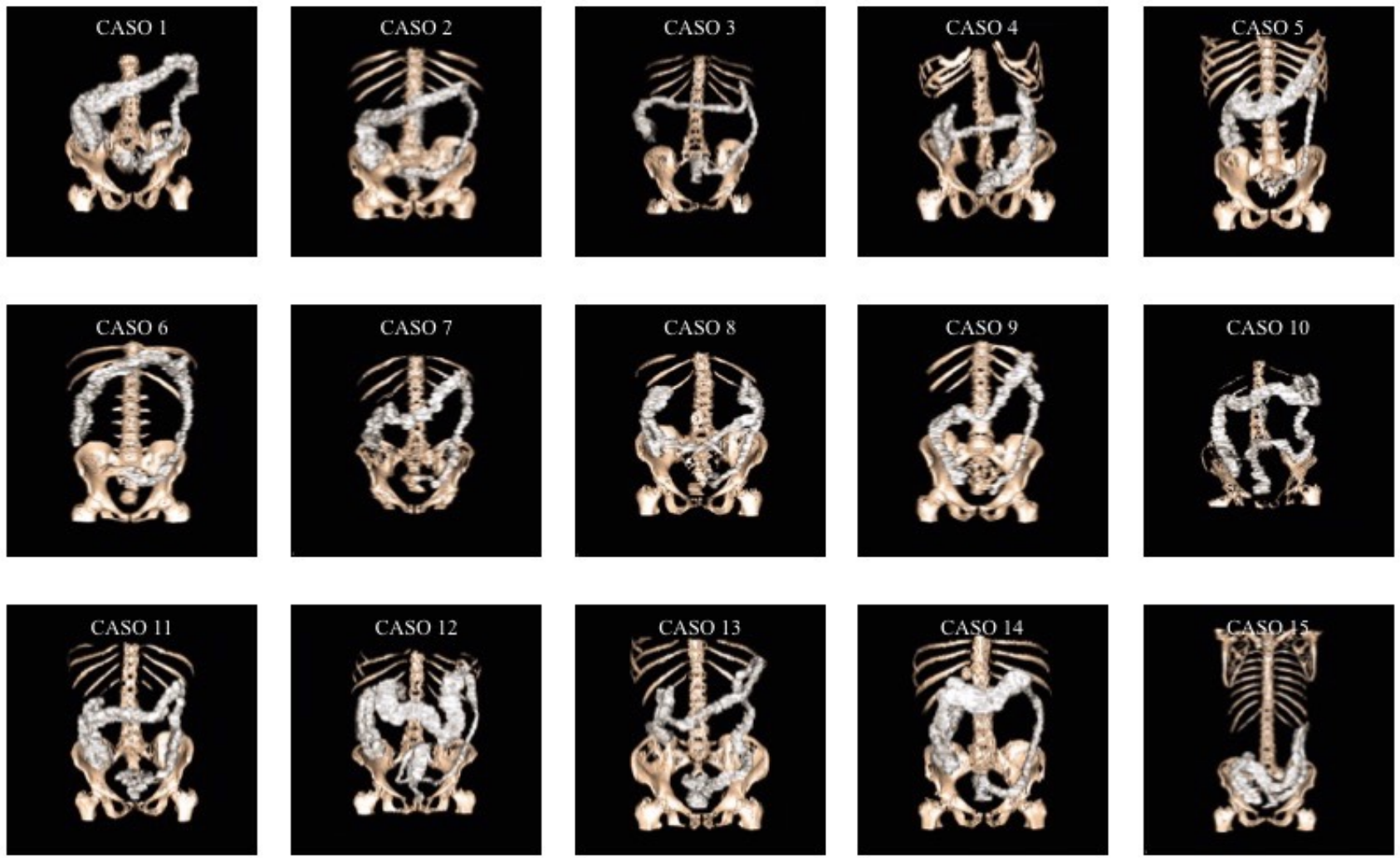

Figura 47. Reconstrucciones Estudio radiológico en humanos vivos. Casos 1-15.

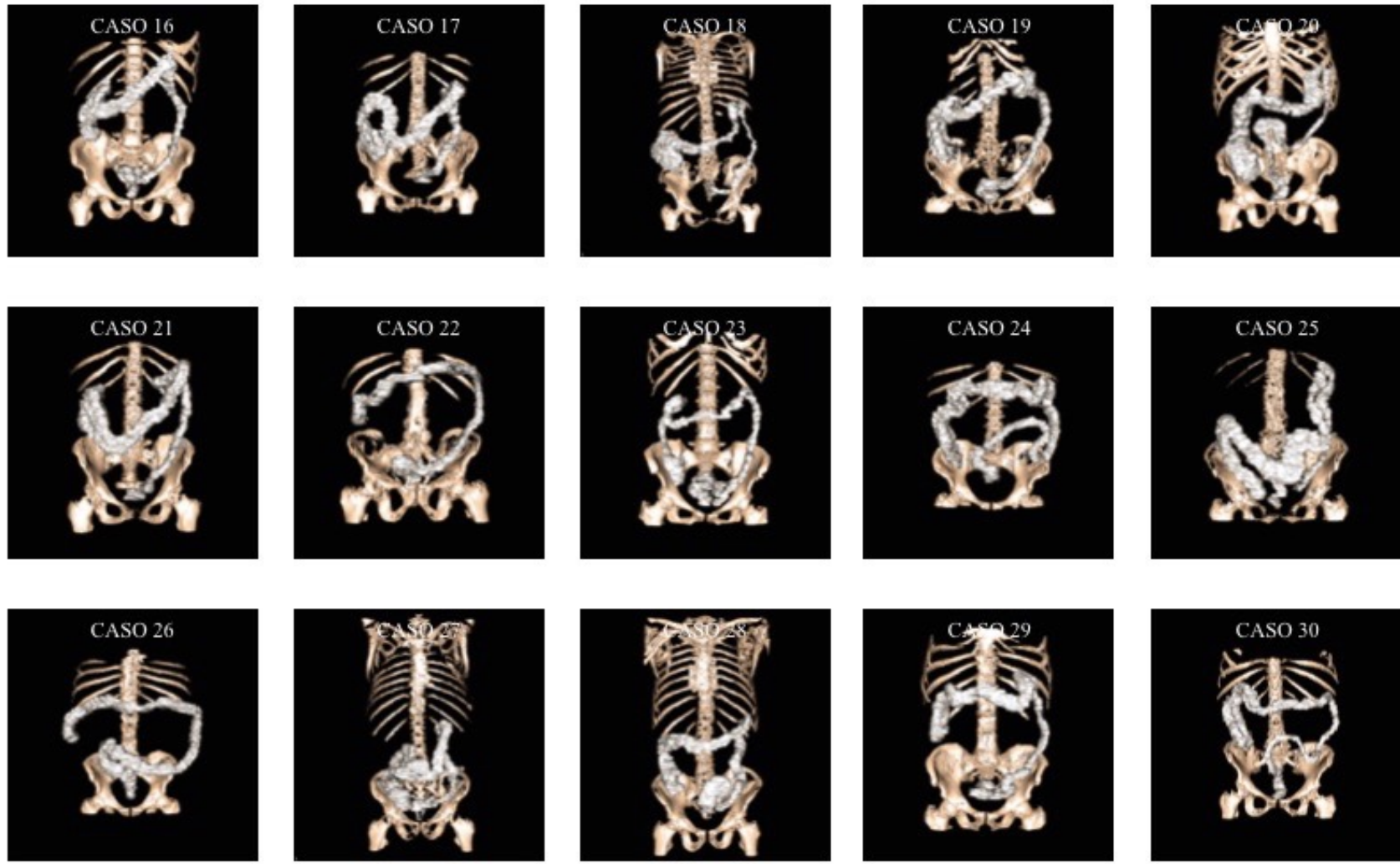


Figura 48. Reconstrucciones Estudio radiológico en humanos vivos. Casos 16-30.

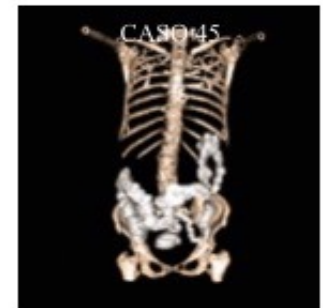
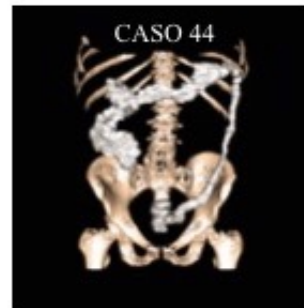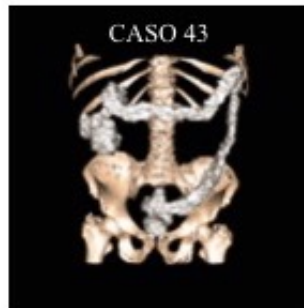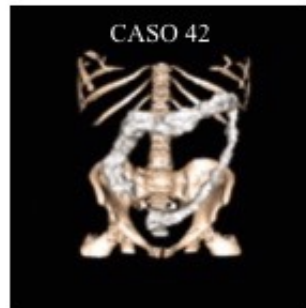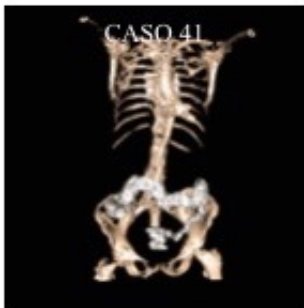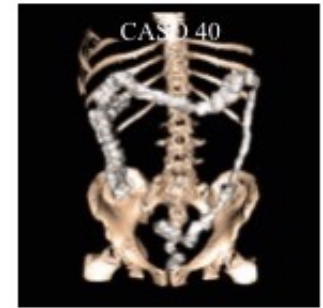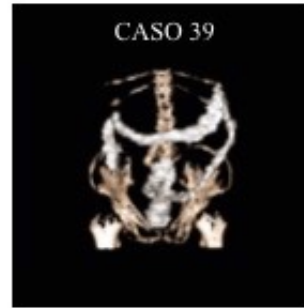
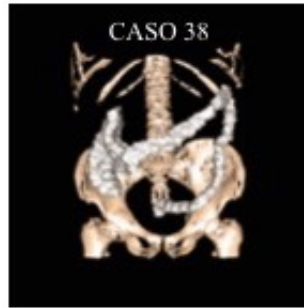
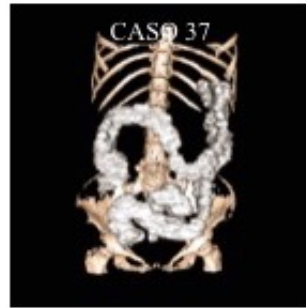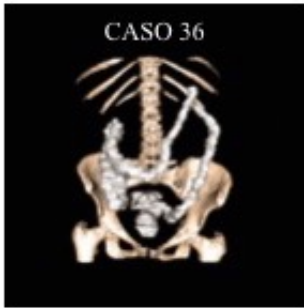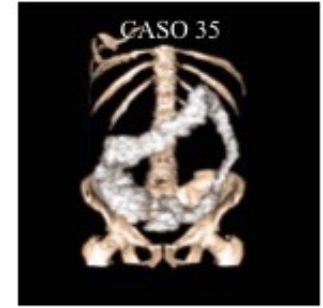
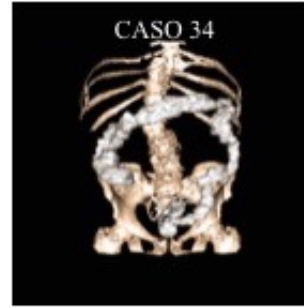
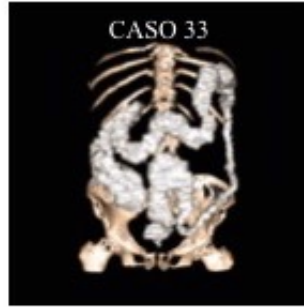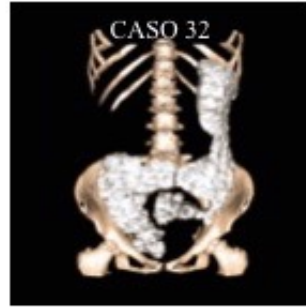
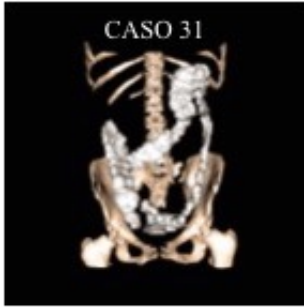


Figura 49. Reconstrucciones Estudio radiológico en humanos vivos. Casos 31-45.

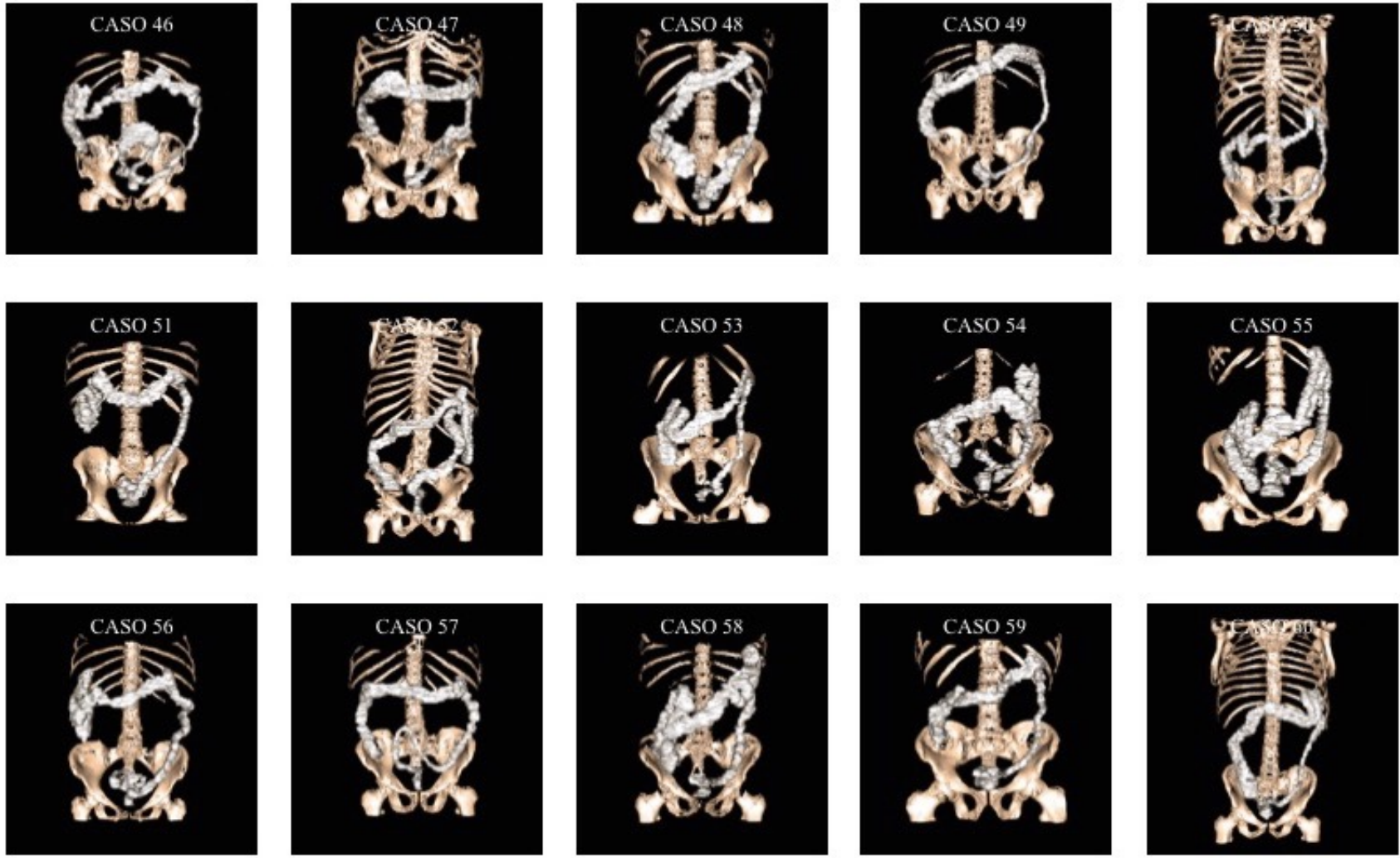


Figura 50. Reconstrucciones Estudio radiológico en humanos vivos. Casos 46-60.

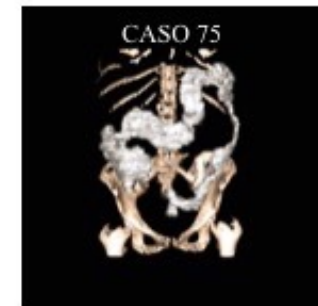
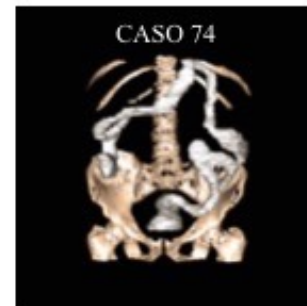
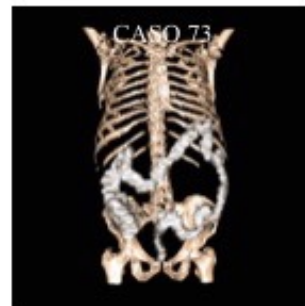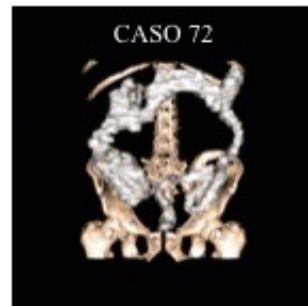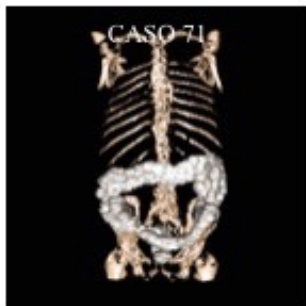
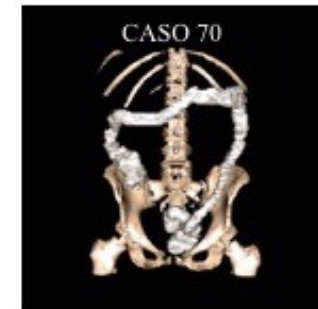
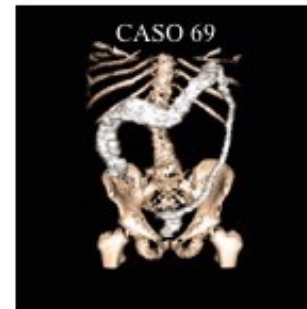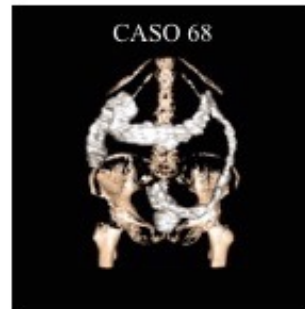
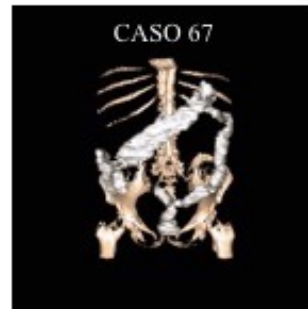
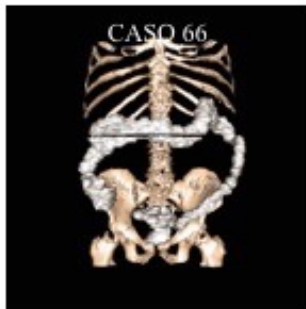
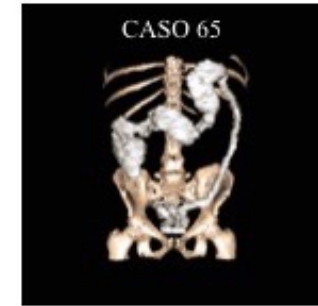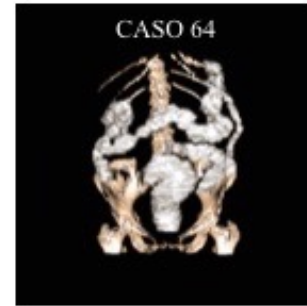
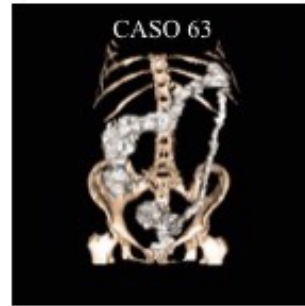
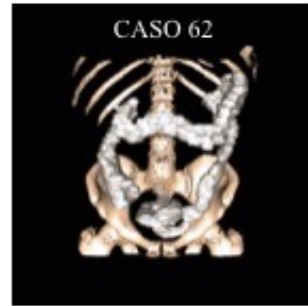


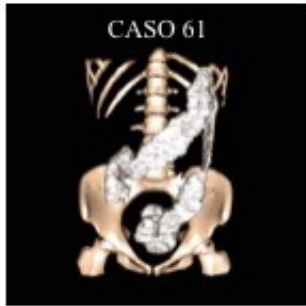Figura 51. Reconstrucciones Estudio radiológico en humanos vivos. Casos 61-75.

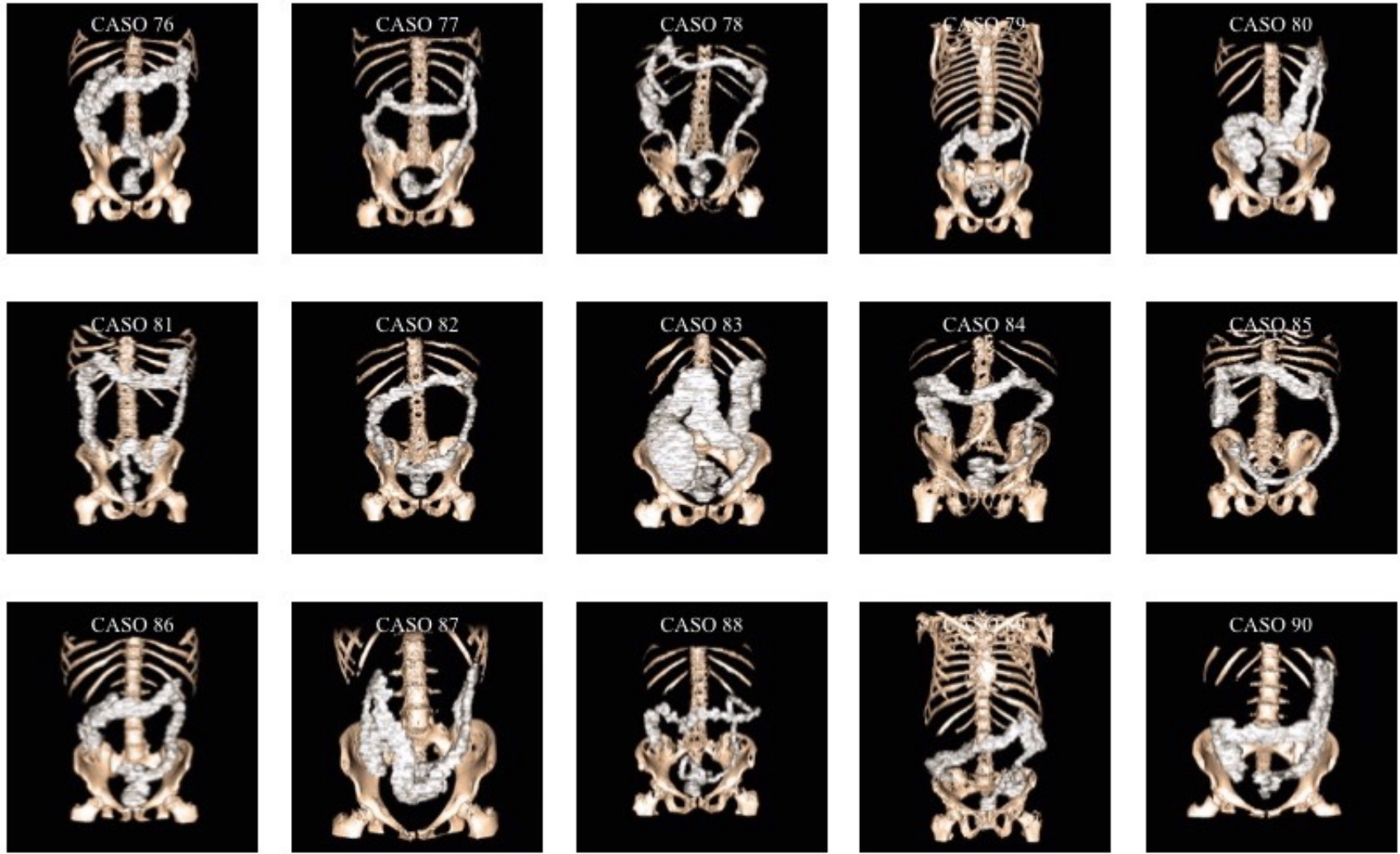


Figura 52. Reconstrucciones Estudio radiológico en humanos vivos. Casos 76-90.

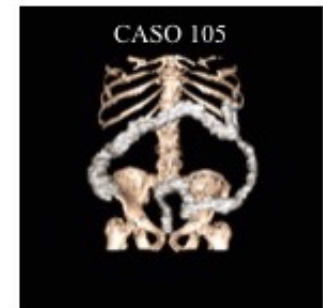
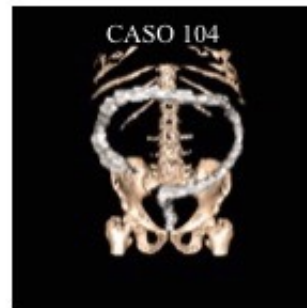
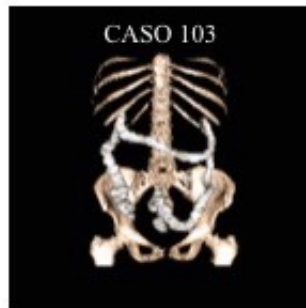
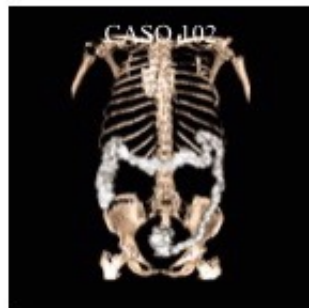
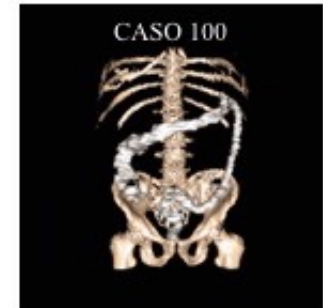
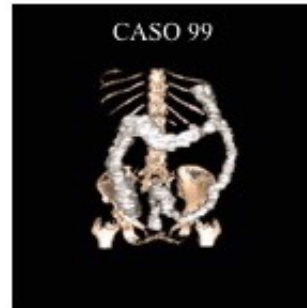
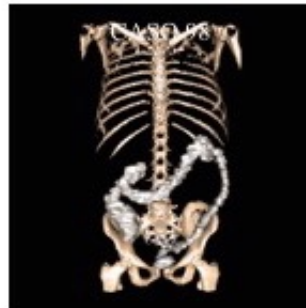
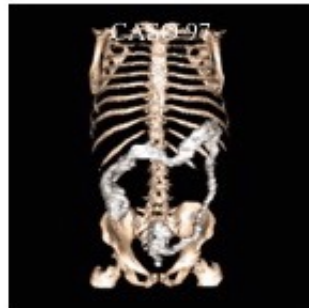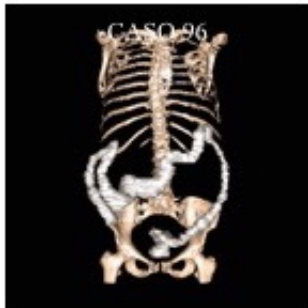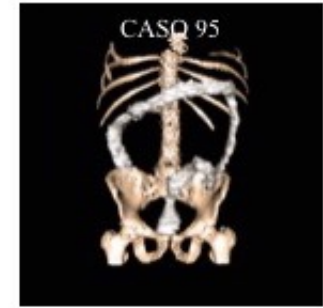
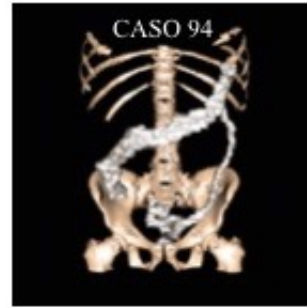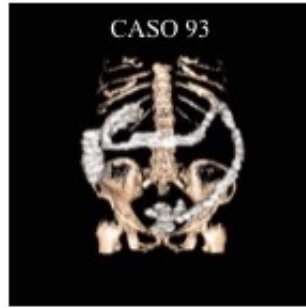


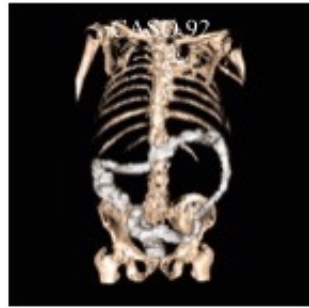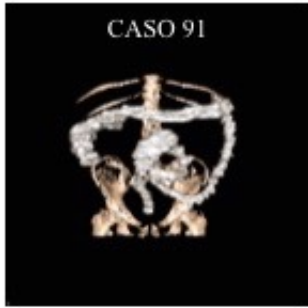Figura 53. Reconstrucciones Estudio radiológico en humanos vivos. Casos 91-105.

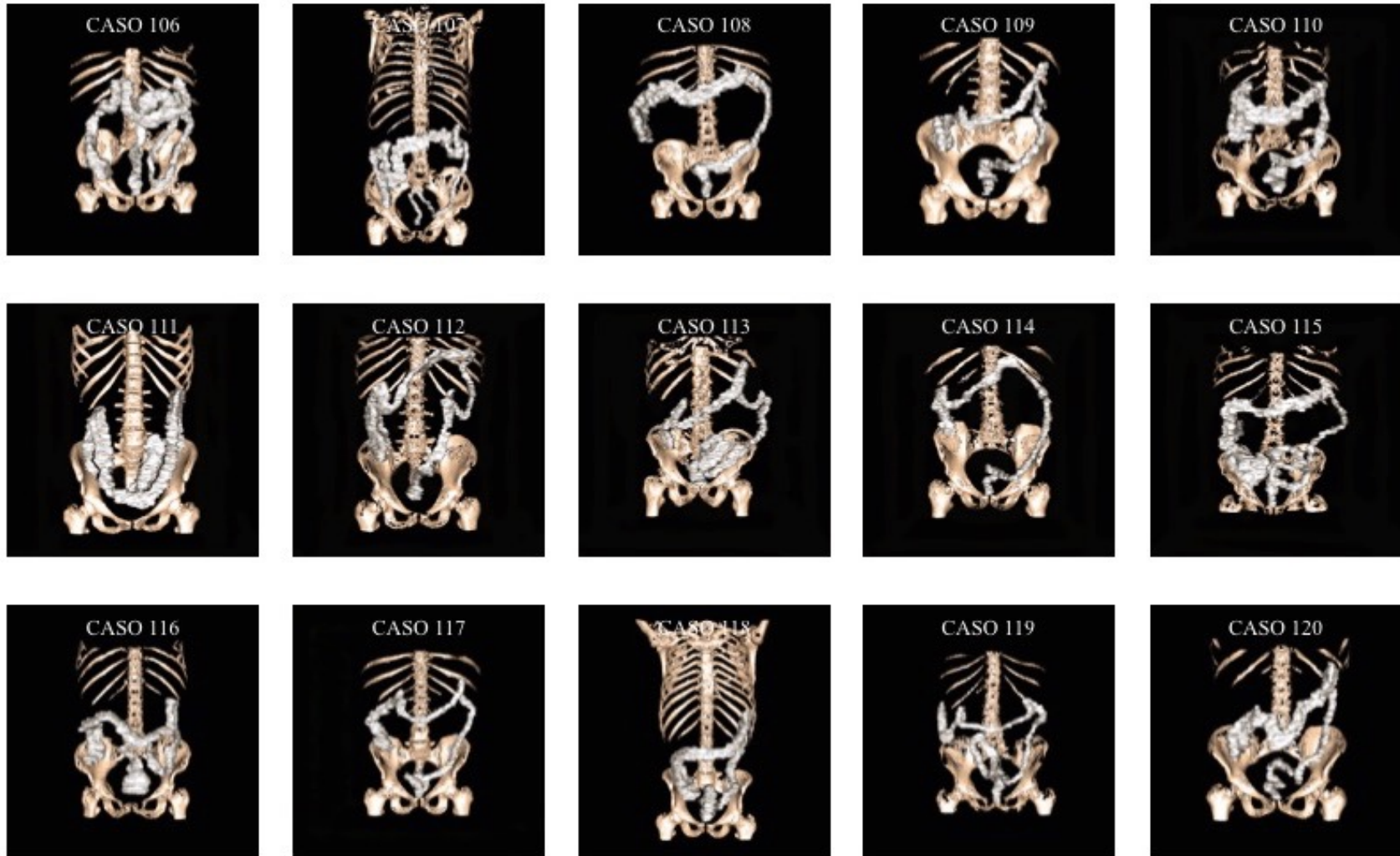
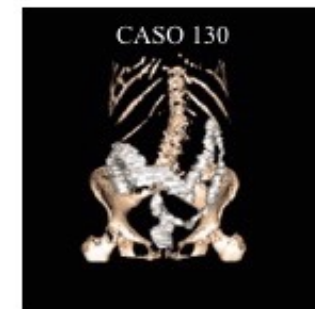
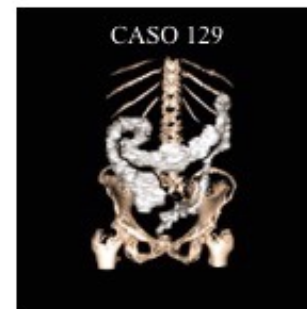
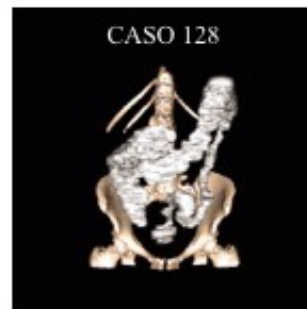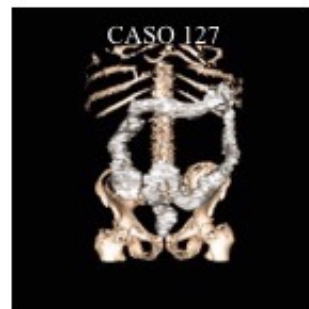
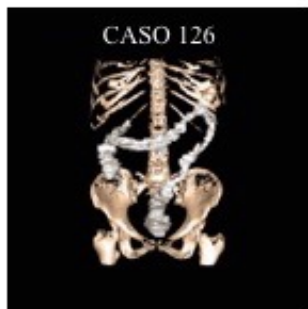
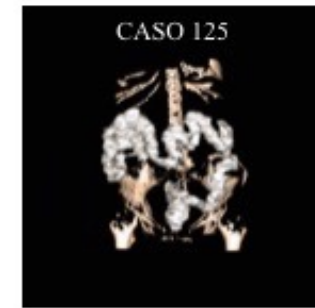
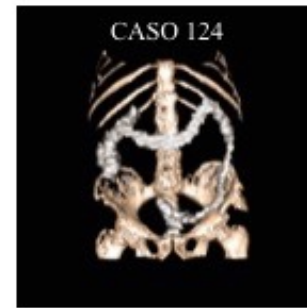
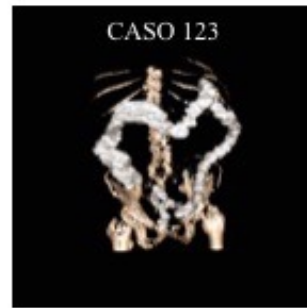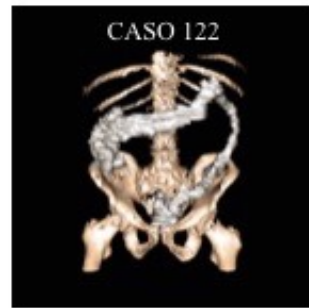


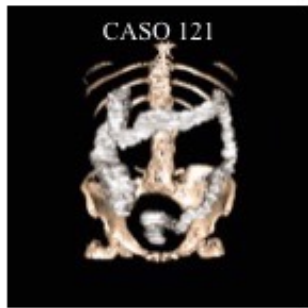Figura 54. Reconstrucciones Estudio radiológico en humanos vivos. Casos 106-120.





*Figura 55. Reconstrucciones Estudio radiológico en humanos vivos. Casos 121-130.*

CASO	SEXO	EDAD	IMC	ESPINA - ESPINA	PUBIS - AMS	PUBIS - AMI	AMS - AMI	PUBIS - AH	PUBIS - AE	AH - PUBIS - AE	PUBIS - UIC	PUBIS - UDS	AMS - AH	AMS - AE	AH - AMS - AE	AMI - AH	AMI - AE	AH - AMI - AE
1	1	72	28,35	25,050018	25,740288	18,239088	7,591374	24,63027	34,245372	46,95	14,959308	15,359904	12,69618	12,641916	168,23	12,51663	17,798592	110,96
2	1	70	25,17	22,774591	17,5336	14,447545	6,584291	21,156268	26,523105	51,07	11,531877	14,601671	11,411687	9,46673	170,62	11,514202	13,707316	110,74
3	2	75	26,1	20,251302	25,263802	19,579226	5,64207	25,959938	29,268188	40,84	18,17332	15,551582	10,186202	9,4636	170,04	11,542384	11,9097	112,23
4	2	75	21,47	24,85863	23,46345	15,04614	8,004	20,18595	23,3841	33,64	11,90319	10,91718	7,84668	6,01197	136,11	7,31883	9,16113	100,92
5	1	26	24,02	19,43134	23,78567	16,4954	7,26682	23,30595	30,87628	35,01	14,95909	14,21941	7,8055	10,22621	157,62	9,75587	15,17885	86,39
6	1	55	24,69	21,173035	27,24384	19,715735	7,382375	28,483312	36,55522	36,23	20,205081	19,230991	9,204	13,212342	147,32	11,472786	18,734742	87,79
7	1	54	40,08	22,190193	27,459564	18,911067	8,399748	24,895929	34,143297	32,35	17,402802	18,771459	7,621101	11,01075	179,9	9,042111	16,27098	90,3
8	2	61	37,64	25,931449	27,090332	19,581816	7,602334	25,645381	28,632177	34,26	13,535169	15,698366	8,990379	7,536969	165,48	9,363344	11,278154	103,7
9	1	40	24,75	19,841374	25,255359	18,530547	6,784238	19,448886	31,750068	36,14	9,54962	14,692042	9,594535	10,096892	167,14	7,608601	14,43499	123,15
10	2	89	36,65	25,03033	24,7442	17,009824	7,672314	26,753558	30,866576	38,27	14,107418	16,95018	9,4302	10,34501	154,03	11,942502	10,67267	87,51
11	2	65	29,57	21,334301	23,4919	17,671731	5,69357	22,003177	25,777452	42,77	9,822593	12,966369	9,429256	8,366366	163,54	9,459044	10,44611	126,59
12	2	80	28,47	22,922396	22,950858	16,106496	6,49383	26,839666	31,193603	41,61	14,843682	15,72151	11,772033	10,936149	134,37	13,723178	16,179149	89,7
13	1	49	23,12	22,392622	24,072644	17,31648	6,88243	23,997382	30,259056	38,97	16,886678	13,835768	8,17308	10,641798	166,75	10,240608	14,35887	98,65
14	1	78	30	21,124432	21,68439	14,062118	7,72163	25,012554	27,817608	32,26	10,553004	14,110152	8,952748	8,052604	123,41	13,59099	14,05159	65,19
15	2	61	19,65	19,817418	21,019212	16,513074	4,331646	14,892342	21,864162	38,98	6,749382	12,762282	8,93682	6,796542	123,96	5,483922	8,43771	176,81
16	1	38	22,98	22,555	26,273452	17,098772	9,234364	24,110254	29,795502	27,84	14,900874	14,304728	7,410532	6,561076	179,75	9,78052	13,159628	73,48
17	2	67	32,05	22,336656	23,780496	16,944064	6,6176	25,367216	27,087972	41,15	12,17488	15,373136	10,985968	7,498944	165,32	12,732112	11,26496	100,24
18	2	80	33,26	21,63242	22,468102	16,425151	5,787651	23,907994	28,191077	42,6	14,627448	14,472957	12,034842	7,910896	149,3	12,570972	12,456087	100,15
19	2	83	28,09	21,803904	21,841758	16,659966	5,287643	22,164919	27,722447	41,53	12,831104	13,25591	11,16693	7,937423	151,55	12,11328	11,547573	102,77
20	1	81	25,53	22,200507	22,909628	16,565717	6,043436	22,453613	28,921249	35,67	9,492182	12,85326	6,336841	10,409161	167,09	8,514401	13,705195	94,74
21	2	54	24,82	18,930155	25,42055	19,074255	6,354155	24,409885	29,558185	38,73	15,131155	14,277035	9,295105	9,051445	176,05	9,909495	12,60613	108,89
22	1	87	24,22	24,048486	18,900189	13,376286	5,844762	20,051955	26,045079	51,91	16,39638	12,888414	10,461528	10,63062	159,15	12,379752	13,399155	106,07
23	2	68	25,73	20,746479	26,001482	18,315687	7,586579	23,750519	25,845079	29,82	10,16964	13,579501	6,806631	6,558591	148,41	8,91958	8,91566	97,07
24	1	63	35,9	27,170385	25,425165	18,484995	6,939285	30,919245	34,82829	43,58	16,64331	18,603585	12,52098	13,97769	135,48	16,48932	17,700885	91,06
25	2	89	25,45	22,874212	23,30018	19,85267	3,51491	21,603048	30,10084	44,54	7,723366	13,83048	10,037882	10,866902	174,6	9,275588	12,915862	139,79
26	1	56	49,53	20,8458	27,629136	19,159356	8,28198	30,867747	32,723211	57	25,424364	14,463417	14,369517	15,691629	176,09	16,124508	18,660747	118,78
27	1	57	23,17	20,07083	21,337251	14,379469	6,915753	16,537222	23,610782	35,32	7,483541	11,525462	9,148048	4,764344	156,76	7,388422	9,505691	108,87
28	1	72	23,32	17,2627	18,2182	13,062322	4,978792	18,646901	22,663823	44,14	10,958948	11,940565	7,749742	8,021104	165,86	8,262527	11,266619	106
29	1	73	27,05	21,581068	23,58709	16,297736	7,522766	28,283222	30,667254	29,54	19,177952	15,819168	9,939828	8,32723	111,66	13,90563	15,077904	62,85
30	2	65	36,19	22,36034	25,43615	19,01069	6,19889	28,68474	27,567375	43,5	14,879455	15,159815	9,8778	11,00739	170,9	12,868035	12,222555	112,04
31	2	51	24,77	19,812112	26,41876	18,09192	8,1168	22,795392	31,24612	35,07	8,884336	13,663992	10,430088	7,623384	177,66	9,591352	13,75584	98,79
32	2	26	15,24	21,94918	24,20416	19,63107	4,67929	16,73181	28,615	39,74	8,64586	11,7056	12,8561	6,28999	170,58	10,26423	6,89075	145,14
33	1	77	27,22	19,257327	22,086369	14,996025	7,037784	21,703995	31,04325	41,01	11,946888	12,6144	9,934497	11,138121	151	11,371356	16,509753	93,26
34	1	74	30,18	21,736372	24,141088	16,00756	8,633416	24,636996	29,402648	48,48	15,093752	16,89112	9,840948	12,645256	174,84	14,595456	14,320836	101,9
35	1	66	26,17	23,943694	25,503806	20,357102	5,282034	20,205116	27,455334	40,21	8,23084	15,054942	12,79736	5,050932	155,33	10,318392	8,086488	143,35
36	2	65	33,97	23,0695	27,9942	20,18202	7,92318	23,2286	29,33582	30,49	9,99	13,86834	8,74902	6,89162	144,25	7,67676	10,42438	111,53
37	2	45	20,58	21,158802	26,39154	21,374934	4,958016	24,312897	29,317134	36	14,788116	12,928209	9,272844	7,90314	170,33	8,477973	10,278639	129,87
38	1	84	24,79	24,626371	24,700181	16,656904	8,208343	22,220836	26,279044	44,89	12,682571	14,507691	9,1256	10,269655	150,27	10,044199	12,088736	116,52
39	2	89	31,84	24,645427	25,030809	17,5324	7,471945	25,098623	29,838987	42,76	17,240469	17,01966	12,895411	7,695235	165,27	13,462733	12,918567	100,14
40	1	45	30,73	21,53921	24,09231	16,80206	7,276335	24,883045	30,255445	43,1	15,15767	15,2218	11,091465	9,82883	158,43	13,440075	14,109205	96,58
41	2	78	29,04	22,575938	23,302664	16,348794	7,139363	18,033477	18,983811	46,62	12,920985	10,831436	9,288202	9,738806	96,04	6,482091	7,905898	169,22
42	1	61	30,08	22,214	25,28566	17,67162	7,469266	24,442294	30,721196	40,08	14,59996	13,962648	7,412582	12,189358	179,12	9,883698	15,06722	101,52
43	1	70	29,75	22,813048	24,025777	16,112702	7,826817	23,788202	32,584325	48,73	18,863455	14,842572	11,527139	13,141918	164,11	13,0118	17,79254	104,51
44	1	65	27,11	20,6028	27,068964	17,909568	9,21108	24,619284	32,815092	41,02	16,536756	16,519056	10,4784	10,83948	177,27	11,399508	16,17072	99,97
45	2	88	23,69	19,608892	21,171087	14,502049	6,640706	20,133034	25,38862	40,32	7,015318	11,85222	9,010363	7,430067	170,9	8,624733	12,341734	100,62
46	1	66	37,55	23,177502	26,30687	19,436981	6,935222	30,439389	30,555996	55,08	18,88868	13,511526	14,491521	13,489197	173,93	15,44836	16,421739	124
47	1	83	29,55	18,934782	20,150942	11,973648	8,120632	25,031475	25,98021	47,51	15,081766	14,692042	11,874144	9,398429	144,15	15,498439	14,855118	83,32
48	1	49	24,69	21,627336	26,916476	17,403114	9,301371	21,466393	34,590692	39,94	11,642489	15,776668	13,59153	9,090798	165,54	10,74844	17,497411	103,51
49	1	77	26,77	22,276608	24,658944	16,21632	8,765184	27,335424	32,008704	40,74	17,77536	14,694912	9,897944	14,642	146,42	14,579712	17,147136	82,2
50	1	54	31,01	20,013091	23,187374	15,555015	7,682983	22,004038	29,249598	42,1	15,343818	14,492702	10,985408	8,689926	161,2	11,883193	14,047369	96,19

Tabla 3. Medidas Estudio radiológico en humanos vivos. Casos 1-50.

CASO	SEXO	EDAD	IMC	ESPINA - ESPINA	PUBIS - AMS	PUBIS - AMI	AMS - AMI	PUBIS - AH	PUBIS - AE	AH - PUBIS - AE	PUBIS - UIC	PUBIS - UDS	AMS - AH	AMS - AE	AH - AMS - AE	AMI - AH	AMI - AE	AH - AMI - AE
51	1	46	32,07	17,75142	25,5955	16,85256	8,74365	27,16247	31,93154	33,22	21,73665	17,48943	8,54982	9,76676	144,21	12,39092	16,14753	73,53
52	1	83	26,85	18,724874	18,899972	12,2796	6,534718	19,341128	28,896476	50,5	8,55024	14,608176	11,98777	11,471572	142,94	12,729094	17,132316	97,21
53	2	29	19,08	17,81566	25,08564	19,21012	5,71265	20,57957	25,95916	30,88	10,23824	11,75897	7,75554	6,344	140,38	6,58251	8,23866	127,48
54	2	77	30,36	24,23811	24,387792	16,552458	7,638228	18,961449	29,419923	43,24	11,821173	15,126774	10,086492	10,454769	155,51	8,090238	14,425047	123,67
55	2	40	25,97	21,62334	25,463244	19,558317	5,97	19,16967	29,161062	26,09	10,44153	14,339343	8,002188	7,183701	146,52	4,627944	10,854654	133,39
56	2	60	24,16	21,08944	25,604232	18,338272	7,199744	30,04996	30,98624	30,38	20,070568	15,22968	9,891816	7,781448	126,28	13,957336	13,322232	70,53
57	1	66	31,55	23,151892	24,5548	17,830382	6,569582	27,226894	27,746142	43,35	14,459962	14,249604	11,117694	9,247932	166,29	13,081296	12,346216	105,13
58	2	59	28,95	19,632361	22,891752	14,97165	7,668922	21,821593	30,845565	31,74	8,695455	12,140587	6,733607	10,453054	153,13	8,978363	16,448985	76,16
59	1	65	27,78	23,360865	21,994851	14,058297	7,79223	18,40131	26,192274	43,61	13,929798	13,738632	10,685673	7,305453	178,75	9,965319	12,806856	104,02
60	1	53	31,86	16,178067	20,309883	13,93303	6,348973	19,14659	28,459207	40,69	11,24958	12,718856	8,091473	10,539337	158,34	9,102123	15,182751	94,83
61	2	25	19,53	19,775905	26,423566	20,409359	9,954708	17,523357	29,314376	28,24	10,692391	15,105534	10,699002	6,291268	140,66	6,174073	10,157501	158,67
62	1	42	25,55	22,25088	26,01144	17,61552	7,78104	25,27704	32,48784	35,13	13,68576	14,17104	5,55552	12,978	163,4	9,56952	16,8516	83,31
63	2	79	28,43	20,446272	25,171839	17,541909	7,849611	23,151051	32,355477	26,11	12,671505	15,881481	6,662502	9,068598	155,66	6,938316	16,330545	72,36
64	2	86	27,55	23,185413	26,4654	19,307997	7,311654	27,738558	34,459047	27,89	16,557318	18,207882	7,679664	9,911997	131,16	11,780235	15,471297	71,2
65	1	43	27,75	21,668597	28,775192	20,457644	8,399357	28,672706	38,933892	33,47	19,686302	17,40464	12,112227	11,619575	134,34	13,957874	18,909566	81,32
66	1	60	32,04	22,451785	24,342065	15,86014	8,49841	25,78568	29,180805	44,57	15,325555	10,6672	12,819835	8,499195	162,38	13,399574	14,93541	96,05
67	2	70	38,53	21,140329	26,369661	18,243803	8,2071	21,413899	31,448115	27,7	13,680158	14,451128	8,275078	7,381416	171,38	6,727335	13,718292	94,04
68	2	81	25	24,886222	25,436425	17,008037	7,008049	26,447794	26,511718	34,82	16,914747	14,102091	9,2081	6,46843	179,53	11,386843	9,740039	96,42
69	1	51	28,02	21,036895	24,753504	19,063688	5,544922	26,02639	33,800801	40,03	17,422335	13,765709	9,643241	12,777158	146,91	10,278905	17,07568	101,14
70	2	55	24,64	16,296384	23,222784	16,814304	6,301152	22,48584	26,907504	45,75	13,517088	13,580736	10,201152	9,178416	178,71	11,526528	11,427936	114,98
71	1	78	25,63	18,53385	18,558185	11,946915	6,762775	19,975895	22,875685	51,82	11,163485	11,54578	10,53784	8,5722	168,43	12,33706	12,022275	101,32
72	1	69	24,21	22,83695	15,04217	7,772	25,52231	29,20195	35,23	11,34042	13,77185	7,4638	10,26708	139,27	13,23706	15,21436	73,65	
73	1	81	30,86	19,267334	21,252935	17,05372	5,632559	22,91744	28,32413	33,29	11,343818	12,991796	6,648576	10,027167	136,35	9,706071	13,59936	81,79
74	1	77	26,62	23,290379	23,236059	17,793195	5,64928	22,077006	29,960196	23,9	15,525335	16,205693	7,2653	7,13629	132,83	6,707841	12,763163	78,8
75	2	67	29,29	19,433064	26,336502	19,4142	7,18011	24,529488	34,354488	44,82	13,795086	16,605036	12,274962	12,07689	169,43	12,347274	16,787388	113,86
76	1	48	29,8	17,71497	25,372935	17,052735	8,33196	29,042055	34,195875	25,98	16,957185	15,418095	6,2034	11,746035	106,16	12,647145	18,450705	52,38
77	1	53	24,22	19,861498	25,684428	19,456456	6,07563	25,90536	33,494302	31,55	16,312868	16,224784	7,300864	10,83361	149,71	9,217052	15,482568	87,59
78	1	80	29,56	22,063671	23,717855	16,712752	7,481978	36,587376	31,469172	34,56	19,565609	15,291283	15,034152	11,878384	100,92	20,736051	17,372747	65,06
79	1	34	35,49	18,1542	22,227022	15,941992	6,28886	21,396678	23,762852	29,71	11,354908	13,682292	4,777542	6,904724	168,73	6,8557	9,810928	86,45
80	2	61	19,91	21,434268	24,0385	16,95907	6,982542	19,384206	32,862648	34,31	11,285984	14,026006	9,660174	10,478584	165,13	8,242086	16,385082	104,29
81	1	49	30,49	18,490069	26,232934	17,501406	8,525972	33,690475	34,985171	30,9	17,568902	13,863525	10,793224	12,44074	103,71	17,723836	18,573672	60,08
82	1	60	25,97	17,2287	22,5462	15,742636	6,895025	22,795059	27,599952	39,55	12,98888	13,589403	8,264104	9,29499	168,8	9,601987	13,819828	95,21
83	2	46	20,05	21,638972	23,545576	19,672172	3,6952	19,965404	26,51902	39,01	10,047368	12,044564	8,547832	8,31122	157,98	7,207426	9,754732	154,79
84	1	87	27,94	20,00424	19,047186	11,764884	7,232004	21,311202	20,999112	50,61	12,279378	12,508446	7,582878	10,380174	175,26	11,793366	11,40189	100,71
85	1	79	29,04	21,659377	22,092451	14,940242	7,554465	31,193493	30,437641	34,73	20,024401	16,28488	11,598111	12,199062	100,78	17,171303	18,548381	63,21
86	1	26	24,02	19,902642	23,246178	15,865746	7,3188	21,510852	25,256922	29,39	12,660882	13,54299	4,70907	7,794522	158,16	6,767964	11,213814	83,21
87	2	24	19,6	16,375	23,128705	18,297425	4,923635	18,936705	20,29976	32,88	9,584615	13,392785	6,76746	7,24954	104,52	5,31991	5,85832	166,16
88	2	69	28,11	22,697856	24,15234	17,008752	7,34928	21,626208	22,69566	36,6	15,91002	13,3224	9,950076	5,139372	131,21	10,444176	6,459168	108,06
89	1	72		19,975306	18,000875	13,547623	4,532931	15,483311	23,50896	34,85	10,21207	11,404331	6,18426	7,826817	178,99	5,233229	11,053451	113,37
90	2	54	20,6	22,071609	25,369416	19,5975	5,488506	18,182259	28,164924	46,09	10,302858	17,059473	14,147586	6,730083	151,96	11,232081	9,601569	151,86
91	1	69	46,48	24,010576	28,490416	21,412464	6,915936	28,06	34,005792	44,88	19,469248	17,72416	11,36064	12,843184	177,4	11,392848	16,431936	118,69
92	1	89	25,72	17,54055	19,19982	13,0001	6,18694	19,95881	23,54999	54,23	14,41797	12,33696	11,8499	8,26298	170,62	12,7303	11,68234	111,92
93	2	78	30,86	24,621699	23,97435	16,64493	7,320279	26,472336	28,300536	37,55	17,390337	18,234633	7,478169	10,56201	153,89	11,352291	14,205114	86,44
94	1	50	25,71	19,09786	21,03598	14,18002	6,88634	18,14492	28,54852	29,46	11,4421	12,90902	5,1832	10,32114	179,32	5,84412	15,18814	81,4
95	1	70	24,9	19,0509	23,513931	17,425926	6,250653	23,155503	29,832354	41,69	15,698544	14,23206	9,629364	10,545012	166,46	10,344714	14,351427	107,68
96	2	64	33,69	19,335096	22,031856	16,032456	6,01524	24,277968	27,332712	37,33	14,004144	14,89752	9,314712	8,262144	143,91	12,432816	11,762784	86,56
97	1	52	32,2	19,05559	23,57992	17,11693	6,08379	30,05713	34,09	13,24988	15,31573	7,27353	9,87737	158,95	8,72478	14,12757	93,73	
98	2	48	32,04	16,885492	19,667332	13,442792	6,0896	17,819692	22,907968	27,87	8,059724	8,146916	4,834312	6,260524	179,68	6,068148	10,499024	78,98
99	2	77	39,33	21,5988	23,202906	18,112662	5,0046	25,152066	32,181334	31,27	7,421734	16,525716	7,1996	11,381514	125,57	9,628148	15,098966	80,91
100	1	61	34,36	21,2799	24,388997	17,564286	6,891659	21,762882	29,276201	37,64	14,889554	15,527951	8,768594	8,990957	176,8	9,049935	12,778301	105,2

Tabla 4. Medidas Estudio radiológico en humanos vivos. Casos 51-100.

CASO	SEXO	EDAD	IMC	ESPINA - ESPINA	PUBIS - AMS	PUBIS - AMI	AMS - AMI	PUBIS - AH	PUBIS - AE	AH - PUBIS - AE	PUBIS - UIC	PUBIS - UDS	AMS - AH	AMS - AE	AH - AMS - AE	AMI - AH	AMI - AE	AH - AMI - AE
101	2	79	35,26	21,824685	26,209597	19,217548	7,191	26,224778	31,558103	30,77	16,362721	16,158177	8,174569	8,361535	156,59	10,518835	13,229842	86,28
102	2	82	35,76	19,2357	22,629384	17,259468	5,469612	26,212812	27,300624	35,12	16,033368	16,424112	10,220448	7,34052	137,72	12,770736	11,060628	85,83
103	2	62	30,04	21,151452	25,307394	19,312776	5,878966	25,319266	23,738064	33,76	10,136462	15,52635	8,237684	6,531084	150,21	9,830016	6,757394	119,93
104	1	63	26,56	21,147225	24,5025	17,188875	7,307025	29,202525	28,2348	47,22	14,986125	16,68975	12,545775	10,4709	161,22	16,11225	13,141425	101,97
105	1	84	36,45	24,22544	23,704832	18,4904	5,402816	26,150112	32,310176	43,69	16,48592	17,057568	9,880416	13,24256	149,77	11,453376	16,508192	104,96
106	1	79	30,17	25,920864	26,354592	18,7488	7,27056	29,024352	31,286304	25,81	12,102048	17,637696	4,845312	10,275552	119,62	10,932192	14,789088	60,99
107	1	69	22,07	19,232675	19,634643	13,137971	6,453895	18,405653	21,941885	38,23	8,118803	12,888099	7,433692	6,128654	173,74	8,212505	9,832599	97,14
108	1	55	36,51	20,240116	24,067258	17,447644	6,629468	27,953524	30,113824	38,1	20,40536	16,7518	12,95801	7,836962	131,68	14,464914	13,539396	85,72
109	1	57	21	20,515586	24,440858	18,523648	6,00392	17,1925	25,87546	38,02	11,740534	11,571898	9,787466	8,379774	125,33	6,875804	9,593116	157,59
110	2	74	28,29	24,071152	24,88024	19,7568	5,153232	26,15816	27,547408	37,38	16,783872	15,274672	8,163008	8,972096	170,14	8,92584	11,766272	111,76
111	2	25	21,96	17,8178	24,555545	18,603403	5,815082	20,589527	24,491376	35,67	11,215246	15,366918	7,96194	7,514626	130,34	7,005635	8,070342	137,63
112	1	35		19,958964	23,736102	18,039546	5,492478	25,587042	32,12703	31,23	12,917256	15,094992	6,866106	11,066316	133,14	9,588276	15,236016	81,11
113	1	85	29,32	24,22791	27,51462	18,5787	8,883	23,32071	33,83667	30,23	13,482315	18,62406	7,836885	10,142685	172,75	8,12889	16,11981	88,61
114	1	82	26,25	18,860697	23,681277	17,511219	6,195654	23,529123	27,655767	31,94	14,713434	16,141122	9,565794	5,333211	147,54	10,79298	10,436058	85,25
115	1	63	31,97	21,391986	23,420502	18,006072	5,3466	25,369218	30,039114	41,61	13,384056	15,027936	10,137792	10,52961	152,76	11,650002	13,604304	103,46
116	2	64	35,07	23,06879	25,61338	18,93156	6,52303	21,30393	25,41193	40,04	14,16944	15,75418	9,97375	7,77992	136,08	9,8671	8,0817	134,19
117	1	43	27,75	21,594915	27,74646	19,60662	8,1435	28,08501	32,732295	29,11	17,274285	14,67843	5,307915	10,344075	164,74	9,796905	14,895285	75,15
118	1	39	22,59	15,42525	20,11484	14,391405	5,5735	17,29669	26,618565	29,76	7,07599	11,821315	4,40228	10,293705	168,91	4,40228	13,760265	89,33
119	2	82	34,22	20,094	24,038728	18,52194	5,516	24,28222	23,126224	42,73	20,106608	10,13368	10,991812	6,69012	152,97	11,170688	7,500972	133,05
120	2	60	20,7	23,388039	21,637179	15,886818	5,690295	17,584002	26,052669	31,95	10,443816	12,845178	7,195779	7,404093	167,54	6,168906	10,927539	113,21
121	1	55		24,6792	27,419224	20,311298	6,8026	31,479427	31,617061	31,31	15,182454	16,195725	9,171645	8,880557	138,24	13,390839	12,835557	80,31
122	1	63	37,22	19,665828	20,19654	12,610026	7,729722	21,273408	26,306046	38,77	12,061764	12,230946	8,4942	8,64513	145,92	11,27061	14,579136	77,65
123	1	69	32,4	22,473376	26,55208	18,4464	8,122272	29,980768	34,60896	28,99	16,115712	16,04056	8,380912	10,840432	122,33	13,446352	17,246896	65,45
124	1	73	29,05	24,87933	25,1965	18,1125	7,0035	25,6151	26,87573	29,81	16,2288	16,261	7,577465	6,033475	170,07	10,155075	10,182445	81,76
125	2	88	30,48	25,493352	27,509904	19,913232	7,820052	27,535308	25,873536	29,45	18,96102	16,255056	9,519492	5,0151	139,94	11,570208	6,731184	91,34
126	2	62	29,61	21,222	24,06732	16,396746	7,395474	22,456806	29,952888	33,29	15,410316	14,296554	6,588252	10,053726	169,94	8,715954	14,720208	85,75
127	1	78	27,11	21,417656	23,766512	18,514512	5,252808	23,156472	30,31212	37,15	14,851848	14,082632	7,590352	10,696304	166,47	8,20524	13,884672	109
128	2	31		19,546	25,573582	19,285836	6,353124	23,157966	33,201914	22,21	11,983046	13,956518	4,28664	10,380274	178,54	4,75844	15,295082	71,98
129	2	81	25,88	19,771262	22,00492	16,823814	5,3354	21,702821	26,488819	35,35	8,047081	13,523076	7,637553	7,780311	167,67	8,683724	10,922429	102,71
130	2	77	22,86	23,24478	24,30324	20,69496	3,36882	21,1497	24,96468	42,13	12,03618	15,66864	12,23976	5,04114	149,28	11,08692	6,06996	159,37

Tabla 5. Medidas Estudio radiológico en humanos vivos. Casos 101-130.

*Análisis de las variables morfométricas entre los grupos según el sexo*

Al comparar las variables morfométricas entre los grupos de hombres y mujeres, se observó que en el grupo de mujeres sólo 4 de las mismas fueron superiores al grupo de hombres, de las que la distancia PUBIS - AMI (16,62 vs. 17,98 cm) y el ángulo AH - AMI - AE (105,21 vs. 106,28 °) tuvieron significación estadística, no siendo así en las distancias ESPINA - ESPINA y PUBIS - AMS. El resto de variables morfométricas fueron superiores en el grupo de hombres encontrando significación estadística en las distancias AMS - AMI (7,14 vs. 6,32 cm), PUBIS - AE (29,70 vs. 27,76 cm), PUBIS - UIC (14,63 vs. 12,75 cm), AMS - AE (10,92 vs. 7,06 cm), AMI - AH (11,28 vs. 9,60 cm) y AMI - AE (14,54 vs. 11,38 cm) (Gráfico 2, Tabla 6).

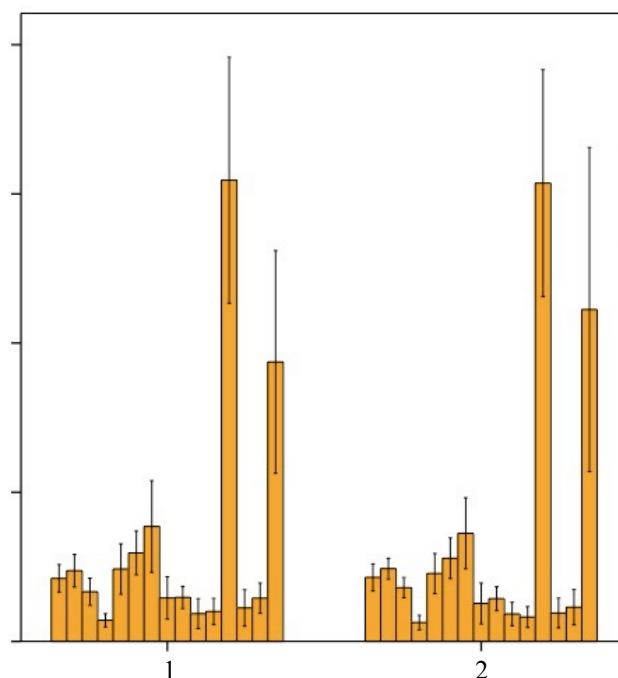


Gráfico 2. Variables morfométricas según el sexo, expresadas en las barras en orden según la tabla 6. 1: hombres. 2: mujeres.

	<b>HOMBRES</b> MEDIA ± DT RANGO (RI)	<b>MUJERES</b> MEDIA ± DT RANGO (RI)	<b>test</b>	<b>p</b>
<b>ESPINA - ESPINA</b>	21,07 ± 2,32	21,48 ± 2,27	-0,869*	0,386
<b>PUBIS - AMS</b>	23,71 ± 2,66	24,36 ± 1,75	-1,766*	0,80
<b>PUBIS - AMI</b>	16,62 ± 2,24	17,98 ± 1,70	-3,904*	<0,001
<b>AMS - AMI</b>	7,14 ± 1,07	6,32 ± 1,22	3,688*	<0,001
<b>PUBIS - AH</b>	24,25 ± 4,09	22,75 ± 3,38	2,161*	0,33
<b>PUBIS - AE</b>	29,70 ± 3,63	27,76 ± 3,35	2,88*	0,005
<b>AH - PUBIS - AE</b>	38,79 ± 7,71	36,50 ± 5,69	1,844*	0,67
<b>PUBIS - UIC</b>	14,63 ± 3,56	12,75 ± 3,45	2,948*	0,004
<b>PUBIS - UDS</b>	14,76 ± 1,83	14,33 ± 2,01	1,247*	0,215
<b>AMS - AH</b>	9,38 ± 2,51	9,28 ± 1,85	0,286*	0,776
<b>AMS - AE</b>	10,92 (2,99)	7,06 (2,75)	-4,851**	<0,001
<b>AH - AMS - AE</b>	79,12 (24,25)	83,64 (29,70)	-0,497**	0,619
<b>AMI - AH</b>	11,28 ± 3,00	9,60 ± 2,42	3,385*	0,001
<b>AMI - AE</b>	14,54 ± 2,54	11,38 ± 2,92	6,285*	<0,001
<b>AH - AMI - AE</b>	105,21 (22,95)	106,28 (39,74)	-3,598**	<0,001

Tabla 6. Variables morfométricas según el sexo. \*: Test t de Student (estadístico t). \*\*: Test U de Mann-Whitney (estadístico Z).

*Análisis de las variables morfométricas entre los grupos según la edad*

Al comparar las variables morfométricas entre los grupos de 65 años o menores y mayores de 65 años, se observó que de las 4 que mostraron diferencias estadísticamente significativas, las distancias ESPINA - ESPINA (20,55 vs. 21,96 cm), y PUBIS - AMS (9,10 vs. 10,95 cm) y el ángulo AH - PUBIS - AE (36,05 vs. 39,12 °) fueron mayores en el grupo de más de 65 años de edad, siendo la distancia PUBIS - AMI (17,61 vs. 16,81 cm) mayor en el grupo de menos de 65 años de edad (Gráfico 3, Tabla 7).

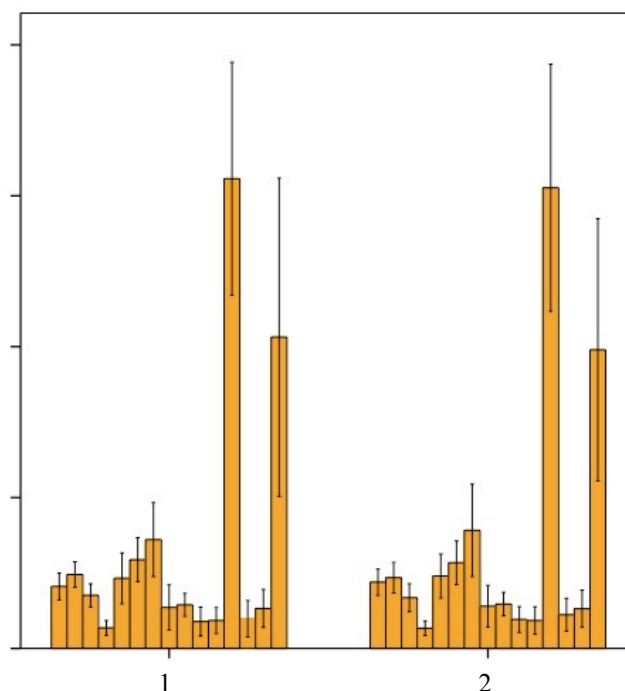


Gráfico 3. Variables morfométricas según la edad, expresadas en las barras en orden según la tabla 7. 1: ≤ 65 años. 2: > 65 años.

	≤ 65 AÑOS MEDIA ± DT RANGO (RI)	> 65 AÑOS MEDIA ± DT RANGO (RI)	test	p
<b>ESPINA - ESPINA</b>	20,55 ± 2,21	21,96 ± 2,17	-3,671*	<0,001
<b>PUBIS - AMS</b>	9,10 (2,52)	10,95 (3,10)	-2,375**	0,018
<b>PUBIS - AMI</b>	17,61 ± 1,91	16,81 ± 2,31	2,148*	0,034
<b>AMS - AMI</b>	6,81 ± 1,21	6,70 ± 1,20	0,516*	0,607
<b>PUBIS - AH</b>	23,25 ± 4,20	24,00 ± 3,64	-1,090*	0,278
<b>PUBIS - AE</b>	29,39 ± 3,64	28,41 ± 3,61	1,545*	0,125
<b>AH - PUBIS - AE</b>	36,05 ± 6,12	39,12 ± 7,65	-2,531*	0,013
<b>PUBIS - UIC</b>	13,59 ± 3,73	13,99 ± 3,45	-0,633*	0,528
<b>PUBIS - UDS</b>	14,43 ± 1,90	14,70 ± 1,94	-0,807*	0,421
<b>AMS - AH</b>	8,91 ± 2,40	9,61 ± 2,12	-1,768*	0,080
<b>AMS - AE</b>	9,25 ± 2,15	9,25 ± 2,27	0,002*	0,998
<b>AH - AMS - AE</b>	76,19 (25,90)	83,49 (30,45)	-0,761**	0,446
<b>AMI - AH</b>	9,84 ± 3,00	11,16 ± 2,72	-2,632*	0,10
<b>AMI - AE</b>	13,25 ± 3,15	13,15 ± 3,06	0,183*	0,855
<b>AH - AMI - AE</b>	124,43 (30,81)	108,23 (24,91)	-0,400**	0,689

Tabla 7. Variables morfométricas según la edad. \*: Test t de Student (estadístico t). \*\*: Test U de Mann-Whitney (estadístico Z).

*Análisis de las variables morfométricas entre los grupos según el IMC*

Al comparar las variables morfométricas entre los grupos normopeso, sobrepeso y obesidad, se observaron diferencias estadísticamente significativas en las distancias ESPINA - ESPINA (20,43 vs. 21,38 vs. 21,75 cm), AMS - AMI (6,35 vs. 6,92 vs. 7,00 cm), PUBIS - AH (15,15 vs. 18,55 vs. 15,87 cm), PUBIS - UIC (12,03 vs. 14,13 vs. 14,92 cm), PUBIS - UDS (8,31 vs. 7,79 vs. 10,62 cm), AMS - AE (8,31 vs. 9,62 vs. 9,56 cm), AMI - AH (8,85 vs. 10,97 vs. 11,49 cm), AMI - AE (11,86 vs. 13,89 vs. 13,50 cm), y en el ángulo AH - AMI - AE (115,04 vs. 96,86 vs. 95,81 °) (Gráfico 4, Tabla 8).

En las variables morfométricas comentadas

anteriormente que mostraron diferencias estadísticamente significativas entre los tres grupos, se aplicaron los test de contrastes a posteriori dos a dos. Las distancias ESPINA - ESPINA y AMS - AMI mostraron significancia estadística al comparar los grupos normopeso y obesidad. La distancia AMI - AE mostró significancia entre los grupos normopeso y sobrepeso. Las distancias PUBIS - AH, PUBIS - UIC, AMS - AE, AMI - AH y el ángulo AH - AMI - AE mostraron diferencias estadísticamente significativas al comparar los grupos normopeso y sobrepeso, y normopeso y obesidad. Sólo la distancia PUBIS - UDS mostró diferencias estadísticamente significativas al comparar los grupos normopeso y sobrepeso, normopeso y obesidad, y sobrepeso y obesidad (Tabla 9).

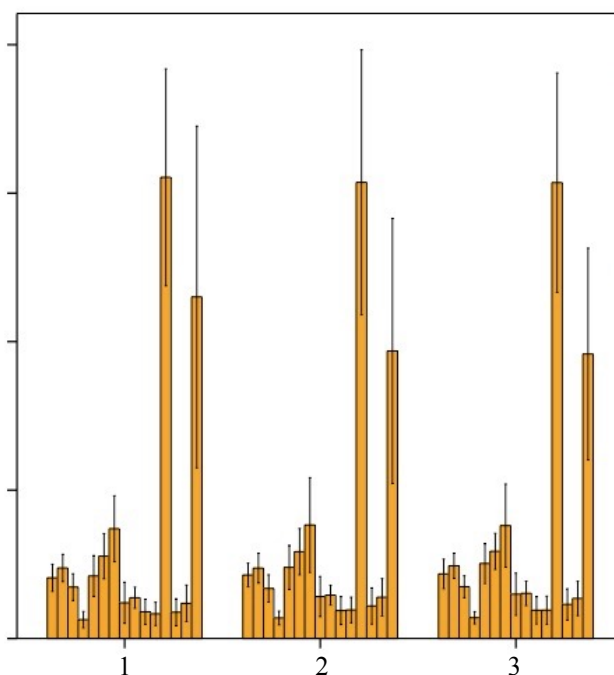


Gráfico 4. Variables morfométricas según el IMC, expresadas en las barras en orden según la tabla 8. 1: normopeso. 2: sobrepeso. 3: obesidad.

	<b>NORMOPESO</b> MEDIA ± DT RANGO (RI)	<b>SOBREPESO</b> MEDIA ± DT RANGO (RI)	<b>OBESIDAD</b> MEDIA ± DT RANGO (RI)	<b>test</b>	<b>p</b>
<b>ESPINA - ESPINA</b>	20,43 ± 2,28	21,38 ± 1,99	21,75 ± 2,49	3,483*	0,034
<b>PUBIS - AMS</b>	23,74 ± 2,29	23,70 ± 2,50	24,49 ± 2,11	1,618*	0,202
<b>PUBIS - AMI</b>	8,31 (3,34)	8,69 (2,77)	8,80 (2,41)	1,257**	0,533
<b>AMS - AMI</b>	6,35 ± 1,38	6,92 ± 1,15	7,00 ± 1,02	3,402*	0,036
<b>PUBIS - AH</b>	15,15 (4,90)	18,55 (4,53)	15,87 (4,11)	25,161**	<0,001
<b>PUBIS - AE</b>	27,72 ± 3,80	29,25 ± 3,89	29,36 ± 3,03	2,459*	0,090
<b>AH - PUBIS - AE</b>	36,97 ± 5,55	38,24 ± 7,96	38,02 ± 6,99	0,358*	0,700
<b>PUBIS - UIC</b>	12,03 ± 3,46	14,13 ± 3,37	14,92 ± 3,55	7,096*	0,001
<b>PUBIS - UDS</b>	8,31 (2,64)	7,79 (2,29)	10,62 (2,55)	15,162**	0,001
<b>AMS - AH</b>	9,02 ± 2,10	9,41 ± 2,34	9,53 ± 2,28	0,535*	0,587
<b>AMS - AE</b>	8,31 ± 1,94	9,62 ± 2,15	9,56 ± 2,35	4,381*	0,015
<b>AH - AMS - AE</b>	75,23 (28,25)	83,49 (25,89)	76,19 (27,19)	0,299**	0,861
<b>AMI - AH</b>	8,85 ± 2,26	10,97 ± 3,03	11,49 ± 2,62	10,195*	<0,001
<b>AMI - AE</b>	11,86 ± 3,07	13,89 ± 3,15	13,50 ± 2,88	4,829*	0,010
<b>AH - AMI - AE</b>	115,04 ± 28,75	96,86 ± 22,31	95,81 ± 17,82	8,422*	<0,001

Tabla 8. Variables morfométricas según el IMC. \*: Test ANOVA (estadístico F) . \*\*: Test Kruskal-Wallis (estadístico KW).

	<b>NORMOPESO</b> <b>SOBREPESO</b> <b>p</b>	<b>NORMOPESO</b> <b>OBESIDAD</b> <b>p</b>	<b>SOBREPESO</b> <b>OBESIDAD</b> <b>p</b>
<b>ESPINA - ESPINA*</b>	0,184	0,032	1,00
<b>AMS - AMI*</b>	0,100	0,049	1,00
<b>PUBIS - AH**</b>	0,001	<0,001	0,052
<b>PUBIS - UIC*</b>	0,022	0,001	0,841
<b>PUBIS - UDS**</b>	0,018	<0,001	0,049
<b>AMS - AE*</b>	0,024	0,037	1,00
<b>AMI - AH*</b>	0,002	<0,001	1,00
<b>AMI - AE*</b>	0,010	0,056	1,000
<b>AH - AMI - AE***</b>	0,008	0,003	0,992

Tabla 9. Variables morfométricas según el IMC tras aplicar los contrastes a posteriori a aquellas con significación estadística. \*: método Bonferroni. \*\*: estadístico U de Mann-Whitney. \*\*\*: prueba T3 de Dunnett.



*Análisis de correlación entre la edad y el IMC y las variables morfométricas*

Se observó una correlación positiva y estadísticamente significativa entre la edad y el ángulo AH - PUBIS - AE ( $r = 0,328$ ), y las distancias ESPINA - ESPINA ( $r = 0,391$ ), AMS - AH ( $r = 0,241$ ), y AMI - AH ( $r = 0,340$ ), estando la correlación con la distancia PUBIS - AH ( $r = 0,155$ ) próxima a la significación. La correlación fue estadísticamente significativa pero negativa con las distancias PUBIS - AMS ( $r = -0,233$ )

y PUBIS - AMI ( $r = -0,245$ ) (Tabla 10).

Se observó una correlación positiva y estadísticamente significativa entre el IMC y las distancias ESPINA - ESPINA ( $r = 0,218$ ), PUBIS - AMS ( $r = 0,232$ ), AMS - AMI ( $r = 0,276$ ), PUBIS - AH ( $r = 0,492$ ), PUBIS - AE ( $r = 0,273$ ), PUBIS - UIC ( $r = 0,442$ ), PUBIS - UDS ( $r = 0,354$ ), AMS - AE ( $r = 0,351$ ), AMI - AH ( $r = 0,369$ ) y AMI - AE ( $r = 0,319$ ). La correlación fue estadísticamente significativa pero negativa con el ángulo AH - AMI - AE ( $r = -0,293$ ) (Tabla 10).

	EDAD r p	IMC r p		EDAD r p	IMC r p
ESPINA - ESPINA	0,391 <0,001	0,218 0,014	PUBIS - UDS	0,129 0,143	0,354 <0,001
PUBIS - AMS	-0,233 0,008	0,232 0,009	AMS - AH	0,241 0,006	0,149 0,095
PUBIS - AMI	-0,245 0,005	0,094 0,296	AMS - AE	0,054 0,544	0,351 <0,001
AMS - AMI	0,020 0,820	0,276 0,002	AH - AMS - AE	-0,034 0,698	0,032 0,719
PUBIS - AH	0,155 0,079	0,492 <0,001	AMI - AH	0,340 <0,001	0,369 <0,001
PUBIS - AE	-0,109 0,216	0,273 0,002	AMI - AE	0,042 0,638	0,319 <0,001
AH - PUBIS - AE	0,328 <0,001	0,132 0,142	AH - AMI - AE	-0,127 0,149	-0,293 0,001
PUBIS - UIC	0,108 0,220	0,442 <0,001			

Tabla 10. Correlación entre las variables morfométricas, la edad y el IMC.

*Análisis de correlación entre las variables morfométricas*

Para analizar la correlación entre todas las variables morfométricas se siguió el mismo patrón que en el estudio radiológico en cadáveres, reagrupando los diferentes puntos anatómicos de referencia considerados en el estudio, y analizando las medidas formadas entre los mismos. Se observó una correlación positiva y estadísticamente significativa entre la distancia PUBIS - AMS y las distancias PUBIS - AMI ( $r = 0,854$ ) y AMS - AMI ( $r = 0,375$ ) entre las distancia PUBIS - AE y

PUBIS - AH ( $r = 0,580$ ), entre las distancias PUBIS - UIC y PUBIS - UDS ( $r = 0,488$ ) y entre las distancias AMI - AH y AMI - AE ( $r = 0,450$ ) (Tabla 11).

Se observó una correlación negativa y estadísticamente significativa entre la distancia PUBIS - AE y el ángulo AH - PUBIS - AE ( $r = -0,189$ ) y entre el ángulo AH - AMI - AE y las distancias AMI - AH ( $r = -0,362$ ) y AMI - AE ( $r = -0,591$ ) (Tabla 11). No se observó correlación estadísticamente significativa entre las variables morfométricas formadas por AMS, AH y AE (Tabla 11).

	PUBIS AMI r p	AMS AMI r p	PUBIS AE r p	AH PUBIS AE r p	PUBIS UDS r p	AMS AE r p	AH AMS AE r p	AMI AE r p	AH AMI AE r p
PUBIS AMS	0,854 <0,001	0,375 <0,001							
PUBIS AMI		-0,14 0,112							
PUBIS AH			0,580 <0,001	-0,60 0,497					
PUBIS AE				-0,189 0,031					
PUBIS UIC					0,488 <0,001				
AMS AH						0,121 0,169	-0,67 0,452		
AMS AE							-0,002 0,985		
AMI AH								0,450 <0,001	-0,362 <0,001
AMI AE									-0,591 <0,001

Tabla 11. Correlación entre las variables morfométricas, analizadas tras reagrupar los diferentes puntos anatómicos de referencia considerados en el estudio.

## Discusión

---

Los tratados clásicos de Anatomía Humana han descrito el colon desde el punto de vista morfológico, sobre todo a partir de estudios de disección en cadáver, detallando sus características macroscópicas, su vascularización y variantes de la misma, las relaciones que muestra con los órganos adyacentes, y los elementos de la cavidad peritoneal que lo fijan y justifican su disposición normal (Testut y Latarjet, 1958; Rouviere *et al.*, 2005; Netter, 2013).

Es bien conocida la variabilidad anatómica existente en el colon, en cuanto a la longitud de sus segmentos, la diferente disposición de los mismos y la mayor o menor laxitud de sus mesos (Testut y Latarjet, 1958; Rouviere *et al.*, 2005). El desarrollo embriológico explica esta variabilidad, pues la rotación de las asas intestinales, y la fusión de las capas peritoneales producida durante la formación de los mesos y de las fascias de coalescencia, condiciona la localización y la longitud de los distintos tramos (Langmann *et al.*, 2004; Moore *et al.*, 2008).

Esta variabilidad anatómica del colon tiene una gran importancia a la hora de plantear una intervención quirúrgica sobre el mismo, pues el desarrollo de la cirugía se va a ver condicionado por la disposición del marco cólico, y las modificaciones que éste pueda experimentar con el cambio de postura, las relaciones con elementos anatómicos próximos, y las características de los ligamentos de fijación.

La radiología aplicada al estudio anatómico del colon ha permitido mejorar su

conocimiento, y es considerada una herramienta básica para el estudio de la anatomía normal, de la anatomía modificada, y de la patología sobre este órgano (Madiba *et al.*, 2008; Ramachandran *et al.*, 2009). La aplicación de la tecnología de reconstrucción tridimensional a partir de imágenes radiológicas ha significado un importante avance, pues ofrece más posibilidades de diagnóstico y permite evaluar en estudios comparativos la influencia de factores externos que pueden condicionar la anatomía del marco cólico (Iafrate *et al.*, 2007; Khashab *et al.*, 2009; Hong *et al.*, 2014).

Los estudios de reconstrucción tridimensional de la anatomía vascular del colon también han supuesto una importante mejora para su estudio preoperatorio y para su abordaje quirúrgico. Conocer las relaciones de los vasos que transcurren por el mesocolon y la relación existente entre ellos, puede prevenir hemorragias intraoperatorias inesperadas por determinadas maniobras durante la cirugía (Spasojevic *et al.*, 2011; Tajima *et al.*, 2011; Hirai *et al.*, 2013; Nesgaard *et al.*, 2015).

Han sido publicados estudios morfométricos que evalúan, a partir de imágenes radiológicas reconstruidas en tres dimensiones, la anatomía y la disposición del colon, realizando descripciones minuciosas de los diferentes segmentos, y planteando de qué manera se pueden aplicar a la práctica clínica.

Este trabajo pretende demostrar con reconstrucciones en tres dimensiones del colon a partir de imágenes de TAC, que su anatomía se modifica, en cuanto a su

disposición y su morfología, con los cambios de posición, y se ve condicionada por la edad, el sexo y el volumen corporal. Y que estos cambios producidos se pueden medir y analizar para su estudio (Fernando Trebolle *et al.*, 2014).

El método de reconstrucción planteado, utilizando el *software OsiriX*®, con la modalidad de reconstrucción superficial a través de la segmentación manual de toda la superficie del colon, difiere con lo publicado en algunos artículos. El estudio de Bourgouin plantea la reconstrucción y la creación de modelos anatómicos a través de digitalización en 3D de diferentes puntos de la anatomía del colon, y realiza una morfometría posteriormente a partir de los mismos para crear modelos anatómicos acordes con edad, sexo y volumen corporal (Bourgouin *et al.*, 2012). Shin y su grupo abogan por el modelo de reconstrucción de superficies (Shin *et al.*, 2012; Shin *et al.*, 2014). Describe un modelo del tracto gastrointestinal de la población coreana obteniendo en cadáveres reconstrucciones de la superficie de los diferentes órganos y elementos vasculares, realizando la segmentación de forma manual sólo parcialmente, y utilizando posteriormente otros *softwares* que procesan la reconstrucción. Concluye las ventajas de cara a la docencia y al entrenamiento con simulación, de las reconstrucciones de superficies frente a las reconstrucciones volumétricas (Shin *et al.*, 2009). Tam, con el fin de describir modelos virtuales de cara a la enseñanza, revisa las diferentes opciones de reconstrucción que ofrece *OsiriX*® y señala la dificultad y lo laborioso que resulta la segmentación manual de grandes superficies (Tam, 2010). Pese a ésto, la reconstrucción de la superficie del colon que se plantea en nuestro trabajo, tanto en el Estudio radiológico en cadáveres, como en el Estudio radiológico en humanos vivos demuestra, a la luz de los resultados obtenidos, su fiabilidad y rigor aunque resulte más costosa que con métodos de reconstrucción automática con diferentes *softwares* (Tam, 2010), o a

través de algoritmos matemáticos (Tam, 2010; Zhang *et al.*, 2010; Roth *et al.*, 2011).

Los estudios morfométricos del colon que se han descrito en la literatura, utilizan variables de medida distintas, según cuál sea el objetivo planteado en el trabajo. El estudio del grupo de Khashab mide la longitud de los segmentos del colon y el diámetro de la luz de los mismos en la colonoscopia virtual, para así ver la variabilidad existente y estudiar las diferencias según sexo, edad e índice de masa corporal (Khashab *et al.*, 2009), que serán discutidas posteriormente. En el trabajo del grupo de Targarona se miden las distancias de la pelvis ósea, las distancias entre ésta y el tumor de recto estudiado, el volumen del mismo, los diámetros anteroposterior, craneocaudal, y lateral de la próstata, y el volumen de ésta última, concluyendo la influencia de los factores anatómicos de la pelvis en la dificultad y el resultado de la cirugía del recto por vía laparoscópica (Targarona *et al.*, 2008). El grupo de Killeen, con el mismo fin de predicción de dificultad de esta cirugía, realiza una pelvimetría ósea a partir de imágenes de RMN (Killeen *et al.*, 2010). En nuestro trabajo hemos considerado los puntos de referencia anatómica propuestos por el grupo de Bourgouin (Bourgouin *et al.*, 2012) y hemos añadido los puntos óseos que podrían considerarse fijos (ESPINA y PUBIS), y los puntos de los elementos vasculares (AMS y AMI), para poder definir morfométricamente las características del colon, en cuanto a su anatomía y su disposición.

Aplicar las técnicas de reconstrucción tridimensional al abordaje quirúrgico por vía laparoscópica es sin duda uno de los objetivos que se plantean en muchos de los estudios morfométricos. La cirugía laparoscópica del colon ha demostrado sus beneficios frente al clásico abordaje por cirugía abierta, y es considerada hoy en día la técnica de elección a realizar en la patología quirúrgica de este órgano (Weeks *et al.*, 2002; COST Study Group, 2004). Las implicaciones que

tiene la laparoscopia para su correcto desarrollo en cuanto a la necesidad de crear un neumoperitoneo con CO<sub>2</sub> que aumente la cavidad abdominal, provoca que ante determinados cambios posturales, parte del contenido de dicha cavidad se vea modificado en su posición. Así, con la elevación que sufre el diafragma se produce un desplazamiento de los elementos más móviles, como el estómago, el intestino delgado o el epiplon hacia el tórax al aplicar posición de Trendelenburg, y hacia el lado correspondiente al aplicar decúbito lateral.

En el caso del colon, estos cambios dependerán no sólo de la postura y de la presión ejercida por el neumoperitoneo, sino también de los elementos de fijación al peritoneo parietal y a los órganos adyacentes (Testut y Latarjet, 1958; Rouviere *et al.*, 2005; Netter, 2013), y de la longitud del meso correspondiente de cada segmento (Philips *et al.*, 2015). Los ángulos hepático y esplénico del colon quedan anclados por los ligamentos hepatocólico y esplenocólico a hígado y bazo respectivamente, y para su movilidad, dependerán no sólo de la laxitud de éstos, sino también del mayor o menor anclaje a la pared abdominal del hígado y del bazo (Sobotta *et al.*, 2000; Netter, 2013). Los segmentos intraperitoneales (ciego, colon transversal y sigma), cuyo meso es más amplio serán más móviles que los segmentos retroperitoneales (colon ascendente y colon descendente). La manipulación que haga el cirujano sobre el colon, con los movimientos de tracción y contratracción, hará que estos cambios en la localización puedan ser aún mayores.

Las técnicas conocidas de colectomía derecha e izquierda por vía laparoscópica, describen las modificaciones posturales de la mesa quirúrgica que se aceptan como necesarias para poder desarrollar la cirugía, aunque no hayan quedado demostrados de forma exacta los cambios producidos en la disposición del colon al realizar aquellas (Ladwa *et al.*, 2013; Valverde y Mosnier, 2013; Pirllet *et al.*, 2014). Con el decúbito lateral

izquierdo y el Trendelenburg en la hemicolectomía derecha laparoscópica se busca un desplazamiento medial de las asas de intestino delgado, una mejor movilización del retroperitoneo del colon ascendente y también una movilización hacia medial del ángulo hepático que deberá complementarse con una correcta tracción; lo mismo ocurre en la hemicolectomía izquierda con el colon descendente y el ángulo esplénico, si bien, en este caso, se hace más necesario un Trendelenburg forzado para vaciar la pelvis y tener un mejor acceso a los vasos mesentéricos inferiores.

En las series establecidas en el protocolo de trabajo del Estudio radiológico en cadáveres, se han reproducido los diferentes cambios posturales que se realizan durante la cirugía. Las series BASAL y NEUMOPERITONEO no incluyen ninguna modificación del decúbito supino, pero hay que señalar que la segunda serie no supone un control o una referencia respecto a los datos de la primera, sino que es considerada como una serie más.

Los resultados obtenidos muestran cierta discrepancia con los desplazamientos antes comentados. Las medidas de las distancias planteadas no siguen el patrón que se consideraría esperable. No son cambios producidos al azar, pues siguen cierta tendencia, pero la modificación es menor de lo esperado. Se podría proponer que los movimientos producidos por la postura no dependen de los diferentes segmentos de forma independiente, sino que son movimientos globales, y quedan muy influenciados por los pliegues peritoneales antes comentados. Si éstas son lo suficientemente laxas, permitirán que los movimientos provocados por la postura sean algo mayores.

En nuestro estudio, el pubis ha sido considerado como un punto fijo. Las medidas que relacionan el pubis con el ángulo hepático y con el ángulo esplénico no sufren

modificaciones significativas en ninguno de los tres cadáveres, lo que hace pensar en la escasa movilidad de los mismos, si éstos no son manipulados.

Al hacer la relación con los elementos vasculares, la tendencia es notablemente diferente. Las arterias mesentéricas realizan su trayecto en el meso del colon, situándose la superior entre las dos hojas peritoneales, y la inferior pegada al peritoneo parietal en el espacio retroperitoneal (Testut y Latarjet, 1958; Sobotta *et al.*, 2000; Rouviere *et al.*, 2005; Netter, 2013). Las distancias entre el pubis y las arterias mesentéricas superior e inferior sufren cambios, lo que se explicaría por una movilidad de éstas al aplicar Trendelenburg y decúbito lateral, mayor o menor en función del grado de laxitud del meso del colon. Y al relacionar las arterias con los ángulos también hay diferencias significativas entre unas series y otras, lo que refuerza la hipótesis de la movilidad vascular, si bien los cambios no son exactamente reproducibles entre los tres cadáveres. En el CADÁVER 1, con un meso del colon transverso más redundante, se modifica en mayor grado la distancia de la arteria mesentérica superior al pubis, considerado éste como punto fijo. En los otros dos cadáveres, aunque los cambios observados en la distancia de las arterias con el pubis no son significativos, sí que implican una variación en la distancia entre ambas arterias, lo que confirmaría que cambian su posición con los decúbitos.

Las mayores diferencias aparecen en las series en las que se realiza una manipulación del colon (EPIPLON, EPIPLON Y LATERAL DERECHO Y EPIPLON Y LATERAL IZQUIERDO). El hecho de forzar la posición del colon transverso exponiendo el epiplon mayor podría hacer que se modificara en mayor grado la localización de los puntos más fijos. Esto reflejaría la importancia de unos correctos movimientos para el desarrollo de la cirugía, pues es factible conseguir una buena exposición del campo operatorio si éstos son

correctos (Valverde y Mosnier, 2013; Pirlet *et al.*, 2014).

Además de ver la influencia del neumoperitoneo y de los decúbitos posturales en la disposición de determinados puntos del colon, y en las modificaciones que éste puede presentar, se ha ampliado el estudio anatómico comprobando cómo otros factores como la edad, el sexo y el volumen corporal influyen en la anatomía del colon del humano vivo.

El Estudio radiológico en pacientes planteado, de forma descriptiva, sigue el mismo método que el Estudio radiológico en cadáveres, una vez demostrada la viabilidad de utilizar las reconstrucciones tridimensionales y considerando la fiabilidad de las medidas de las variables morfométricas propuestas. En los 130 pacientes estudiados, hay que señalar la importante variabilidad anatómica que se ha encontrado, no sólo en cuanto a la morfología externa del colon reconstruido, sino en las diferentes medidas de las variables propuestas que se han obtenido.

Anteriormente se ha comentado que los puntos de la anatomía del colon utilizadas en el estudio ya fueron descritos en el trabajo de l grupo de Bourgouin (Bourgouin *et al.*, 2012), añadiendo puntos de referencia ósea y puntos de la anatomía vascular. Se difiere con aquel estudio en el método de obtención de la reconstrucción del colon, pues aunque también se utilizan imágenes de TAC, nuestro trabajo reconstruye por completo la superficie del colon, y el grupo de Bourgouin lo hace a través de los puntos de referencia propuestos, para desarrollar modelos virtuales.

El pubis se ha considerado, al igual que en los cadáveres, punto anatómico fijo, si bien hay que tener presente que los movimientos de la articulación sacroilíaca de nutación y contranutación, podrían provocar mínimos desplazamientos del mismo (Kapandji, 1981; Vleeming *et al.*, 2012; Cibulka, 2013), que no consideraremos relevantes.

Con los resultados que hemos obtenido, se observa que tanto el sexo, como la edad y el índice de masa corporal tienen influencia en la anatomía normal del colon, lo que afirmaría lo publicado en la literatura. El grupo de Khashab, en su estudio descriptivo de la longitud total del colon y de los diferentes segmentos a través de colonoscopias virtuales muestra una mayor longitud total del colon en mujeres de forma significativa respecto a los hombres y una longitud menor en pacientes con índice de masa corporal mayor de 25 también de forma significativa, si bien no observó diferencias en la longitud total del colon entre pacientes mayores y menores de 60 años, pero sí en este grupo, en la longitud del colon transverso. Así, concluye que este segmento del colon es el más determinante en cuanto a longitud teniendo en cuenta los factores sexo, edad e índice de masa corporal, y que es significativamente mayor en adultos de sexo femenino, mayores y delgados (Khashab *et al.*, 2009). La variabilidad anatómica de nuestro trabajo, también está condicionada en gran parte por el colon transverso, y se ha considerado éste como segmento de referencia para analizar la diferente morfología de todos los colon estudiados, aunque no se haya medido su longitud, sino la posición de sus puntos extremos. El 43,84 % de ellos se encontraba por encima del ángulo hepático, el 21,53 % a la misma altura, y el 34,61 % estaban por debajo.

Ya se ha explicado que el grupo de Bourgoquin propone, a través de la digitalización de los puntos de referencia de la anatomía del colon propuestos, crear diferentes modelos anatómicos acordes con distintos grupos de sexo, de edad y de volumen corporal. En este estudio, los hombres mostraron un ángulo hepático del colon más alto y más profundo que las mujeres mientras que el ángulo esplénico estaba más lateralizado, no encontrando diferencias en la unión ileocecal ni en la transición colon-sigma (Bourgoquin *et al.*, 2012). Respecto a la edad, sólo se encontraron diferencias en el

mesocolon transverso, siendo significativamente más corto en pacientes menores de 60 años (Bourgoquin *et al.*, 2012). Y al estudiar la influencia del volumen corporal se observó que los pacientes con sobrepeso presentaban un colon derecho más corto por una mayor lateralización y profundidad de la unión ileocecal (Bourgoquin *et al.*, 2012). El sexo es el factor de este estudio que más influencia tuvo en la variabilidad anatómica, sobre todo en los ángulos del colon considerados como elementos de fijación. Por ello, la longitud del colon transverso fue mayor en hombres, lo que difiere pero no contradice los resultados mostrados por Khashab y su grupo, al no tener en cuenta en las medidas, por el método utilizado, la redundancia existente en algunos segmentos.

Todas las medidas analizadas en el Estudio radiológico en pacientes que hemos realizado son mayores en los hombres, con excepción de la distancia entre ambas espaldas, las distancias entre el pubis y ambas arterias mesentéricas y el ángulo formado por la arteria mesentérica inferior y ambos ángulos del colon. Al igual que en los estudios antes descritos (Khashab *et al.*, 2009; Bourgoquin *et al.*, 2012), los ángulos hepático y esplénico se localizan más altos en los hombres por su mayor distancia con el pubis como punto fijo, siendo el esplénico el único significativo. Ambas arterias mesentéricas se deben considerar más altas en las mujeres, aunque es la arteria mesentérica inferior la que condiciona la significancia respecto a los hombres.

En el análisis por grupos de edad, no hay diferencias en las distancias entre el pubis y los puntos de referencia del colon, por lo que no se pueden comparar estos datos con los estudios obtenidos por colonoscopia, pero sí las hay en el ángulo formado por estos tres puntos. Además, la correlación existente entre la edad y dicho ángulo también es significativa, por lo que se debe entender que en pacientes más mayores, los puntos de fijación del colon a nivel de los ángulos deben estar más

lateralizados, lo que coincide con lo propuesto por Bourgouin y su grupo, y que atribuye a la diferente distribución de la grasa intraabdominal (Khashab *et al.*, 2009; Bourgouin *et al.*, 2012). También hay diferencias en las distancias con los elementos vasculares considerados, y aunque no se puede tener en cuenta la ubicación de la raíz del mesocolon, pues no ha sido objeto de medida, sí coincide, como en los trabajos descritos, que la distancia al vaso más próximo a aquella, como sería la arteria mesentérica superior, es superior en pacientes más mayores (Bourgouin *et al.*, 2012). Ésto se corrobora con la correlación negativa que hay entre la edad y ambas distancias entre el pubis y las arterias mesentéricas.

La influencia del índice de masa corporal en la anatomía del colon descrita en nuestro trabajo es importante. Señalar que la distribución realizada en tres grupos, como son normopeso, sobrepeso y obesidad difiere de la que se hace en los trabajos comentados, en los que sólo se tienen en cuenta dos grupos. Los grupos normopeso y sobrepeso y normopeso y obesidad presentaron diferencias entre el pubis y la unión íleocecal y entre el pubis la unión descendente-sigma, entendiendo que estos puntos se disponen más laterales y profundos en pacientes más obesos, lo que reafirma lo publicado en el estudio del grupo de Bourgouin, quien asume que la grasa intraabdominal tiene una distribución en zonas más bajas del abdomen en los pacientes obesos (Bourgouin *et al.*, 2012). Difiere nuestro trabajo en la disposición del ángulo hepático del colon, pues encontramos diferencias entre ambos grupos, lo que no se describe en los trabajos anteriores (Khashab *et al.*, 2009; Bourgouin *et al.*, 2012). De hecho, al analizar la correlación entre el índice de masa corporal y las variables morfométricas, se observa que en pacientes más obesos hay más distancia del pubis a todos los puntos referenciados del colon, y una mayor distancia con las arterias, lo que también se podría explicar por el mayor volumen de la grasa intraabdominal.

Teniendo en cuenta los aspectos ya discutidos en referencia a la variabilidad anatómica del colon, y cómo ésta se ve influenciada por los factores como el sexo, la edad y el índice de masa corporal, hay que considerar la manera en que pueden ser valorados para aplicarlos a la cirugía laparoscópica colorrectal. Hay que señalar que estos factores han sido estudiados como evaluadores de riesgo en la realización y resultados inmediatos de la intervención quirúrgica. Asa propone crear un sistema de graduación para evaluar complicaciones asociadas a la cirugía laparoscópica colorrectal, e incluye en su trabajo el sexo, la edad y el volumen corporal como factores de riesgo (Asa *et al.*, 2013). Manilich y su grupo, con el objetivo de determinar cómo influyen esos factores en el índice de complicaciones postquirúrgicas, consideran la edad y el índice de masa corporal en el grupo de factores de mayor importancia, y el sexo en el de menor, siendo el índice de masa corporal y el tiempo operatorio los factores más relevantes (Manilich *et al.*, 2013). Leroy y su grupo se centran en la obesidad, comparando aspectos de dificultad técnica y seguimiento inmediato de la colectomía izquierda por vía laparoscópica entre obesos y no obesos. Concluye en su estudio que la obesidad no tiene más impacto en la dificultad para llevar a cabo esta intervención (Leroy *et al.*, 2005).

La combinación de la morfometría tridimensional del colon con el estudio de la influencia de los factores comentados, ofrece una mayor rentabilidad de cara a la aplicación quirúrgica. El grupo de Targarona, con el objetivo de evaluar el valor predictivo de las características anatómicas y patológicas en el resultado inmediato después de la cirugía laparoscópica del recto, plantean en su trabajo una morfometría de la pelvis ósea, y un análisis volumérico del tumor y de la próstata, considerando además edad, sexo e índice de masa corporal entre otros factores para completar el análisis (Targarona *et al.*, 2008). Sus resultados concluyen la influencia directa



de las características anatómicas y patológicas en el abordaje del recto por vía laparoscópica, siendo el sexo, el índice de masa corporal, el diámetro de la pelvis y el tamaño tumoral predictores independientes para la conversión a cirugía abierta, el tiempo quirúrgico y la morbilidad postoperatoria (Targarona *et al.*, 2008).

Nuestro trabajo, trata de aunar la descripción y la influencia de la edad, el sexo y el índice de masa corporal en la anatomía y disposición del colon, con el beneficio que aporta la reconstrucción tridimensional, con el fin último de mejorar en mucho el conocimiento, y aplicarlo a la cirugía laparoscópica del colon, no sólo en cuanto al abordaje quirúrgico como tal y al estudio preoperatorio, sino también de cara a la enseñanza y al entrenamiento.

El entrenamiento en cirugía laparoscópica ha de ser estructurado y progresivo para mostrar efectividad (Usón Gargallo *et al.*, 2013). Con ejercicios de simulación, la formación de cirujanos noveles ha experimentado una notable mejoría,

aumentando la implementación clínica de procedimientos laparoscópicos (Manuel Palazuelos *et al.*, 2014). Y se ha perfeccionado, gracias a su empleo inicial en simuladores de entrenamiento, el diseño del instrumental para procedimientos laparoscópicos y endoscópicos (Sánchez Margallo *et al.*, 2014).

La creación de modelos anatómicos en 3D, a partir de reconstrucciones volumétricas de imágenes radiológicas, como describen diferentes autores en sus trabajos (Trelease y Rosset, 2008; Tam, 2010; Jones *et al.*, 2015), y la enseñanza de la anatomía abdominal a través de métodos laparoscópicos en cadáver (Fitzpatrick *et al.*, 2001; Glasgow *et al.*, 2006) suponen un ejemplo de nuevos métodos de docencia y entrenamiento.

Por eso, consideramos que nuestro trabajo, al combinar por una parte la descripción anatómica basada en reconstrucciones tridimensionales, y por otra la aplicación en el cadáver de técnicas de cirugía laparoscópica, abre una línea futura para el posible desarrollo de modelos de simulación en procesos laparoscópicos de cirugía colorrectal.



# Conclusiones

---

## **Primera**

Las variables morfométricas planteadas en el estudio han permitido demostrar diferencias en la morfología y en la disposición del colon.

## **Segunda**

Con las reconstrucciones tridimensionales obtenidas a partir de imágenes de TAC, se puede estudiar la variabilidad anatómica y la diferente disposición del colon entre distintos sujetos.

## **Tercera**

Factores como la edad, el sexo, y el índice de masa corporal, tienen influencia y condicionan la anatomía del colon, justificando la variabilidad anatómica existente.

## **Cuarta**

La aplicación de diferentes decúbitos posturales implica cambios en la disposición de determinados puntos del colon.

## **Quinta**

La posición, el sexo, la edad, y el índice de masa corporal, son factores que se relacionan con las modificaciones que sufre el colon en su anatomía y en su disposición.



# Resumen

---

El objetivo de este estudio ha sido analizar las modificaciones que sufre el colon en su anatomía y su disposición, en relación con la posición, el sexo, la edad y el IMC, y describirlas a través de reconstrucciones tridimensionales obtenidas a partir de imágenes de TAC.

Se dividió el trabajo en un Estudio radiológico en cadáveres, y un Estudio radiológico en pacientes. En el primero, se emplearon tres cadáveres humanos conservados con la técnica de Thiel, en los que fueron reproducidas las condiciones reales de una colectomía laparoscópica en cuanto a neumoperitoneo, con 15 mm de Hg, y decúbitos posturales, con 15 ° de decúbito lateral derecho, izquierdo o Trendelenburg, en diez series según el protocolo establecido, realizándoles un TAC abdominal una vez obtenidas las mencionadas condiciones. En el segundo estudio, se seleccionaron 130 pacientes del Hospital Royo Villanova de Zaragoza con un TAC abdominal con contraste intravenoso y sin patología a nivel del colon.

Se realizó una reconstrucción tridimensional de las imágenes de TAC obtenidas con el *software OsiriX*®, y se localizaron en ésta los puntos anatómicos definidos (PUBIS, ESPINA, AH, AE, UIC, UDS, AMS, AMI), para posteriormente realizar con el *software ImageJ*® la medida de las variables morfométricas establecidas entre los puntos (longitudes ESPINA - ESPINA, PUBIS - AMS, PUBIS - AMI, AMS - AMI, PUBIS - AH, PUBIS - AE, PUBIS - UIC, PUBIS - UDS, AMS - AH, AMS - AE, AMI - AH y AMI - AE, y ángulos AH - PUBIS - AE, AH - AMS - AE y AH - AMI - AE).

De las 450 medidas realizadas en el Estudio radiológico en cadáveres, 202 sufrieron modificaciones entre el 5 % y el 9,99 %, y 112 por encima del 10 %, en las diferentes series que modificaron la presión de neumoperitoneo y el grado de decúbito lateral y de Trendelenburg. Las mayores diferencias se observaron en las medidas que relacionaban el pubis con ambas arterias mesentéricas y las arterias mesentéricas con los ángulos del colon, siendo éstas todavía mayores en las tres últimas series del estudio, en las que se realizó una manipulación en la posición del colon transversal al elevar el epiplon mayor.

En el Estudio radiológico en pacientes, se observó una importante variabilidad anatómica en la morfología del colon con las reconstrucciones tridimensionales obtenidas, y se evidenciaron diferencias significativas en las medidas planteadas al estudiar los sujetos del estudio por grupos de sexo (hombres y mujeres), edad (65 años y menores, y mayores de 65 años) e IMC (normopeso, sobrepeso y obesidad).

Como conclusión, se considera que el colon se puede estudiar en cuanto a su variabilidad anatómica y su diferente disposición, con reconstrucciones tridimensionales obtenidas a partir de imágenes de TAC, y que éste sufre modificaciones que se pueden relacionar con la posición, el sexo, la edad y el IMC.

# Summary

---

The aim of this study has been to analyze changes on colon's anatomy and placement, in relation with position, gender, age and BMI, and to describe them by three-dimensional reconstructions from CT images.

The radiological study was conducted on cadavers and patients. In the first one, three human cadavers embalmed with Thiel technique were used, and real conditions of colon laparoscopic surgery were reproduced, with 15 mm Hg pneumoperitoneum, and postural decubitus, with 15 ° right or left lateral decubitus, or Trendelenburg, in ten series according to a established protocol. After that conditions were obtained, an abdominal CT was performed. In the second study, 130 patients with an abdominal CT with intravenous contrast, and without any colon pathology were selected from Royo Villanova Hospital in Zaragoza.

A three-dimensional reconstruction of CT images were performed with OsiriX ® software and defined anatomic points were located (PUBIS, SPINE, HA, EA, ICJ, DSJ, SMA, IMA). After that, measurements of established morphometric variables were made with ImageJ ® software (lengths SPINE - SPINE, PUBIS - SMA, PUBIS - IMA, SMA - IMA, PUBIS - HA, PUBIS - EA, PUBIS - ICJ, PUBIS - DSJ, SMA - HA, SMA - EA, IMA - HA, IMA - EA, and angles HA - PUBIS - EA, HA - SMA - EA, HA - IMA - EA).

Of the 450 measurements performed in the study, 202 were modified between 5 % and 9,99 %, and 112 above 10 %, in the different series that changed the pneumoperitoneum pressure and the degree of lateral decubitus and Trendelenburg. The greatest differences were observed on related measures between pubis and both mesenteric arteries, and between them and colon's angles, and this were higher on last three series, which a manipulation of transverse colon, exposing the greater omentum, were performed.

In the patient's radiologic study, an important anatomic variability was observed in colon's anatomy with the obtained three-dimensional reconstructions, and significant differences appeared on measurements after patients were grouped by gender (male and female), age (65 and under, and over 65) and BMI (normal weight, overweight and obesity).

In conclusion, colon can be studied in its anatomical variability and different placement with three-dimensional reconstruction obtained from CT images, and it undergoes changes that can be related to the position, gender, age and BMI.

# Bibliografía

---

## Textos

Corman ML. Colon and rectal surgery. 5th ed. Philadelphia; London: Lippincott Williams & Wilkins; 2005.

Drake RL. Anatomía para estudiantes: Gray. 2ª ed. Barcelona: Elsevier; 2010.

Haines DE. Principios de neurociencia: aplicaciones básicas y clínicas. 2ª ed. Madrid: Elsevier Science; 2013.

Kapandji IA. Cuadernos de fisiología articular: esquemas comentados de mecánica articular. 2ª ed. Barcelona: Toray-Masson; 1981.

Langmann J, Sadler TW, Ferrán JL. Embriología médica. 9ª ed. Buenos Aires: Médica Panamericana; 2004.

Targarona EM, Feliu X, Salvador JL. Cirugía endoscópica. 2ª ed. Madrid: Arán; 2010.

Moore KL, Persaud TVN, Torchia MG. Embriología clínica. 8ª ed. Barcelona: Elsevier; 2008.

Netter FH. Atlas de anatomía humana. 5ª ed. Barcelona: Elsevier Masson; 2013.

Netter FH. Atlas de embriología humana. Barcelona: Masson; 2005.

Rouviere H. Anatomie des lymphatiques de l'homme. París: Masson & Cie; 1932.

Rouviere H, Delmas A, Delmas V. Anatomía humana: descriptiva, topográfica y funcional. 11ª ed. Barcelona: Masson; 2005.

Schuenke M, Schulte E, Schumacher U. Thieme atlas of anatomy. Image collection. Stuttgart; New York: Thieme Medical Publishers, Inc.; 2007.

Sobotta J, Putz R, Pabst R. Atlas de anatomía humana Sobotta. 21ª ed. Madrid: Editorial Médica Panamericana; 2000.

Testut L, Latarjet A. Tratado de anatomía humana. 9ª ed. Barcelona: Salvat; 1958.

Testut L, Jacob O. Tratado de anatomía topográfica con aplicaciones medicoquirúrgicas. 8ª ed. Barcelona: Salvat; 1986.

Townsend CM, Sabiston DC. Tratado de cirugía: fundamentos biológicos de la práctica quirúrgica moderna. 19ª ed. Barcelona: Elsevier; 2013.

Zollinger RM, Zollinger RM. Zollinger's atlas of surgical operations. 8th ed. New York; London: Mc Graw Hill; 2003.

## Artículos

Açar HI, Kuzu MA. Important points for protection of the autonomic nerves during total mesorectal excision. *Dis Colon Rectum*. 2012;55:907-12.

Alatise OI, Ojo O, Nwoha P, Omonivi-Esan G, Omonisi A. The role of the anatomy of the sigmoid colon in developing sigmoid volvulus: a cross-sectional study. *Surg Radiol Anat*. 2013;35:249-57.

Amonoo-Kuofi HS, El-Badawi MG, El-Naggar ME. Anomalous origins of the colic arteries. *Clin Anat*. 1995;8:288-93.

Asa Z, Greenberg R, Ghinea R, Inbar R, Wasserberg N, Avital S. Grading of complications and risk factor evaluation in laparoscopic colorectal surgery. *Surg Endosc*. 2013;27:3748-53.

Baessler K, Schuessler B. Anatomy of the sigmoid colon, rectum, and the rectovaginal pouch in women with enterocele and anterior rectal wall procidentia. *Clin Anat*. 2006;19:125-9.

Balta JY, Lamb C, Soames RW. A pilot study comparing the use of Thiel-and formalin-embalmed cadavers in the teaching of human anatomy. *Anat Sci Educ*. 2015;8:86-91.

Bannenberg JJ, Meijer DW, Klopper PJ. The prone position. Using gravity for a clear view. *Surg Endosc*. 1994;8:1115-6.

Barassaud ML, Danion J, Castagnet M, Richer JP, Faure JP. From anatomy to laparoscopic surgery, or how to reconcile surgeons to embryology. *Surg Radiol Anat*. 2015;37:393-8.

Bhatnagar BN, Sharma CL, Gupta SN, Mathur MM, Reddy DC. Study on the

anatomical dimensions of the human sigmoid colon. *Clin Anat*. 2004;17:236-43.

Bonjer HJ, Deijen CL, Abis GA, Cuesta MA, van der Pas MH, de Lange-de Klerk ES *et al*. A randomized trial of laparoscopic versus open surgery for rectal cancer. *N Engl J Med*. 2015;372:1324-32.

Bonnet S, Abid B, Wind P, Delmas V, Douard R. Anatomical basis of laparoscopic medial-to-lateral mobilization of the descending colon. *Clin Anat*. 2013;26:377-85.

Bourgouin S, Bège T, Lalonde N, Mancini J, Masson C, Chaumoitre K *et al*. Three-dimensional determination of variability in colon anatomy: applications for numerical modeling of the intestine. *J Surg Res*. 2012;178:172-80.

Boyle KM, Petty D, Chalmers AG, Quirke P, Cairns A, Finan PJ *et al*. 2005. MRI assessment of the bony pelvis may help predict resectability of rectal cancer. *Colorectal Dis*. 2005;7:232-40.

Brannigan AE, De Buck S, Suetens P, Penninckx F, D'Hoore A. Intracorporeal rectal stapling following laparoscopic total mesorectal excision: overcoming a challenge. *Surg Endosc*. 2006;20:952-55.

Cibulka MT. Anatomy of the sacroiliac joints. *J Anat*. 2013;222:390.

Cinnella G, Grasso S, Spadaro S, Rausedo M, Mirabella L, Salatto P *et al*. Effects of recruitment maneuver and positive end-expiratory pressure on respiratory mechanics and transpulmonary pressure during laparoscopic surgery. *Anesthesiology*. 2013;118:114-22.



Clinical Outcomes of Surgical Therapy Study Group. A comparison of laparoscopically assisted and open colectomy for colon cancer. *N Eng J Med*. 2004;350:2050-9.

COLOR Study Group. COLOR: a randomized clinical trial comparing laparoscopic and open resection for colon cancer. *Dig Surg*. 2000;17:617-22.

Culligan K, Coffey JC, Kiran RP, Kalady M, Lavery IC, Remzi FH. The mesocolon: a prospective observational study. *Colorectal Dis*. 2012;14:421-8.

De Calan L, Gayet B, Bourlier P, Perniceni T. Cáncer de recto: anatomía quirúrgica, preoperatorio, preparación del paciente. EMC - Técnicas quirúrgicas - Aparato digestivo, 2004; (Artículo E 40-606).

Fernando Treballe J, Escolar Castellón JD, Fatás Cabeza JA, Usón Gargallo J, Sánchez Margallo FM, García Martínez VE *et al*. Análisis morfométrico del colon en tres dimensiones aplicado al abordaje quirúrgico por vía laparoscópica. Estudio en cadáver. *Cir Esp*. 2014;92(Espec Congr):65.

Fitzpatrick CM, Kolesari GL, Brasel KJ. Teaching anatomy with surgeon's tools: use of the laparoscope in clinical anatomy. *Clin Anat*. 2001;14:349-53.

Frame RJ, Wahed S, Mohiuddin MK, Katory M. Right lateral position for laparoscopic splenic flexure mobilization. *Colorectal Dis*. 2011;13:178-80.

Gallot D. Anatomie chirurgicale du còlon. EMC (Elsevier SAS, Paris), Techniques chirurgicales - Appareil digestif, 40-535,2006.

García-Ruiz A, Milsom JW, Ludwig KA, Marchesa P. Right colonic arterial anatomy. Implications for laparoscopic surgery. *Dis Colon Rectum*. 1996;39:906-11.

Giger U, Frésard I, Häfliger A, Bergmann M, Krähenbühl L. Laparoscopic training on Thiel human cadavers: a model to teach advanced laparoscopic procedures. *Surg Endosc*. 2008;22:901-6.

Glasgow SC, Tiemann D, Frisella MM, Conroy G, Klingensmith ME. Laparoscopy as an educational and recruiting tool. *Am J Surg*. 2006;191:542-4.

Grundy D, Schemann M. Enteric nervous system. *Curr Opin Gastroenterol*. 2007 Mar; 23:121-6.

Gu J, Bo XF, Xiong CY, Wu AW, Zhang XP, Li M *et al*. Defining pelvic factors in sphincter-preservation of low rectal cancer with a three-dimensional digital model of pelvis. *Dis Colon Rectum*. 2006;49:1517-26.

Guillou PJ, Quirke P, Thorpe H, Walker J, Jayne DG, Smith AM *et al*. Short-term endpoints of conventional versus laparoscopic-assisted surgery in patients with colorectal cancer (MRC CLASICC trial): multicentre, randomised controlled trial. *Lancet*. 2005;365:1718-26.

Hazebroek EJ, COLOR Study Group. COLOR: a randomized clinical trial comparing laparoscopic and open resection for colon cancer. *Surg Endosc*. 2002;16:949-53.

Hirai K, Yoshinari D, Ogawa H, Nakazawa S, Takase Y, Tanaka K *et al*. Three-dimensional computed tomography for analyzing the vascular anatomy in laparoscopic surgery for right-sided colon cancer. *Surg Laparosc Endosc Percutan Tech*. 2013;23:536-9.

Hong D, Tavanapong W, Wong J, Oh J, De Groen PC. 3D Reconstruction of virtual colon structures from colonoscopy images. *Compute Med Imaging Graph*. 2014;38:22-33.

Horton KM, Fishman EK. Volume-rendered 3D CT of the mesenteric vasculature: normal anatomy, anatomic variants, and pathologic conditions. *Radiographics*. 2002;22:161-72.

Hounnou G, Destrieux C, Desmé J, Bertrand P, Velut S. Anatomical study of the length of the human intestine. *Surg Radiol Anat*. 2002;24:290-4.

Hunter A, Eisma R, Lamb C. Thiel embalming fluid - a new way to revive formalin-fixed cadaveric specimens. *Clin Anat*. 2014;27:853-5.

Iafrate F, Rengo M, Ferrari R, Paolantonio P, Celestre M, Laghi A. Spectrum of normal findings, anatomic variants and pathology of ileocecal valve: CT colonography appearances and endoscopic correlation. *Abdom Imaging*. 2007;32:589-95.

Ikeda T, Mano Y, Morita K, Hashimoto N, Kayashima H, Masuda A *et al*. Pure laparoscopic hepatectomy in semiprone position for right hepatic major resection. *J Hepatobiliary Pancreat Sci*. 2013;20:145-50.

Jacobs M, Verdeja JC, Goldstein HS. Minimally invasive colectomy (laparoscopic colectomy). *Surg Laparosc Endosc*. 1991;1:144-50.

Jayne DG, Guillou PJ, Thorpe H, Quirke P, Copeland J, Smith AM *et al*. Randomized trial of laparoscopic-assisted resection of colorectal carcinoma: 3-year results of the UK MRC CLASICC Trial Group. *J Clin Oncol*. 2007;25:3061-8.

Jeon YS, Lee JW, Cho SG. Is it from the mesentery or the omentum? MDCT features of various pathologic conditions in intraperitoneal fat planes. *Surg Radiol Anat*. 2009;31:3-11.

Jeong YJ, Cho BH, Kinugasa Y, Song CH, Hirai I, Kimura W *et al*. Fetal topohistology of

the mesocolon transversum with special reference to fusion with other mesenteries and fasciae. *Clin Anat*. 2009;22:716-29.

Jones DB, Sung R, Weinberg C, Korelitz T, Andrews R. Three-dimensional modeling may improve surgical education and clinical practice. *Surg Innov*. 2015. pii: 1553350615607641.

Khashab MA, Pickhardt PJ, Kim DH, Rex DK. Colorectal anatomy in adults at computed tomography colonography: normal distribution and the effect of age, sex, and body mass index. *Endoscopy*. 2009;41:674-8.

Killeen T, Banerjee S, Vijay V, Al-Dabbagh Z, Francis D, Warren S. Magnetic resonance (MR) pelvimetry as a predictor of difficulty in laparoscopic operations for rectal cancer. *Surg Endosc*. 2010;24:2974-9.

Kim JY, Park SH, Lee SS, Kim AY, Ha HK. Ascending colon rotation following patient positional change during CT colonography: a potential pitfall in interpretation. *Eur Radiol*. 2011;21:353-9.

Kim YS, Park SH, Ahn SD, Lee JE, Choi EK, Lee SW *et al*. Differences in abdominal organ movement between supine and prone positions measured using four-dimensional computed tomography. *Radiother Oncol*. 2007;85:424-8.

Lacy AM, García-Valdecasas JC, Delgado S. Laparoscopy-assisted colectomy versus open colectomy for treatment of non-metastatic colon cancer: a randomised trial. *Lancet*. 2002;359:2224-9.

Ladwa N, Sajid MS, Pankhania NK, Sains P, Baig MK. Retraction techniques in laparoscopic colorectal surgery: a literature-based review. *Colorectal Dis*. 2013;15:936-43.

Laghi A. Computed tomography colonography in 2014: an update on technique

and indications. *World J Gastroenterol.* 2014;20:16858-67.

Leroy J, Jamali F, Forbes L, Smith M, Rubino F, Mutter D *et al.* Laparoscopic total mesorectal excision (TME) for rectal cancer surgery: long-term outcomes. *Surg Endosc.* 2004;18:281-9.

Leroy J, Ananian P, Rubino F, Claudine B, Mutter D, Marescaux J. The impact of obesity on technical feasibility and postoperative outcomes of laparoscopic left colectomy. *Ann Surg.* 2005;241:69-76.

Madiba TE, Haffajee MR, Sikhosana MH. Radiological anatomy of the sigmoid colon. *Surg Radiol Anat.* 2008;30:409-15.

Manilich E, Vogel JD, Kiran RP, Church JM, Sevidova-Khoshknabi D, Remzi FH. Key factors associated with postoperative complications in patients undergoing colorectal surgery. *Dis Colon Rectum.* 2013;56:64-71.

Manuel Palazuelos C, Alonso Martín J, Martín Parra JI, Gómez Ruiz M, Maestre JM, Redondo Figuero C *et al.* Efecto de la simulación quirúrgica en la implementación clínica de procedimientos colorrectales laparoscópicos. *Cir Esp.* 2014;92:100-6.

Michel SJ, Pickhardt PJ, Kim DH, Taylor AJ. Effect of colonic distention on superiority of supine versus prone views in screening computed tomographic colonography. *Clin Imaging.* 2007;31:325-8.

Moreno-Sanz C, Tenías-Burillo JM, Morales-Conde S, Balagué-Ponz C, Díaz-Luis H, Enríquez-Valens P *et al.* 25 años de cirugía laparoscópica en España. *Cir Esp.* 2014;92:232-9.

Moyano-Cuevas JL, Sánchez-Margallo FM, Maestre-Antequera J, Dávila-Gómez L, Pagador JB, Sánchez-Peralta LF, *et al.* Effects of pneumoperitoneum and body position on the

morphology of abdominal vascular structures analyzed in MRI. *J Magn Reson Imaging.* 2012;36:177-82.

Nelson TM, Pollak R, Jonasson O, Abcarian H. Anatomic variants of the celiac, superior mesenteric, and inferior mesenteric arteries and their clinical relevance. *Clin Anat.* 1988;1:75-91.

Nesgaard JM, Stimec BV, Bakka AO, Edwin B, Ignjatovic D, group Rs. Navigating the mesentery. A comparative pre and per-operative visualization of the vascular anatomy. *Colorectal Dis.* 2015;17:810-8.

Neudecker J, Sauerland S, Neugebauer E, Bergamaschi R, Bonjer HJ, Cuschieri A *et al.* The EAES clinical practice guideline on the pneumoperitoneum for laparoscopic surgery. *Surg Endosc* 2002;16:1121-43.

Neuhauss SJ, Watson DI. Pneumoperitoneum and peritoneal surface changes: a review. *Surg Endosc* 2004;18:1316-22.

Ng CS, Whelan RL, Lacy AM, Yim AP. Is minimal access surgery for cancer associated with immunologic benefits? *World J Surg.* 2005;29:975-81.

Párraga E, López-Albors O, Sánchez-Margallo F, Moyano-Cuevas JL, Latorre R. Effects of pneumoperitoneum and body position on the morphology of the caudal cava vein analyzed by MRI and plastinated sections. *Surg Endosc.* 2013;27:880-7.

Patel JD, Chang KJ. The role of virtual colonoscopy in colorectal screening. *Clin Imaging.* 2015. DOI:10.1016.

Phillips EH, Franklin M, Carroll BJ, Fallas MJ, Ramos R, Rosenthal D. Laparoscopic colectomy. *Ann Surg.* 1992;216:703-7.

Phillips M, Patel A, Meredith P, Will O, Brassett C. Segmental colonic length and mobility. *Ann R Coll Surg Engl*. 2015;97:439-44.

Pirlet I, Mercier N, Fabre JM. Tratamiento quirúrgico del cáncer de colon izquierdo. *EMC - Técnicas quirúrgicas - Aparato digestivo* 2014; 30:1-11(Artículo E - 40-572).

Punwani S, Halligan S, Tolan D, Taylor SA, Hawkes D. Quantitative assessment of colonic movement between prone and supine patient positions during CT colonography. *Br J Radiol*. 2009;82:475-81.

Ramachandran I, Rodgers P, Elabassy M, Sinha R. Multidetector computed tomography of the mesocolon: review of anatomy and pathology. *Curr Probl Diagn Radiol*. 2009;38:84-90.

Rosset A, Spadola L, Ratib O. OsiriX: An open-source software for navigating in multidimensional DICOM images. *J Digit Imaging*. 2004;17:205-16.

Roth HR, McClelland JR, Boone DJ, Modat M, Cardoso MJ, Hampshire TE *et al*. Registration of the endoluminal surfaces of the colon derived from prone and supine CT colonography. *Med Phys*. 2011;38:3077-89.

Röttgen R, Fischbach F, Plotkin M, Herzog H, Freund T, Schröder RJ *et al*. Colon dissection: a new three-dimensional reconstruction tool for computed tomography colonography. *Acta Radiol*. 2005;46:222-6.

Sánchez-Margallo FM, Matos-Azevedo AM, Pérez-Duarte FJ, Enciso S, Martín-Portugués ID. Performance analysis on physical simulator of four different instrument setups in laparo-endoscopic single-site (LESS) surgery. *Surg Endosc*. 2014;28:1479-88.

Sánchez-Margallo FM, Moyano-Cuevas JL, Latorre R, Maestre J, Correa L, Pagador

JB, *et al*. Anatomical changes due to pneumoperitoneum analyzed by MRI: an experimental study in pigs. *Surg Radiol Anat*. 2011;33:389-96.

Saunders BP, Phillips RK, Williams CB. Intraoperative measurement of colonic anatomy and attachments with relevance to colonoscopy. *Br J Surg*. 1995;82:1491-3.

Shin DS, Chung MS, Shin BS, Kwon K. Laparoscopic and endoscopic exploration of the ascending colon wall based on a cadaver sectioned images. *Anat Sci Int*. 2014;89:21-7.

Shin DS, Park JS, Chung MS. Three types of the serial segmented images suitable for surface reconstruction. *Anat Cell Biol*. 2012;45:128-35.

Shin DS, Park JS, Lee SB, Lee SH, Chung J, Chung MS. Surface model of the gastrointestinal tract constructed from the Visible Korean. *Clin Anat*. 2009;22:601-9.

Sibileau E, Boulay-Coletta I, Jullés MC, Benadjaoud S, Oberlin O, Zins M. Appendicitis and diverticulitis of the colon: misleading forms. *Diagn Interv Imaging*. 2013;94:771-92.

Spasojevic M, Stimec BV, Fasel JF, Terraz S, Ignjatovic D. 3D relations between right colon arteries and the superior mesenteric vein: a preliminary study with multidetector computed tomography. *Surg Endosc*. 2011;25:1883-6.

Tajima Y, Ishida H, Ohsawa T, Kumamoto K, Ishibashi K, Haga N *et al*. Three-dimensional vascular anatomy relevant to oncologic resection of right colon cancer. *Int Surg*. 2011;96:300-4.

Tam MD. Building virtual models by postprocessing radiology images: A guide for anatomy faculty. *Anat Sci Educ*. 2010;3:261-6.

Targarona EM, Balague C, Pernas JC, Martinez C, Berindoague R, Gich I *et al.* Can we predict immediate outcome after laparoscopic rectal surgery? Multivariate analysis of clinical, anatomic, and pathologic features after 3-dimensional reconstruction of the pelvic anatomy. *Ann Surg.* 2008;247:642-9.

Thum-umnuaysuk S, Boonyapibal A, Geng YY, Pattana-Arun J. Lengthening of the colon for low rectal anastomosis in a cadaveric study: how much can we gain? *Tech Coloproctol.* 2013;17:377-81.

Trelease RB, Rosset A. Transforming clinical imaging data for virtual reality learning objects. *Anat Sci Educ.* 2008;1:50-5.

Uematsu D, Akiyama G, Magishi A, Komatsu H, Sano T. Single-access laparoscopic colectomy utilizing gravity in the lateral decubitus position. *Dis Colon Rectum.* 2012;55:1295-9.

Usón-Gargallo J, Pérez-Merino EM, Usón-Casaús JM, Sánchez-Fernández J, Sánchez-Margallo FM. Modelo de formación piramidal para la enseñanza de cirugía laparoscópica. *Cir Cir.* 2013;81:420-30.

Valeri G, Mazza FA, Maggi S, Aramini D, La Riccia L, Mazzoni G *et al.* Open source software in a practical approach for post processing of radiologic images. *Radiol Med.* 2015;120:309-23.

Valverde A, Mosnier H. Tratamiento quirúrgico del cáncer de colon derecho. *EMC - Técnicas quirúrgicas - Aparato digestivo* 2013; 29:1-16 (artículo E - 40-560).

Van der Pas MH, Haglind E, Cuesta MA, Fürst A, Lacy AM, Hop WC *et al.* Laparoscopic versus open surgery for rectal cancer (COLOR II): short-term outcomes of a randomised, phase 3 trial. *Lancet Oncol.* 2013;14:210-8.

Vleeming A, Schuenke MD, Masi AT, Carreiro JE, Danneels L, Willard FH. The sacroiliac joint: an overview of its anatomy, function and potential clinical implications. *J Anat.* 2012;221:537-67.

Volonté F, Pugin F, Bucher P, Sugimoto M, Ratib O, Morel P. Augmented reality and image overlay navigation with OsiriX in laparoscopic and robotic surgery: not only a matter of fashion. *J Hepatobiliary Pancreat Sci.* 2011;18:506-9.

Volonté F, Pugin F, Buchs NC, Spaltenstein J, Hagen M, Ratib O *et al.* Console-integrated stereoscopic OsiriX 3D volume-rendered images for da Vinci colorectal robotic surgery. *Surg Innov.* 2013;20:158-63.

Weeks JC, Nelson H, Gelber S, Sargent D, Schroeder G, COST Study Group. Short-term quality of life outcomes following laparoscopic-assisted colectomy vs open colectomy for colon cancer: a randomized trial. *JAMA.* 2002;287:321-8.

Zhang D, Zhao J, Lu L, Li L, Wang Z. Virtual eversion and rotation of colon based on outer surface centerline. *Med Phys.* 2010;37:5518-29.



# Trabajos más relevantes del doctorando

---

## Diploma de Estudios Avanzados (D.E.A.)

Obtención del Diploma de Estudios Avanzados el 15 de Septiembre de 2008 por el trabajo titulado: Cáncer de colon. Calificación: Sobresaliente.

## Artículos científicos

**Fernando Trebolle J**, Escolar Castellón JD, Fatás Cabeza JA, Usón Gargallo J, Sánchez Margallo FM, García Martínez VE *et al.* Análisis morfométrico tridimensional del colon en tres dimensiones aplicado al abordaje quirúrgico por vía laparoscópica. Estudio en cadáver. *Cir Esp.* 2014;92(Espec Congr):65. *FI 0,743. Cuartil JCR Q3.*

**Fernando Trebolle J**, Escolar Castellón JD, Fatás Cabeza JA, Usón Gargallo J, Sánchez Margallo FM, García Martínez VE *et al.* Morphometric three-dimensional analysis of the colon applied to surgical laparoscopic approach. A cavader study. *Surgical and Radiologic Anatomy. FI 1,047. Cuartil JCR Q3. (En preparación).*

**Fernando Trebolle J**, Escolar Castellón JD, Rubio Aranda E, Sánchez Margallo FM, García Martínez VE, López Sánchez C *et al.* Anatomical study of the colon from TAC three-dimensional reconstructions. Influence of sex, age and BMI. *Surgical and Radiologic Anatomy. FI 1,047. Cuartil JCR Q3. (En preparación).*

## Comunicaciones a congresos

**J Fernando Trebolle**, JD Escolar Castellón, JA Fatás Cabeza, J Usón Gargallo, FM Sánchez Margallo, VE García Martínez, C López Sánchez, J Maestre Antequera. Morfometría tridimensional del colon aplicada al abordaje quirúrgico por vía laparoscópica. Estudio preliminar en cadáver. Comunicación oral (premio a la mejor comunicación). XXIII Reunión de la Sociedad Aragonesa de Cirugía. Zaragoza. 8 de Noviembre de 2013.

**J Fernando Trebolle**, JD Escolar Castellón, JA Fatás Cabeza, J Usón Gargallo, FM Sánchez Margallo, VE García Martínez. Estudio morfométrico tridimensional del colon en cadáver aplicado a la cirugía laparoscópica. Resultados preliminares. Comunicación póster. XXIII Reunión Científica de la Sociedad Aragonesa de Patología Digestiva. Zaragoza. 21 y 22 de Noviembre de 2013.

**J Fernando Trebolle**, JD Escolar Castellón, JA Fatás Cabeza, J Usón Gargallo, FM Sánchez Margallo, VE García Martínez, C López Sánchez, J Maestre Antequera. Morfometría tridimensional

del colon y su aplicación a la cirugía por vía laparoscópica. Primeros resultados tras análisis en cadáver. Comunicación oral. XVIII Reunión Nacional de la Fundación Asociación Española de Coloproctología. Madrid. 14, 15 y 16 de Mayo de 2014.

**J Fernando Trebolle**, JD Escolar Castellón, JA Fatás Cabeza, J Usón Gargallo, FM Sánchez Margallo, VE García Martínez, C López Sánchez, J Maestre Antequera. Análisis morfométrico tridimensional del colon en tres dimensiones aplicado al abordaje quirúrgico por vía laparoscópica. Estudio en cadáver. Comunicación oral. 30 Congreso Nacional de Cirugía. Madrid. 11, 12 y 13 de Noviembre de 2014.

**J Fernando Trebolle**, JD Escolar Castellón, JA Fatás Cabeza, J Usón Gargallo, FM Sánchez Margallo, VE García Martínez, C López Sánchez, J Maestre Antequera. Morfometría tridimensional del colon aplicada al abordaje quirúrgico por vía laparoscópica. Resultados del estudio en cadáver. Comunicación oral. XXV Reunión de la Sociedad Aragonesa de Cirugía. Zaragoza. 28 de Noviembre de 2014.

**J Fernando Trebolle**, JD Escolar Castellón, E Rubio Aranda, FM Sánchez Margallo, VE García Martínez, C López Sánchez, J Usón Gargallo, JA Fatás Cabeza, A Blasco Satué, A Rodríguez Borobia. Estudio anatómico tridimensional del colon humano. Descripción a partir de reconstrucciones de TAC. Comunicación oral. XIX Reunión Nacional de la Fundación Asociación Española de Coloproctología. Valencia. 20, 21 y 22 de Mayo de 2015.

**J Fernando Trebolle**, FM Sánchez Margallo, JD Escolar Castellón, VE García Martínez, JA Fatás Cabeza, J Usón Gargallo, C López Sánchez, J Maestre Antequera. How can we apply three-dimensional reconstruction technology in laparoscopic colon surgery. An anatomical cadaveric study. Comunicación oral. 23rd International Congress of the European Association for Endoscopic Surgery (Amazing Technologies Session). Bucarest. 3 de Junio de 2015.

**J Fernando Trebolle**, FM Sánchez Margallo, JD Escolar Castellón, VE García Martínez, E Rubio Aranda, JA Fatás Cabeza, J Usón Gargallo, C López Sánchez, A Blasco Satué, A Rodríguez Borobia. Study of the variability of human colon anatomy based on radiologic three-dimensional reconstruction. Comunicación póster. 23rd International Congress of the European Association for Endoscopic Surgery (Amazing Technologies Session). Bucarest. 3 de Junio de 2015.

### **Actividades de formación en cirugía laparoscópica del colon**

Alumno IV Diploma de Especialización en ecografía para cirujanos. Estudio propio de la Universidad de Zaragoza. Curso académico 2011-2012.

Alumno III Curso de cirugía laparoscópica de colon. Centro de Cirugía de Mínima Invasión Jesús Usón. Cáceres. 15, 16 y 17 de Diciembre de 2011.

Alumno III Máster en coloproctología. Estudio propio de la Universidad de Zaragoza. Cursos académicos 2012-2013 y 2013-2014.

Instructor I Taller de cirugía de mínima invasión. Hospital Royo Villanova. Zaragoza . 2 y 3 de Mayo de 2012.



Instructor II Taller de cirugía de mínima invasión. Hospital Royo Villanova. Zaragoza. 6 y 7 de Junio de 2012.

Alumno IV Course of laparoscopic colon surgery. Centro de Cirugía de Mínima Invasión. Cáceres. 13, 14 y 15 de Diciembre de 2012.

Instructor IV Curso de formación básica en cirugía laparoscópica para residentes de primer año de cirugía general y del aparato digestivo. Asociación Española de Cirujanos. Hospital Cínico Universitario Lozano Blesa. CIBA. Zaragoza. 23, 24 y 25 de Enero de 2013.

Instructor V Curso de formación básica en cirugía laparoscópica para residentes de primer año de cirugía general y del aparato digestivo. Asociación Española de Cirujanos. Hospital Royo Villanova. Zaragoza. 22, 23 y 24 de Enero de 2014.

Instructor XLI Curso de aprendizaje en suturas laparoscópicas. Centro de Cirugía de Mínima Invasión Jesús Usón. Cáceres. 2, 3 y 4 de Junio de 2014.

Instructor VI Curso de formación básica en cirugía laparoscópica para residentes de primer año de cirugía general y del aparato digestivo. Asociación Española de Cirujanos. Hospital Universitario Miguel Servet. CIBA. Zaragoza. 26, 27 y 28 de Enero de 2015.

Instructor VII Curso de cirugía laparoscópica del colon. Centro de Cirugía de Mínima Invasión Jesús Usón. Cáceres. 25, 26 y 27 de Mayo de 2015.





