



Universidad
Zaragoza

Trabajo Fin de Grado

“Cambios de Espesor Coroideo Después de la Cirugía Vítreo de la Membrana Epirretiniana”

Autor

Sara Pascual Contreras

Director

M^a Isabel Pinilla

Facultad de Ciencias
2014

ÍNDICE

1. DESCRIPCIÓN	3
2. INTRODUCCIÓN	3
2.1. LA COROIDES.....	3
2.2. MEMBRANA EPIRETINIANA	4
2.2.1. CARACTERÍSTICAS.....	5
2.2.2. CIRUGÍA VÍTREA	5
2.3. TOMOGRAFÍA DE COHERENCIA ÓPTICA	7
2.3.1. BASES DE FUNCIONAMIENTO	8
2.3.2. IMAGEN TOMOGRÁFICA	9
2.3.3. ADQUISICIÓN DE IMÁGENES.....	9
3. HIPÓTESIS Y OBJETIVOS	10
3.1. HIPÓTESIS	10
3.2. OBJETIVO PRINCIPAL.....	10
3.3. OBJETIVOS SECUNDARIOS.....	11
4. MATERIALES Y MÉTODOS	11
4.1. SUJETOS A ESTUDIO.....	11
4.2. VALORACIÓN CON OCT	12
4.3. ANÁLISIS ESTADÍSTICO.....	13
5. RESULTADOS	13
6. DISCUSIÓN Y CONCLUSIÓN	22
6.1. CONCLUSIONES.....	24
7. LISTADO DE ABREVIATURAS	25
8. BIBLIOGRAFÍA	26
9. ANEXOS	30
9.1. ANEXO I.....	30
9.2. ANEXO II: TABLAS EN DETALLE.....	31

1. DESCRIPCIÓN

La coroides es parte de la úvea, capa vascular del globo ocular, encargada de la nutrición de parte de las estructuras del ojo. Con la edad presenta variaciones en su espesor así como cambios en relación con determinadas patologías.

Las membranas epirretinianas consisten en el crecimiento de un tejido fibrogial sobre la zona macular que precisa, según las alteraciones anatómicas y las consecuentes manifestaciones visuales, como la distorsión visual o metamorfopsias o la disminución de la agudeza visual, una cirugía vítrea retiniana. Tanto la coroides como las distintas capas retinianas incluyendo la capa de fibras nerviosas de la retina pueden presentar modificaciones después del acto quirúrgico como consecuencia de la cirugía en sí o de las modificaciones de la presión intraocular generadas durante el acto quirúrgico. Las variaciones postquirúrgicas se medirán utilizando la Tomografía de Coherencia Óptica (OCT) de dominio espectral analizando los espesores y volúmenes coroides mediante el protocolo de EDI en las distintas consultas pre y postoperatorias.

En la memoria se presentará un análisis de los resultados obtenidos y la comparación con la bibliografía existente sobre el tema.

2. INTRODUCCIÓN

2.1. LA COROIDES

La coroides es la capa de vasos sanguíneos del globo ocular y se encuentra entre la esclerótica y la retina, separada de esta última por la membrana de Bruch que queda en contacto con el epitelio pigmentario de la retina (EPR). Forma la parte posterior y más extensa de la úvea. ¹

Fisiológicamente, una de las principales funciones de la coroides es nutrir (aporte de O₂ y glucosa) a las capas más externas de la retina (fundamentalmente a los fotorreceptores y al EPR). No obstante, la coroides parece estar perfundida en una proporción que excede de las necesidades nutritivas, sugiriéndose por tanto, un papel adicional de la alta tasa de flujo coroideo. Así se piensa que el flujo sanguíneo coroideo podría por un lado ayudar a mantener la regulación de la presión intraocular (PIO) y por otro tener una acción termorreguladora mediante los siguientes mecanismos: disipando el calor generado durante el proceso de fototransducción visual que se realiza a nivel de los fotorreceptores, previniendo el sobrecalentamiento de la retina externa durante la exposición a la luz brillante, y, por último, calentando las estructuras intraoculares que pueden enfriarse por la exposición con el medio externo en condiciones extremas.

En los últimos años se ha puesto de manifiesto que en la regulación de este flujo sanguíneo coroideo tiene un importante papel el control nervioso. En vista de esto, parece lógico pensar que daños en la inervación coroidea podrían estar implicados en las alteraciones vasculares que se producen en algunas enfermedades oculares. Estudios experimentales han demostrado que la inervación simpática es crítica en la regulación de la vascularización coroidea, y que la pérdida crónica de la actividad simpática, puede contribuir a la proliferación vascular anómala que se observa en enfermedades como la Degeneración Macular Asociada a la Edad (DMAE) y la retinopatía diabética. Además, la pérdida de esta inervación puede causar edema en la retina,

circunstancia que podría ser importante en enfermedades como la diabetes o la hipertensión, en las que el control autonómico está alterado.

Por tanto podemos considerar que la inervación periférica, tanto sensitiva como simpática, tendría un amplio y significativo papel en la regulación de la arquitectura vascular coroidea. Dada la especial susceptibilidad al daño que presenta la inervación periférica, en gran variedad de condiciones (edad avanzada, hipertensión arterial, hipertensión ocular), la disfunción de los nervios coroides simpáticos y sensitivos podría formar parte de una de las causas de las enfermedades oculares que aparecen asociadas a estas condiciones. ²

La visualización de la coroides por oftalmoscopia indirecta y angiografía con fluoresceína es difícil porque la pigmentación tanto de las células del EPR como de la propia coroides obstruye la visión. La angiografía con verde de indocianina permite la visualización de la perfusión de los vasos coroides pero no proporciona visión tridimensional anatómica y no se permite hacer evaluaciones cuantitativas. ³

La medición adecuada de espesor coroideo se realiza utilizando la Tomografía de Coherencia Óptica de Dominio Espectral (SD-OCT), esto es posible por la introducción de una técnica de imagen de profundidad mejorada y haciendo un promedio de varios escáneres B desde la misma posición.

El uso de una fuente de luz de onda larga es otro enfoque para visualizar la coroides y la esclerótica posterior. Estudios recientes en una población sana hablan de una variación de espesor coroideo de 270 a 350 micras dependiendo del instrumento de medida. El adelgazamiento de la coroides es prominente en miopes altos, afectando el error refractivo al espesor coroideo. ⁴

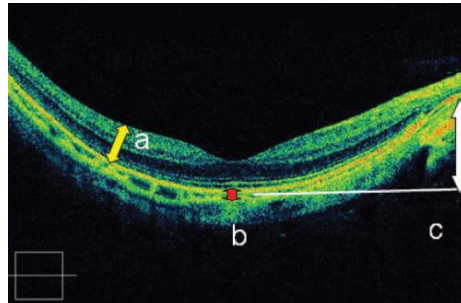


Figura 1 - Imagen representativa de los parámetros medidos con un SD-OCT. El grosor de la retina se define como la distancia desde la membrana limitante interna al EPR (a). El espesor coroideo se define como la distancia desde el EPR a la superficie hiperfluorescente escleral. *Imagen tomada de Yasushi Ikuno.* ⁵

2.2. MEMBRANA EPIRETINIANA

Las membranas epirretinianas (MER) se caracterizan por la proliferación de tejido anómalo sobre la superficie de la retina. Pueden aparecer en asociación con diversas patologías oculares (enfermedades vasculares retinianas, tumores intraoculares, enfermedades oculares inflamatorias,

traumatismos oculares, desprendimientos de retina...) o tras cirugías intraoculares. Las MER que se desarrollan en ojos sanos sin existir ninguna anomalía ocular ni historia previa de enfermedades asociadas se denominan MER idiopáticas.

Se cree que las MER se desarrollan a partir de células gliales retinianas que migran a la superficie de la retina a través de roturas en la membrana limitante interna (MLI). El desprendimiento de vítreo posterior (DVP) podría estar implicado en la patogénesis de las MER idiopáticas, al producir desgarros en la MLI; esta teoría se ve apoyada por numerosos estudios que han encontrado una prevalencia de DVP mucho mayor en pacientes con MER frente a poblaciones del mismo sexo y edad. ⁶

2.2.1. Características

- Membrana transparente, translúcida, opaca, o pigmentada en la superficie de la retina interna.
- Tracción tangencial de la macula.
- Separación del vítreo posterior parcial o completa.
- Pérdida visión central con o sin metamorfopsia.
- Reflejo celofánico macular.
- Edema macular.
- Blanqueo retiniano.
- Hemorragia intrarretiniana o prerretiniana.
- Agujero o pseudoagujero macular. ⁷

Clínicamente, las MER comienzan como un cambio en el reflejo macular observado como un brillo en la oftalmoscopia, produciendo escasos o ningún cambio en la superficie retiniana. En esta etapa, denominada macula en celofán o «reflejo celofánico macular» (RCM), el paciente habitualmente no presenta síntomas. A medida que la enfermedad avanza, la capa prerretiniana de células se engruesa, contrayéndose posteriormente, lo que conduce al desarrollo de pliegues retinianos. Este tipo de MER, en la cual el reflejo luminoso se convierte en opaco y gris, se denomina «fibrosis premacular» (FPM). Los pacientes pueden presentar pérdida de agudeza visual (AV) o metamorfopsias. ⁶

Los síntomas visuales se asocian a la variedad de membranas epirretinianas, según la opacidad de la membrana y la cantidad de deformación macular inducida por la contracción fibrocelular del tejido. La separación quirúrgica de membranas epirretinianas en pacientes con síntomas visuales significativos típicamente causa la mejora de AV y la reducción de las metamorfopsias. ⁷

2.2.2. Cirugía Vítrea

La vitrectomía vía pars plana es un método quirúrgico desarrollado para el tratamiento de la patología tanto a nivel vítreo como de la retina. La introducción de la cirugía microincisional, con trócares de 23, 25 ó 27G ha supuesto una revolución en la cirugía macular. Con ella, y gracias a la utilización de colorantes biológicos como el azul tripan, el azul brillante o una combinación de ambos, podemos retirar tejido anormal de la superficie interna de la retina en casos seleccionados

con una gran precisión y escasos efectos secundarios o complicaciones. Esta técnica se utiliza para el tratamiento de las MER, de manera que la visión puede mejorar al minimizar la tracción que ejerce la membrana epirretiniana sobre la mácula. Se puede estudiar histológicamente y estructuralmente el tejido extirpado del ojo; en caso de no tratarse de membranas epirretinianas idiopáticas o secundarias a procesos conocidos, puede proporcionar muestras de biopsia en caso de dudas etiológicas.

Se utilizan distintas clasificaciones de las membranas epirretinianas basadas en

- Si la membrana epirretiniana es pigmentada o no.
- La ubicación exacta o el tamaño de la membrana.
- La gravedad de la distorsión de la retina o la pérdida visual.
- La presencia o ausencia y el grado de fuga vascular de la retina.
- Las características histológicas de la membrana epirretiniana.
- Las características tomográficas de la MER y las modificaciones que provoca en las líneas de hiperrefringencia externa retiniana. 8, 9, 10, 11, 12.

PELADO DE LAS MEMBRANAS

Significa la separación de una membrana por tracción mecánica y a través de esta fuerza ejercida. Típicamente el pelado es realizado en los casos de membrana epirretiniana macular y los casos de desprendimiento de la retina con víteorretinopatía proliferativa, aunque en otras muchas circunstancias puede encontrarse este tipo de membrana.

En caso de membranas epirretinianas idiopáticas, la cirugía habitual, después de la realización de una vitrectomía central con levantamiento de hialoides posterior, se realiza con tinción de la membrana con azul tripan y levantamiento con pinzas. Según los cirujanos pueden utilizarse otro tipo de maniobras como abertura con el cuchillete MVR, utilización de cuchillete de diamante... Hay una gran variedad de pinzas en diferentes tamaños y formas, dependiendo de las preferencias del cirujano. Este movimiento de separación debe ser lento y tangente similar al realizado durante la capsulotomía anterior en la cirugía de facoemulsificación. Habitualmente, y para evitar la recidiva de la membrana, se suele asociar el pelado de la membrana limitante interna, utilizando para ello la tinción con azul brillante. 13

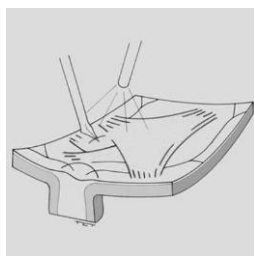


Figura 2 - Pelado de membrana epirretiniana. El MVR doblado abre el tejido epirretiniano. *Imagen tomada de B. Corcóstegui.* 13

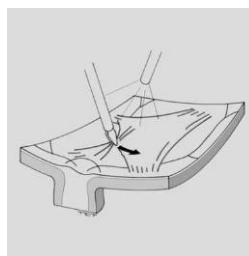


Figura 3 - Con movimientos tangentes se extrae tejido proliferativo mediante una pinza. *Imagen tomada de B. Corcóstegui.* 13

Cuando la retina está desprendida las membranas pueden ser extirpadas ayudándose de picas de luz y luego con una pinza de superficie rugosa. Los puntos de unión entre la retina y la membrana pueden ser ayudados mecánicamente a separarse con la pica o espátula con iluminación o con viscodisección.¹³

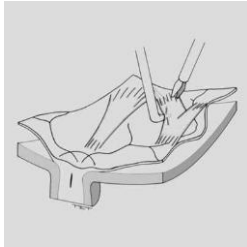


Figura 4 - El gancho iluminado ayuda a levantar la membrana que es tomada con una pinza endocular. *Imagen tomada de B. Corcóstegui.*¹³

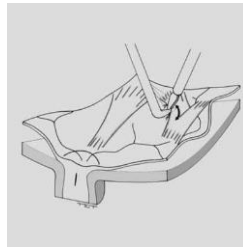


Figura 5 - Con la pinza exponemos las uniones de la retina con la membrana y se separan los puentes de unión. *Imagen tomada de B. Corcóstegui.*¹³

2.3. TOMOGRAFIA DE COHERENCIA ÓPTICA

La Tomografía de Coherencia Óptica (OCT) es una técnica de diagnóstico por imagen, que permite obtener imágenes tomográficas de tejidos biológicos con una elevada resolución. Se caracteriza por la realización de cortes transversales micrométricos mediante la luz sobre el tejido a estudiar. El funcionamiento de la OCT es similar al del ecógrafo, con la diferencia de que en aquel se utiliza luz en lugar de ondas acústicas. Emplea un instrumento óptico de precisión informatizado capaz de obtener imágenes de alta resolución.

La OCT es especialmente útil en oftalmología, dada la facilidad con que la luz alcanza las estructuras oculares en el segmento anterior y posterior. La ventaja en su aplicación en oftalmología es que la luz incide de forma directa sobre el tejido, sin la necesidad de utilizar un transductor. Para ello se precisa un medio óptico suficientemente transparente que permita obtener una señal detectable.

Es una prueba de no contacto en la que el paciente debe mirar un punto de fijación externo o interno. A pesar de que la OCT se emplea cada vez más para el estudio del segmento anterior y de la papila en el glaucoma, la retina y, específicamente, la macula, sigue siendo su principal aplicación. Las imágenes tomográficas obtenidas permiten el diagnóstico de patologías difíciles de identificar oftalmoscópicamente, pero, además, la capacidad de explorar la misma zona de la retina en diferentes ocasiones hace posible su monitorización.

2.3.1. Bases de funcionamiento

La OCT se basa en el interferómetro de Michelson y la interferometría está basada en un principio análogo al de la ultrasonografía, pero que sustituye las ondas acústicas por haces de luz. Permite medir estructuras y distancias en la escala de hasta 10 micras.

En OCT, un rayo de luz es dirigido al tejido del cual se debe obtener la imagen y la estructura interna es medida de forma no invasiva, midiendo el retraso en el eco de la luz al ser reflejado de las microestructuras. Se consigue realizando medidas axiales sucesivas en diferentes posiciones transversas. La información final es mostrada como una imagen topográfica bidimensional.

El principio de interferometría de baja coherencia en el que se basa es un método que puede ser empleado para medir distancias con alta precisión, midiendo la luz reflejada desde los tejidos. Una luz está compuesta por un campo eléctrico y magnético que oscila o varía periódicamente en tiempo y espacio. La luz se propaga a una velocidad que varía en función del medio en que se encuentra. Cuando combinamos dos rayos de luz se observa el fenómeno de la interferencia: los campos de ambos se podrán adicionar constructiva o destructivamente en función de la fase relativa de sus oscilaciones.

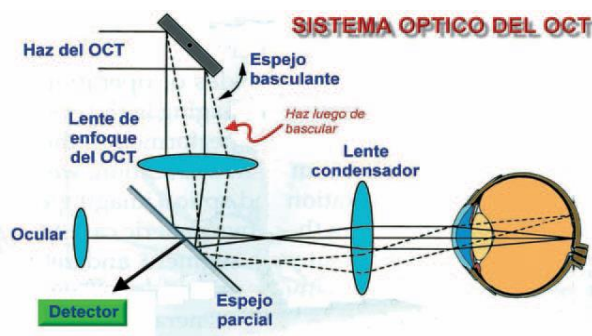


Figura 6 - Sistema óptico en el que está basado el OCT. Imagen tomada de Griño García-Pardo C. 14

El interferómetro óptico suma dos ondas electromagnéticas en dos rayos de luz: el de referencia y el de señal. Los rayos se recombinan y el resultante llega al detector, que medirá su potencia. Si se varía la posición del espejo de referencia, podremos medir los ecos de luz que viene de las diferentes estructuras oculares en estudio. En base a diferentes distancias recibidas por la interferencia del espesor retiniano se obtiene un gráfico que da una imagen en sentido axial (A-SCAN). El registro repetido de varios escáneres A permite construir una imagen bidimensional que denominamos tomografía. 14

La principal ventaja de este principio óptico es que la luz incide de forma directa sobre el tejido, sin necesidad de utilizar un transductor, con el inconveniente de que la luz se refleja y absorbe casi en su totalidad por el tejido explorado. 15

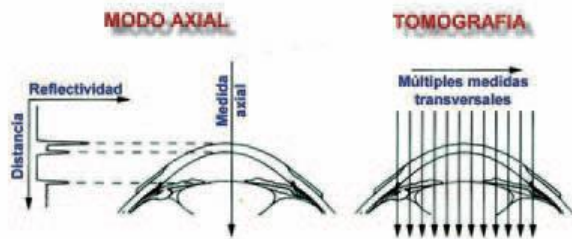


Figura 7 - Esquema de la forma en que el tomógrafo realiza las distintas medidas transversales y la diferencia con la ecografía. *Imagen tomada de Griñó García-Pardo C.* ¹⁴

2.3.2. Imagen tomográfica

Cada A-scan abarca una profundidad de 2 mm y se compone de 500 a 1024 puntos, según el equipo. En cada barrido se pueden hacer entre 100 y 512 A-scan, aunque algunos protocolos para barrido rápido de la mácula o de la papila, incluidos en los equipos de última generación, se componen de un total de 768 A-scan. El tiempo de adquisición de la imagen varía de 0,32 segundos a 1,92 segundos.

Una imagen tomográfica individual está compuesta por un total de puntos que fluctúa entre 50.000 y 524.288, según el modelo del equipo utilizado, el protocolo y las características del barrido. La resolución transversal calculada es de aproximadamente 20 micras y está en relación no sólo con el número de A-scan por tomograma, sino también con la longitud de éstos; en consecuencia, un mayor número de A-scan distribuidos en una menor longitud generará la mayor resolución transversal posible.

Un dato a tener en cuenta es que la técnica está limitada por opacidades de los medios oculares, como la hemorragia de vítreo, catarata o turbidez vítreo. Pero no está afectado por aberraciones oculares o pupila poco dilatada.

Cada medida longitudinal muestra el comportamiento de una porción de tejido frente a un haz de luz y se expresa en función de la reflectividad presente. Si es alta implica un bloqueo parcial o total al paso de luz (sangre, exudados lipídicos, fibrosis), mientras que si es baja expresa poca o nula resistencia de los tejidos al paso de luz (edema, cavidades quísticas). Las imágenes resultantes vienen expresadas en una falsa escala de color donde el espectro blanco-rojo señala una alta reflectividad, mientras el azul-negro corresponde a una baja reflectividad. ¹⁴

2.3.3. Adquisición de Imágenes coroides

EDI-SD-OCT (enhanced depth imaging spectral-domain optical coherence tomography) fue descrito por primera vez por el Dr. Spaide y colaboradores en 2008 como una técnica para obtener imágenes de las capas superficiales y profundas del fondo de ojo. El método consiste en colocar OCT más cerca del ojo y así producir una imagen invertida tanto de la retina como de la coroides. ⁷ La tecnología convencional de OCT visualiza las capas retinianas y el EPR, pero poco el subyacente tejido coroidal. Este nuevo método permite una mejor resolución y sensibilidad hacia las estructuras más profundas del fondo de ojo como la coroides y la esclerótica interior usando la tecnología sin contacto.

Un dispositivo estándar OCT utiliza luz casi infrarroja de aproximadamente 800nm sin necesidad de una pupila midriática. Esta forma de luz permite la visualización de la retina y del espacio subretiniano pero al llegar al EPR, la luz, se dispersa quedándonos muy poca información sobre la coroides. Al mover el dispositivo más cerca del ojo permite que las capas de la coroides reciban un flujo de luz más centrado, proporcionando una mejor visualización en detalle de la capa coroidea. Este desarrollo ha facilitado la medición del grosor coroideo y de las variaciones que se dan en él en las diferentes patologías que afectan a la coroides. ^{16,17}

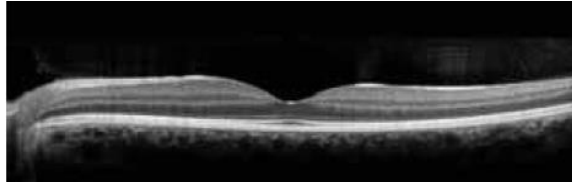


Figura 8 - Imagen con un SD-OCT de un ojo normal. Se puede ver la retina con excelente detalle, pero cuando la luz incide sobre el EPR perdemos información para evaluar la coroides. *Imagen tomada de Spaide RF.* ¹⁷

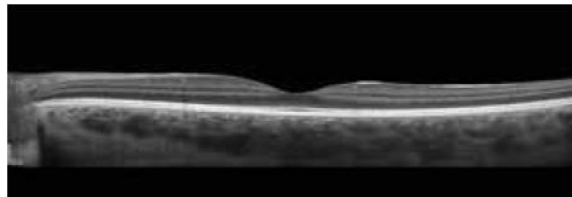


Figura 9 - Imagen con SD-OCT utilizando la técnica de EDI en el mismo ojo que en la figura anterior. Los detalles retinianos se conservan, pero ahora la luz llega hasta la coroides y la esclera. *Imagen tomada de Spaide RF.* ¹⁷

3. HIPÓTESIS Y OBJETIVOS

3.1. HIPOTESIS

La cirugía vítrea para el pelado de las membranas epirretinianas puede provocar modificaciones en el espesor coroideo.

3.2. OBJETIVO PRINCIPAL

Evaluar el espesor coroideo mediante tomografía de coherencia óptica de dominio espectral en pacientes operados de cirugía vítrea en la membrana epirretiniana.

3.3. OBJETIVOS SECUNDARIOS

Evaluar variaciones en los mapas coroideos en las distintas áreas definidas por el ETDRS en enfermos sometidos a cirugía de membrana epirretiniana.

4. MATERIALES Y MÉTODOS

4.1. SUJETOS A ESTUDIO

Se estudiaron pacientes sometidos a cirugía de membrana epirretiniana durante los meses de septiembre a diciembre del 2013, previo consentimiento informado.

Los criterios de inclusión fueron los siguientes:

- Membranas epirretinianas maculares idiopáticas que por la afectación visual requieran de cirugía vítreo retiniana.
- Edades comprendidas entre los 60-85 años.
- Firma de consentimiento informado para entrar en el estudio.
- Cirugía durante los meses de septiembre 2013 – marzo 2014, de modo que fueran posibles los controles postoperatorios establecidos.

Como criterios de exclusión se establecieron:

- La existencia de presión intraocular superior a 21 mm Hg o anomalías en la cabeza del nervio óptico que sugirieran la presencia de un glaucoma.
- La existencia de cualquier otro tipo de patología retiniana concomitante.

Todos ellos fueron sometidos a una exploración oftalmológica convencional incluyendo agudeza visual con su mejor corrección, valoración de la motilidad ocular intrínseca y extrínseca, biomicroscopía de polo anterior prestando especial interés a la transparencia cristalina, toma de presión intraocular con tonómetro de Goldman y oftalmoscopia indirecta y biomicroscopía de fondo de ojo con lámpara de hendidura y lente de +78D o +90D.

Se realizó la vitrectomía 23G (Constellation, Laboratorios Alcon) con pelado de membrana epirretiniana y de la membrana limitante interna después de la tinción con azul dual (MembraneBlue-Dual®, laboratorios DORC). En los enfermos fágicos, en caso de existir opacidad cristalina que pudiera provocar disminución de visión o con posibilidad de progresión tras la vitrectomía, se realizó cirugía combinada de facoemulsificación más implante de lente intraocular seguida de vitrectomía.

El examen se realizó en el momento previo a la cirugía vítrea de la membrana epirretiniana, en el postoperatorio inmediato (el día siguiente de la intervención) y a los tres meses después de haberse realizado la intervención.

4.2. VALORACIÓN CON OCT

Se valoró a los enfermos con un protocolo de fast macular mediante el Spectralis OCT. Se realizaron 25 cortes del área macular, con una calidad de imagen superior a 25 dB, y un buen centrado.

En el Spectralis OCT y utilizando una calidad de imagen alta, obtenemos imágenes de gran resolución lo que nos permite observar no sólo los cambios retinianos iniciales, sino también los cambios coroideos. ¹⁸

Para minimizar los posibles movimientos de los pacientes durante cada exploración, se utilizó el sistema llamado eye-tracking. En las exploraciones posteriores se realizó la obtención de la imagen siguiendo el protocolo de Follow up que con el sistema TruTrack Active Eye Tracking nos permite obtener la imagen centrada siempre en la misma estructura anatómica (en nuestro caso la fovea). ⁵

Obtuvimos el mapa retiniano y coroideo mediante la división del área macular realizado por ETDRS (Early Treatment Diabetic Retinopathy Study), en la que la retina central queda dividida en tres círculos, uno central y dos anillos con radios de 3 y 6 mm respectivamente, y estos a su vez, en zona temporal, nasal, superior e inferior. ⁵

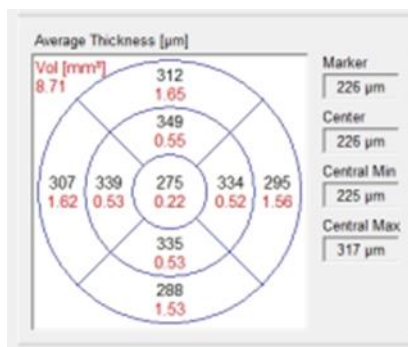


Figura 10 - División de cuadrantes del mapa de espesor coroideo.

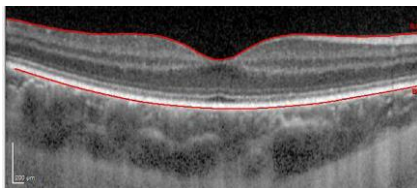


Figura 11 - El espesor de la retina se definió como la distancia vertical desde el EPR a la superficie de la retina. *Imagen tomada de Orduna Hospital E.* ¹⁶

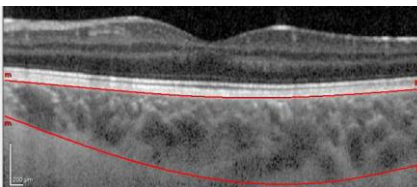


Figura 12 - El espesor de la coroides se definió como la distancia desde la línea en la base del EPR a la línea que queda tras los grandes vasos de la coroides, siendo esta la que nos deja diferenciar la coroides de la esclera. *Imagen tomada de Orduna Hospital E.* ¹⁶

Los mapas se modificaron manualmente trazando la línea de la Membrana Limitante Interna (MLI) a nivel del límite externo de la capa del EPR, y la línea que marca la Membrana de Bruch (BM) a nivel de la esclera. De este modo el OCT generó mapas similares a los obtenidos en el protocolo de valoración macular, pero midiendo después de nuestra modificación de las líneas de referencia, el espesor coroideo en cada uno de los campos definidos por el ETDRS.

4.3. ANÁLISIS ESTADÍSTICO

Se calculó la media y la desviación estándar de cada uno de los parámetros utilizando el programa IBM SPSS Statistics 22 para Windows (SPSS, IBM Co, IL, EEUU). Se utilizó el test Friedman para la comparación de los valores medios obtenidos en cada uno de las áreas del ETDRS. Valores de $p < 0,05$ son indicativos de diferencias estadísticamente significativas.

5. RESULTADOS

Se incluyeron en el estudio 11 ojos (6 ojos derechos y 5 ojos izquierdos), de 11 pacientes (6 mujeres y 5 varones). El rango de las edades de los pacientes estaba comprendido entre los 64 años y los 85 años con una edad media de 71,91 años y una desviación típica de $\pm 6,9779$ (Tabla 1). De los 11 enfermos estudiados, 9 de ellos eran fágicos, y dos pseudofágicos. Durante la cirugía dos de ellos se sometieron a facoemulsificación e implante de lente intraocular en el mismo acto quirúrgico. Dos de los enfermos fágicos fueron sometidos posteriormente a cirugía de catarata (facoemulsificación más implante de LIO) a los 9 meses de la cirugía de la MER. Uno de ellos experimentó una progresión de su catarata cortical previa pero con buena agudeza visual y está siendo controlado evolutivamente.

PACIENTE	NºOJO	OJO	EDAD (AÑOS)
HOMBRE	1	OD	73
HOMBRE	2	OI	73
MUJER	3	OD	84
MUJER	4	OI	71
HOMBRE	5	OD	85
HOMBRE	6	OD	71
HOMBRE	7	OI	71
MUJER	8	OI	67
MUJER	9	OD	64
MUJER	10	OI	64
MUJER	11	OD	68
n=11			
SUMA DE CUADRADOS			
SUMA CUADRADOS / n-1			
MEDIA (x)			71,91
DESVIACION TIPICA			6,9779

Tabla 1 –Edad media de los pacientes estudiados y desviación típica.

La Tabla 2 muestra la media del espesor coroideo (μm) de los cuatro cuadrantes temporal, inferior, nasal y superior, agrupados en tres localizaciones diferentes, radio de 6, radio de 3mm respecto a la fovea, y cuadrante centro de 1mm de radio. Se indican los distintos tiempos en los que se tomaron las medidas a los pacientes, previo a la cirugía, postoperatorio inmediato y a los tres meses de realizar la cirugía.

Se observa que en el postoperatorio inmediato los valores de espesor coroideo están disminuidos en el 90,9% de los pacientes y en todos los sectores estudiados. Estos valores se recuperan en el 45,45% de los casos en las medidas de los 3 meses.

	PRECIRUGÍA			POSTCIRUGÍA			3 MESES		
	MEDIA 6mm μm	MEDIA 3mm μm	CENTRAL μm	MEDIA 6mm μm	MEDIA 3mm μm	CENTRAL μm	MEDIA 6mm μm	MEDIA 3mm μm	CENTRAL μm
1	207,75	224,00	262	186,50	198,25	202	209,25	224,75	210
2	234,00	277,75	294	177,50	208,75	220	220,25	264,5	274
3	135,00	152,25	170	126,50	167,75	187	148,50	196,75	208
4	166,75	173,00	183	80,50	87,00	89	83,00	82,75	97
5	121,50	112,75	107	112,00	110,50	115	108,75	104,5	98
6	222,00	224,50	235	188,50	194,50	173	181,00	165,5	169
7	224,00	245,00	267	185,25	191,75	178	215,50	221,5	194
8	63,00	67,25	61	76,25	63,00	65	66,50	69	63
9	258,25	237,75	237	182,75	173,25	151	81,75	78,5	61
10	132,50	118,50	96	145,75	155,25	138	81,50	72,5	60
11	177,00	226,75	241	193,50	251,25	285	156,50	190	212

Tabla 2 - Media del espesor coroideo en los pacientes estudiados sometidos a cirugía de MER (valores expresados en μm).

La Tabla 3 muestra la media de la desviación entre los valores del espesor coroideo (μm) en los cuatro cuadrantes en las tres áreas previamente definidas, para cada una de las tres ocasiones. De manera que se puede comparar las diferencias entre las desviaciones precirugía vs postoperatorio inmediato, postoperatorio inmediato vs 3 meses de la cirugía, y estado previo a la cirugía vs 3 meses de cirugía.

	DESV. PRE-POST			DESV. POST-3M			DESV PRE-3M		
	MEDIA 6mm μm	MEDIA 3mm μm	CENTRAL μm	MEDIA 6mm μm	MEDIA 3mm μm	CENTRAL μm	MEDIA 6mm μm	MEDIA 3mm μm	CENTRAL μm
1	21,250	25,750	60,000	-22,750	-26,500	-8,000	-1,500	-0,750	52,000
2	56,500	69,000	74,000	-42,750	-55,750	-54,000	13,750	13,250	20,000
3	8,500	-15,500	-17,000	-22,000	-29,000	-21,000	-13,500	-44,500	-38,000
4	86,250	86,000	94,000	-2,500	4,250	-8,000	83,750	90,250	86,000
5	9,500	2,250	-8,000	3,250	6,000	17,000	12,750	8,250	9,000
6	33,500	30,000	62,000	7,500	29,000	4,000	41,000	59,000	66,000
7	38,750	53,250	89,000	-30,250	-29,750	-16,000	8,500	23,500	73,000
8	-13,250	4,250	-4,000	9,750	-6,000	2,000	-3,500	-1,750	-2,000
9	75,500	64,500	86,000	101,000	94,750	90,000	176,500	159,250	176,000
10	-13,250	-36,750	-42,000	64,250	82,750	78,000	51,000	46,000	36,000
11	-16,500	-24,500	-44,000	37,000	61,250	73,000	20,500	36,750	29,000

Tabla 3 - Desviaciones de las medias del espesor coroideo en los pacientes estudiados sometidos a cirugía de MER (valores expresados en μm).

En la Tabla 4 se presentan los mismos datos que en las tabla 2 pero en vez de la media del espesor en μm de las tres áreas estudiadas se muestran las medias de los volúmenes mm^3 de los cuadrantes temporal, nasal, superior e inferior en las diferentes exploraciones.

Se observa que en el postoperatorio inmediato los valores de volumen coroideo están disminuidos en el 63,63% de los pacientes y en todos los sectores estudiados. Estos valores se recuperan en el 63,63% de los casos en las medidas de los 3 meses.

	PRECIURUGÍA			POSTCIURUGÍA			3 MESES		
	MEDIA 6mm VOL	MEDIA 3mm VOL	CENTRAL VOL	MEDIA 6mm VOL	MEDIA 3mm VOL	CENTRAL VOL	MEDIA 6mm VOL	MEDIA 3mm VOL	CENTRAL VOL
1	1,100	0,350	0,21	0,990	0,313	0,16	1,108	0,355	0,16
2	1,240	0,435	0,23	0,940	0,325	0,17	0,918	0,415	0,22
3	0,715	0,238	0,13	0,670	0,265	0,15	0,790	0,31	0,16
4	0,885	0,273	0,14	0,428	0,135	0,07	0,438	0,1325	0,08
5	0,645	0,178	0,08	0,595	0,175	0,09	0,578	0,165	0,08
6	1,178	0,353	0,18	1,010	0,305	0,14	0,960	0,2625	0,13
7	1,188	0,383	0,21	0,983	0,303	0,14	1,143	0,3475	0,15
8	0,335	0,105	0,05	0,405	0,098	0,05	0,350	0,1075	0,05
9	1,368	0,375	0,19	0,960	0,273	0,12	0,438	0,125	0,05
10	0,705	0,185	0,08	0,800	0,245	0,11	0,430	0,115	0,05
11	0,940	0,358	0,19	1,013	0,395	0,22	0,830	0,3	0,17

Tabla 4 – Media de los volúmenes en los pacientes estudiados sometidos a cirugía de MER (valores expresados en mm^3).

La Tabla 5 expone las medias de las desviaciones de los valores de los volúmenes en mm^3 obtenidos para cada una de las situaciones. De manera que se puede comparar las diferencias entre las desviaciones medias de precirugía vs postoperatorio inmediato, postoperatorio inmediato vs 3 meses de la cirugía, y estado previo a la cirugía vs 3 meses de la cirugía.

	DES. PRE-POST			DES. POST-3M			DES. PRE-3M		
	MEDIA 6mm VOL	MEDIA 3mm VOL	CENTRAL VOL	MEDIA 6mm VOL	MEDIA 3mm VOL	CENTRAL VOL	MEDIA 6mm VOL	MEDIA 3mm VOL	CENTRAL VOL
1	0,110	0,037	0,050	-0,118	-0,043	0,000	-0,008	-0,005	0,050
2	0,300	0,110	0,060	0,023	-0,090	-0,050	0,323	0,020	0,010
3	0,045	-0,028	-0,020	-0,120	-0,045	-0,010	-0,075	-0,073	-0,030
4	0,458	0,138	0,070	-0,010	0,003	-0,010	0,448	0,140	0,060
5	0,050	0,003	-0,010	0,018	0,010	0,010	0,068	0,013	0,000
6	0,168	0,048	0,040	0,050	0,043	0,010	0,218	0,090	0,050
7	0,205	0,080	0,070	-0,160	-0,045	-0,010	0,045	0,035	0,060
8	-0,070	0,008	0,000	0,055	-0,010	0,000	-0,015	-0,003	0,000
9	0,408	0,103	0,070	0,523	0,148	0,070	0,930	0,250	0,140
10	-0,095	-0,060	-0,030	0,370	0,130	0,060	0,275	0,070	0,030
11	-0,073	-0,038	-0,030	0,183	0,095	0,050	0,110	0,058	0,020

Tabla 5 – Desviaciones de las medias volumétricas en los pacientes estudiados sometidos a cirugía de MER (valores expresados en mm^3).

La variación de la desviación del volumen en las diferentes ocasiones sí tiene una relación entre los valores analizados.

Profundizando un poco más en los valores por separado obtenidos de espesor en μm de las nueve áreas, *Tablas en Detalle en ANEXO 2*, dentro de los 11 ojos analizados, en el preoperatorio

encontramos un mayor espesor en el cuadrante INFERIOR que en el SUPERIOR en el 63,63% (7 pacientes) de los casos y un mayor espesor en TEMPORAL que en NASAL en el 81,81% (9 pacientes) de los casos.

En el caso del postoperatorio hemos encontrado un mayor espesor en el cuadrante SUPERIOR en el 72,72% (8 pacientes) de los casos con respecto al cuadrante INFERIOR, y un mayor espesor en TEMPORAL que en NASAL en el 100% (11 pacientes) de los casos. Estos porcentajes varían en el radio de 3mm con respecto a la fóvea.

Por último a los tres meses el espesor es mayor en SUPERIOR que en INFERIOR en el 54,54% (6 pacientes) de los casos y mayor en TEMPORAL que en NASAL en el 90,9% (10 pacientes) de los casos. Volviendo a variar en el radio de 3mm con respecto a la fóvea.

Posteriormente se analizó dónde se encontraban los valores máximos y mínimos en cada caso, *Tablas en Detalle en ANEXO 2.*

En el preoperatorio encontramos que el 27,27% (3 pacientes) de los valores máximos se encuentran en el radio de 6mm, el 18,18% (2 pacientes) de los valores máximos en el radio de 3mm y el 54,54% (6 pacientes) de los valores en la zona central de 1mm de diámetro. A su vez los valores mínimos se encuentran el 63,63% (7 pacientes) de los valores en el radio de 6mm y el 45,45% (5 pacientes) en el área central.

En el postoperatorio encontramos que el 18,18% de los valores máximos se encuentran en el radio de 6mm, el 27,27% (3 pacientes) de los valores máximos en el radio de 3mm y el 54,54% (6 pacientes) de los valores en el espesor coroideo subfoveal. A su vez los valores mínimos se encuentran el 45,45% (5 pacientes) de los valores en el radio de 6mm, el 18,18% (2 pacientes) en el radio de 3mm y el 36,36% (4 pacientes) la zona central.

Por último a los tres meses encontramos que el 36,36% (4 pacientes) de los valores máximos se encuentran en el radio de 6mm, el 27,27% (3 pacientes) de los valores máximos en el radio de 3mm y el 36,36% (4 pacientes) de los valores en el área foveal. A su vez los valores mínimos se encuentran el 36,36% (4 pacientes) de los valores en el radio de 6mm, el 18,18% (2 pacientes) en el radio de 3mm y el 45,45% (5 pacientes) en la zona central.

Basándonos en esto realizaremos el análisis estadístico de la variación del espesor coroideo en los casos de pacientes pre/post y a los tres meses de haber sido intervenidos quirúrgicamente en una cirugía vítrea en la membrana epirretiniana.

Las Tablas 6 y 7 presentan la media y la desviación estándar de los valores obtenidos en las nueve diferentes áreas del mapa de espesor coroideo en espesor y en volumen respectivamente.

ESPESOR (μm)				
N=11	PRE media \pm desviación estándar	POST media \pm desviación estándar	MES media \pm desviación estándar	p
Superior6mm	189,36 \pm 63,85	167,82 \pm 52,17	154,45 \pm 66,45	0,424
Nasal6mm	145,45 \pm 54,74	126,36 \pm 43,97	113,45 \pm 50,47	0,078
Inferior6mm	189,63 \pm 66,96	150,27 \pm 43,76	148,90 \pm 69,64	0,078
Temporal6mm	181,63 \pm 62,43	157,36 \pm 46,89	147,72 \pm 57,03	0,078
Superior3mm	191,36 \pm 70,75	170,72 \pm 59,54	157,81 \pm 75,63	0,529
Nasal3mm	176,72 \pm 68,10	155,90 \pm 59,51	144,27 \pm 75,91	0,307
Inferior3mm	188,18 \pm 66,26	166,18 \pm 55,53	157,09 \pm 74,61	0,086
Temporal3mm	192,63 \pm 68,75	162,18 \pm 56,83	148,18 \pm 67,41	0,075
SFCT	195,72 \pm 78,24	163,90 \pm 62,20	149,63 \pm 75,88	0,234

Tabla 6

La media por áreas del espesor foveal nunca excedió las 200 micras en cualquiera de los ojos. El valor central es más elevado de lo esperado, ya que es más elevado que en el radio de 3 y 6 mm. Se cumple lo esperado en el área de 6 mm ya que disminuye.

Analizando la variación en las tres tomas de medida, a grandes rasgos, se puede observar una disminución del pre al postoperatorio. A su vez vuelve a disminuir muy ligeramente del post a los 3 meses.

VOLUMEN (mm^3)				
N=11	PRE media \pm desviación estándar	POST media \pm desviación estándar	MES media \pm desviación estándar	p
Superior6mm	1,00 \pm 0,33	0,89 \pm 0,27	0,81 \pm 0,35	0,543
Nasal6mm	0,77 \pm 0,29	0,66 \pm 0,22	0,60 \pm 0,26	0,030
Inferior6mm	1,00 \pm 0,35	0,80 \pm 0,23	0,78 \pm 0,37	0,178
Temporal6mm	0,96 \pm 0,33	0,83 \pm 0,25	0,78 \pm 0,30	0,078
Superior3mm	0,30 \pm 0,11	0,26 \pm 0,09	0,25 \pm 0,11	0,607
Nasal3mm	0,27 \pm 0,10	0,24 \pm 0,09	0,22 \pm 0,12	0,292
Inferior3mm	0,29 \pm 0,10	0,26 \pm 0,09	0,24 \pm 0,11	0,125
Temporal3mm	0,30 \pm 0,10	0,25 \pm 0,09	0,23 \pm 0,10	0,065
SFCV	0,15 \pm 0,06	0,12 \pm 0,04	0,11 \pm 0,05	0,146
VolAnillo3mm	1,32 \pm 0,47	1,15 \pm 0,40	1,07 \pm 0,50	0,109
VolTotal	5,07 \pm 1,71	4,35 \pm 1,32	4,06 \pm 1,75	0,115

Tabla 7

Las siguientes Tablas 8, 9 y 10 reúnen las medias por separado de los valores de las tres diferentes áreas (VolTotal ó Anillo6mm, VolAnillo3mm y SFCV ó VolAnilloCetral) en las tres situaciones. También muestra la desviación entre los valores de post-pre y 3m-pre.

OJO	SFCVpre	SFCVpost	SFCV3m	Post-pre	3m-pre
1	0,21	0,16	0,16	-0,05	-0,05
2	0,23	0,17	0,22	-0,06	-0,01
3	0,13	0,15	0,16	0,02	0,03
4	0,14	0,07	0,08	-0,07	-0,06
5	0,08	0,09	0,08	0,01	0
6	0,18	0,14	0,13	-0,04	-0,05
7	0,21	0,14	0,15	-0,07	-0,06
8	0,05	0,05	0,05	0	0
9	0,19	0,12	0,05	-0,07	-0,14
10	0,08	0,11	0,05	0,03	-0,03
11	0,19	0,22	0,17	0,03	-0,02
			%	%	
Disminuye	6	8	54,54%	72,72%	
Igual	1	2	9,09%	18,18%	
Aumenta	4	1	36,36%	9,09%	

Tabla 8

La Tabla 8 nos resume cómo varía el volumen de la coroides en la zona central, en las diferentes ocasiones en las que se tomaron las medidas.

Del postoperatorio al preoperatorio disminuye el volumen en el 54,54% (6 pacientes), se mantiene igual en el 9,09% (1 paciente) y aumenta el volumen en el 36,36% (4 pacientes).

Desde los 3 meses al preoperatorio disminuye el volumen en el 72,72% (8 pacientes), se mantiene igual en el 18,18% (2 pacientes) y aumenta en el 9,09% (1 paciente).

Ojo	VolAnillo 3mm pre	VolAnillo 3mm post	VolAnillo 3mm mes3	Post-pre	3m-pre
1	1,61	1,41	1,58	-0,2	-0,03
2	1,97	1,47	1,88	-0,5	-0,09
3	1,08	1,21	1,4	0,13	0,32
4	1,23	0,61	0,61	-0,62	-0,62
5	0,79	0,79	0,74	0	-0,05
6	1,59	1,36	1,18	-0,23	-0,41
7	1,74	1,35	1,54	-0,39	-0,2
8	0,47	0,44	0,48	-0,03	0,01
9	1,69	1,21	0,55	-0,48	-1,14
10	0,82	1,09	0,51	0,27	-0,31
11	1,62	1,8	1,37	0,18	-0,25
			%	%	
Disminuye	7	9	63,63%	81,81%	
Igual	1	0	9,09%	0	
Aumenta	3	2	27,27%	18,18%	

Tabla 9

La Tabla 9 nos expone cómo varía el volumen de la coroides en el anillo de los 3 mm, en los diferentes tiempos en que se tomaron las medidas.

Del postoperatorio al preoperatorio disminuye el volumen en el 63,63% (7 pacientes), se mantiene igual en el 9,09% (1 paciente) y aumenta el volumen en el 27,27% (3 pacientes).

Desde los 3 meses al preoperatorio disminuye el volumen en el 81,81% (9 pacientes), y aumenta en el 18,18% (2 pacientes).

Ojo	VolTotal pre	VolTotal post	VolTotal mes3	Post-pre	3m-pre
1	6,01	5,37	6,01	-0,64	0
2	6,93	5,23	6,55	-1,7	-0,38
3	3,94	3,89	4,56	-0,05	0,62
4	4,77	2,32	2,36	-2,45	-2,41
5	3,37	3,17	3,05	-0,2	-0,32
6	6,3	5,4	5,02	-0,9	-1,28
7	6,49	5,28	6,11	-1,21	-0,38
8	1,81	2,06	1,88	0,25	0,07
9	7,16	5,05	2,3	-2,11	-4,86
10	3,64	4,29	2,23	0,65	-1,41
11	5,38	5,85	4,69	0,47	-0,69
			%	%	
Disminuye	8	8	72,72%	72,72%	
Igual	0	1	0	9,09%	
Aumenta	3	2	27,27%	18,18%	

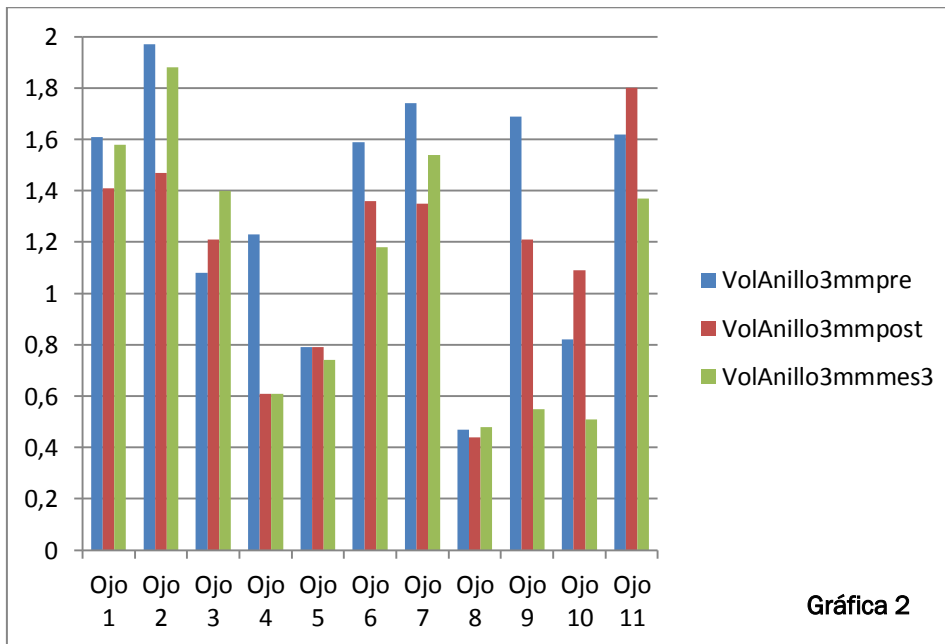
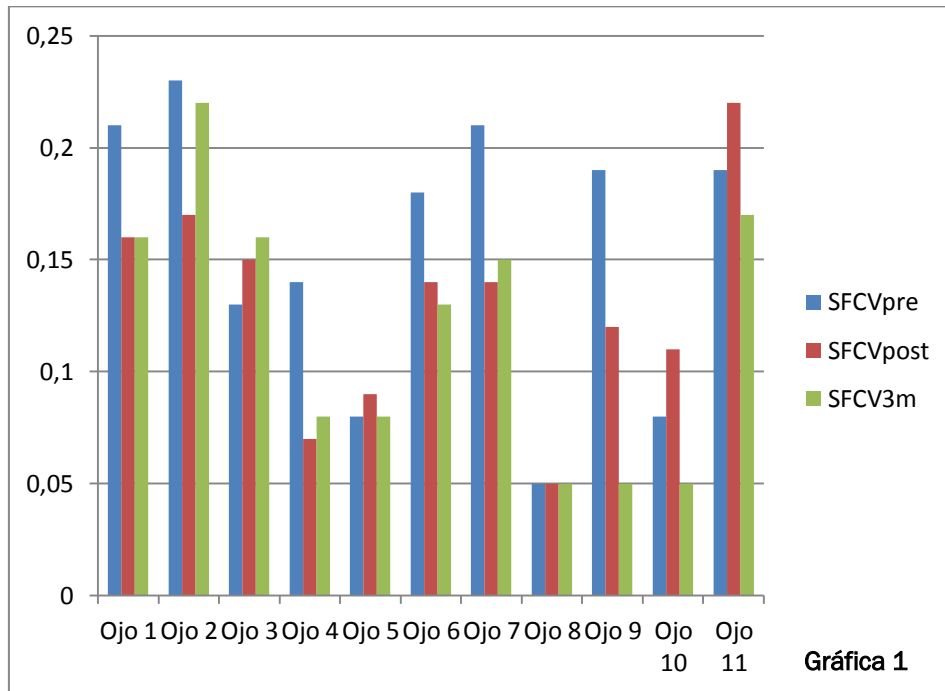
Tabla 10

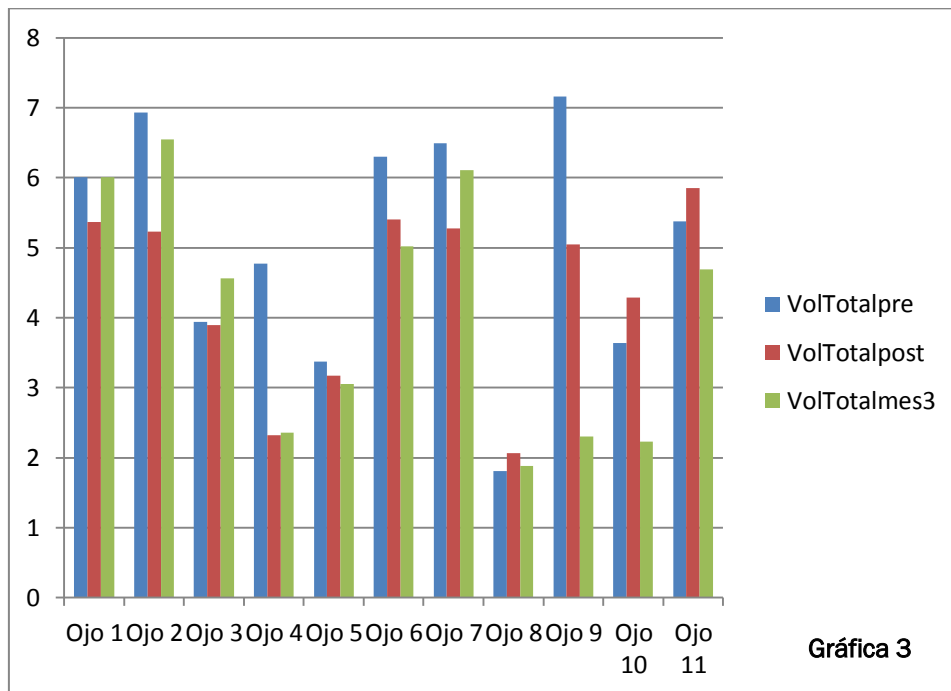
La Tabla 10 nos muestra la variación del volumen total, en los distintos tiempos estudiados.

En el postoperatorio respecto a los valores obtenidos en el preoperatorio, el volumen disminuye en el 72,72% (8 pacientes), y aumenta el volumen en el 27,27% (3 pacientes).

El volumen coroideo obtenido en el preoperatorio y el obtenido a los 3 meses disminuyó en el 72,72% (8 pacientes), se mantuvo igual en el 9,09% (1 paciente) y aumentó en el 18,18% (2 pacientes).

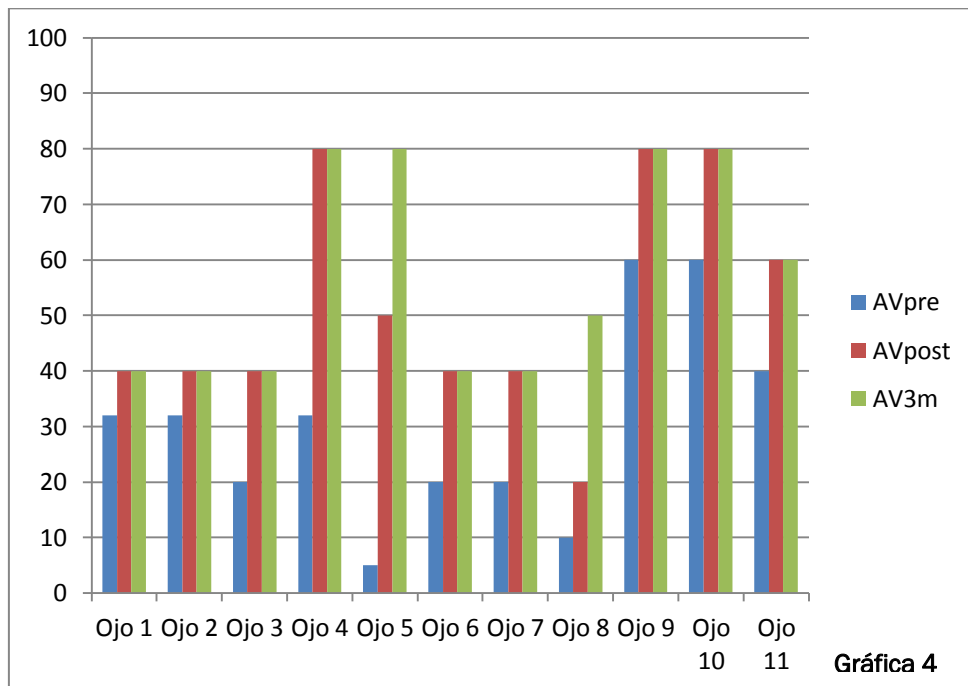
En las siguientes gráficas se representa visualmente los datos expuestos en las Tablas 8, 9 y 10.





Por último en la gráfica 4 mostramos los resultados visuales de los enfermos. Todos ellos mejoraron de AV después de la cirugía. Dos de los enfermos fâquicos fueron sometidos posteriormente a cirugía de catarata (facoemulsificación más implante de LIO) a los 9 meses de la cirugía de la MER. Uno de ellos experimentó una progresión de su catarata cortical previa pero con buena agudeza visual y está siendo controlado evolutivamente.

Uno de los enfermos presentó un filtrado espontáneo en una de las incisiones que se solucionó en dos días con tratamiento médico, manteniendo una PIO en la primera semana del posoperatorio de 6 mm Hg. No se acompañó de pliegues coroideos, desprendimiento hemorrágico coroideo ni ninguna otra manifestación. No hubo ninguna otra complicación reseñable en el tiempo de seguimiento. Dos de los enfermos mantuvieron quistes intrarretinianos con evolución favorable con AINEs tópicos.



6. DISCUSIÓN Y CONCLUSIÓN

La SD-OCT es una modalidad de gran alcance para la investigación de la estructura de la coroides. La baja relación señal-ruido y una mayor velocidad de escaneado permiten obtener unas imágenes con mayor resolución y una densidad de escaneado superior al OCT convencional. ^{18, 19, 20}

La introducción del OCT y en particular de las nuevas tecnologías de OCT incrementan la habilidad para evaluar la mácula, la coroides y el espesor de la capa de fibras nerviosas de la retina, incluso en relación con el disco óptico y las patologías maculares como el edema macular diabético, las oclusiones de las venas de la retina, la retinopatía central serosa, las cirugías oculares, la DMAE, el agujero macular, las distrofias retinianas, o las MER. Así el OCT se convierte en un instrumento de diagnóstico y pronóstico de la AV.

La calidad de las imágenes se tasó rechazando las exploraciones de mala calidad, en nuestro caso las de una calidad inferior a 25dB. El Spectralis OCT gradúa la calidad de las imágenes de 1-40 frames. La calidad de las imágenes adquiridas tiene que ser buena para poder hacer una buena delimitación de la coroides con lo que sólo se utilizaron aquellas superiores a 25dB.

Tanto Cirrus HD-OCT Como Spectralis PCT tiene repetibilidad y reproductibilidad muy buena en la valoración de la mácula, de la capa de fibras nerviosas de la retina, y en la valoración de las distintas patologías de la retina, incluidas las alteraciones retinianas de la MER. Los distintos tomógrafos obtienen distintas medidas, debido a diferencias en los límites de la referencia de cada sistema, se debería considerar en el paciente. ^{21 - 30}

La repetibilidad de las medidas coroides utilizando SD-OCT con su protocolo EDI y con segmentación manual también ha quedado demostrado en trabajos previos, demostrando que,

aunque el SD-OCT no obtienen imágenes de la misma calidad que los OCT swept-source (con una iluminación con ancho de banda superior que permiten una mayor penetración y mejoría en la resolución de las imágenes coroideas), la segmentación manual con estos aparatos es altamente repetible y reproducible. ³¹

La OCT se ha utilizado en muchos aspectos pre y postoperatorios de la valoración de las MER. Se ha visto que el resultado de la cirugía depende de características clínicas y de otros datos proporcionados por la OCT como son la agudeza visual (AV) preoperatoria, la duración de los síntomas, la presencia de tracción vitreoretiniana, el grosor de la MER, la presencia de edema macular preoperatorio y el estado de las líneas hiperrefringentes de la retina externa en el corte tomográfico foveal; sus resultados nos ayudan a la clasificación fisiopatológica, se correlacionan con la AV y el nivel de metamopsia, y predicen los valores postoperatorios de AV. ^{9, 10, 11, 12, 32}

Diferentes estudios describen que el grosor macular encuentra los valores inferiores en el centro, los valores de mayores en el área de los 3mm y disminuye de nuevo hacia la periferia de la mácula encontrando los valores medios. ³³

La valoración de las modificaciones de la coroides va tomando cada vez más importancia en muchas patologías de la retina, incluyendo DMAE, corioidopatía serosa central... En nuestro estudio hemos querido conocer si los enfermos sometidos a cirugía vitreoretiniana van a presentar cambios coroideos después de la cirugía. Analizando los datos obtenidos vemos que los pacientes presentan una disminución importante del espesor coroideo en el postoperatorio inmediato. Este hecho puede estar relacionado con el trauma quirúrgico o las modificaciones de la presión intraocular que se realizan durante cirugía. Es notable que la reducción del espesor coroideo es más marcado en las áreas inferiores y temporales, que suelen ser las zonas donde se inicia el pelado de las MER. Desconocemos si este hecho puede tener alguna correlación con el acto quirúrgico y con la mayor manipulación de la zona al inicio del pelado de la MER. Estos valores disminuidos se recuperan conforme avanza el tiempo postoperatorio, probablemente por la normalización del flujo coroideo que pueda hacerse visto influido por la cirugía.

Una pequeña desviación a la hora de realizar el OCT puede producir una desviación considerable de lo que sería una medida perfecta del espesor macular y lo mismo cuando estamos analizando valores coroideos. En nuestro estudio, los datos obtenidos de volúmenes son más robustos que los obtenidos respecto a la variación de los espesores. Tras la revisión de varios estudios, no existen trabajos que evalúen el impacto de un ligero descentramiento del scan de la OCT respecto a la mácula en la medida clínica del espesor y volumen retiniano, ni su repercusión sobre el diagnóstico y decisión del tratamiento. Pero sí se conoce que el valor del volumen podría ser menos sensible que el del espesor. ³⁴

Debemos comentar que el sistema de seguimiento del Spectralis OCT hace muy difícil que la imagen presente algún tipo de descentramiento ya que las adquisiciones posteriores se harán referenciadas a puntos anatómicos determinados de la retina, aunque puede haber pequeñas modificaciones después de la cirugía.

En nuestro trabajo encontramos que las menores modificaciones postoperatorias se dan en el área coroidea subfoveal. Estos resultados también han sido encontrados por otros autores tanto en la cirugía de las MER como en la cirugía del agujero macular con vitrectomía microincisional. ³⁵

La vitrectomía vía pars plana, VPP, con pelado de membrana ha demostrado cifras de recuperación funcional entre el 70% y el 90% en la mayor parte de los estudios. Sin embargo, la AV frecuentemente se reduce tras la cirugía y son necesarios varios meses para alcanzar la AV definitiva. Se sabe que la mejor recuperación funcional no tiene lugar antes de los 2-3 meses después de la intervención, aunque puede prolongarse durante el primer año.^{36, 37, 38} Todos nuestros enfermos presentaron mejorías visuales después de la cirugía aun persistiendo en algunos grosos maculares aumentados comparados con el ojo contralateral (datos no presentados). Sólo dos de los enfermos fágicos requirieron cirugía de catarata en los 9 meses postoperatorios. Es necesario hacer una buena selección de los pacientes que van a precisar cirugía de VPP acompañada de cirugía de catarata para evitar nuevos procedimientos quirúrgicos.

Es preciso conocer el estado coroideo en estos enfermos con escasa recuperación funcional después de la cirugía; la coriocapilar es la encargada del aporte nutricional de los fotorreceptores, por tanto, modificaciones durante la cirugía en el flujo de la coriocapilar podrían dar lugar a modificaciones en los conos foveales que podrían perdurar con el tiempo. Hay que tener en cuenta que la utilización de colorantes biológicos y el pelado de la MLI también puede influir en el resultado por las alteraciones anatómicas que provocan; sin embargo, el pelado de MLI se ha relacionado con un menor número de recidivas de las MER lo que justifica su realización.³⁹

6.1. CONCLUSIONES

1. La Tomografía de Coherencia Óptica (OCT), mediante el protocolo EDI, es un proceso no invasivo y bien tolerado por los pacientes con una excelente resolución para visualizar la capa vascular coroidea en el polo posterior, y cuantificarla tanto en espesores como en volúmenes por cuadrantes.
2. Tanto el volumen macular total como el volumen central de la coroides disminuyen inmediatamente después de la cirugía de la membrana epirretiniana.
3. El volumen coroideo aumenta a los tres meses.
4. La normalización de espesor coroidea después de la cirugía sugiere que hay alguna relación entre el espesor de la coroides y la estructura, y la presencia de MER idiopáticas o que se ha modificado por el acto quirúrgico.

7. LISTADO DE ABREVIATURAS

D

DMAE – Degeneración Macular Asociada a la Edad

DVP - Desprendimiento de Vítreo Posterior

E

EPR – Epitelio Pigmentario Retiniano

EDI – Representación de la Profundidad (Enhanced Depth Imaging)

EDI-SD-OCT –Enhanced Depth Imaging Spectral-Domain Optical Coherence Tomography

ETDRS – Estudio del Tratamiento Precoz de la Retinopatía Diabética (Early Treatment Diabetic Retinopathy Study)

F

FPM - Fibrosis Premacular

M

MER – Membrana Epirretiniana

MLI – Membrana Limitante Interna

MB – Membrana de Brunch

MES – 3 Meses después de la cirugía

O

OCT – Tomografía de Coherencia Óptica

OCT-SD –_Tomografía de Coherencia Óptica de Dominio Espectral

P

PIO – Presión Intraocular

PRE – Antes de la cirugía

POST – Después de la cirugía

S

SFCT – Espesor Central Subfoveal (Subfoveal Choroidal Thickness)

R

RCM – Reflejo Celofánico Macular

V

VOL – Volumen

VPP – Vitrectomía Pars Plana

8. BIBLIOGRAFÍA

1. Yanoff M, Cameron D. Diseases of the visual system. In: Goldman L, Schafer AI, eds. Goldman's Cecil Medicine. 24th ed. Philadelphia, PA: Saunders Elsevier; 2011: chap 431.
2. De Hoz Montañana R, Ramirez Sebastián AI. Implicaciones del control nervioso del flujo sanguíneo coroideo en las enfermedades oculares. Arch Soc Esp Oftalmol 2006; 81; 241-242.
3. Barteselli G, Chhablani J, El-Emam S, et al. Choroidal Volume Variations with Age, Axial Length, and Sex in Healthy Subjects: A Three-Dimensional Analysis. *Ophthalmology* 2012; 119(12): 2572-2578.
4. Sghin JW, Shin YU, Cho HY, Lee BR. Measurement of choroidal thickness in normal eyes using 3D OCT-1000 spectral domain optical coherence tomography. Korean J Ophthalmol 2012. 26(4):255-9.
5. Ikuno Y, Tan Y. Retinal and Choroidal Biometry in Highly Myopic Eyes with Spectral-Domain Optical Coherence Tomography. Invest Ophthalmol Vis. Sci 2009; 50: 3876-3880
6. Contreras L, Noval S, Tejedor J. Use of Optical Coherence Tomography to Measure Prevalence of Epiretinal Membranes in Patients Referred for Cataract Surgery. Arch Soc Esp Oftalmol 2008; 83: 89-94.
7. Yanoff M, Duker J. Epiretinal Membrane. Ophthalmology. 4th ed. Boston: Elsevier Health; 2013.686-690.
8. Michels RG. A Clinical and Histopathologic Study of Epiretinal Membranes Affecting the Macula and Removed by Vitreous Surgery. Trans Am Soc Ophthal 1982; 80: 580-656.
9. Watanabe A, Arimoto S, Nishi O. Correlation between metamorphopsia and epiretinal membrane optical coherence tomography findings. Ophthalmology 2009;116:1788-1793.
10. Inoue M, Morita S, Watanabe Y, et al. Inner segment/outer segment junction assessed by spectral-domain optical coherence tomography in patients with idiopathic epiretinal membrane. Am J Ophthalmol 2010;150:834-839.
11. Michalewski J, Michalewska Z, Cisiecki S, Nawrocki J. Morphologically functional correlations of macular pathology connected with epiretinal membrane formation in spectral optical coherence tomography (SOCT). Graefes Arch Clin Exp Ophthalmol 2007;245:1623-1631.
12. Oster SF, Mojana F, Brar M, et al. Disruption of the photoreceptor inner segment/outer segment layer on spectral domain-optical coherence tomography is a predictor of poor visual acuity in patients with epiretinal membranes. Retina 2010;30:713-718.

13. Corcóstegui B, Mateo C. Principios y técnicas básicas. Substitutos vítreos. En: Corcóstegui B, Adán A, García-Arumí J, Mateo C, Nieto I. Cirugía Vitreoretiniana Indicaciones y Técnicas. 1st ed. Madrid: Tecnimedia Editorial; 1999.
14. Griñó García-Pardo C, Lugo Quintás F, León M, Ligeró S, Ruiz Moreno JM, Montero Moreno J. Tomografía de Coherencia Óptica (OCT) Funcionamiento y utilidad en patología macular (I). Gaceta Óptica. 2008; 427:12-14.
15. Mylonas G, Ahlers C, Malamos P, et al. Comparison of retinal thickness measurement and segmentation performance of four different spectral and time domain OCT devices in neovascular age-related macular degeneration. Br J Ophthalmol 2009; 93:1453-60.
16. Orduna Hospital, E. Variaciones del espesor coroideo en jóvenes sanos mediante Tomografía de Coherencia Óptica. Universidad de Zaragoza, Zaragoza, 2013.
17. Spaide RF. Applications for OCT Enhanced Depth Imaging. The technology is providing previously unavailable insights into choroidal pathologies. Retina Today. Cover story 2011; 1: 57-59.
18. Huber R, Adler DC, Srinivasan VJ, Fujimoto JG. Fourier domain mode locking at 1050 nm for ultra-high-speed optical coherence tomography of the human retina at 236,000 axial scans per second. Opt Lett. 2007; 32:2049–2051.
19. Ruiz-Moreno JM, Flores-Moreno I, Lugo F, Ruiz-Medrano J, Montero JA, Akiba M. Macular Choroidal Thickness in Normal Pediatric Population Measured by Swept-Source Optical Coherence Tomography. Invest Ophthalmol Vis Sci 2013, 54: 353-359.
20. Yasuno Y, Hong Y, Makita S, et al. In vivo high-contrast imaging of deep posterior eye by 1-micron swept source optical coherence tomography and scattering optical coherence angiography. Opt Express 2007; 15:6121–6139.
21. Pinilla I, Garcia-Martin E, Fernandez-Larripa S, Fuentes-Broto L, Sanchez-Cano AI, Abecia E. Reproducibility and repeatability of Cirrus and Spectralis Fourier-domain optical coherence tomography of healthy and epiretinal membrane eyes. Retina 2013;33(7):1448-55.
22. Pierro L, Giatsidis SM, Mantovani E, Gagliardi M. Macular thickness interoperator and intraoperator reproducibility in healthy eyes using 7 optical coherence tomography instruments. Am J Ophthalmol 2010;150:199-204 e191.
23. Garcia-Martin E, Pinilla I, Idoipe M, et al. Intra and interoperator reproducibility of retinal nerve fibre and macular thickness measurements using Cirrus Fourier-domain OCT. Acta Ophthalmol 2011;89:e23-29.
24. Garcia-Martin E, Pueyo V, Pinilla I, et al. Fourier-domain OCT in multiple sclerosis patients: reproducibility and ability to detect retinal nerve fiber layer atrophy. Invest Ophthalmol Vis Sci 2011;52:4124-4131.

25. Menke MN, Dabov S, Knecht P, Sturm V. Reproducibility of retinal thickness measurements in healthy subjects using spectralis optical coherence tomography. *Am J Ophthalmol* 2009;147:467-472.
26. Gupta V, Gupta P, Singh R, et al. Spectral-domain Cirrus high-definition optical coherence tomography is better than time-domain Stratus optical coherence tomography for evaluation of macular pathologic features in uveitis. *Am J Ophthalmol* 2008;145:1018-1022.
27. Kakinoki M, Sawada O, Sawada T, et al. Comparison of macular thickness between Cirrus HD-OCT and Stratus OCT. *Ophthalmic Surg Lasers Imaging* 2009;40:135-140.
28. Kiernan DF, Hariprasad SM, Chin EK, et al. Prospective comparison of cirrus and stratus optical coherence tomography for quantifying retinal thickness. *Am J Ophthalmol* 2009;147:267-275 e262.
29. Pierre-Kahn V, Tadayoni R, Haouchine B, et al. Comparison of optical coherence tomography models OCT1 and Stratus OCT for macular retinal thickness measurement. *Br J Ophthalmol* 2005;89:1581-1585.
30. Giani A, Cigada M, Choudhry N, et al. Reproducibility of retinal thickness measurements on normal and pathologic eyes by different optical coherence tomography instruments. *Am J Ophthalmol* 2010;150:815-824.
31. Sanchez-Cano A, Orduna E, Segura F, Lopez C, Cuenca N, Abecia E, Pinilla I. Choroidal thickness and volume in healthy young white adults and the relationships between them and axial length, ametropia and sex. *Am J Ophthalmol* 2014;158(3):574-83.
32. García-Fernández M., Castro Navarro J., Castaño Gonzalez C., García Alonso A., Fonollá Gil M. Cirugía de las Membranas Epirretinianas: Resultados Anatómicos y Funcionales. *Archivos de la Sociedad Española de Oftalmología*. 2012; 88 (04).
33. Chan A, Duker JS, Ko TH, Fujimoto JG, Schuman JS. Normal macular thickness measurements in healthy eyes using Stratus optical coherence tomography. *Arch Ophthalmol* 2006;124(2):193-8.
34. Carrero Peñaranda R. Diferencia en la Medida Centrada y Descentrada del Espesor y Volumen Retiniano con Tomografía de Coherencia Óptica (OCT 3D). Máster Universitario en Física de los Sistemas de Diagnóstico, Tratamiento y Protección en Ciencias de la Salud. Universidad de Valladolid, Valladolid, 2013.
35. Fujiwara A, Shiragami C, Fukuda K, Nomoto H, Shirakata Y, Shiraga F. [Changes in subfoveal choroidal thickness of epiretinal membrane and macular hole before and after microincision vitrectomy surgery]. *Nihon Ganka Gakkai Zasshi*. 2012;116(11):1080-5.
36. Mc Donald HR, Jonson RN, Ai E, Jumper JM, Fu AD. Macular epiretinal membranes. En: Ryan SJ, editor. *Retina*. 4a ed. St. Louis: Mosby; 2006:2509-25.

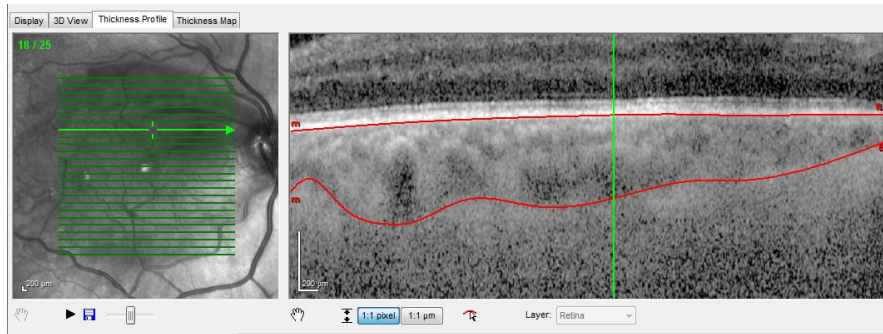
37. Michels RG. Vitrectomy for macular pucker. *Ophthalmology* 1984;91:1384–8.
38. Bovey EH, Uffer S, Achache F. Surgery for epimacular membrane: impact of retinal internal limiting membrane removal on functional outcome. *Retina* 2004;24:728–35.
39. Michalewska Z¹, Michalewski J, Adelman RA, ZawiŚlak E, Nawrocki J. Choroidal Thickness Measured with Swept Source Optical Coherence Tomography Before and After Vitrectomy with Internal Limiting Membrane Peeling for Idiopathic Epiretinal Membranes. *Retina* 2014 Oct 14. [Epub ahead of print] PubMed PMID: 25322467.

9. ANEXOS

9.1. ANEXO I

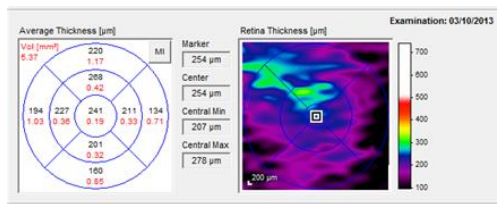
Ejemplo de la delimitación manual de la coroides.

Examen con OCT precirugía, OD.

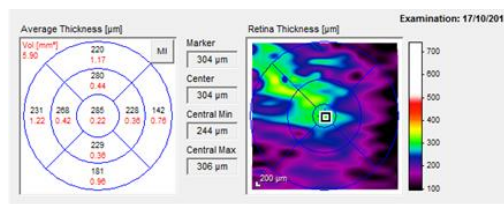


Mapas coroides de un pacientes OD, previo a la cirugía, postoperatorio inmediato y a los tres meses de realizar la cirugía.

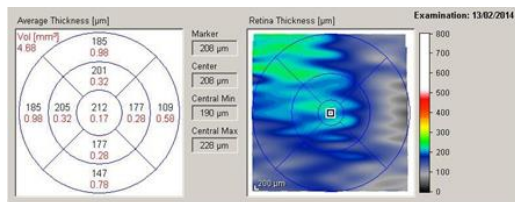
Precirugía



Postcirugía



3 Meses postcirugía



9.2. ANEXO II: TABLAS EN DETALLE

Tabla en Detalle 1 muestra el espesor coroideo (μm) y volumen (mm^3) en las nueve áreas estudiadas, los cuadrantes temporal, inferior, nasal y superior, de radio de 6mm, radio de 3mm respecto a la fovea, y cuadrante centro de 1mm de radio previo a la cirugía vítrea en la membrana epirretiniana. También presenta la media de espesor (μm) y volumen (mm^3) de los cuadrantes temporal, inferior, nasal y superior para el radio de 6mm y el radio 3mm. Y por último se pueden observar los valores máximos y mínimos de espesor (μm) y volumen (mm^3).

	SUP 6mm μm	NASAL 6mm μm	INFERIO 6mm μm	TEMPO 6mm μm	MEDIA	SUP 3mm μm	NASAL 3mm μm	INFERI 3mm μm	TEMPO 3mm μm	MEDIA	CENTRAL μm
1	217	173	232	209	207,750	224	206	225	241	224,000	262
2	243	183	250	260	234,000	267	259	289	296	277,750	294
3	165	114	122	139	135,000	147	165	160	137	152,250	170
4	186	148	190	143	166,750	165	177	186	164	173,000	183
5	119	90	126	151	121,500	98	100	122	131	112,750	107
6	200	203	251	234	222,000	229	213	240	216	224,500	235
7	208	182	244	262	224,000	229	226	256	269	245,000	267
8	80	41	67	64	63,000	77	51	64	77	67,250	61
9	312	226	277	218	258,250	271	245	203	232	237,750	237
10	133	106	167	124	132,500	130	91	124	129	118,500	96
11	220	134	160	194	177,000	268	211	201	227	226,750	241
MEDIA	189,364	145,455	189,636	181,636		191,364	176,727	188,182	192,636		195,727
V.Max	618	581	499	544		581	646	600	582		659
V.Min	80	64	67	41		77	77	64	51		61
	SUP 6mm VOL	NASAL 6mm VOL	INFERIO 6mm VOL	TEMPO 6mm VOL	MEDIA	SUP 3mm VOL	NASAL 3mm VOL	INFERI 3mm VOL	TEMPO 3mm VOL	MEDIA	CENTRAL VOL
1	1,15	0,91	1,23	1,11	1,100	0,35	0,32	0,35	0,38	0,350	0,21
2	1,29	0,97	1,32	1,38	1,240	0,42	0,41	0,45	0,46	0,435	0,23
3	0,87	0,6	0,65	0,74	0,715	0,23	0,26	0,25	0,21	0,238	0,13
4	0,99	0,78	1,01	0,76	0,885	0,26	0,28	0,29	0,26	0,273	0,14
5	0,63	0,48	0,67	0,8	0,645	0,15	0,16	0,19	0,21	0,178	0,08
6	1,06	1,08	1,33	1,24	1,178	0,36	0,33	0,38	0,34	0,353	0,18
7	1,1	0,97	1,29	1,39	1,188	0,36	0,35	0,4	0,42	0,383	0,21
8	0,42	0,22	0,36	0,34	0,335	0,12	0,08	0,1	0,12	0,105	0,05
9	1,65	1,2	1,47	1,15	1,368	0,43	0,39	0,32	0,36	0,375	0,19
10	0,71	0,56	0,89	0,66	0,705	0,2	0,14	0,2	0,2	0,185	0,08
11	1,17	0,71	0,85	1,03	0,940	0,42	0,33	0,32	0,36	0,358	0,19
MEDIA	1,004	0,771	1,006	0,964		0,300	0,277	0,295	0,302		0,154
V.Max	3,28	3,08	2,65	2,88		0,91	1,01	0,94	0,91		0,52
V.Min	0,42	0,34	0,36	0,22		0,12	0,12	0,1	0,14		0,05

Tabla en Detalle 1

La Tabla en Detalle 2 y la Tabla en Detalle 3 nos muestran los mismos datos que la Tabla en Detalle 1 para los mismos pacientes pero con las medidas obtenidas en postoperatorio inmediato y a los tres meses de ser intervenido el paciente quirúrgicamente.

Además en la Tabla en Detalle 2 vamos a encontrar la desviación de los valores entre el preoperatorio y el postoperatorio inmediato. Y en la Tabla en Detalle 3 la desviación entre los valores del postoperatorio inmediato y los obtenidos en el postoperatorio tras 3 meses de la operación; y la desviación de los valores del preoperatorio y los obtenidos en el postoperatorio pasados 3 meses de la intervención.

	SUP 6mm µm	NASA L 6mm µm	INFERI 6mm µm	TEMP 6mm µm	MEDIA	DESVI	SUP 3mm µm	NASA L 3mm µm	INFERI 3mm µm	TEMP 3mm µm	MEDIA	DESVI	CENTRAL µm	DESVI
1	203	154	204	185	186,500	21,250	197	174	214	208	198,250	25,750	202	60,000
2	200	144	190	176	177,500	56,500	219	211	212	193	208,750	69,000	220	74,000
3	161	100	107	138	126,500	8,500	183	179	159	150	167,750	15,500	187	17,000
4	91	60	83	88	80,500	86,250	104	72	91	81	87,000	86,000	89	94,000
5	111	87	111	139	112,000	9,500	100	101	110	131	110,500	2,250	115	-8,000
6	208	170	187	189	188,500	33,500	175	193	222	188	194,500	30,000	173	62,000
7	219	174	166	182	185,250	38,750	213	189	188	177	191,750	53,250	178	89,000
8	91	53	90	71	76,250	13,250	79	42	66	65	63,000	4,250	65	-4,000
9	209	167	170	185	182,750	75,500	181	182	166	164	173,250	64,500	151	86,000
10	133	139	164	147	145,750	13,250	147	144	171	159	155,250	36,750	138	42,000
11	220	142	181	231	193,500	16,500	280	228	229	268	251,250	24,500	285	44,000
MEDIA	167,818	126,364	150,273	157,364			170,727	155,909	166,182	162,182			163,909	
V.Max	305	257	204	231			314	299	229	268			307	
V.Min	91	71	83	53			79	65	66	42			65	
	SUP 6mm VOL	NASA L 6mm VOL	INFERI 6mm VOL	TEMP 6mm VOL	MEDIA	DESVI	SUP 3mm VOL	NASA L 3mm VOL	INFERI 3mm VOL	TEMP 3mm VOL	MEDIA	DESVI	CENTRAL VOL	DESVI
1	1,08	0,82	1,08	0,98	0,990	0,110	0,31	0,27	0,34	0,33	0,313	0,037	0,16	0,050
2	1,06	0,76	1,01	0,93	0,940	0,300	0,34	0,33	0,33	0,3	0,325	0,110	0,17	0,060
3	0,85	0,53	0,57	0,73	0,670	0,045	0,29	0,28	0,25	0,24	0,265	-0,028	0,15	-0,020
4	0,48	0,32	0,44	0,47	0,428	0,458	0,16	0,11	0,14	0,13	0,135	0,138	0,07	0,070
5	0,59	0,46	0,59	0,74	0,595	0,050	0,16	0,16	0,17	0,21	0,175	0,003	0,09	-0,010
6	1,1	0,9	0,99	1,05	1,010	0,168	0,27	0,3	0,35	0,3	0,305	0,048	0,14	0,040
7	1,16	0,92	0,88	0,97	0,983	0,205	0,33	0,3	0,3	0,28	0,303	0,080	0,14	0,070
8	0,48	0,28	0,48	0,38	0,405	-0,070	0,12	0,07	0,1	0,1	0,098	0,008	0,05	0,000
9	1,11	0,85	0,9	0,98	0,960	0,408	0,28	0,29	0,26	0,26	0,273	0,103	0,12	0,070
10	0,71	0,74	0,97	0,78	0,800	-0,095	0,23	0,23	0,27	0,25	0,245	-0,060	0,11	-0,030
11	1,17	0,7	0,96	1,22	1,013	-0,073	0,44	0,36	0,36	0,42	0,395	-0,038	0,22	-0,030
MEDIA	0,890	0,662	0,806	0,839			0,266	0,245	0,261	0,256			0,129	
V.Max	1,62	1,36	1,08	1,22			0,49	0,47	0,37	0,42			0,24	
V.Min	0,48	0,38	0,44	0,28			0,12	0,1	0,1	0,07			0,05	

Tabla en Detalle 2

