



Trabajo Fin de Máster

Perforación de la pared de la vena cava por distintos dispositivos de filtro. Estudio comparativo y comprobación laparoscópica en modelo ovino.

Autor/es

Cristina Bravo Ferrer

Director/es

Alicia Laborda García
Francisco José Vázquez Bringas
Miguel Ángel de Gregorio Ariza

Facultad de Veterinaria

2014

AGRADECIMIENTOS

En primer lugar quiero agradecer a mis directores del trabajo fin de máster Alicia Laborda García, Miguel Á. de Gregorio Ariza y Francisco José Vázquez Bringas por el apoyo y confianza depositada en mí para llevar a cabo este proyecto.

A todos los miembros del Grupo de Investigación en Técnicas Mínimamente Invasivas (GITMI), por su trabajo en equipo y ayuda en todo momento.

A todos mis compañeros de trabajo del Hospital Veterinario de la Universidad de Zaragoza (HV-UZ) del Área de Grandes Animales por su apoyo incondicional en todo momento, con especial atención a María Marín, José Manuel Ibarra, Laura Barrachina, Arantxa Vitoria, Antonio Romero y a todos los internos que en mayor o menor medida han colaborado con el proyecto.

Por último, que no menos importante agradecer a todos mis familiares y amigos que han estado siempre, en todo momento, ahí, apoyándome y dándome ánimos para continuar tanto en los años de la licenciatura como ahora con el trabajo fin de máster. Quiero darle las gracias de un modo especial a mi padre porque sin él no hubiera llegado a conseguir mis propósitos.

ÍNDICE

1. RESUMEN.....	1
2. ABSTRACT.....	2
3. INTRODUCCIÓN	3
3.1. REVISIÓN BIBLIOGRÁFICA	8
3.1.1. RECUERDO HISTÓRICO	8
3.1.2. LOS PRIMEROS FILTROS DE VENA CAVA INFERIOR	9
3.2. INDICACIONES Y CONTRAINDICACIONES	10
3.3. COMPLICACIONES	12
3.3.1. TROMBOSIS VENOSA PROFUNDA	14
3.3.2. MIGRACIÓN O EMBOLIZACIÓN.....	15
3.3.3. FRACTURA.....	15
3.3.4. TROMBOSIS O ESTENOSIS DE VENA CAVA	15
3.3.5. PERFORACIÓN DE LA VCI.....	15
3.3.6. PROBLEMAS EN LA RETIRADA	17
3.4. JUSTIFICACION DEL ESTUDIO	17
4. OBJETIVOS DEL ESTUDIO.....	19
5. MATERIAL Y MÉTODOS	20
5.1. DESCRIPCIÓN DE LOS FILTROS UTILIZADOS	20
5.2. ANIMAL DE EXPERIMENTACIÓN	21
5.2.1. PROCEDENCIA DE LOS ANIMALES.....	21
5.2.2. JUSTIFICACIÓN DEL MODELO EXPERIMENTAL	22
5.3. APROBACIÓN DEL COMITÉ DE ÉTICA Y CUMPLIMENTACIÓN DE NORMAS	22
5.4 DISEÑO Y CRONOGRAMA.....	23
5.5. LUGAR EXPERIMENTACIÓN.....	24

5.6. PROCEDIMIENTO ANESTÉSICO.	25
5.7. PRIMERA INTERVENCIÓN: CAVOGRAFIA E IMPLANTACIÓN DE LOS FILTROS	26
5.8. SEGUNDA INTERVENCIÓN: CAVOGRAFÍA, LAPAROSCOPIA, RECUPERACIÓN DE LOS FILTROS, CAVOGRAFÍA DE CONTROL, EUTANASIA Y EXTRACCIÓN DE MUESTRAS A LOS 15 DÍAS	30
5.9. TERCERA INTERVENCIÓN: CAVOGRAFÍA, LAPAROSCOPIA, EUTANASIA Y EXTRACCIÓN DE MUESTRAS A LOS 30 DÍAS	33
6. RESULTADOS	34
6.1. IMPLANTACIÓN DE LOS FILTROS	34
6.2. CAVOGRAFÍA Y LAPAROSCOPIA A LOS 15 DÍAS	35
6.3. CAVOGRAFÍA Y LAPAROSCOPIA A LOS 30 DÍAS	38
6.4. RETIRADA DE LOS FILTROS	39
7. DISCUSIÓN.....	41
8. CONCLUSIONES	45
9. REFERENCIAS BIBLIOGRÁFICAS	46
10. ANEXO I	
11. ANEXO II	

1. RESUMEN

La tromboembolia pulmonar (TEP) sigue constituyendo una enfermedad grave. La anticoagulación en sus diversas modalidades y la fibrinólisis constituyen el tratamiento de elección. El uso de filtros de vena cava inferior (FVCI) para la profilaxis y el tratamiento de la TEP es controvertido. No obstante, existen circunstancias en las que la anticoagulación falla o no es suficiente. En nuestro estudio se utilizaron 3 tipos de filtros, 3 filtros Günther Tulip (GT), 3 filtros Celect (C) y 6 filtros prototipo (P). Para ello, se utilizaron 6 ovejas, implantando a cada una de ellas dos filtros de forma alterna. El objetivo principal de este estudio es comparar la penetración accidental en la pared de la vena cava de tres tipos diferentes de filtro, similares de la misma compañía, con distintos elementos de anclaje, mediante cavografía y laparoscopia abdominal en un modelo animal ovino a los 15, 30 y 45 días. Los resultados de la implantación de los filtros fueron satisfactorios, con un 100% de éxito. Hubo que recolocar 3 filtros debido a un mal posicionamiento y así evitar problemas en la retirada. En cuanto a la penetración de las patas en el día 0 fue de un 0% para el filtro GT, un 0% para el C y un 0% para el P. En el día 15 la cavografía nos mostró un 50% de penetración para el GT y C (2 patas penetrando de 4 visualizadas), un 50% para el prototipo (4 patas penetrando de 8 visualizadas). La laparoscopia a los 15 días nos reveló un 0% de penetración para el filtro GT Y C (0 patas penetrando de 2 visualizadas) y un 25% para el prototipo (1 pata penetrando de 4 visualizadas). Se observa que la laparoscopia hace infradiagnóstico de penetración de patas por la limitación inherente que tiene, y que no hay una buena correlación entre los hallazgos cavográficos y laparoscópicos. La retirada a los 15 días se realizó sin ninguna complicación. A los 30 días solo se pudo valorar a una de las dos ovejas obteniendo en la cavografía un 50% de penetración para el C (2 patas penetrando de 4 visualizadas) y Un 0% para el P (0 patas penetrando de 4 visualizadas); en la laparoscopia se vieron dos patas del filtro C de las cuales una penetraba y del P solo se visualizó una pata que sobresalía a través de la VCI. La inspección macroscópica de la zona de la implantación de los filtros presentaba una gran reacción inflamatoria. Posteriormente se estudiará la histología de la vena cava inferior.

2. ABSTRACT

Pulmonary thromboembolism (PTE) remains a serious disease. Anticoagulation in its several forms and fibrinolysis are the first option for the treatment. The use of inferior vena cava filters (IVCF) for the prophylaxis and treatment of PTE is controversial. However, there are circumstances in which anticoagulation fails or it is not enough. In our study we use 3 types of filters: 3 Günther Tulip filters (GT), 3 Celect filter (C) and 6 prototype filters (P). For this, we use six sheep, implemented on each two filters that were used alternately. The main objective of this study is to compare the accidental penetration of the wall of the vena cava of three different types of filter, similar to the same company with different anchoring elements by abdominal laparoscopic and cavography in an ovine animal model in the 15 , 30 and 45 days. The results of the implementation of the filters were satisfactory, with 100% success. We had to rearrange 3 filters due to poor positioning and avoid withdrawal problems. Regarding the penetration of the legs on day 0 was 0% for the GT filter, 0% for C and 0% for P. In the 15th day cavography showed us a 50% penetration for the GT and the C filters(2 feet penetrating of 4 displayed), 50% for the prototype (4 feet penetrating of 8 displayed). Laparoscopy at 15 days showed us a 0% penetration by the filter GT YC (0 legs penetrating of 2 displayed) and 25% for the prototype (one leg penetrating of 4 displayed). It is observed filter legs penetration laparoscopic underdiagnosis because of the inherent limitation and also its seen there is no good correlation between the laparoscopic and cavographic findings .Withdrawal after 15 days was performed without any complications. At 30 days only one of the two sheep could be evaluated obtaining a penetration of 50% by the C filter (2 feet of the 4 legs displayed) and 0% of penetration for P filter (no feet penetrating of the 4 legs displayed) at cavography; however at the laparoscopic review, two of the legs of the C filter were visualized and one was penetrating and one of the feet of the P filter was protruding through the IVC. Macroscopic inspection of the area of implantation of the filter had a large inflammatory reaction. Subsequently the histology of the inferior vena cava were studied.

3. INTRODUCCIÓN

La trombosis venosa profunda (TVP) y el tromboembolismo pulmonar (TEP) se consideran dos manifestaciones de la misma enfermedad denominada enfermedad tromboembólica venosa (ETV). Según P.J. Marcos et al¹ la incidencia anual en España de ETV es de 124 casos/100.000 habitantes, representando alrededor de 55.000 nuevos casos y 30.000 ingresos anuales. El TEP sigue siendo una enfermedad grave, frecuente y de difícil manejo, a pesar de los avances terapéuticos y de la universalización de las técnicas de profilaxis, de forma que es la tercera causa más frecuente de mortalidad si no se trata adecuadamente. Según Adam Torbicki², de cada 10 pacientes fallecidos en el hospital, 1 muere a causa de TEP, y 1 de cada 100 pacientes hospitalizados fallece por esta causa. Luis F. Angel et al³ reportan que más de la mitad de casos de ETV ocurren durante la hospitalización por lo que la prevención de dicha enfermedad en pacientes hospitalizados debería ser una prioridad. (Fig. 1)

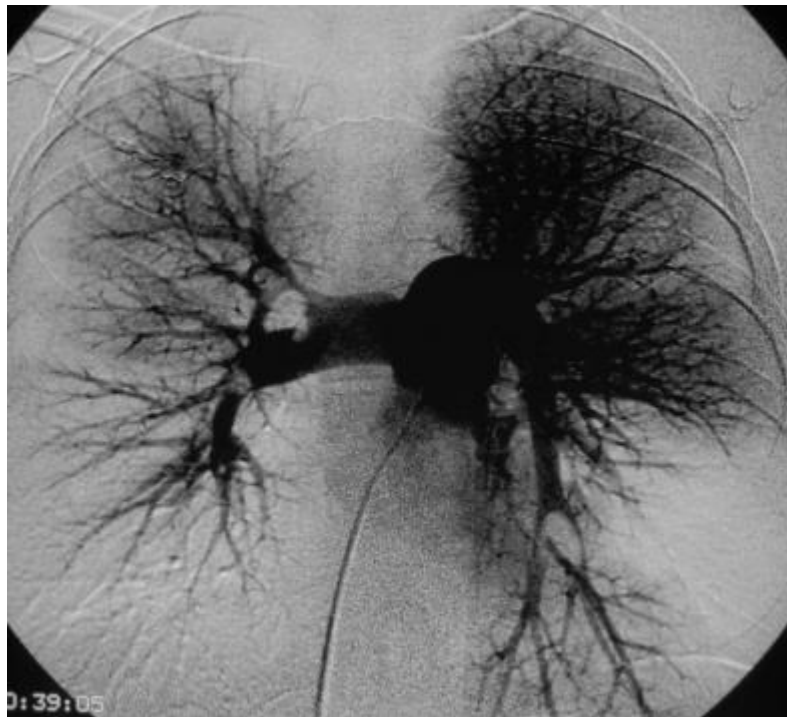


Figura 1. Angiografía de arterias pulmonares realizada desde acceso femoral derecho. Se aprecian trombos intraarteriales y defectos de repleción de la circulación pulmonar, en el pulmón derecho y el lóbulo inferior del pulmón izquierdo.

La anticoagulación en sus diversas modalidades y la fibrinólisis en los casos graves, constituyen el tratamiento de elección del TEP. En la actualidad, el uso de filtros de vena cava inferior (FVCI) para profilaxis y tratamiento del TEP es controvertido. En la

literatura médica no existen datos definitivos que avalen la eficacia y la necesidad de estos dispositivos para el tratamiento y profilaxis del TEP.⁴

Sin embargo, en determinadas circunstancias la anticoagulación falla, está contraindicada o no es una medida suficiente. En estos casos, se recurre a la interrupción del flujo en vena cava inferior (VCI), inicialmente por medio de técnicas quirúrgicas y posteriormente mediante dispositivos de filtro introducidos percutáneamente. En general, se trata de dispositivos cónicos, con un vértice cefálico y patas equidistantes entre sí, dejando un espacio en el centro, de tamaño tres veces menor, que el que queda en la base, de forma que debido al flujo laminar sanguíneo llegan al ápex los émbolos mayores de un determinado tamaño, donde quedarán atrapados, siendo posteriormente disueltos por el sistema fibrinolítico endógeno. En el extremo distal de las patas hay unos ganchos que sirven para el anclaje del filtro dentro de la pared de la VCI.⁵⁻⁶(Fig.2)

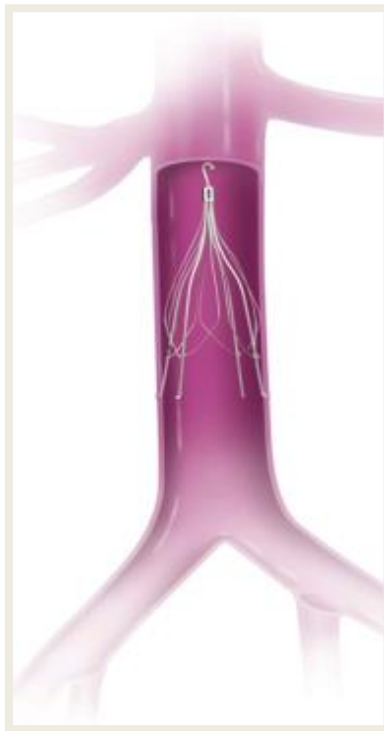

Figura 2. Filtro de vena cava inferior colocado adecuadamente, por debajo de las venas renales.

En 1970, Mobin-Uddin⁷ introdujo el primer dispositivo percutáneo para la interrupción de la vena cava, el filtro Mobin-Uddin sombrilla; desde entonces ha habido un continuo desarrollo y mejora de estos dispositivos que, unido a una tendencia médica proclive a su uso, ha conducido a un aumento desmesurado en la utilización de estos dispositivos para el tratamiento y profilaxis del TEP. Así, en un estudio realizado por Paul D. Stein

et al⁸ desde 1979 a 1984 se implantaron en el National Hospital Discharge Survey, 17.000 filtros en vena cava, mientras que desde 1985 hasta 2006 fueron implantados 803.000. De forma general, los filtros utilizados están constituidos de acero o aleaciones de níquel y titanio.

Los filtros de vena cava pueden ser definitivos, temporales y recuperables. Los filtros definitivos se liberan y permanecen de por vida en su lugar de inserción; los temporales están conectados con el exterior a través de un catéter o guía; y los recuperables son como los definitivos pero que se pueden extraer o permanecer como permanentes según la necesidad del paciente. Buscando la idealidad de los filtros, la mayoría de autores aconsejan el desarrollo y uso de filtros recuperables⁹⁻¹⁰. Éstos disponen de sistemas que permiten ser atrapados por un lazo u otro mecanismo y ser extraídos de forma segura y sencilla. A pesar de su temporalidad, necesitan sistemas de agarre a la pared para impedir la migración que, por lo general, son unos garfios metálicos que penetran en el endotelio, provocando así reacciones celulares tendentes a la fibrosis y englobamiento del sistema de sujeción en la propia pared venosa.¹¹

Desde hace varios años se ha intentado diseñar un filtro recuperable ideal. El filtro temporal Günther-Tulip (Cook Europe)⁵ fue el primer dispositivo aprobado para su uso clínico opcional en 1992 en Europa mientras que en USA el uso opcional lo aprobó la Food and Drug Administration (FDA) en 2003. En la actualidad¹²⁻¹³ se están utilizando distintos tipos de filtros recuperables aprobados por la FDA como son el Recovery, G2, G2X, G2 Express, Eclipse, and Meridian (Bard Peripheral Vascular, Covington, GA); Günter Tulip, Celect (Cook Medical, Bloomington, IN); Optease (Cordis Endovascular; Bridgewater, NJ); Option (Argon Medical Devices; Plano, TX); y ALN (ALN International, Bormes-les-Mimosas, France), (Fig. 3). El tiempo de recuperabilidad para cada uno de los filtros no está bien establecido. No obstante, existen publicaciones record para ellos, como los 494 días para Günther-Tulip¹⁴ y 466 para Celect¹⁴.



Figura 3. Distintos modelos de filtros de vena cava inferior

El sistema de fijación de los filtros recuperables a la pared de la vena cava debe suponer un anclaje firme que impida su migración, pero debe permitir su recuperación sin complicaciones dentro del tiempo indicado.

El filtro Günther Tulip (Fig.4), uno de los más utilizados, ha mostrado problemas en la recuperación en venas cavas de pequeño tamaño y por esta razón el grupo de investigación GITMI diseñó una fase experimental en cerdo.

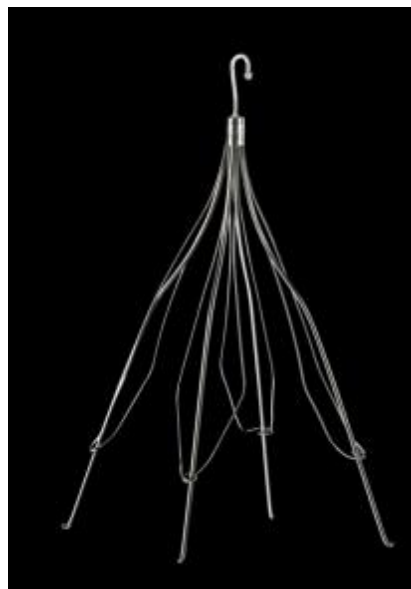


Figura 4. Filtro Günther Tulip (Cook Medical). Las cuatro patas principales o de anclaje, presentan unos pequeños garfios en su extremo distal. Las patas secundarias o de filtración están diseñadas a modo de pétalo formando un bucle alrededor de las patas principales. El gancho de la parte superior permite recuperar el dispositivo después de plegarlo.

En este estudio de De Gregorio et. al.¹⁵ se comprobó que el bucle que forman las patas secundarias (pétalo del tulipán), puede ponerse en contacto con la pared en cavas de

pequeño tamaño y ser englobado en ella por la reacción fibrótica, haciendo muy difícil o imposible su recuperación. (Fig. 5)

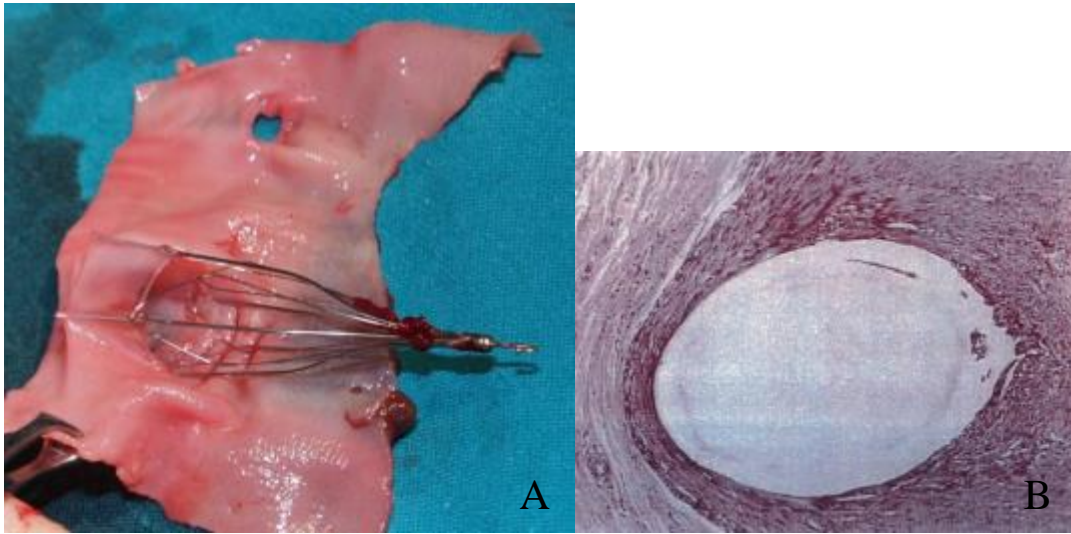


Figura 5. A) Imagen de necropsia en modelo porcino. La zona de bucle del pétalo se encuentra en contacto con la pared de la cava, en lugar de estar ligeramente separada de ella. Según el tiempo que el filtro permanezca en el organismo, la fibrosis estructurada alrededor del bucle puede hacer imposible su recuperación. B) Imagen histológica del recubrimiento fibroso.

Tras este estudio la casa comercial decidió modificar el modelo de filtro creando el filtro Celect, en el cual existían 8 patas secundarias, libres y no unidas entre sí. (Fig. 6). Actualmente la empresa comercializa estos dos tipos de filtro.




Figura 6. Filtro Celect. La estructura básica del filtro se mantiene, pero las 8 patas secundarias ahora son libres, sin rodear las patas principales.

Este segundo diseño no se ha asociado a dificultades en la recuperación, sin embargo, sí se ha relacionado con mayores posibilidades de penetración o perforación a través de la

pared de la vena, ya que las cuatro patas de anclaje son lisas, sin ningún tipo de protección contra la penetración.¹⁶⁻¹⁷⁻¹⁸⁻¹⁹

Dada la mayor incidencia de complicaciones con este modelo de filtro, la empresa ha diseñado un nuevo prototipo, cuyo diseño es idéntico al del filtro Celect, pero con un pequeño aplique metálico que hace de tope en las cuatro patas principales, a un milímetro y medio de su extremo distal. De este modo, se quiere evitar la perforación por parte de estas patas más allá de un milímetro en la pared (Fig. 7).

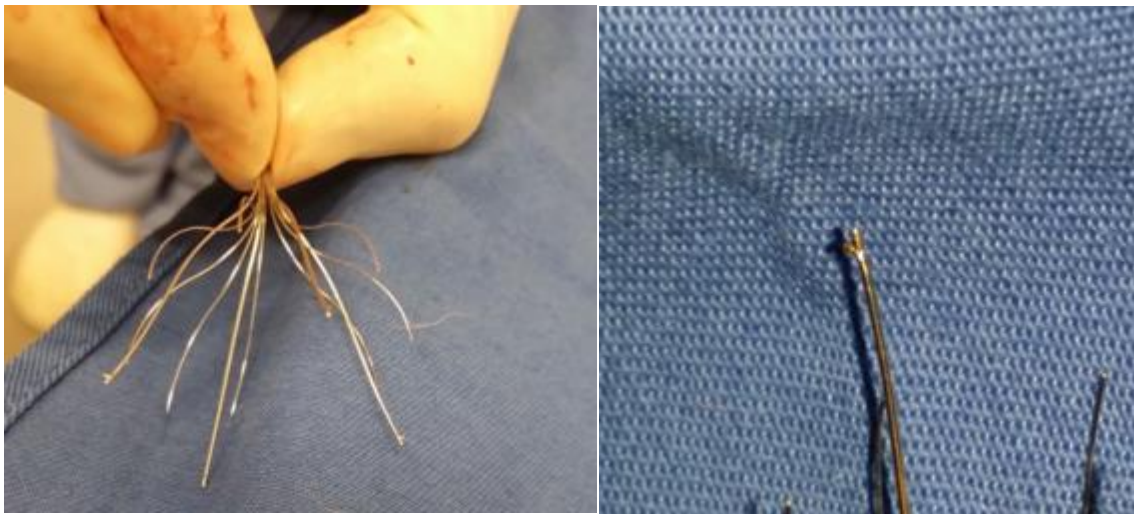

Figura 7. Nuevo prototipo filtro Celect. En la ampliación se puede observar el pequeño aplique metálico a modo de tope, presente en las 4 patas principales del filtro.

El objetivo de este estudio es comparar la posibilidad de perforación de los tres tipos de filtro, objetivada mediante fluoroscopia y observación directa mediante laparoscopia en un modelo animal ovino.

3.1. REVISIÓN BIBLIOGRÁFICA

3.1.1. RECUERDO HISTÓRICO

La primera ligadura de VCI se efectuó para controlar una hemorragia causada por un traumatismo operatorio y demostró que el paciente podía sobrevivir con la VCI ligada.²⁰ A mediados de los 40, Oscher y De-Bakey, y O'Neil²¹⁻²² propusieron ligar la VCI para prevenir el TEP originado en los miembros inferiores y en la pelvis. Se reducía la recurrencia de TEP pero requería de cirugía mayor, conllevando una mortalidad del 12%. Se reducía el gasto cardíaco de hasta un 47% y se producía insuficiencia venosa crónica entre el 4 y

el 57% de los casos. Con el tiempo se desarrollaban colaterales que aunque mejoraban el retorno venoso proporcionan un camino al émbolo.⁶⁻²³

Así, Spencer et. al.²⁴ describió la primera plicatura de la vena cava. Suturaba el vaso dejándolo a modo de rejilla para permitir el flujo sanguíneo impidiendo el paso de émbolos. Otros desarrollaron grapas y clips, Moretz et al.²⁵ diseñaron un clip liso, Miles²⁶ uno serrado y, Adams y DeWeese²⁷ uno con un borde liso y otro serrado. DeWeese y Hunter²⁸ desarrollaron una rejilla para filtrar la sangre. Todos estos métodos demostraron ser efectivos. La permeabilidad de la VCI mejoró hasta el 76-80%²³ y el TEP recurrente descendió al 4%.²⁹

En 1970 Hunter³⁰ desarrolló un balón hinchable que se introducía por venotomía de la vena yugular interna. Ocluía totalmente la VCI, desinflándose gradualmente en 1-2 años, mientras que la pared venosa adyacente se fibrosaba y estenosaba acomodándose al tamaño residual del balón.²³ Pate et al.³¹ en 1969 diseñaron una placa revestida de dacron en forma de muelle que se colocaba vía femoral y reducía la luz a un rectángulo no mayor de 3mm. Mientras tanto se desarrollaba el paraguas de Mobin-Uddin⁷, estaba compuesto por 6 delgados radios de acero inoxidable que se hallaban cubiertos por una fina membrana fenestrada de plástico impregnada con heparina. La parte distal de los radios se extendía 2 mm más allá del componente plástico y las fenestraciones eran de 1,5 o 3 mm de diámetro. Originalmente tenía 23 mm de diámetro, pero a causa de su tendencia migratoria se aumentó a 28 mm.⁵⁻²³

3.1.2. LOS PRIMEROS FILTROS DE VENA CAVA INFERIOR

El filtro de Mobin-Uddin se implantaba mediante venotomía yugular bajo anestesia local.²³⁻³² Sin embargo, la venotomía se asoció con sangrado o ronquera en relación con la afección del nervio laríngeo recurrente³² por lo que Rizk³³ y Knight³⁴ describieron un método percutáneo de introducción del filtro. Con el filtro se disminuía la mortalidad operatoria (0,3%) y el TEP recurrente al 2%. Se demostró que la VCI se ocluía en el 60-70% de los casos, favoreciendo el desarrollo de colaterales que conllevaban un importante riesgo de recurrencia, entre otras complicaciones.²³⁻³² Posteriormente, apareció el filtro de Kimray-Greenfield de acero inoxidable, cónico y de 4,6 cm de longitud, con vértice cefálico y 6 patas equidistantes entre sí que dejan un espacio de 2 mm en el

centro y de 6 mm en la base, así los émbolos de tamaño igual o superior a 3 mm quedarían atrapados en el ápex, siendo disueltos por el sistema fibrinolítico endógeno posteriormente. En el extremo distal de las patas hay unos ganchos para su fijación. La mortalidad operatoria fue baja (0,2%) y la tasa de embolismo recurrente similar a la del anterior filtro. La principal ventaja residía en que mantenía la permeabilidad de la VCI en el 95-98% de los casos, evitando así el desarrollo de colaterales.²³

3.2. INDICACIONES Y CONTRAINDICACIONES

Las indicaciones para la interrupción definitiva del flujo venoso en la VCI pueden ser absolutas y relativas.

The American College of Chest Physicians (ACCP) recomienda implantar un filtro en VCI en pacientes con trombosis venosa profunda aguda en la zona proximal de las extremidades inferiores o embolismo pulmonar (EP) en las cuales la terapia anticoagulante esté contraindicada o haya fallado. Cuando ya no existe riesgo de sangrado, debe ser administrada una terapia anticoagulante convencional. Por el contrario, no lo recomienda como profilaxis de primera opción. Sin embargo, The American College of Radiology (ACR) y The Society of Interventional Radiology (SIR) recomiendan el uso de filtros de manera terapéutica y profiláctica. Las indicaciones profilácticas incluyen pacientes sin ETV pero con alto riesgo de presentarlo y demuestren contraindicaciones para la profilaxis de primera opción. SIR además recomienda su uso en pacientes con ETV con contraindicación transitoria en el uso de anticoagulantes, como profilaxis en pacientes de alto riesgo de presentar EP, y la colocación de filtros en niños.¹²⁻³⁵

Se aceptan como indicaciones absolutas: ⁶⁻¹⁴⁻³⁶⁻³⁷ (Pacientes con ETV)

1. TVE recurrente agudo o crónico a pesar de terapia anticoagulante adecuada.
2. Contraindicación de terapia anticoagulante.
3. Complicación de terapia anticoagulante.
4. Incapacidad para alcanzar o mantener una anticoagulación terapéutica.

Son indicaciones relativas:⁸⁻¹⁴⁻³⁶⁻³⁷ (Pacientes con ETV)

1. TVP iliocava.
2. TVP proximal con grandes trombos flotantes.
3. Dificultad en la instauración de una terapia anticoagulante efectiva.
4. EP masivo tratado con trombolisis o trombectomía.
5. EP crónico tratada con tromboendarterectomía.
6. Trombolisis para TVP iliocava.
7. TEV con limitada reserva cardiopulmonar.
8. EP recurrente con un filtro ya implantado.
9. Bajo compromiso de la terapia anticoagulante.
10. Alto riesgo de complicación de la anticoagulación (ej. Ataxia, frecuentes caídas).
11. Como profilaxis (no existe ETV pero la anticoagulación supone un riesgo) en pacientes con traumatismos con alto riesgo de ETV, procesos quirúrgicos (ej, lesión en cerebro , en columna vertebral o en múltiples huesos largos) en pacientes de alto riesgo de ETV y en condiciones médicas de alto riesgo de ETV.

Otras indicaciones sin base fundamentada⁵⁻¹³ serían pacientes con cáncer, pacientes ortopédicos de alto riesgo, cirugía bariátrica y en embarazadas.

Contraindicaciones:³⁷

1. Trombosis total de VCI.
2. Imposibilidad de acceder a la VCI.
3. No existe ubicación válida para la colocación del filtro en vena cava.
4. Imposibilidad de obtener imágenes en su colocación.
5. Total falta de experiencia por parte del implantador.
6. Los filtros no juegan un papel adicional de prevención de ETV en los pacientes que se les puede realizar una anticoagulación segura.

Evitar la colocación en niños menores de 18 meses, por las complicaciones a largo plazo de los filtros permanentes.

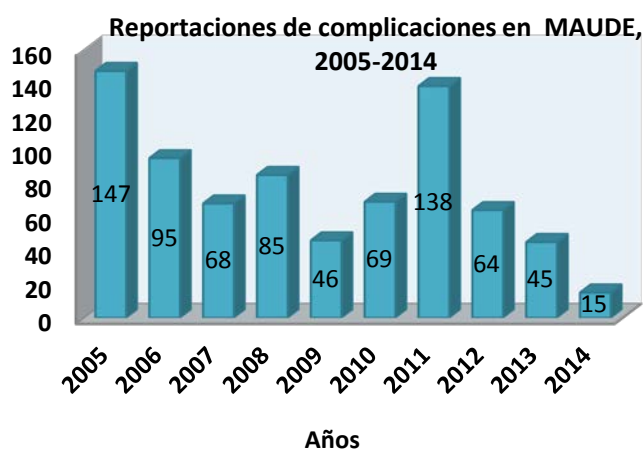SIR³⁷⁻³⁵ recomienda unos criterios que deben ser cumplidos para la retirada del filtro:

1. No existe indicación para dejar el filtro de manera permanente.
2. El riesgo clínicamente significativo de EP es aceptablemente bajo con un tratamiento primario o ha cambiado el estatus clínico del paciente.
3. El paciente no volverá a tener un alto riesgo de EP en un futuro próximo porque la interrupción de la terapia anticoagulante ha sido positiva (ej. retirada de la anticoagulación por una cirugía programada).
4. La esperanza de vida del paciente es lo suficientemente larga como para que los beneficios de la retirada del filtro se vean realizados. Pacientes que no se espera que vivan > 6 meses es probable que no tengan ningún beneficio por la retirada del filtro.
5. El filtro puede ser retirado de manera segura incluyendo un acceso venoso adecuado.
6. El paciente está de acuerdo en la retirada del filtro.

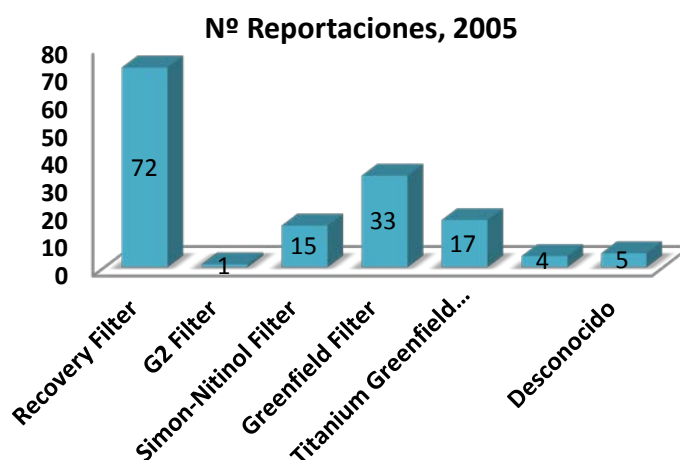
3.3. COMPLICACIONES

Las complicaciones asociadas a los filtros de VCI incluyen complicaciones en el proceso de colocación o retirada y complicaciones asociadas al tiempo de permanencia del filtro en el organismo. Las complicaciones en torno al proceso de colocación o retirada se pueden evitar usando técnicas de imagen que sirvan como guía.³⁵ En la base de datos The Manufacturer and User Facility Device Experience (MAUDE) se recogen 842 complicaciones asociadas al uso de filtros opcionales de VCI en el transcurso de 10 años (desde el 1 de Junio del 2000 al 31 de Diciembre del 2010). Muchas de estas complicaciones fueron reportadas con tiempos prolongados tras la implantación del filtro (>30 días) y tan solo un 7% (58 de 842) ocurrieron antes de los 30 días tras la colocación, siendo las más comunes la migración en 21 casos y la penetración en la pared de la vena cava en 26 de los pacientes.³ Complicaciones asociadas al proceso de colocación del filtro han sido reportadas entre un 4% y un 15% de pacientes e incluyen problemas relacionados con el sitio de punción, mal posicionamiento, migración, fallo en el despliegue del filtro y perforación de la vena cava. Entre las complicaciones asociadas al tiempo de permanencia de un filtro se citan migración o embolización (3% a 69%), fractura y

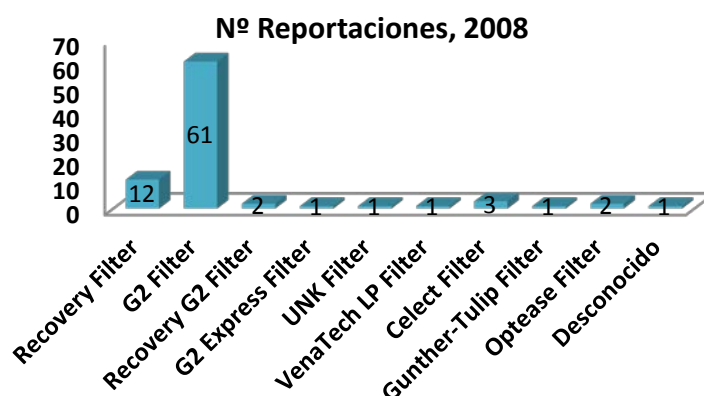
penetración (9% a 24%), trombosis de VCI (6% A 30%), edema de extremidades inferiores, síndrome post-trombótico (5% a 70%), TVP (0% a 20%) y EP recurrente (3% a 7%).¹⁴ Aunque las complicaciones son comunes a todos los filtros, cada técnica y tipo de filtro tiene sus peculiaridades y tasa de complicaciones.³ En una revisión más actualizada del MAUDE desde el año 2005 al 2014 se recogen 772 complicaciones reportadas asociadas al uso de filtros en vena cava. Entre las que destacan las asociadas al filtro Optease del fabricante Cordis en el año 2011 (103 reportaciones de un total de 138) o de la casa Bard Peripheral Vascular referidas al filtro Recovery en el 2005 (72 reportaciones de 147) y al filtro G2 en 2008 (61 reportaciones de 147) y al filtro G2 en 2008 (61 reportaciones de 85). (Histogramas 1, 2, 3 y 4).



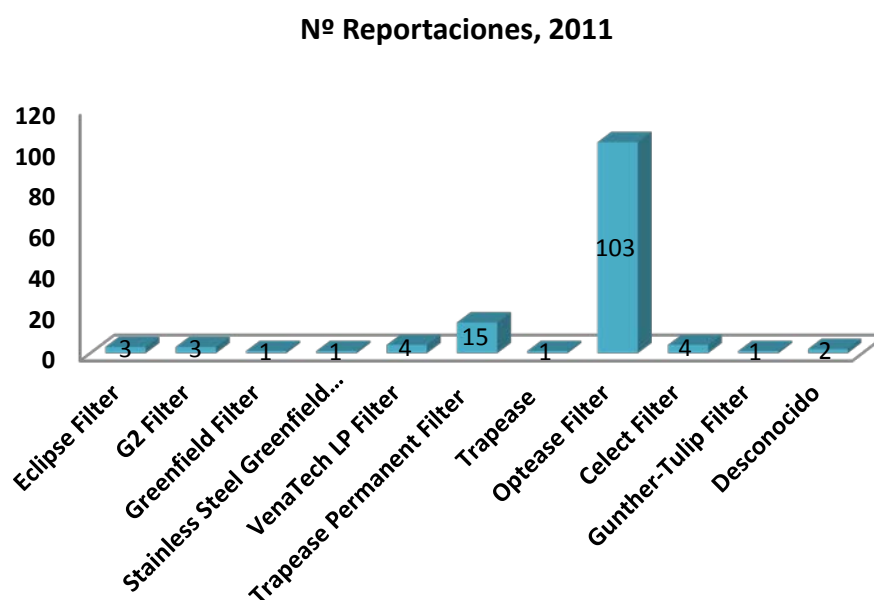
Histograma 1. Número total de reportaciones recogidas en la base de datos MAUDE desde el 2005 al 2014 asociadas al uso de filtros en vena cava.



Histograma 2. Numero de reportaciones recogidas en la base de datos MAUDE en el año 2005 relacionadas con el uso de filtros en vena cava.



Histograma 3. Numero de reportaciones recogidas en la base de datos MAUDE en el año 2008 relacionadas con el uso de filtros en vena cava.



Histograma 4. Numero de reportaciones recogidas en la base de datos MAUDE en el año 2011 relacionadas con el uso de filtros en vena cava.

3.3.1. TROMBOSIS VENOSA PROFUNDA

En un estudio aleatorizado de filtros de VCI en el manejo de ETV realizado por PREPIC¹³⁻³⁵ (Prévention du Risque d'Embolie Pulmonaire par Interruption Cave) en el que todos los pacientes recibieron medicación anticoagulante, se hicieron dos grupos, uno con filtros permanentes en VCI y el otro sin ellos. Se observó que el EP disminuía en pacientes tratados con filtro versus a los que sólo fueron tratados con anticoagulación. Sin embargo, el grupo tratado con filtros desarrollaba una mayor tasa de TVP en comparación con el grupo tratado

solo con terapia anticoagulante, se vio¹³ que el 65% de pacientes que desarrollaban TVP lo hacían en los dos primeros años de la colocación del filtro.

La literatura³ reporta un 5,4% (69 de 1.277) de pacientes que desarrollaron TVP durante su seguimiento, siendo los filtros ALN y Option los que reportaron mayores tasas, en un 14% y 18% de los casos, respectivamente.

3.3.2. MIGRACIÓN O EMBOLIZACIÓN

La literatura reporta una migración significativa de un 1,3%³⁻³⁵ (35 de 2.716 pacientes). Entendiendo como migración significativa y embolización del filtro³ el movimiento del filtro desde la VCI al corazón, pulmones o vena tributaria. Todos los filtros fueron asociados con una incidencia de dicha complicación en <1% de los casos, excepto el filtro G2 con una incidencia del 4,5%. Sin embargo, MAUDE³ reporta 192 casos (22%), añadiendo que el 90% de la migración y embolización ocurre a >30 días post-implantación.

Un estudio in vitro³⁸ demostró que una vena cava con un diámetro de 28 mm o superior también denominada megacava va asociada a un mayor riesgo de migración del filtro y a una inadecuada protección frente a la EP.

3.3.3. FRACTURA

La fractura del filtro se produce cuando los componentes del filtro experimentan un fallo estructural y se separan.³ En la revisión de la literatura la tasa de fractura no se reporta con frecuencia. En la base de datos de MAUDE la mayoría de fracturas se han observado con el filtro G2.³⁻³⁵

3.3.4. TROMBOSIS O ESTENOSIS DE VENA CAVA

Según la literatura la tasa de esta complicación ha sido de un 2,8%.³⁻³⁵ La menor tasa la ha reportado el filtro Celest (0,6%) mientras que con el filtro Option se ha visto una tasa de trombosis o estenosis de la vena cava de un 8%.³

3.3.5. PERFORACIÓN DE LA VCI

La perforación de la VCI es una presentación frecuente y varía entre los diferentes tipos de filtro. La incidencia en recientes estudios varía desde un 22% a 78% en el filtro Günther Tulip y desde un 22% a 93% en el filtro Celest, mientras que En el filtro Greenfield de acero inoxidable la mayor tasa de perforación asciende al 41%.³⁹

La Sociedad de Radiología Intervencionista (SIR) define la perforación de la VCI por el filtro cuando se visualiza > 3 mm más allá del lumen de la VCI o cuando se haya dentro de alguna estructura adyacente a la vena.³⁻⁶⁻³⁵⁻³⁹ Sadaf et al.⁴⁰ define dos tipos de penetración a través de la pared de la vena cava: verdadera penetración, cuando las patas salen a través de la pared de la vena y se ve en la tomografía computarizada (TC), y pseudopenetración, cuando las patas están inmersas en la pared de la vena cava debido a la remodelación de la íntima sin verdadera penetración a través de la pared. Algunos artículos⁶⁻⁴⁰ hacen referencia a pseudopenetraciones por cavografía.

La base de datos de MAUDE³⁻³⁵ ha reportado un 20% de perforaciones (174 de 842 casos). Jung-Kyu Lee et al.³⁸ investigaron las características de los pacientes que presentaban perforación de la VCI y observaron que estos pacientes tenían significativamente un menor índice de masa corporal, un tiempo de permanencia del filtro largo y un diámetro de VCI más pequeño (< 24.2 mm). No encontraron diferencias en comorbilidad, TVP concurrente, y severidad o índice de pronóstico de EP de acuerdo con la severidad de la penetración en la VCI. Y no observaron diferencia significativa en otras complicaciones tales como la inclusión del gancho de recuperación en la pared de la vena, penetración aórtica y erosión en el cuerpo vertebral, de acuerdo con la penetración significativa en vena cava inferior. Sin embargo, debemos tener cuidado cuando la penetración en la VCI es excesiva porque puede causar complicaciones⁴¹⁻⁴² tales como la penetración aórtica o hemorragia arterial retroperitoneal, perforación intestinal, pancreática, muscular, o de cuerpo vertebral, entre otras.

Estudios en modelos animales han demostrado que la inserción del filtro en VCI causa cambios histológicos progresivos en la zona de contacto entre el gancho y las patas con la pared del vaso. El cambio inicial que sigue tras la inserción del filtro es la remodelación de la íntima de la VCI. Con el tiempo, la inflamación progresa, la pared de la VCI es perforada, y la adventicia perforada es reemplazada por una fina capa de fibras colágenas, y cubierta por una cápsula fibrosa.³⁸⁻⁴³

3.3.6. PROBLEMAS EN LA RETIRADA

En la revisión realizada por Luis F. Angel et al.³ se cita un rango de retirada de los filtros de un 12-45%, con una media de 34%. El promedio de tiempo en la retirada fue de 72 días. El ratio de fallo en la retirada fue de 5,5% (100 de 1.815). La razón principal por la que no se pudo retirar el filtro fue la inclinación del mismo (43%); adherencia del filtro en la pared de la VCI (39%); y por gran carga de coágulos (18%), coágulos ocupando > 25% del volumen del filtro.

La razón más común para la no retirada fue la pérdida de seguimiento del paciente y la presencia de riesgo de EP con o sin capacidad para continuar con la anticoagulación. Además, en los pacientes en los que las evaluaciones radiográficas antes de la retirada sugerían penetración, inclinación, o trombosis, se excluyeron de ser candidatos para la retirada del filtro.

MAUDE³ reporta 111 (13%) complicaciones de las 842 durante el proceso de retirada del filtro de la vena cava, de las cuales solo una se produjo antes de los 30 días post-implantación.

En el estudio realizado por Jung-Kyu Lee et al.³⁸ intentan la retirada de los filtros en un 53,3% de los casos, con una tasa de fallo de 12.5%.

Por otro lado, en el estudio prospectivo de Patrick Mismetti et al.⁴⁴ se cita una tasa de intento de retirada de 25.3%, siendo en el 23.6% de los casos con > 3 meses tras la colocación. El éxito en el primer intento fue del 92.7% (51 de 55 pacientes) y del 100% tras un segundo intento. El segundo intento se realizó en cuatro pacientes por tener trombosis del filtro. Les resultó difícil la retirada en un 22.2% de los casos, bien por razones anatómicas (n=4) o técnicas (n=8), de entre estas últimas, tres se debieron a inclinación del filtro durante la colocación.

3.4. JUSTIFICACION DEL ESTUDIO

El objetivo principal de los FVCI es evitar la embolización pulmonar de trombos procedentes de las EEII (extremidades inferiores). Los FVCI recuperables deben de cumplir con este objetivo y además ser recuperables de una forma sencilla y sin complicaciones. Los filtros de VCI son elementos extraños que interaccionan con la pared de la VCI y se produce una reacción fibrosa que atrapa y fija los garfios del propio filtro a la pared de la VCI. La fijación de estos garfios a la pared condicionan

seguridad frente a la migración y movilización del filtro pero a su vez si la adherencia por la fibrosis es excesiva limita y dificulta su recuperación. La reacción fibrosa de la pared está relacionada con el daño endotelial que producen los distintos elementos de sujeción del filtro (garfios, patas...). Éstos tienden a fijarse a la pared pudiéndola atravesar (penetración). El desarrollo técnico de los filtros pretende un diseño equilibrado del dispositivo que cumpla con los objetivos del filtro (proteger, sujeción y recuperación). Este desarrollo no siempre es sencillo. Cook Medical ha desarrollado un dispositivo bastante seguro (Gunther Tulip) que presenta ciertas dificultades en su retirada. Modifica el primer desarrollo (Celect) y mejora la recuperación. Pero sin embargo se produce mayor penetración en la pared de la VCI. Finalmente, presenta un dispositivo que limita la penetración de la pata en la pared de la VCI adicionando un elemento metálico que limita la penetración. Este es un claro esfuerzo por mejorar un producto partiendo de un primer prototipo. Nuestro estudio pretende estudiar la penetración y la reacción endotelial comparando los tres desarrollos del mismo dispositivo.

4. OBJETIVOS DEL ESTUDIO

- **Objetivo principal**

- El objetivo principal de este estudio es comparar la penetración accidental en la pared de la vena cava de tres tipos diferentes de filtro, similares de la misma compañía, con distintos elementos de anclaje, mediante cavografía y laparoscopia abdominal en un modelo animal ovino a los 15, 30 y 45 días.

- **Objetivos secundarios**

- Valorar la correlación entre la penetración en la pared observada en cavografía y comprobada en laparoscopia (penetración verdadera).
- Estudio del tipo de penetración, la extensión de la misma y el número de elementos que penetran en la pared.
- Valoración del daño secundario a la penetración en las estructuras adyacentes.
- Se realizará posteriormente estudio histológico de la VCI para ver los cambios producidos en la misma por acción de los filtros.
- Se comprobará mediante simulación mecánica de elementos finitos las posibilidades y características de la penetración.

5. MATERIAL Y MÉTODOS

5.1. DESCRIPCIÓN DE LOS FILTROS UTILIZADOS

Se utilizaron 3 tipos de filtros, todos ellos fabricados por la empresa Cook medical en Bjaeverskov (Dinamarca). Todos ellos están fabricados en una aleación de cromo cobalto, poseen forma cónica con un diámetro máximo de 30 mm y una longitud de 48 mm (C y P) ó 50 mm (GT) una vez abiertos. En la parte superior disponen de un pequeño gancho que facilita su recuperación, cuatro patas primarias que sirven de anclaje y un segundo set de patas secundarias de estabilización y filtración.

A partir del filtro Gunther Tulip que dispone de unas patas secundarias o de filtración diseñadas a modo de pétalo formando un bucle alrededor de las patas principales, se diseñó el filtro Celect donde la estructura básica del filtro se mantiene, pero las 8 patas secundarias ahora son libres, sin rodear las patas principales. Siguiendo con el intento de mejora de este dispositivo se ha diseñado el nuevo Celect Prototipo, que difiere del anterior en el gancho final de las patas primarias. (Figs. 8 y 9)

Todos comparten el mismo sistema de liberación, mediante un catéter de 7 Fr y 65 cm de longitud.

- 3 filtros Günther Tulip (GT)
- 3 filtros Celect (C)
- 6 filtros prototipo (P), igual al filtro Celect en todas sus características, pero con un aplique metálico a modo de tope en las 4 patas de anclaje, de 1 mm de longitud, situado a 1.5 mm de la parte distal.




Figura 8. Tipos de filtros utilizados, de izquierda a derecha, Filtro Gunther Tulip, Filtro Celect y Prototipo.

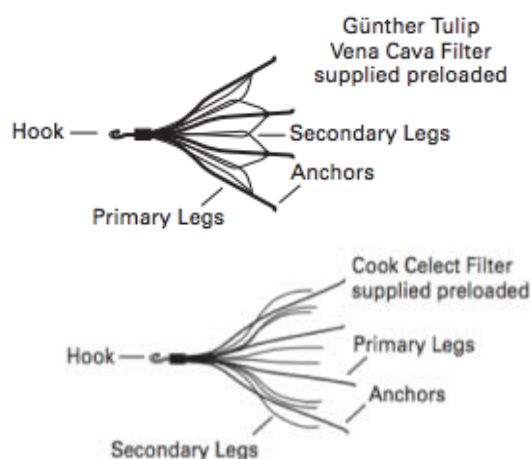


Figura 9. Detalle de los diferentes elementos del filtro Gunther Tulip (arriba) y Celect (abajo).

5.2. ANIMAL DE EXPERIMENTACIÓN

Para este estudio experimental se han utilizado ejemplares de oveja adulta (*Ovis aries*) de raza Rasa Aragonesa, hembras, con un peso medio de $67,3125 \pm 13,45$ Kg (rango 49-79 Kg). Se utilizaron un total de 7 animales para el estudio “in vivo”.

5.2.1. PROCEDENCIA DE LOS ANIMALES

Todos los animales utilizados en todas las fases de realización del experimento proceden del Servicio de Experimentación Animal de la Universidad de Zaragoza; Servicio que figura oficialmente registrado en el Ministerio de Agricultura, Pesca y Alimentación, con el número 50297-17AB, como “establecimiento de cría y usuario de animales de experimentación” de todos los animales de experimentación contemplados en la norma oficial.

El Servicio de Experimentación Animal ofrece a la Comunidad Universitaria, así como a otros centros de investigación y a las empresas, una serie de prestaciones (infraestructura, estabulación, cuidados generales, adquisición y salida de animales de experimentación) que permiten realizar pruebas biológicas con animales vivos en condiciones de granja, así como abastecer de animales de experimentación a aquellos Servicios y Departamentos que lo soliciten en virtud de sus actividades docentes e investigadoras.

Además el Servicio de Experimentación Animal de la Universidad de Zaragoza, se encuentra anexo a las instalaciones del GITMI, lo que minimiza el estrés por traslado. Los animales se obtuvieron de granjas acreditadas y con las licencias y vacunaciones necesarias y permanecieron una semana o más de cuarentena y

vigilancia en las instalaciones agropecuarias de la Facultad de Veterinaria de la Universidad de Zaragoza para descartar signos de déficits de salud, bajo el control del SEA. Ningún animal ha sido utilizado antes en ningún otro estudio experimental.

El equipo veterinario examinó a todos los animales de forma previa a cada experimentación con el fin de evaluar el estado de salud y la no existencia de defectos físicos.

5.2.2. JUSTIFICACIÓN DEL MODELO EXPERIMENTAL

Se eligió este animal porque representa un modelo ya contrastado en experimentos de radiología intervencionista de referencia para el trabajo en el sistema venoso y específicamente en vena cava, ya que el tamaño de la misma en el animal adulto es muy similar al tamaño de la cava en la especie humana. Al utilizar modelos comerciales diseñados para la especie humana, resulta el modelo más adecuado.

Se trata de un modelo ya utilizado con anterioridad por el grupo de investigación en otras experiencias semejantes, manejable, de tamaño adecuado, buena recuperación post-intervención y baja morbilidad.

5.3. APROBACIÓN DEL COMITÉ DE ÉTICA Y CUMPLIMENTACIÓN DE NORMAS

Todos los procedimientos fueron aprobados por la Comisión Ética Asesora para Experimentación Animal de la Universidad de Zaragoza con el número PI40/14 (Anexo 1). El cuidado y usos de esos animales se llevó a cabo respetando la legislación española sobre Protección Animal vigente en el momento de la realización del estudio (RD 53/2013/05) (Ministerio de la Presidencia del Gobierno de España, 2005) la cual cumple la Directiva 2010/63 de la Unión Europea sobre protección de los animales usados en experimentación y con otras finalidades científicas (Consejo de la Comunidad Económica Europea, 2010).⁴⁵⁻⁴⁶

Todo el personal en relación con los animales, tanto del Grupo de Investigación en Técnicas Mínimamente Invasivas del Gobierno de Aragón, como del Servicio de Experimentación Animal (SEA) de la Universidad de Zaragoza está debidamente homologado para el ejercicio profesional en los centros de experimentación animal y otros fines científicos según la normativa vigente, el Real Decreto 1201/2005.

ANEXO I. *Aprobación del proyecto por el Comité de Ética de buena práctica en experimentación animal.*

5.4 DISEÑO Y CRONOGRAMA.

Se diseñó un estudio experimental en el que se colocaron 2 filtros de vena cava inferior (VCI) en cada animal, para reducir el número final de animales. Se realizaron 3 grupos con eutanasia a 15, 30 y 45 días para comprobar la penetración de las patas principales (ver tabla 1).

Animal	Filtro Tulip	Filtro Celect	Prototipo	Eutanasia
1	D		P	30d
2		P	D	30d
3		D	P	15d
4	P		D	15d
5	D		P	2d
6		P	D	45d
7	D		P	45d

Tabla 1. Distribución de los animales. P=Proximal (cefálica); D=Distal (caudal); (posición en la vena cava inferior de cada filtro). La oveja número 5 hubo que sacrificarla a los dos días post-implantación por presentar síntomas clínicos incompatibles con la vida, por lo que se retiró del estudio.

Cada animal se sometió en total a dos intervenciones. A excepción de la oveja número 5 que fue excluida del estudio por sacrificio humanitario. El primer día de intervención (día 0) se realizó una exploración física del animal, anestesia general, cavografía previa, implantación de los dos filtros según lo expuesto en la Tabla 1 y cavografía diagnóstica postimplantación. Se desecharon animales que presentasen anomalías venosas en la cava, trombosis venosas o alteraciones en la salud.

El segundo día de intervención (día 15, 30 ó 45, según el animal) se realizó exploración, anestesia general, cavografía diagnóstica, laparoscopia abdominal, retirada de los filtros, cavografía post retirada, eutanasia y extracción postmortem de vena cava inferior para estudio histológico. (Fig. 10)

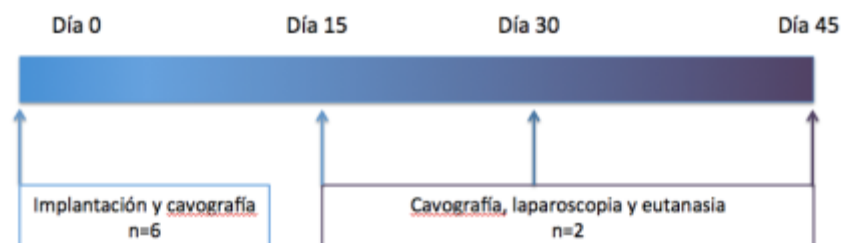

Figura 10. Cronograma.

5.5. LUGAR EXPERIMENTACIÓN

Todos los estudios se realizaron en el quirófano experimental del Grupo de Técnicas Mínimamente Invasivas del Hospital Veterinario de la Universidad de Zaragoza (Fig. 11). Para la realización de este proyecto se utilizó el siguiente equipamiento:

- Máquina de anestesia (K. Takaoka Reg. MS: 10229820095 Modelo Samurai SN: 1662).
- Ventilador mecánico (K. Takaoka Ventilador 677 SN: 1676).
- Monitorización anestésica (DASH 3000 SN: SD009451677GA REF: 2035598-101), con control de pulsioximetría, electrocardiograma, presiones invasivas, capnografía y temperatura.
- Ecógrafo (Aloka CO, LTD Modelo Prosound 2 SN: MOO817C).
- Arco radiológico en “C”, con sustracción digital (Philips BV Endura Modelo: MMM17AB).
- Laparoscopia de 57 cm, 0° y 11 mm (Hopkins 62032AP, Karl Storz GmbH & Co. KG, Tuttlingen, Alemania) con cámara (Telecam SL pal 202120 20, SN: EF614571-H), óptica (Hopkins, 62032AP, Karl Storz-Endoscope, Germany).
- Insuflador CO2 Storz (SCB electronic endoflator 264305 20, Karl Storz-Endoscope, Tuttlin-gen, Germany).
- Fuente de luz (Xenon nova 300 201340 20, Karl Storz-Endoscope, Tuttlin-gen, Germany).
- Mesa radiolúcida.

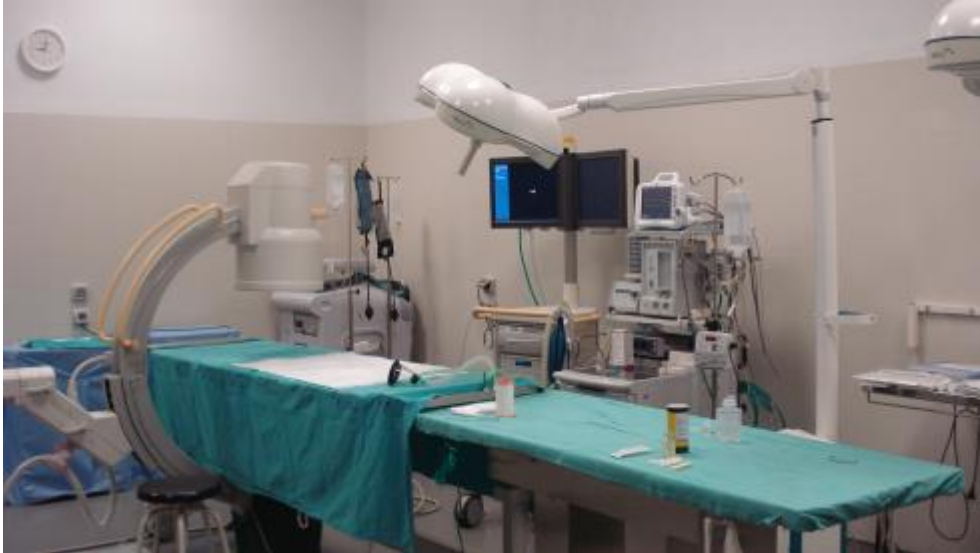

Figura 11. Quirófano experimental GITMI.

5.6. PROCEDIMIENTO ANESTÉSICO.

En ambos días de intervención, se realizó el mismo procedimiento anestésico, previo ayuno de 24 horas. *Premedicación anestésica.* Se realizó en el box del animal mediante inyección intramuscular de una combinación de xilacina (0.1 mg/Kg de peso; Xilagesic 2%. Laboratorios Calier S.A. Barcelona) y ketamina (5 mg/Kg de peso; Imalgene 100mg/ml. Merial laboratorios S.A. Barcelona). Una vez conseguida la inmovilización y decúbito lateral del animal (10-15 minutos) se procedió a su traslado hasta la sala de preanestesia para realizar el acceso a venas periféricas. *Cateterización intravenosa y preparación del animal.* Se accedió a una vía periférica, mediante cateterización vena cefálica en la extremidad anterior derecha con un catéter intravenos (Introcan[®], Braun) de calibre 20 G y se administró fluidoterapia con suero salino fisiológico a un ritmo de infusión de 5 ml/kg y hora. Se realizó sondaje orogástrico en todos los animales. Se rasuraron y aseptizaron las zonas a intervenir: lateral derecho del cuello en su zona proximal y/o zona lateral derecha del abdomen. *Inducción, intubación endotraqueal y anestesia inhalatoria.* Se administró propofol endovenoso (Propofol Lipuro[®] 10mg/ml B. Braun Vet Care S.A. Barcelona) a efecto con una media de $6,4 \pm 2,525$ ml y, una vez deprimido el reflejo deglutorio, se intubó al animal con tubo laringotraqueal de 9,5 mm ayudados mediante laringoscopio con pala recta de Miller de 30 cm y se procedió a mantener la anestesia con Isoflurano (IsoFlo[®] 100%. Abbott Laboratories, UK) con una dosis inicial de 3-4% durante 3-4 minutos y posteriormente se pasó al 2-2,5% en corriente de flujo continuo de oxígeno (4 L/min). *Monitorización anestésica.* Se

registró la monitorización completa de cada animal, tanto de los parámetros cardíacos y hemodinámicos (frecuencia cardíaca, electrocardiograma, presión venosa central), como los respiratorios (frecuencia respiratoria, saturación de oxígeno, capnografía), que fueron registrados por un monitor de parámetros cardiorrespiratorios (Monitor DASH 3000 SN: SD009451677GA REF: 2035598-101). (Fig. 12)

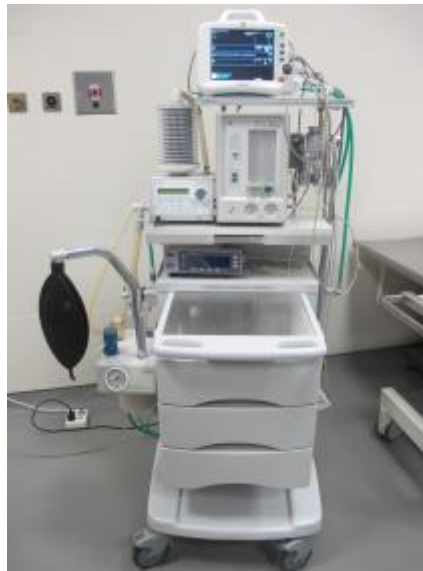

Figura12. Máquina de anestesia (K. Takaoka Reg. MS: 10229820095 Modelo Samurai SN: 1662), Ventilador mecánico (K. Takaoka Ventilador 677 SN: 1676) y Monitor de parámetros cardiorrespiratorios (DASH 3000 SN: SD009451677GA REF: 2035598-101), con control de pulsioximetría, electrocardiograma, presiones invasivas, capnografía y temperatura.

Profilaxis antibiótica. El día 0 se inyectó a todos los animales, en el período preoperatorio una inyección intramuscular de oxitetraciclina de acción prolongada (20 mg/kg; duración de la acción, 4 días) (Terramicina, Pfizer).

5.7. PRIMERA INTERVENCIÓN: CAVOGRAFIA E IMPLANTACIÓN DE LOS FILTROS

Se empleó un arco digital en C (Philips Medical Systems BV Endura Modelo: MMM17AB) equipado con sustracción digital, *road mapping*, congelado de imágenes, toma de vídeo y posibilidad de toma de imágenes digitales directas o a través de vídeo. (Fig. 13)

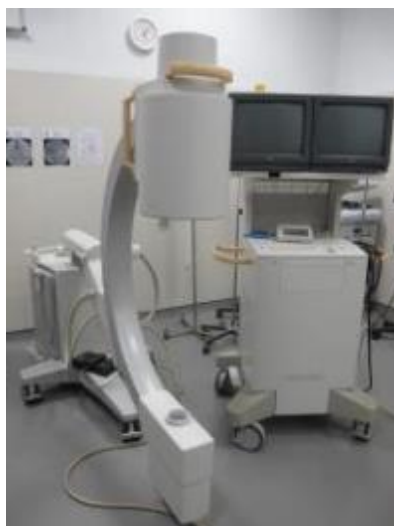

Figura 13. Arco digital en C (Philips Medical Systems BV Endura Modelo: MMM17AB) equipado con sustracción digital, road mapping, congelado de imágenes, toma de vídeo y posibilidad de toma de imágenes digitales directas o a través de vídeo.

El quirófano está equipado de acuerdo con las normas de protección radiológica. Así mismo todo el personal investigador cumple las normas de protección y dosimetría requeridas por ley para salas radiológicas de intervencionismo. Todos los investigadores se encuentran en posesión de título de nivel II para salas de intervencionismo radiológico según indica la normativa del Real Decreto 783/2001. El título está reconocido por el Ministerio de Sanidad y Consumo y por la Subdirección General de Salud Ambiental y Salud Laboral.

Cavografía. Se colocó a los animales en decúbito lateral izquierdo sobre mesa radiolúcida. Se realizó acceso yugular derecho mediante técnica Seldinger, puncionando de forma directa percutáneamente la vena yugular externa en la inferior del cuello con aguja metálica 18 G. (Fig. 14)

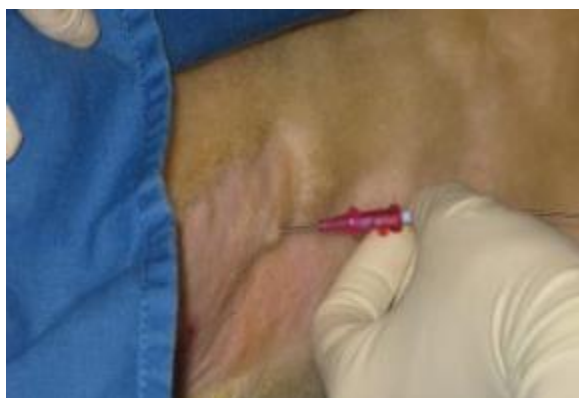

Figura 14. Animal en decúbito lateral izquierdo con aguja metálica de 18 G en la vena yugular externa.

A continuación, se introdujo una guía teflonada de 0.035 pulgadas (William Cook Europe. Bjarverskov. Denmark), sobre la cual se deslizó un sistema de dilatación-introducción de 6 F (Introducer. St Jude Medical. Deveau Place Minnetonka, MN. USA), que nos permite mantener un acceso a la vena permeable, evitando el sangrado por medio de una válvula. (Fig. 15)

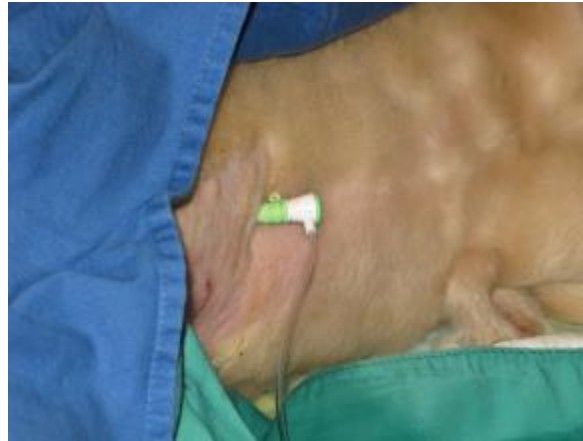

Figura 15. Sistema de dilatación-introducción de 6 F (Introducer. St Jude Medical. Deveau Place Minnetonka, MN. USA) colocado en la vena yugular externa derecha.

Sobre la guía se pasó un catéter diagnóstico centimetrado tipo pigtail de 5 F (Royal Flush, William Cook Europe. Bjarverskov. Denmark) hasta la vena cava inferior donde, tras realizar una medida de presión venosa, realizamos una inyección de contraste iodado no iónico (Optiray®300, Ioversol 63,6g/100ml, tyco Healthcare Spain S.L.) a nivel de la bifurcación iliaca con el fin de obtener cavografía previa para comprobar la permeabilidad y morfología de la vena cava, y observar la desembocadura de las venas renales.

Implantación de los filtros por vía yugular. Acto seguido se intercambió el catéter centimetrado por una guía teflonada rígida (Amplatz Stiff. William Cook Europe. Bjarverskov. Denmark) para proceder al cambio del introductor por la vaina introductora del filtro. (Fig. 16)

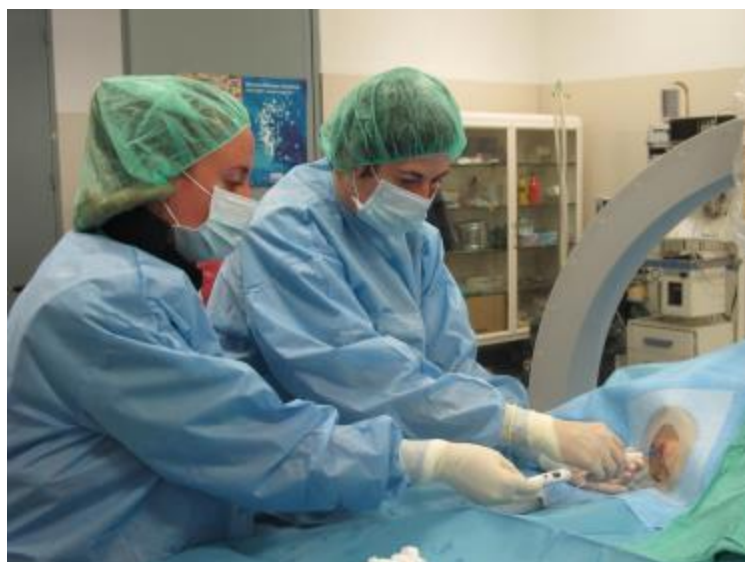

Figura 16. Vaina introductora del sistema del filtro dentro de la vena yugular externa derecha y sistema de liberación del filtro con el filtro en su interior plegado entrando a través de la vaina introductora.

Se colocaron dos filtros en cada animal, el más proximal con los garfios de anclaje 1-2 cm por debajo de la desembocadura de las venas renales, y el distal inmediatamente posterior, sin tocar el otro filtro. Si algún filtro mostró a la liberación una inclinación mayor de 15° , se recuperó y recolocó correctamente. Entre la colocación de uno y otro filtro se administraron 3000 UI de heparina sódica IV (Heparina Hospira 5%. Hospira Prod. Farm. Y Hosp, S.L.).

Cavografía diagnóstica post-implantación. Reintroduciendo el dilatador y la guía rígida en la vaina introductora del filtro, se reposicionó la misma distalmente al filtro más posterior y se realizó la cavografía diagnóstica en proyección latero-lateral y ventro-dorsal, para consignar la posición de cada una de las patas de anclaje de ambos filtros. Una vez guardadas estas imágenes, se procedió a la extracción de todo el sistema y se comprimió manualmente el punto de acceso en la vena yugular para evitar el sangrado.

Las imágenes fluoroscópicas y laparoscópicas fueron revisadas por dos médicos no presentes durante el procedimiento. Para cada imagen, los revisores rellenaron un formulario (Fig. 17) para informar del número de patas que se veían y de éstas las que estaban dentro de la vena (D), fuera de la misma (F), eran dudosas (?) o hacían tienda de campaña en la pared de la vena (TC), considerando tienda de campaña cuando las patas de los filtros hacían prominencia en la vena pero no llegaban a

atravesarla, estando recubiertas por alguna capa de la vena cava.. En caso de desacuerdo una tercera persona actuó como juez.







	<u>FLUOROSCOPIA</u>	<u>LAPAROSCOPIA</u>	
Filtro en posición proximal	L-L 	V-D 	
Filtro en posición distal	L-L 	V-D 	

Figura 17. Formulario para valorar la posición de las patas de los filtros. Donde “L-L” es proyección Latero-Lateral y “V-D” proyección Ventro-Dorsal.

Tras la intervención todos los animales recibieron una dosis diaria subcutánea de 40 mg de enoxaparina (Clexane 40 mg. Sanofi-sintelabo, S.A. France).

5.8. SEGUNDA INTERVENCIÓN: CAVOGRAFÍA, LAPAROSCOPIA, RECUPERACIÓN DE LOS FILTROS, CAVOGRAFÍA DE CONTROL, EUTANASIA Y EXTRACCIÓN DE MUESTRAS A LOS 15 DÍAS

Cavografía diagnóstica. Se realizó la cavografía diagnóstica de la misma manera que en el primer día de procedimiento, en proyección latero-lateral y ventro-dorsal, archivando las imágenes para su examen posterior. Se mantuvo la vaina introductora del filtro en el interior de la vena cava con un lavado continuo de suero salino fisiológico a 1 ml/Kg/h.

Laparoscopia exploratoria. Para la laparoscopia se posicionó el primer animal en decúbito lateral izquierdo y el segundo en decúbito esternal. En ambos se utilizó una aguja Veress (Autosuture; Tyco Healthcare, Barcelona) la cual fue introducida a través de la línea alba en la primera oveja, justo delante del ombligo, realizando primero una pequeña incisión en la piel con un bisturí. En la segunda oveja el acceso se realizó a través del abdomen derecho en su parte medio-dorsal, para tener acceso a la zona retroperitoneal perirrenal (retroperitoneoscopia). Mediante la conexión de la aguja de Veress a un un insuflador automático de dióxido de carbono (SCB Electronic Endoflator 264305 20; Karl Storz-Endoscope, Tuttlin-gen, Germany), se provocó un pneumoperitoneo (en la oveja nº 1) hasta alcanzar una presión

intraabdominal de 12-15 mm Hg. Esta presión fue mantenida durante toda la intervención laparoscópica, evitando así que la presión interfiriese en la penetración de las patas de los filtros a través de la vena cava inferior por compresión de la misma.

Para la oveja que se coloca en decúbito lateral izquierdo, se utilizaron tres portales de acceso laparoscópico mediante la introducción de tres trócares de punta roma (Kii Fios first entry, Applied, USA), uno en cada portal, dos de 12 mm y uno de 5 mm, mientras que en la que se posicionó en decúbito esternal se utilizaron dos portales de acceso con dos trócares de 12 mm (Kii Fios first entry, Applied, USA). Previamente a la introducción de los trócares se realizó una pequeña incisión en la piel con un bisturí. Todos los portales se colocaron en el lado derecho independientemente de la posición del animal. (Figs 18 y 19). En este segundo animal, al conectar la cánula endoscópica al insuflador, el CO₂ disecó los planos del espacio perirrenal, creándose un neumoretroperitoneo. A través de los portales se introdujeron la óptica (Hopkins, 62032AP, Karl Storz-Endoscope, Germany), un fórceps laparoscópico (EndoClinch, Autosuture; Tyco, Madrid) y un mango de electrocirugía laparoscópica (Endopath® Probe Plus II, Ethicon Endo-Surgery) conectado a un bisturí eléctrico (ERBE, Modelo ICC 50 INT), todo ello para realizar la disección de la vena cava inferior. Los diferentes instrumentos se alternaron por uno u otro puerto dependiendo de las necesidades del cirujano.

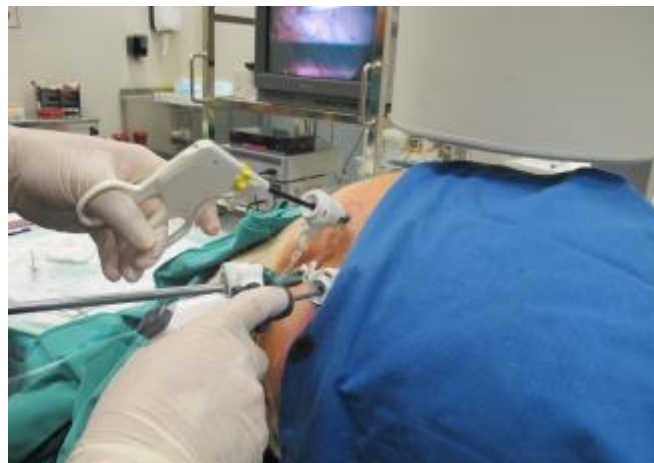

Figura 18. Animal en decúbito lateral izquierdo, donde se aprecian los tres portales así como los diferentes instrumentos laparoscópicos necesarios para la disección de la vena cava.

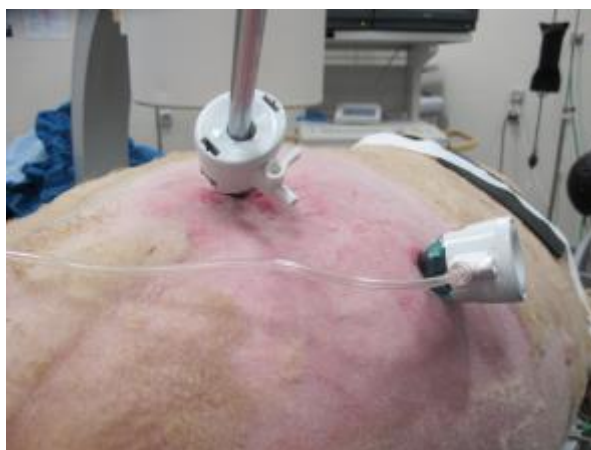

Figura 19. Animal en decúbito esternal, donde se aprecian los dos portales colocados en la zona abdominal derecha.

Para realizar la disección, el primer paso que realizamos fue localizar la vena cava y más concretamente el segmento que contenía los filtros mediante la ayuda del fluoroscopio. Una vez localizado, con el mango de electrocirugía laparoscópica y el instrumental laparoscópico (fórceps, tijeras, pinzas de disección) se separó el tejido conjuntivo que envolvía a la vena hasta llegar a la capa adventicia de ésta. La disección cuidadosa de esos segmentos se realizó para poder valorar si las patas de los filtros penetraban o no a través de la pared de la vena. Para evitar una mayor manipulación, solo se localizaron las patas que protruían por el lado derecho de la vena. Todo el procedimiento laparoscópico fue grabado con un disco duro gravable (TDT MKV HD Multimedia Recorder, Reproductor-Grabador TV, i-Recorder 3700 MKV, Inves).

Recuperación de los filtros y cavografía control. Bajo control fluoroscópico y laparoscópico, los filtros fueron retirados con el set de recuperación de Cook (Gunther Tulip Vena Cava Filter Retrieval Set; William Cook Europe). Tras la retirada se realizó una nueva cavografía para verificar la integridad de la vena y posible extravasación de contraste.

Eutanasia y toma de muestras. La eutanasia se realizó siempre sobre el animal anestesiado y monitorizado tras la extracción de los filtros. Se administró una inyección de 1g de pentotal sódico (Tiobarbital 1g Braun. B. Braun Vet Care S.A. Barcelona) junto con 20 ml de cloruro potásico (Cloruro de potasio 149mg/ml. B. Braun Medical S.A. Barcelona), mezclado en la misma inyección por vía parenteral.

Tras certificar la muerte del animal se procedió a la laparotomía y extracción de la vena cava inferior desde su fijación hepática hasta la desembocadura de las venas ilíacas. Se realizó una inspección macroscópica de la cavidad abdominal: peritoneo y retroperitoneo, prestando especial atención a la zona yuxtarenal en la proximidad donde estaban implantados los filtros de vena cava inferior.

Las muestras así obtenidas (piezas de vena cava, junto con un trozo de aorta y tejido de alrededor de la vena cava) se fijaron en formol al 10% y se incluyeron posteriormente, mediante procesamiento automático, en parafina. Se cortaron a tres micras y se tiñeron según los métodos de hematoxilina-eosina, tricrómico de Mason, tricrómico de Gomori, elastina-Van Gieson (para estudio de las fibras elásticas y su distribución) y actina anti-músculo liso.

5.9. TERCERA INTERVENCIÓN: CAVOGRAFÍA, LAPAROSCOPIA, EUTANASIA Y EXTRACCIÓN DE MUESTRAS A LOS 30 DÍAS

La tercera intervención fue como la segunda exceptuando algunas salvedades:

- Solo se realizó laparoscopia a una de las ovejas, la cual se posicionó en decúbito lateral izquierdo siguiendo el protocolo descrito anteriormente.
- No se extrajeron los filtros tras realizar la laparoscopia.
- En la necropsia se extrajeron las muestras de VCI con los filtros en su interior.

6. RESULTADOS

6.1. IMPLANTACIÓN DE LOS FILTROS

Se implantaron de forma satisfactoria y con el mismo método y vía de abordaje 14 filtros a 7 ovejas. En todos los casos se valoraron los hallazgos cavográficos pre y postimplantación. Sólo hubo que recolocar tres de los filtros 2 Prototipos y un Gunther Tulip. El motivo de esta recolocación fue en dos de ellos fallo en el sistema de liberación, que al soltarse antes de tiempo no quedaban en una posición adecuada, y en el otro ambos filtros se interferían entre sí no dejando que dos patas del filtro que estaba en posición proximal contactaran con la pared de la vena cava. (Tabla 2, Anexo II) (Figs 20 y 21)

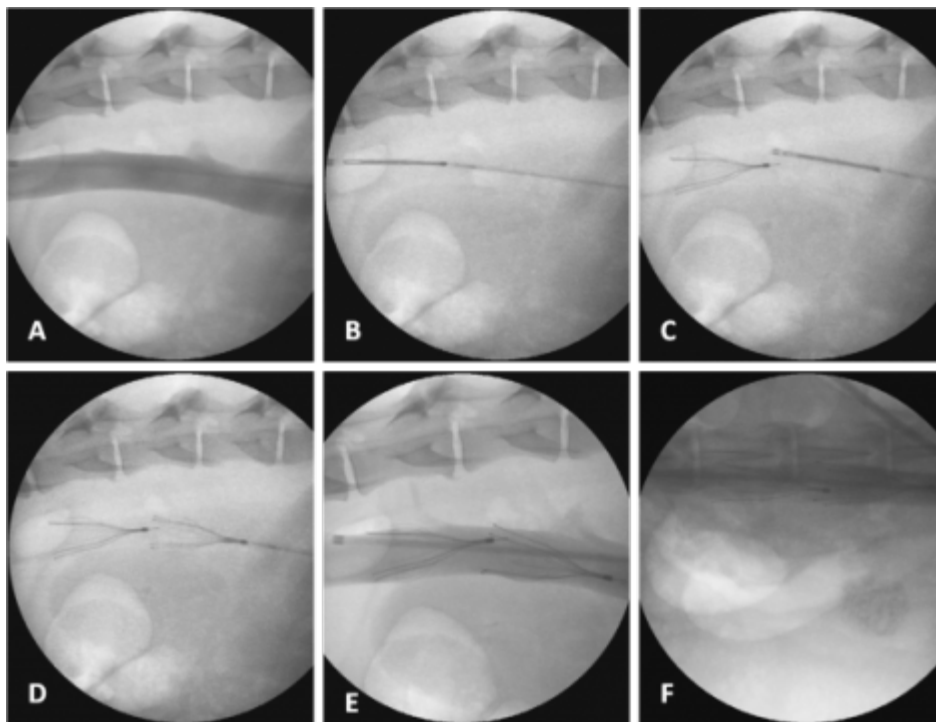


Figura 20. Implantación de doble filtro. A) Cavografía de la VCI; B) Filtro en posición caudal dentro de su vaina, dispuesto a ser liberado; C) Filtro en posición caudal liberado y filtro en posición cefálica dentro de su vaina para ser liberado; D) Filtros liberados en VCI; E) Cavografía en proyección latero-lateral para comprobar la posición de los filtros; F) Cavografía en proyección ventro-dorsal para comprobar la posición de los filtros.

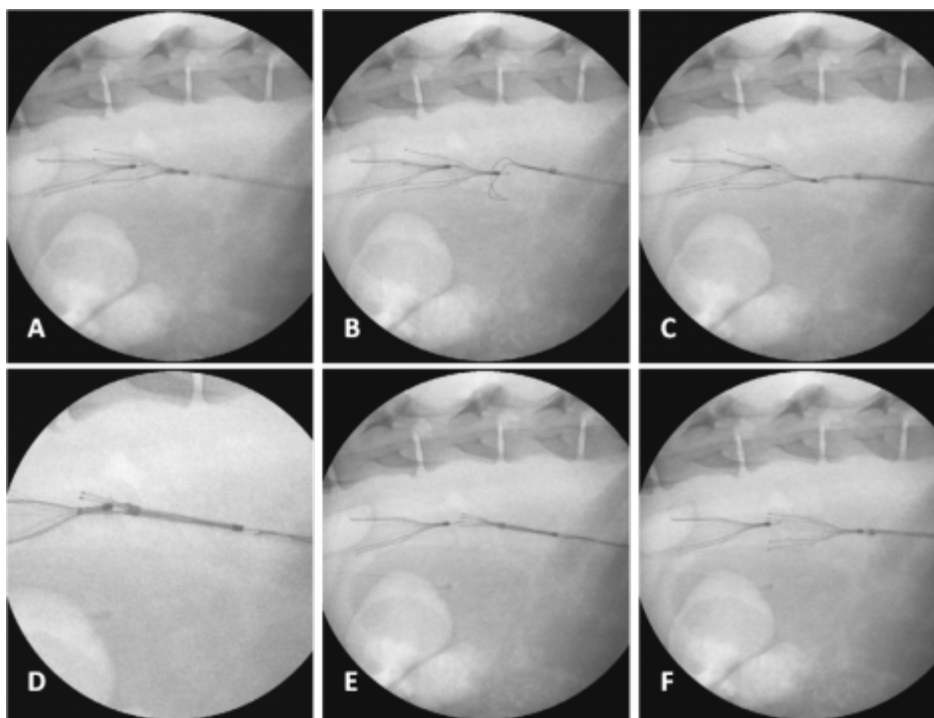


Figura 21. Recolocación del filtro prototipo (posición cefálica). A) Se aprecian ambos filtros muy juntos, B) Lazo del sistema de retirada intentando atrapar el filtro; C) Lazo atrapando el gancho de retirada del filtro; D) Filtro estuchado; E) Reliberando el filtro; F) Filtro reliberado.

En la cavografía postimplantación se valoró la penetración de las patas de los filtros a través de la vena cava. Para poder valorar las cuatro patas se realizó una cavografía latero-lateral y otra ventro-dorsal. (Tabla 3, Anexo II)

La oveja número 44 tuvo que ser sacrificada a los dos días tras haberle implantado los filtros debido a la presencia de síntomas neurológicos. Se realizó una eutanasia humanitaria con inyección de 1g de pentotal sódico (Tiobarbital 1g Braun. B. Braun Vet Care S.A. Barcelona) junto con 20 ml de cloruro potásico (Cloruro de potasio 149mg/ml. B. Braun Medical S.A. Barcelona), mezclado en la misma inyección por vía parenteral.

6.2. CAVOGRAFÍA Y LAPAROSCOPIA A LOS 15 DÍAS

Tras 15 días de haber implantado los filtros se realizó cavografía a dos de los animales del experimento. Al igual que anteriormente se realizaron dos proyecciones fluoroscópicas, una en posición latero-lateral y otra ventro-dorsal, pudiendo valorar así las cuatro patas de los filtros. (Tabla 4, Anexo II) (Fig. 22)

Posteriormente se realizó laparoscopia para observar cuantas patas veíamos y de las mismas cuantas estaban penetrando y así poder hacer una comparativa entre los dos

métodos de imagen. (Tablas 5 y 6, Anexo II) (Figs 23, 24, 25, 26 y 27). Un hallazgo relevante que se observó fue una gran reacción fibrosa alrededor de la zona de los filtros.

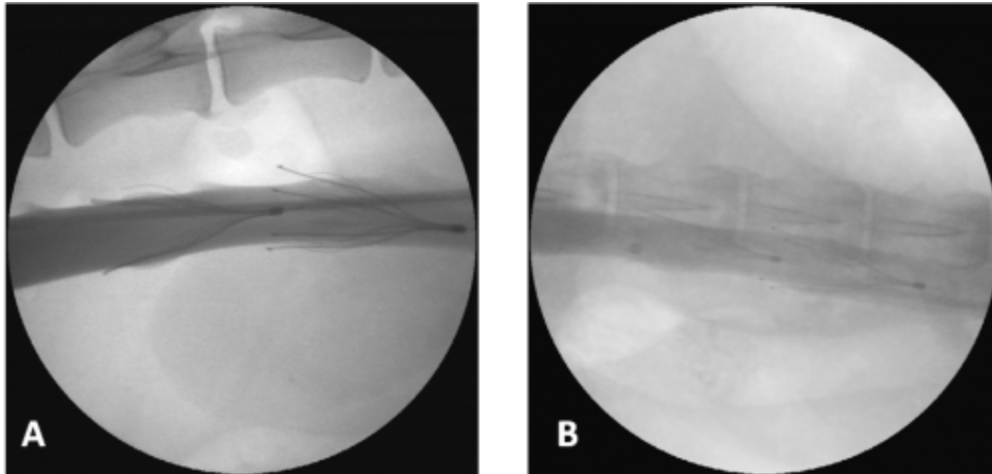


Figura 22. A) Cavografía de la VCI en proyección latero-lateral a los 15 días tras la implantación de los filtros. Se observa el filtro caudal (Celect), izquierda de la imagen, con la pata del mismo que queda en posición dorsal penetrando y el cefálico (prototipo), derecha de la imagen, donde la pata que queda en posición dorsal penetra y la que queda en posición ventral es dudosa. B) Cavografía de la VCI en proyección ventro-dorsal a los 15 días tras la implantación de los filtros. Se observa el filtro caudal (Celect), izquierda de la imagen, donde la pata que queda en posición dorsal está penetrando y el cefálico (prototipo), derecha de la imagen, donde se observan dos patas haciendo tienda de campaña.

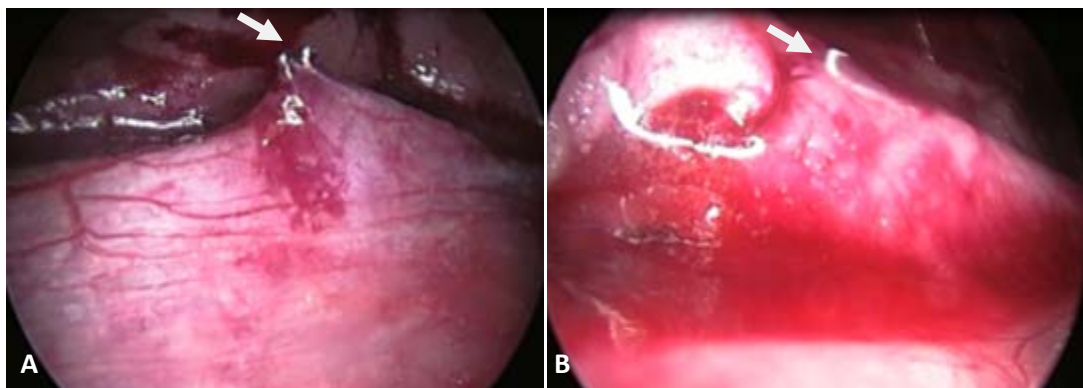


Figura 23. Imagen laparoscópica del animal 102. A) Se observa la pata del filtro Prototipo que queda en posición dorsal fuera de la VCI (flecha). B) Se aprecia la pata que queda en posición dorsal del filtro Celect dentro de la VCI (flecha).

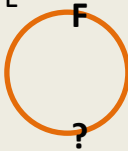

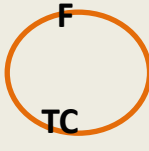
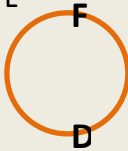
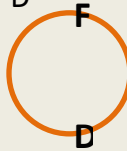
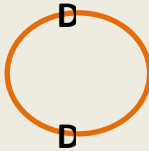
	<u>FLUOROSCOPIA</u>	<u>LAPAROSCOPIA</u>	
Filtro Prototipo en posición proximal	L-L 	V-D 	
Filtro Celect en posición distal	L-L 	V-D 	

Figura 24. Formulario del animal 102 a los 15 días tras la implantación de los filtros para valorar la posición de las patas de los mismos. Donde “L-L” es proyección Latero-Lateral, “V-D” proyección Ventro-Dorsal; “D” significa pata dentro de la vena, “F” significa pata fuera de la vena, “?” significa dudoso y “TC” significa tienda de campaña.

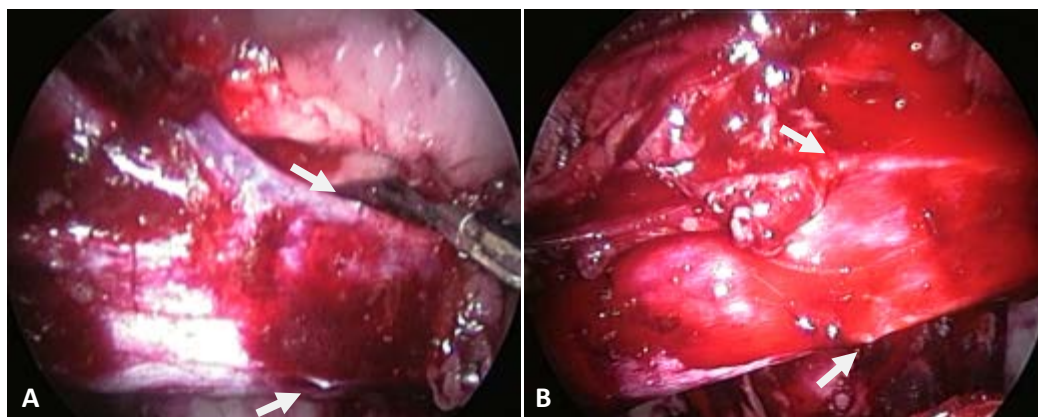


Figura 25. Imagen laparoscópica del animal 89. A) Se observan las patas del filtro Gunther-Tulip que quedan en posición dorsal y ventral dentro de la VCI haciendo tienda de campaña (flechas). B) Se aprecian las patas que quedan en posición dorsal y ventral del filtro Prototipo dentro de la VCI haciendo tienda de campaña (flechas).


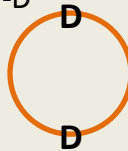
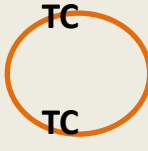

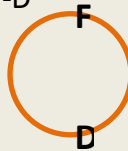
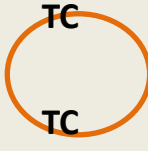
	<u>FLUOROSCOPIA</u>	<u>LAPAROSCOPIA</u>	
Filtro Gunter-Tulip en posición proximal	<div>L-L</div>	<div>V-D</div>	<div></div>
Filtro Prototipo en posición distal	<div>L-L</div>	<div>V-D</div>	<div></div>

Figura 26. Formulario del animal 89 a los 15 días tras la implantación de los filtros para valorar la posición de las patas de los mismos. Donde “L-L” es proyección Latero-Lateral, “V-D” proyección Ventro-Dorsal; “D” significa pata dentro de la vena, “F” significa pata fuera de la vena, “?” significa dudoso y “TC” significa tienda de campaña.

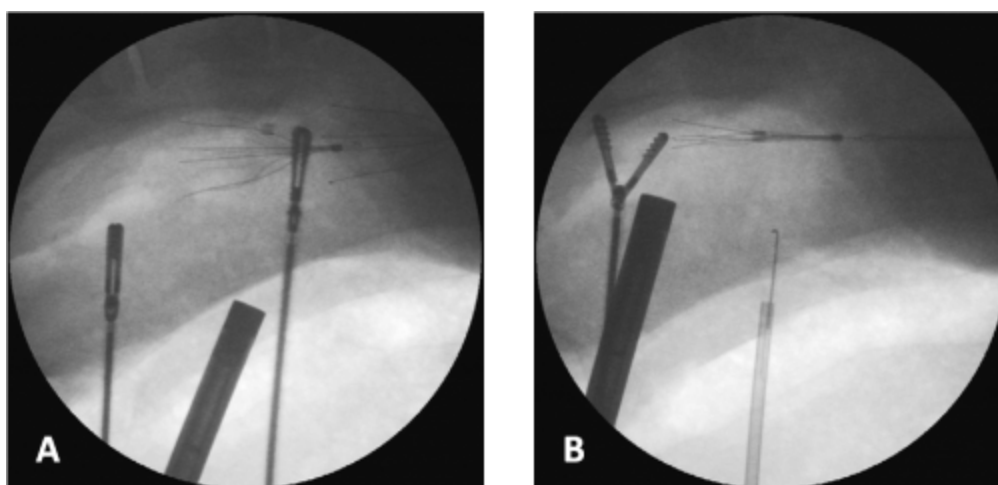


Figura 27. Imagen fluoroscópica donde se ve el instrumental laparoscópico. A) Fluoroscopia para cerciorar la zona de vena cava donde están colocados los filtros. B) Fluoroscopia donde se observa la retirada del filtro.

6.3. CAVOGRAFÍA Y LAPAROSCOPIA A LOS 30 DÍAS

A los 30 días tras haber implantado los filtros se realizó cavografía a dos de los animales del experimento. Al igual que anteriormente se realizaron dos proyecciones fluoroscópicas, una en posición latero-lateral y otra ventro-dorsal, pudiendo valorar así las cuatro patas de los filtros. (Tabla 7, Anexo II). Un dato relevante fue una gran trombosis en una de las ovejías en ambos filtros, por tanto en esta no se pudo valorar la penetración de las patas a través de la pared de la VCI.

Posteriormente se realizó laparoscopia para observar cuantas patas veíamos y de las mismas cuantas estaban penetrando y así poder hacer una comparativa entre los dos métodos de imagen. (Tablas 8 y 9, Anexo II) (Fig. 28). Sólo obtuvimos resultados de una de las ovejas puesto que fue imposible acceder a la zona de la VCI, debido al omento mayor, donde estaban implantados los filtros pese a realizar varios intentos.



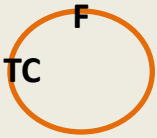
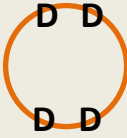
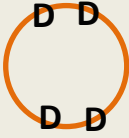
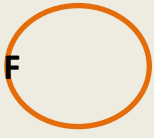
	<u>FLUOROSCOPIA</u>	<u>LAPAROSCOPIA</u>	
Filtro Celest en posición proximal	<div>L-L </div>	<div>V-D </div>	<div></div>
Filtro Prototipo en posición distal	<div>L-L </div>	<div>V-D </div>	<div></div>

Figura 28. Formulario del animal 63 a los 30 días tras la implantación de los filtros para valorar la posición de las patas de los mismos. Donde “L-L” es proyección Latero-Lateral, “V-D” proyección Ventro-Dorsal; “D” significa pata dentro de la vena, “F” significa pata fuera de la vena, “?” significa dudoso y “TC” significa tienda de campaña.

6.4. RETIRADA DE LOS FILTROS

Los cuatro filtros que fueron revisados a los 15 días fueron retirados como se menciona anteriormente, en ninguno se requirió un sistema especial de retirada, puesto que fueron retirados sin ninguna complicación. Los filtros no presentaban ningún tipo de alteración, fractura, ni trombos en su interior. (Fig. 29)

Los filtros revisados a los 30 días se decidió dejarlos en el interior de las venas cavas para su posterior estudio histológico.




Figura 29. A) Filtros Prototipo (izquierda) y Celect (derecha) tras su retirada de la vena cava inferior a los 15 días postimplantación. Se aprecia que están intactos y sin coágulos retenidos. B) Filtros prototipo (izquierda) y Gunther Tulip (derecha) tras la retirada de la vena cava inferior a los 15 días postimplantación. Se aprecia que están intactos y sin coágulos en su interior.

Posteriormente en la cavografía postretirada bajo visión también laparoscópica no se observó ningún dato relevante, las venas estaban en un correcto estado y no hubo extravasación de contraste.

En la inspección macroscópica de la cavidad abdominal: peritoneo y retroperitoneo, prestando especial atención a la zona yuxtarenal en la proximidad donde estaban implantados los filtros de vena cava inferior, se observó una gran reacción inflamatoria alrededor de dicha zona.

ANEXO II. Tablas de resultados.

7. DISCUSIÓN

Aun realizándose importantes avances en el manejo clínico y desarrollo tecnológico de los filtros de vena cava, a pesar de los intentos por conseguir el filtro ideal, este dispositivo no está todavía disponible. Entre la idealidad muchos autores destacan la temporalidad.¹¹⁻³⁶ Pero, ¿cuánto tiempo deben permanecer en el organismo los filtros? Se cree que debería existir un tiempo de ideal recuperación pero no está bien establecido.

A pesar de que no existe un alto grado de evidencia científico-clínica que soporte el uso clínico de los filtros de vena cava inferior (FVCI), éstos han demostrado su eficacia para el tratamiento y prevención de la embolia pulmonar (EP).⁶⁻³² Actualmente existe evidencia clínica suficiente que aconseje el uso de filtros temporales como elección para prevenir y tratar la EP con unos apropiados criterios de selección e indicaciones concretas.¹¹⁻⁴⁷

En la actualidad¹²⁻¹³ se están utilizando distintos tipos de filtros recuperables aprobados por la FDA como son el Recovery, G2, G2X, G2 Express, Eclipse, and Meridian (Bard Peripheral Vascular, Covington, GA); Günter Tulip, Celect (Cook Medical, Bloomington, IN); Optease (Cordis Endovascular; Bridgewater, NJ); Option (Argon Medical Devices; Plano, TX); y ALN (ALN International, Bormes-les-Mimosas, France).

Se desconoce el tiempo apropiado que debería permanecer un filtro en la vena cava inferior para proteger al paciente de episodios de EP. A pesar de que existen múltiples situaciones clínicas diferentes con variables a tener en cuenta, en opinión de algunos autores⁴⁸, este tiempo podría ser de 30 días ya que es período de tiempo razonable que podría contemplar la mayoría de situaciones clínicas y en cualquier caso si fueran necesarios más días debería contemplarse la posibilidad de convertirlo en definitivo.

Este estudio experimental en su diseño inicial se realizó para validar los cambios y modificaciones estructurales introducidas en el modelo de filtro. Este filtro prototipo como ya se ha comentado en la justificación es la evolución última de un primer filtro (FVCI Gunther Tulip) que se modifica y transforma en el filtro Celect y que finalmente se proponen las modificaciones introducidas en el prototipo. Es por ello que en el diseño del estudio se comparan los tres filtros que en definitiva es un solo filtro evolucionado.

El actual trabajo se centra en el estudio de la penetración de los elementos de sostén del filtro en la pared de la vena cava (Fijación – Migración).

Múltiples autores han demostrado que la primera evolución de este filtro (filtro Gunther Tulip) presentaba muy buena fijación a la pared de la VI pero no solo el garfio, sino toda la pata. Ello condiciona dificultad a la hora de retirarlo. El filtro Celect se diseñó para mejorar y facilitar la recuperación del mismo. Efectivamente los autores han demostrado que se puede extraer muy fácilmente en tiempo indeterminado, incluso después de varios meses. Por el contrario tiene el inconveniente de la excesiva penetración del garfio e incluso de las patas con peligro de perforación de vísceras adyacentes. Esta realidad ha sido reflejada en las múltiples comunicaciones de complicaciones en MAUDE. Para evitar este exceso de penetración se diseñó un Celect con un pequeño “tope metálico” que impide que toda la pata pase a través de la pared de la VCI. Todos estos hallazgos se están comprobando en la clínica ya que los tres modelos actualmente están en uso clínico. No se dispone de evidencia anatómica e histológica de estos fenómenos.

En base a los conocimientos y errores en anteriores estudios experimentales con el filtro GT en cuanto al diámetro de vena cava¹⁵⁻⁴³, para el presente estudio se seleccionó un animal adulto con una vena cava de mayor diámetro. El diámetro de la vena cava en la oveja oscila entre 14-20 mm con una morfología redonda, ligeramente ovoidea, pero este varía, como en todos los mamíferos, en dependencia de los movimientos respiratorios. Para el estudio se utilizaron filtros GT (3), Celect (3) y prototipos (6) contruidos para venas cava de hasta 30 mm de diámetro. En todos los estudios se comprobó que el único elemento que contactaba con la pared de la VCI de la oveja era el garfio de las patas largas de los tres tipos de filtro, de forma similar a lo que debería ocurrir en un filtro correctamente implantado (sin angulación) en una vena cava de un humano adulto.

Los filtros Gunther Tulip y Celect disponen, cada uno de ellos de cuatro elementos de sujeción consistentes en cuatro ganchos curvos ($>45^\circ$) que rematan las cuatro patas del filtro GT y las cuatro patas largas del filtro Celect respectivamente. El prototipo es igual al Celect pero con un aplique metálico a modo de tope en las 4 patas de anclaje, de 1 mm de longitud, situado a 1.5 mm de la parte distal. De estos puntos de sujeción depende la seguridad del filtro para no migrar. Estos garfios se clavan en la pared de la

vena pudiéndola atravesar, como se ha podido comprobar en los estudios cavográficos, laparoscópicos y necrópsicos. Como se ha comprobado en el caso de perforaciones, éstas han sido asintomáticas y sin provocar hemorragia retroperitoneal ni hematoma en la pared de la VCI.

Los movimientos respiratorios modifican la morfología y los diámetros de la vena cava, de tal forma que los garfios de sujeción estarían entrando y saliendo de la pared, por lo que los fenómenos de daño-reparación podrían ser constantes. Estas circunstancias producirían un grueso halo fibroso alrededor del garfio pero no lo atraparía, sino que permitiría su movimiento. Estos fenómenos ya se habían observado en otros estudios experimentales con el filtro GT en los que los filtros, transcurriendo un cierto tiempo, no se pudieron recuperar¹⁵. En dicho estudio se comprobó que la fijación del filtro a la pared se produjo en la unión de los pétalos conectados a la pata principal y no en los garfios de sujeción. Efectivamente existía fibrosis pero no englobaba la pata y por consiguiente no constituyó la causa de no recuperación del dispositivo.

Estos hallazgos justifican la necesidad de un modelo de vena cava adecuado para el diámetro del filtro con que fue diseñado.

Además, Millward⁴⁹ reconoce que los filtros implantados con una inclinación superior a 15 grados o que se angulan durante el periodo de permanencia pueden ser difíciles de recuperar. Otros autores⁴⁸⁻⁵⁰ han observado idénticas consecuencias de la inclinación importante del filtro y aconsejan su recolocación en caso de inclinación >15 grados o bien el garfio del vértice o alguna de sus patas entra en contacto con la pared de la vena cava. En el presente trabajo con el fin de evitar sesgos, en los casos en los que se observó inclinación, se procedió a su recuperación y posterior recolocación. Sólo hubo que recolocar tres de los filtros en el momento de la implantación, 2 Prototipos y un Gunther Tulip. El motivo de esta recolocación fue en dos de ellos fallo en el sistema de liberación, que al soltarse antes de tiempo no quedaban en una posición adecuada, y en el otro ambos filtros se interferían entre sí no dejando que dos patas del filtro que estaba en posición proximal contactaran con la pared de la vena cava. A los 15 días postimplantación fueron retirados sin ninguna complicación un filtro GT, uno Celect y dos prototipos.

A los 15 días postimplantación se valoró por cavografía y laparoscopia la penetración de las patas de los filtros a través de la vena cava. En el filtro GT y Celect se vieron 2 de

las 4 patas penetrando por cavografía, mientras que por laparoscopia no se vio ninguna penetrando de las dos patas que se observaban. El prototipo se observaron 4 de las 8 patas penetrando por cavografía y tan sólo una de las 4 vistas por laparoscopia. Un hallazgo relevante que se observó fue una gran reacción fibrosa alrededor de la zona de los filtros. Por lo que nos cabe la pregunta ¿han penetrado y la reacción fibrótica ha hecho que se vuelvan a recubrir las patas de los filtros?

A los 30 días sólo se pudo valorar la penetración en una de las ovejas por la trombosis presente en la zona de los filtros. En la cavografía se observa que del filtro Celect penetran 2 de las 4 patas observadas, mientras que las del prototipo permanecen todas dentro de la vena viéndose también las 4. Por el contrario, en la laparoscopia se observan 2 patas del Celect, penetrando sólo una de ellas y del prototipo se ve una pata únicamente la cual atraviesa la vena cava.

8. CONCLUSIONES

1. El nuevo modelo de filtro recuperable de vena cava inferior, modificado del Celect, no ha mejorado con respecto a sus antecesores (Celect y GT) la posibilidad de penetración en la pared de la VCI. Este hallazgo es más evidente en la observación a 15 días .

2. No hay buena relación entre los hallazgos cavográficos (dos proyecciones) y los observados en la laparoscopia. Existen discrepancias positivas y negativas en ambos procedimientos.

3. Obviamente la laparoscopia tiene mayor objetividad por lo que se demuestra que la fluoroscopia aún utilizando dos proyecciones no es fiable para estudiar la penetración de las patas en la VCI.

4. Los resultados son iniciales con extracciones tan solo a 15-30 días .No obstante, las conclusiones definitivas del estudio con los datos histológicos y los obtenidos de la extracción a 45 días es posible que no se modifiquen o se modifiquen poco con respecto a las presentes.

9. REFERENCIAS BIBLIOGRÁFICAS

1. P.J. Marcos, C. Vilariño Pombo, J. Pavón Freire y P. Marcos Velázquez. Enfermedad Tromboembólica venosa y tromboembolismo pulmonar. *Medicine*. 2010;10(66):4513-9.
2. Adam Torbicki. Enfermedad tromboembólica pulmonar. Manejo clínico de la enfermedad aguda y crónica. *Rev Esp Cardiol*. 2010;63(7):832-49.
3. Luis F. Angel, MD, Victor Tapson, MD, Richard E. Galgon, MD, MS, Marcos I. Restrepo, MD, MS, and John Kaufman, MD. Systematic Review of the Use of Retrievable Inferior Vena Cava Filters. *J Vasc Interv Radiol* 2011; 22:1522-1530.
4. Girard P, Stern J, Parent F. Medical literature and vena cava filters: so far so weak. *Chest* 2002; 122:963-967.
5. Christine L. Hann, Michael B. Streiff. The role of vena caval filters in the management of venous thromboembolism. *Blood Reviews* (2005) 19, 179–202.
6. Ferris E, McCowan TC, Carver DK, McFarland DR. Percutaneous inferior vena caval filters: follow-up of seven designs in 320 patients. *Radiology* 1993; 188(3):851-856. Era el 8!!!
7. Mobin-Uddin K, Mc Lean R, Bolooki H, Jude JR. Caval interruption for prevention of pulmonary embolism. Long-term results of a new method. *Arch Surg* 1969; 9:711-715.
8. Paul D. Stein, MD, Fadi Matta, MD, Russell D. Hull, MBBS, MSc. Increasing Use of Vena Cava Filters for Prevention of Pulmonary Embolism. *The American Journal of Medicine* (2011) 124, 655-661.
9. Kauczor HU. Pulmonary embolism from diagnosis to treatment. *Cardiovasc Intervent Radiol* 2000; 23 Suppl 1: s53-s55.
10. Crochet DP, Stora O, Ferry D, Grossetete R, Leurent B, Brunel P et al. Vena Tech-LGM filter: long-term results of a prospective study. *Radiology* 1993; 188 (3):857-860.
11. DeGregorio MA. Inferior Vena Cava Filter update. *Arch Broneumol* 40:193-195.
12. Jessica M. Andreoli, MD, Robert J. Lewandowski, MD, Robert L. Vogelzang, MD, and Robert K. Ryu, MD. Comparison of Complication Rates Associated with

Permanent and Retrievable Inferior Vena Cava Filters: A Review of the MAUDE Database. *J Vasc Interv Radiol* 2014.

13. Anita Rajasekhar, Michael B. Streiff. Vena cava filters for management of venous thromboembolism: A clinical review. *Blood Reviews* 27 (2013) 225-241.

14. Ido Weinberg, MD,* John Kaufman, MD,y Michael R. Jaff, DO*. Inferior Vena Cava Filters. *J Am Coll Cardiol Interv* 2013;6:539–47.

15. De Gregorio MA, Gimeno MJ, Tobio R, Lostalé F, Mainar A, Beltrán JM, Madariaga B, Alfonso ER, Medrano J, Vilorio A. Animal experience in the Günther Tulip retrievable inferior vena cava filter. *Cardiovasc Intervent Radiol*. 2001 Nov-Dec;24(6):413-7.

16. Sadaf A, Rasuli P, Olivier A, Hadziomerovic A, French GJ, Aquino J, O'Kelly K, Al-Mutairi B. Significant caval penetration by the celect inferior vena cava filter: attributable to filter design? *J Vasc Interv Radiol*. 2007 Nov;18(11):1447-50.

17. McLoney ED, Krishnasamy VP, Castle JC, Yang X, Guy G. Complications of Celect, Günther tulip, and Greenfield inferior vena cava filters on CT follow-up: a single-institution experience. *J Vasc Interv Radiol*. 2013 Nov;24(11):1723-9.

18. Zhou D, Moon E, Bullen J, Sands M, Levitin A, Wang W. Penetration of Celect inferior vena cava filters: retrospective review of CT scans in 265 patients. *AJR Am J Roentgenol*. 2014 Mar;202(3):643-7.

19. Sangwaiya MJ, Marentis TC, Walker TG, Stecker M, Wicky ST, Kalva SP. Safety and effectiveness of the celect inferior vena cava filter: preliminary results. *J Vasc Interv Radiol*. 2009 Sep;20(9):1188-92.

20. Adams JT, Dewese JA. Interrupciones venosas en: Haimovici “Cirugía vascular. Principios y técnicas”. Ed Salvat. Barcelona 1986:952-66.

21. Oscher A, De Bakey M. Intravenous clotting and its sequelae. *Surgery* 1943; 14:679-90.

22. O'Neil EE. Ligation of the inferior vena cava in the prevention and treatment of pulmonary embolism. *N Engl J Med* 1945; 232:6141-6146.

23. Coleman CC. Overview of interruption of the inferior vena cava. *Semin Interv Radiol* 1986; 3:175-187.
24. Spencer FC, Quattlebaum J, Quattlebaum JK Jr, Sharp EH, Jude JR. Plication of the inferior vena cava for pulmonary embolism: a report of 20 cases. *Ann Surg* 1962; 155:827-837.
25. Moretz VH, Rhode CM, Shepherd MH. Prevention of pulmonary emboli by partial occlusion of the inferior vena cava. *Ann Surg* 1956; 5:617-626.
26. Miles RM. Prevention of pulmonary embolism by the use of a plastic vena caval clip. *Ann Surg* 1963(2); 163:192-198.
27. Adams JT, DeWeese JA. Partial interruption of the inferior vena cava with a new plastic clip. *Surg Gynecol Obstet* 1966; 123:1087-1088.
28. DeWeese MS, Hunter DC. A vena cava filter for the prevention of pulmonary embolism: a five year clinical experience. *Arch Surgery* 1985; 51:375-380.
29. Mansour M, Chang AE, Sidelar WF. Interruption of the vena cava for the prevention of recurrent embolism. *Am Surgery* 1985; 51:375-380.
30. Hunter JA, De Laria GA. Hunter vena cava balloon: rationale and results. *J Vasc Surg* 1984; 1:491-7.
31. Pate JW, Melvin D, Cheek RC. A new form of vena cava interruption. *Ann Surg* 1969; 169:873-880.
32. Coleman CC, Castañeda-Zuñiga WR, Amplatz K. Mobin-Uddin vena cava filters. *Semin Interv Radiol* 1986; 3:193-5.
33. Rizk G, Amplatz K. A percutaneous method of introducing the caval umbrella. *Am J Radiol* 1973; 117(4):903-7.
34. Knight L, Amplatz K, Nicolff DM. Alternate method for introduction of inferior vena cava filter. *Surg Gynecol Obstet* 1974; 138(5):762-64.
35. Christopher Molvar, M.D. Inferior Vena Cava Filtration in the Management of Venous Thromboembolism: Filtering the Data. *Semin Interv Radiol* 2012;29:204-217.

36. Kinney T. Update on inferior vena cava filters. *J Vas Interv Radiol* 2003; 14:425-440.
37. John A. Kaufman, MD, Thomas B. Kinney, MD, Michael B. Streiff, MD, Ronald F. Sing, DO, Mary C. Proctor, MS, Daniel Becker, MD, MPH, Mark Cipolle, MD, PhD, Anthony J. Comerota, MD, Steven F. Millward, MD, Frederick B. Rogers, MD, David Sacks, MD, Anthony C. Venbrux, MD. Guidelines for the Use of Retrievable and Convertible Vena Cava Filters: Report from the Society of Interventional Radiology Multidisciplinary Consensus Conference. *World J Surg* (2007) 31: 251–264.
38. Jung-Kyu Lee , Young Ho So , Young Ho Choi , Sung Soo Park , Eun Young Heo , Deog Kyeom Kim, Hee Soon Chung. Clinical course and predictive factors for complication of inferior vena cava filters. *Thrombosis Research* 133 (2014) 538-543.
39. Eric D. McLoney, MD, Venkatesh P. Krishnasamy, MD, Jordan C. Castle, MD, Xiangyu Yang, PhD, and Gregory Guy, MD. Complications of Celect, Günther Tulip, and Greenfield Inferior.
40. Esperanza Montero Aparicio, Ricardo Franco Vicario, Paula Arriola Martínez y Felipe de Miguel de la Villa. Cólico nefrítico causado por filtro de cava tras penetración transmural de la vena cava inferior. *Med Clin (Barc)*. 2007;128(6):237-9.
41. Massimiliano Veroux, MD, PhD, Tiziano Tallarita, MD, Monica Pennisi, MD, and Pierfrancesco Veroux, MD. Late complication from a retrievable inferior vena cava filter with associated caval, aortic, and duodenal perforation: A case report. *J Vasc Surg* 2008;48:223-5.
42. Dayong Zhou, Eunice Moon, Jennifer Bullen. Mark Sands, Abraham Levitin, Weiping Wang. Penetration of Celect Inferior Vena Cava Filters: Retrospective Review of CT Scans in 265 Patients.
43. Alicia Laborda, DVM, PhD, Fernando Lostalé, MD, PhD, José B. Rodríguez, DVM, PhD, Miguel Ángel Bielsa, MD, Miguel Ángel Martínez, Mech E, PhD, Carolina Serrano, DVM, Rocío Fernández, DVM, and Miguel Ángel De Gregorio, MD, PhD. Laparoscopic Demonstration of Vena Cava Wall Penetration by Inferior Vena Cava Filters in an Ovine Model. *J Vasc Interv Radiol* 2011; 22:851-856.

44. Patrick Mismetti, MD, PhD; Karine Rivron-Guillot, MD; Sara Quenet, MS; Herve´ Decousus, MD; Silvy Laporte, MS, PhD; Magali Epinat, MD; and Fabrice Guy Barral, MD. A Prospective Long-term Study of 220 Patients With a Retrievable Vena Cava Filter for Secondary Prevention of Venous Thromboembolism. *CHEST* 2007; 131:223–229.
45. DIRECTIVA 2010/63/UE DEL PARLAMENTO EUROPEO Y DEL CONSEJO de 22 de septiembre de 2010 relativa a la protección de los animales utilizados para fines científicos (Texto pertinente a efectos del EEE). L 276/33, publicada el 20 de octubre de 2010.
46. Ministerio de la Presidencia del Gobierno de España. Real Decreto 53/2013, de 1 de febrero, por el que se establecen las normas básicas aplicables para la protección de los animales utilizados en experimentación y otros fines científicos, incluyendo la docencia. *BOE*. nº 34, publicado el 8 de febrero de 2013.
47. Decousus H. Eight-year follow-up of a randomized trial investigating vena cava filters in the prevention of PE in patients presenting a proximal DVT: The PREPIC trial. *J. Thromb Haemost* 2003; 1 (suppl 1):OC440.
48. De Gregorio MA, Sánchez M, Bonilla D, Medrano J, Benito JL, Mainar A, Higuera T. Filtro opcional Gunther Tulip. Evaluación del grado de dificultad para su recuperación después de cuatro semanas de implantación. Estudio clínico preliminar *Intervencionismo* 2006; 6:20-32.
49. Millward SF. Vena cava filters: continuing the search for an ideal device. *J Vasc Interv Radiol* 2005; 15: 1423-1425.
50. Stavropoulos S, Solomon J, Teratola S. Wall-embedded recovery inferior vena cava filters: imaging features and technique for removal. *J Vasc Interv Radiol*. 2006; 17: 379-382.