



**Universidad  
Zaragoza**



**Universidad de Zaragoza  
Facultad de Ciencias de la Salud**

***Grado en Fisioterapia***

Curso Académico 2013 / 2014

TRABAJO FIN DE GRADO

**Caso de mano traumática con amputación y  
reimplante de dedos.**

**Intervención fisioterápica para las complicaciones.**

**Autora:** Ester Lacuey Barrachina

**Tutores:** Santos Caudevilla Polo y Aurora Ferrer Collados

## ÍNDICE

<b>RESUMEN</b> .....	1
<b>INTRODUCCIÓN</b> .....	2
<b>OBJETIVOS</b> .....	6
<b>METODOLOGÍA</b> .....	6
Características del estudio.....	6
Anamnesis .....	8
Historia clínica.....	8
Valoración fisioterápica .....	9
Pruebas complementarias .....	17
Diagnóstico fisioterápico .....	18
Tratamiento específico.....	18
<b>DESARROLLO</b> .....	21
Evolución y seguimiento .....	21
Discusión .....	32
<b>CONCLUSIONES</b> .....	36
<b>BIBLIOGRAFÍA</b> .....	37
<b>Anexos</b> .....	43
ANEXO I: Dolor de miembro fantasma .....	43
ANEXO II: Consentimiento informado .....	44
ANEXO III: Historia clínica .....	45
ANEXO IV: Escala Visual Analógica (EVA).....	48
ANEXO V: Goniometría (33,35).....	49
ANEXO VI: Valoración del juego articular .....	51
ANEXO VII: Prueba muscular manual: Escala Daniels. (35) .....	53
ANEXO VIII: Escala DASH (Disabilities of the Arm, Shoulder and Hand) .	54
ANEXO IX: Tratamiento muñeca .....	61
ANEXO X: Tratamiento de los dedos.....	62

## RESUMEN.

**Introducción.** Dentro de las lesiones traumáticas laborales, la mano es la porción del cuerpo que se lesiona con mayor frecuencia. Las lesiones complejas de mano son especialmente problemáticas. Tras una lesión traumática o una intervención quirúrgica el mayor riesgo para la función de la mano está relacionado con la rigidez articular. El proceso de rehabilitación de la mano traumática es lento y costoso y conseguir resultados satisfactorios es complicado. En la rigidez digital, el éxito del tratamiento fisioterápico se basa en la movilización precoz y el uso de órtesis para evitar la formación de adherencias y contracturas articulares.

**Objetivo.** Proponer un plan de intervención fisioterápica basado en la evidencia científica para el tratamiento de las complicaciones derivadas de la reparación de tendones del 2º y 3º dedo y reimplantación del 5º.

**Metodología.** El paciente es un bombero de 52 años. Tras un accidente laboral en su mano izquierda (amputación, reimplante y reparación tendinosa) desarrolla una rigidez articular severa. El 21/01/2014 es sometido a una tenoartrolysis de 2º, 3º y 5º dedo y fijación interna de fractura en 5º. Se trataron las complicaciones en una intervención fisioterápica dividida en dos fases. La primera centrada en el tratamiento de cicatrices y la hipomovilidad articular y muscular. La segunda centrada en la hipomovilidad articular y muscular y la sensibilidad.

**Desarrollo.** Con la aplicación del tratamiento se observan mejoras notables en las cicatrices, la sensibilidad y la fuerza muscular. La amplitud articular mejora en todas las articulaciones excepto en la IFP del 3º dedo.

**Conclusiones.** La intervención fisioterápica ha resultado satisfactoria en la ganancia de la amplitud articular y la fuerza muscular y en la recuperación de la sensibilidad, favoreciendo la funcionalidad de la mano.

**Palabras clave.** Mano traumática. Fisioterapia. Reimplante de dedos. Rigidez articular. Cicatrices. Disestesias. Retardo de la consolidación.

## INTRODUCCIÓN.

---

La mano es una de las estructuras más complejas de la anatomía humana (1, 2). Es un órgano complejo en el que cada una de sus partes afecta a la función global. Es por ello que un solo dedo rígido puede trastornar la función de toda la mano (3).

Tiene una triple función: ejecución, recepción de información y comunicación (1, 2). Se considera funcional aquella mano que es capaz de realizar prensiones efectivas (4). Kapandji ha descrito hasta 40 prensiones distintas que utilizamos en distintas actividades de nuestra vida diaria (2).

En la prensión intervienen las tres articulaciones de la cadena articular de los dedos: la metacarpofalángica (MF) posiciona y da comienzo al enrollamiento, la interfalángica proximal (IFP) lo asegura y la interfalángica distal (IFD) lo bloquea (3).

Además, la mano nos proporciona un contacto estrecho con nuestro medio ambiente (1). En palabras de Kapandji la mano es educadora de la vista y el cerebro debido a que como receptor funcional es extremadamente sensible constituyendo el sentido de espacio, superficie, peso y temperatura (2). Es también un elemento clave en la comunicación, consciente e inconsciente, y en el lenguaje corporal (1).

Dentro de las lesiones traumáticas laborales, la mano es la porción del cuerpo que se lesiona con mayor frecuencia, con el consiguiente gasto económico que supone y las graves consecuencias que trae consigo para el paciente y su entorno (1, 5-10).

De acuerdo con la guía clínicas de Chevalier et al. para la asistencia de las lesiones laborales de mano (6) y la de López et al. para la atención de traumatismos de la mano (8) las lesiones traumáticas laborales se clasifican en:

- Abiertas o cerradas

- Simples (comprometen piel y tejido subcutáneo) o complejas (comprometen nervios, vasos sanguíneos, articulaciones, huesos y tendones).

Según el Instituto Nacional de Estadística (INE) en el año 2012 se produjeron 471.223 accidentes de trabajo en España. De forma general las heridas y lesiones simples/superficiales representaron el 31,9%, las fracturas el 7,9% y las amputaciones sólo el 0,3% (10).

De todas las partes del cuerpo la segunda más afectada fueron los dedos de la mano con un 10,9% (la más frecuente durante la jornada 12,4% y más rara vez in itinere con un 1,7%), solo precedidos por las lesiones de pierna y con mucha diferencia respecto al resto de partes del cuerpo (10).

Las lesiones complejas de mano son especialmente problemáticas. Es la región anatómica cuyo resultado funcional final se ve más afectado por la elección del tratamiento médico inicial (5-7). Existe debate en la elección de reimplantación o amputación ante la avulsión de un miembro. Los últimos estudios parecen indicar que los resultados funcionales respecto a la sensibilidad y el rango de movimiento (ROM) después de la reimplantación de dedos son mejores que lo que históricamente es citado en la literatura (5, 7, 11-14). Las reparaciones de tendón deben encontrar el equilibrio entre proporcionar resistencia mecánica suficiente pero minimizar las adherencias y las hipomovilidades. No se conoce todavía el método definitivo de reparación en estos casos (15-17).

Tras una lesión traumática o una intervención quirúrgica el mayor riesgo para la función de la mano está relacionado con la rigidez articular (1, 3-5, 7, 11, 18). Se entiende por rigidez digital la reducción del ROM de la cadena articular de un dedo (3). Su origen está relacionado con un círculo vicioso compuesto por: edema, dolor e inmovilización incorrecta (1, 3, 5, 18).

Como complicaciones derivadas de las amputaciones aparece el dolor de miembro fantasma (DMF) en un 50-80% de los casos (19-21). Puede manifestarse como sensaciones de calambres, ardor, aplastamiento o quemazón en la parte donde previamente se encontraba la extremidad (22). El origen del DMF no se sabe con certeza. Actualmente hay dos corrientes que tratan de explicarlo: origen central y origen periférico (23-25). (ANEXO I).

El proceso de rehabilitación de la mano traumática es lento y costoso y conseguir resultados satisfactorios es complicado (1, 3, 5, 18). El papel que juega la fisioterapia en este proceso es fundamental. Varios estudios coinciden en que una atención adecuada en estos casos disminuye los tiempos de recuperación y la incidencia de complicaciones y secuelas así como la repercusión económica, psicológica y social que traen consigo (1, 3, 5, 6, 18). No obstante, si se realiza una amputación de uno o varios dedos, la repercusión funcional es mayor (26) (Tabla 1).

<b>Dedos amputados</b>	<b>% trabajadores con ocupación recortada</b>
<b>1º dedo</b>	42,9%
<b>2º dedo</b>	72,4%
<b>3<sup>er</sup> dedo</b>	64%
<b>4º dedo</b>	66,7%
<b>4 dedos amputados</b>	Ocupación adaptada
<b>5 dedos amputados</b>	Ocupación limitada

*Tabla 1 - Alteración en la actividad laboral tras amputaciones traumáticas en dedos de la mano por accidente de trabajo (26).*

En los casos de rigidez digital, el éxito del tratamiento fisioterápico se basa principalmente en la movilización precoz, comenzando en la fase inflamatoria desde el mismo día del trauma o de la intervención (1, 3, 6, 11, 18, 27-29). El objetivo es evitar la formación de adherencias y contracturas articulares. Esta movilización se apoya con el uso de órtesis

desde el momento en que se toleren (1, 3, 8, 15-18, 27) dado que se han observado resultados positivos en la mayoría de los casos (3).

Una vez superada la fase inflamatoria, el tratamiento se completa con otras técnicas como hidroterapia, termoterapia o ultrasonidos (1, 30).

En las manos traumáticas, además de la rigidez digital, hay otros aspectos que requieren atención fisioterápica como las cicatrices, edema, alteraciones musculares, alteraciones sensitivas y dolor (1, 6, 8, 18, 30). Todos estos aspectos han de valorarse previamente para plantear un tratamiento acorde a las necesidades del caso.

El tratamiento fisioterápico del miembro fantasma no está todavía protocolizado. Todos los pacientes amputados con este problema son tratados farmacológicamente pero hay estudios que demuestran que estos tratamientos no son del todo eficaces y proponen apoyar el tratamiento farmacológico con otras terapias (25). Desde hace unos años se utiliza la terapia de espejo propuesta por Ramachandram et al. (24, 31, 32).

El tratamiento de manos traumáticas, incluso ya intervenidas, siempre puede estar supeditado a un posible tratamiento quirúrgico posterior (3, 5, 13, 18). No obstante, una buena reeducación funcional puede llegar a evitar el riesgo de posteriores cirugías en 2/3 de los casos (3) pero son muy frecuentes las reintervenciones en los casos de rigidez articular y tendinosa.

Por todo ello se propone la descripción de un proceso de intervención de fisioterapia en un caso complejo de la mano que combina cirugía reparadora de la mano, reimplantación y amputación de los dedos como consecuencia de un accidente de trabajo. La intervención de fisioterapia estará centrada en el tratamiento de las complicaciones derivadas del reimplante y la reparación tendinosa tras cirugía de tenoartrolysis.

## OBJETIVOS.

---

**Objetivo principal:** describir un plan de intervención fisioterápica basado en la evidencia científica para el tratamiento de las complicaciones derivadas de la reparación de tendones del 2º y 3º dedo, amputación del 4º y reimplantación del 5º a partir de los tres meses de evolución desde el accidente y un mes después de una tercera operación de tenoartrólisis contra la rigidez articular.

### **Objetivos secundarios:**

- Disminuir el edema.
- Aumentar y mantener el ROM activo y pasivo de MF, IFP e IFD de 2º, 3º y 5º dedos y muñeca.
- Favorecer la consolidación de la fractura en 2ª falange del 5º dedo.
- Mejorar el proceso de cicatrización.
- Normalizar la fuerza de los extensores y flexores de dedos así como de lumbricales e interóseos y músculos de la muñeca.
- Disminuir disestesias en los dedos y en la palma de la mano.
- Mantener los esquemas motores.
- Mantener la autonomía y conseguir la independencia en las actividades de la vida diaria.

## METODOLOGÍA.

---

### **Características del estudio**

- Diseño: intrasujeto (n=1).
- Modelo: AB, donde las variables independientes influyen sobre las dependientes. (Tabla 2)



VARIABLES DEPENDIENTES	VARIABLES INDEPENDIENTES
<b>ROM activo y pasivo</b>	Hidroterapia Tracciones y deslizamientos Movilizaciones pasivas globales Férula
<b>Fuerza muscular</b>	Movimientos resistidos Resistor de dedos Ejercicios activos (pelota, plastilina...)
<b>Acortamiento muscular</b>	Estiramientos musculotendinosos pasivos (contracción relajación) Autoestiramientos musculotendinosos
<b>Sensibilidad</b>	Texturas (cepillos, guante de crin...) Golpeteos
<b>Cicatriz</b>	Masaje (pinzado, zigzag...) Cicapost Ventosas Ultrasonidos
<b>Edema</b>	Drenaje linfático manual
<b>Consolidación ósea</b>	Magnetoterapia
<b>Funcionalidad de la mano</b>	Ejercicios activos funcionales Terapia ocupacional

Tabla 2- Clasificación de las variables.

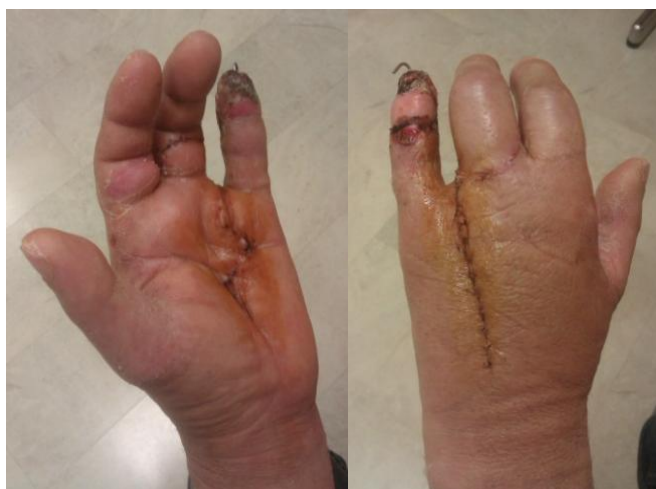- Materiales: camilla, cubas de remolino, toalla, vendas, férula dinámica extensora de dedos, resistor de dedos, plastilina, pelota gomaespuma, texturas (cepillos, guante de crin, gomas...), crema Cicapost para masaje en cicatriz, ventosas, máquina de magnetoterapia y máquina de ultrasonidos.
- Se obtuvo el consentimiento informado del paciente (ANEXO II).

## Anamnesis

- Datos personales:
  - o Edad: 52 años
  - o Talla: 1,80m    Peso: 74Kg
  - o Profesión: bombero
  - o Mano dominante: derecha
  
- Fecha del accidente: 03/10/2013
  
- Fecha de la intervención quirúrgica: 21/01/2014
  
- Fecha de la valoración fisioterápica: 17/02/2014 (se esperó a la retirada de vendaje y puntos).
  
- Sintomatología actual: rango de movimiento limitado en la MF, IFP e IFD de 2º, 3º y 5º dedo; disestesias en 2º, 3º y 5º dedo; DMF; dolor en el movimiento pasivo en posición ajustada.

## Historia clínica

El día 3/10/2013 sufre un accidente laboral en su mano izquierda. Es intervenido de urgencia en la MAZ donde se le realiza una reparación de los tendones extensores y flexores de 2º y 3º dedos; y una osteosíntesis, mediante agujas de Kirschner y sutura vasculonerviosa en 4º y 5º dedos. El 24/04/2013 se le realiza una amputación estética del 4º dedo por sufrimiento vascular y necrosis (Imagen 1).



*Imagen 1. Mano tras reimplante, amputación y reparación tendinosa.*

Después de recibir tratamiento fisioterápico tras la intervención, presenta una rigidez articular muy severa y el 21/01/2014 es sometido a una intervención de tenoartrolysis de 2º, 3º y 5º dedo. En esta misma se realiza una fijación interna de la fractura de la falange media del 5º dedo.

El tratamiento fisioterápico postoperatorio de esta tercera intervención comienza el día 22/01/2014. Mientras el paciente está ingresado realiza 2 sesiones de fisioterapia, mañana y tarde. A partir del alta de ingreso, el 25/01/2014, se mantiene la sesión matutina.

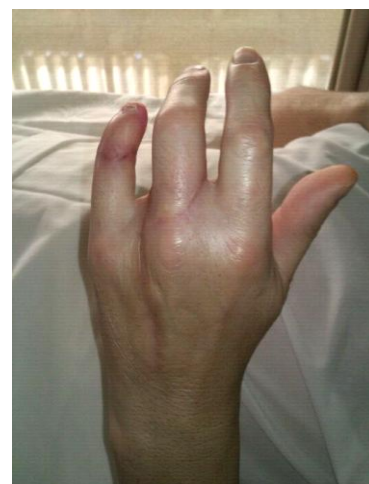La historia clínica se describe con más detalle en el ANEXO III.

### Valoración fisioterápica (17/02/2014)

Se ha seguido el modelo propuesto por Nicola J. Petty y Ann P. Moore (30), contrastado y completado con otras fuentes que versan sobre la valoración fisioterápica para miembro superior (3, 5, 6, 8, 33-35).

Las medidas relativas a la goniometría y pinzometría son la media de tres mediciones que se realizaron con el objetivo de disminuir el error de medida intrasujeto (35).

- **Observación general** (30)  
*Posición normal en articulaciones de MS, cuello y cabeza. Alteración sólo en mano intervenida.*
  
- **Observación detallada** (30) (Imagen 2)
  - o Postura (34)
    - *Tendencia a dedos en garra.*
  
  - o Masa muscular
    - *Masa muscular disminuida respecto al lado sano.*



*Imagen 2- Aspecto inicial de la mano.*

- Partes blandas (1, 3, 5, 6, 8, 34)
  - Color: *enrojecimiento en el 5º dedo.*
  - Crecimiento del vello: *negativo.*
  - Uñas quebradizas: *problemas en 5º dedo.*
  - Infección del lecho ungueal: *negativo.*
  - Palma de la mano sudorosa o seca: *negativo.*
  - Piel brillante: *ligeramente.*
  - Cicatriz: *adheridas; tensa en la comisura entre 3º-5º.*
  - Deformación osteoarticular: *enmascarada por edema.*
  - Otras observaciones: *piel muy fina en 5º dedo.*
  
- Volumen de la extremidad  
 Medidas centimétricas (3, 6, 30, 33)
  - *De forma general se observa la mano y los dedos edematosos (Tabla 3).*

MIEMBRO	Contorno en Cm	
	Mano afectada	Mano sana
<b>2º dedo</b>	7	6,5
<b>3º dedo</b>	8,5	6,5
<b>5º dedo</b>	6,2	5,4
<b>Mano</b>	24,5	23

*Tabla 3 – Medidas centimétricas del volumen de mano y dedos en comparación con el lado sano.*

Para realizar las medidas centimétricas del contorno se toman las siguientes referencias (6):

- **Mano:** cinta métrica por debajo de la MF de 1º y 5º dedo.
- **Dedos:** cinta métrica por debajo de la IFP.

- Dolor en reposo
  - Escala EVA: *Puntuación 0.* (ANEXO IV)
    - En ningún momento se provoca dolor.

○ Actitudes y sentimientos del paciente

Destaca la buena actitud del paciente y el conocimiento perfecto de su patología. Es optimista y tiene buena disposición para trabajar. Es consciente de lo largo de su proceso pero hay días en los que le sobrepasa la lentitud del progreso.

- **Valoración articular** (3, 5, 6, 8, 30, 33-35)

○ Rango articular (3, 5, 6, 8, 30, 33-35)

Goniometría activa y pasiva (ANEXO V)

- *Se puede apreciar una restricción del movimiento activo y pasivo (Tabla 4 y 5):*
  - *El dedo más limitado es el 3º dedo.*
  - *La articulación más limitada es la IFP.*

Dedos	Articulaciones	FLEXIÓN				EXTENSIÓN			
		Activo		Pasivo		Activo		Pasivo	
		Afecta	Sana	Afecta	Sana	Afecta	Sana	Afecta	Sana
<b>2º dedo</b>	MF	65	85	76	100	5	25	10	40
	IFP	77	100	90	105	-15	10	-10	20
	IFD	54	75	62	85	-15	5	0	15
<b>3º dedo</b>	MF	64	87	75	103	-4	25	15	40
	IFP	62	95	79	113	-40	10	-35	15
	IFD	30	80	50	87	-10	5	0	15
<b>5º dedo</b>	MF	40	93	50	107	17	35	35	80
	IFP	FQ	90	FQ	105	FQ	5	FQ	10
	IFD	FQ	85	FQ	95	FQ	0	FQ	25

Tabla 4 – Amplitud del movimiento de flexoextensión activo y pasivo de MF, IFP e IFD de 2º, 3º y 5º dedo expresada en grados. Comparación con el lado sano. FQ: Fijación quirúrgica.

Articulación	Flexión				Extensión			
	Activo		Pasivo		Activo		Pasivo	
	Afecta	Sana	Afecta	Sana	Afecta	Sana	Afecta	Sana
Muñeca	47	70	55	90	50	70	70	90
	Desviación radial				Desviación cubital			
	Activo		Pasivo		Activo		Pasivo	
	Afecta	Sana	Afecta	Sana	Afecta	Sana	Afecta	Sana
	5	15	7	20	5	30	10	41

Tabla 5 – Amplitud activa y pasiva de los movimientos de flexoextensión y desviaciones laterales de la muñeca expresada en grados. Comparación con el lado sano.

- Calidad de movimiento y Sensación terminal (30, 34, 35)
  - *Articulaciones IFP e IFD del 2º y 3º dedo: resistencia firme+ en flexión y extensión.*
  - *IFP e IFD del 5º dedo presentan resistencia firme+ en la flexión y dura en la extensión.*
  - *Articulación de la muñeca: resistencia firme+ en flexión y extensión.*
  
- Juego articular (30, 34, 35) (ANEXO VI)
  - *Articulaciones IFP del 2º y 3º dedo, IFP e IFD del 5º dedo y muñeca: cantidad disminuida y calidad de movimiento alteradas.*
  
- **Valoración muscular** (3, 5, 6, 8, 30, 33-36)
  - Balance muscular manual (30, 35, 36) (ANEXO VII)  
Según escala Daniels: valores de 0-5 con signos +/- (35).
    - *Aparece un déficit general en los dedos: valores 3-4.*
      - *Déficit importante en extensión: valores 0-1+.*  
(Tabla 6).
    - *Se observa un déficit mínimo en las desviaciones de la muñeca: valores 4+-5 (Tabla 7).*

➤ DEDOS

MÚSCULO (Función)	GRADOS		
	2º dedo	3º dedo	5º dedo
Lumbricales/interóseos (flex. de la MF, ext. IFP e IFD)	3+	3+	3
Flexor común superficial (flex. de la IFP)	3+	3+	3
Flexor común profundo (flex. de la IFD)	3+	3	0
Extensor común de los dedos (ext. de la MF)	1+	1+	0
Interóseos dorsales (ABD de los dedos)	4	3/3	3
Interóseos palmares (ADD de los dedos)	3	-	3

Tabla 6 – Valoración de la fuerza muscular en dedos. Función individual dedo 2º, 3º y 5º.

➤ MUÑECA

FUNCIÓN	GRADO
<b>Flexión</b>	5
<b>Extensión</b>	5
<b>Desviación radial</b>	4+
<b>Desviación cubital</b>	4+

Tabla 7 – Valoración de fuerza muscular en muñeca. Grupos musculares.

- Fuerza muscular  
Pinzometría (3, 8, 30, 33, 35).
  - Se pueden apreciar déficits importantes (Tabla 8).

PINZA	DEDOS OPERANTES	FUERZA EN KG	
		Afectada	Sana
Termino-terminal (mandíbula)	1 <sup>o</sup> -2 <sup>o</sup>	2	5
	1 <sup>o</sup> -3 <sup>o</sup>	1,5	4,5
	1 <sup>o</sup> -5 <sup>o</sup>	0	3
Subtérmino-terminal	1 <sup>o</sup> -2 <sup>o</sup>	3	6
	1 <sup>o</sup> -3 <sup>o</sup>	2	5,5
	1 <sup>o</sup> -5 <sup>o</sup>	0	2,5
Subtérmino-subterminal	1 <sup>o</sup> -2 <sup>o</sup>	2,5	6
	1 <sup>o</sup> -3 <sup>o</sup>	2	6
	1 <sup>o</sup> -5 <sup>o</sup>	0	3
Latero-lateral	1 <sup>o</sup> -2 <sup>o</sup>	4,7	9
	2 <sup>o</sup> -3 <sup>o</sup>	1,5	2,5
	3 <sup>o</sup> -5 <sup>o</sup>	1	2,5
Laterosubterminal (llave)	2 <sup>o</sup> -1 <sup>o</sup>	6,5	9,5
Pinza trípode	1 <sup>o</sup> -2 <sup>o</sup> -3 <sup>o</sup>	6	9,5

*Tabla 8 – Valoración de la fuerza de pinzas con pinzómetro en comparación con el lado sano.*

- **Pruebas de longitud muscular y movilidad tendinosa longitudinal y accesoria (34)**
  - La amplitud de movimiento de extensión de los dedos y la muñeca está restringida por acortamiento del grupo de los flexores largos de los dedos.
  - El deslizamiento de los tendones flexores de los dedos 2<sup>o</sup> y 3<sup>o</sup> parece estar disminuido.
  - La amplitud de movimiento de flexión de los dedos y muñeca restringida por acortamiento del extensor común de los dedos.



- **Pruebas neurológicas** (3, 5, 6, 8, 30, 34) (Tabla 9)

<b>SENSIBILIDAD</b>		<b>PRUEBA (ojos cerrados)</b>	<b>RESULTADO</b>
<b>Táctil</b>	<b>Protopática</b>	Distinguir texturas - Pincel y algodón.	<i>Déficit general. Destacan zonas de cicatriz, 5º dedo y pulpejo de 3º dedo</i>
	<b>Epicrítica</b>	Discriminación entre dos puntos - Compás de Weber.	<i>Déficit general. Destacan zonas de cicatriz y pulpejo de 3º dedo (+10mm).</i>
<b>Dolorosa</b>		Distinguir entre punta de aguja y extremo romo.	<i>Déficit general. HIpoestesia en cicatrices, 2º y 3º.</i>
<b>Térmica</b>		Distinguir estímulos fríos y calientes - Tubos de agua	<i>Hipersensibilidad en 5º dedo.</i>
<b>Vibratoria</b>		Identificar la vibración - Diapasón.	Normal.
<b>Presión profunda (barestesia)</b>		Distinguir presiones profundas y superficiales - Presiones manuales.	Normal.
<b>Propiocepción</b>		Reconocer distintas posiciones de muñeca y dedos.	Normal.
<b>Esterognosis</b>		Reconocimiento de objetos - Moneda, clip, formas geométricas,	Normal.

*Tabla 9 – Sensibilidades exploradas, pruebas de valoración sensitiva empleadas y resultados obtenidos.*

- **Pruebas especiales**

- Valoración vascular
  - *Alteraciones en el 5º dedo en lecho ungueal, temperatura y color (5, 6)*

- **Capacidad funcional**

o Prensiones (2) (Tabla 10)

- *Déficits importantes en la mayoría de las prensiones.*

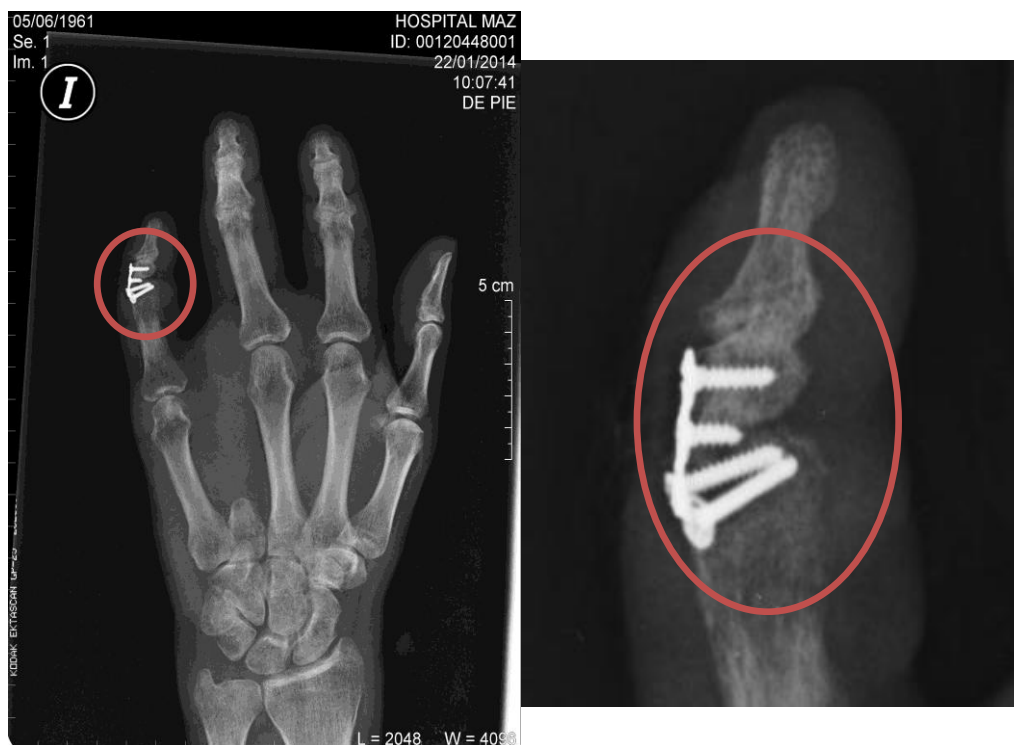<b>Tipos de prensiones</b>			<b>Calidad</b>
<b>Graduación:</b>			
0= Ausencia de trastornos			
1= Mínimo trastorno, que no perjudica la eficacia de la toma (temblor, lentitud...)			
2= Perturbaciones importantes, puede realizarse una prensión, mala funcionalidad.			
3= Imposibilidad de realizar la función requerida			
<b>Presas bidigitales</b>	Oposición terminal	Coger una aguja	3
	Oposición subterminal	Sostener un papel	1
	Opos. subtérmino lateral	Girar una llave	3
	Interdigital laterolateral	Sostener un cigarrillo	1
<b>Presas pluridigitales</b>	Tridigital	Escribir	3
	Tridigital-lateral	Desenroscar un tapón	3
	Tetradigital de pulpejo	Sostener una pelota	2
	Tetradigital pulpejo-lateral	Desenroscar una tapa	3
	Pentadigital pulpejo (pulpejo-lateral)	Sostener una pelota	2
	Pentadigitales comisural	Coger un cuenco	2
	Pentadigital panorámica	Sostener un CD	3
	Presa en garra	Sostener una bolsa	3
<b>Presas palmares</b>	Digitopalmar	Sostener el volante de un coche	3
	Palmar(dirección/fuerza)	Uso de martillo	3
	Palmar cilíndrica	Sostener un vaso	2
	Centrada direccional	Uso de tenedor	2
	Palmar de soporte	Sostener una bandeja	3
	Palmar hueca	Sostener agua	3

*Tabla 10 - Valoración cualitativa de las pinzas descritas (2). Clasificación categórica adaptada.*

- Escala DASH (Disabilities of the Arm, Shoulder and Hand) (ANEXO VIII)
  - *Puntuación de 68,33* sin considerar el módulo opcional de trabajo ni actividades especiales.

### Pruebas complementarias

La exploración radiográfica de control del día 22/01/2014 es normal salvo en la falange medial del 5º dedo en la que se observa la fractura conminuta fijada con placa y 4 tornillos sin consolidar (Imagen 3).



*Imagen 3. Radiografía dorsal de mano izquierda. 22/01/2014, día después de la operación de tenoartrolysis. Ampliación de la fractura en la falange media del 5º dedo con placa y tornillos de fijación.*

## Diagnóstico fisioterápico

- Hipomovilidad en las articulaciones interfalángicas de 2º, 3º y 5º dedo y de muñeca.
- Déficit de fuerza en los músculos largos y cortos de los dedos, pero especialmente en los extensores largos.
- Déficit de deslizamiento de los tendones flexores largos de los dedos.
- Alteraciones de la sensibilidad superficial en diversas regiones de 2º, 3º y 5º dedo y en todas las zonas de cicatriz.
- Retardo de consolidación en la fractura de la falange intermedia del 5º dedo.
- Déficit general en la calidad funcional de la mano, que le impide realizar sus actividades laborales.

## Tratamiento específico

El tratamiento ha sido estructurado en dos fases. La primera, de 4 semanas, buscó principalmente la disminución del edema, favorecer el proceso de cicatrización y el aumento del ROM. La segunda fase, de 8 semanas, se centró en aumentar y mantener el ROM, fortalecer la musculatura y recuperar la sensibilidad.

El tratamiento está basado en la evidencia encontrada acerca del tratamiento fisioterápico de la mano traumática y la rigidez articular (1, 6, 8, 17, 18, 30, 33-35).

### ➤ **FASE 1** (1-4 semanas)

Objetivos: disminuir el edema, aumentar ROM de muñeca y dedos, mantener y aumentar la movilidad tendinosa, estirar la musculatura, flexibilizar las cicatrices, favorecer la consolidación de la fractura.

- **Hidroterapia** (1, 6, 8, 35)  
20 minutos. 37-40°C.
  - Baños de remolino
  - Movilizaciones activas y autopasivas
  - Movilizaciones pasivas (dedos)
  
- **Tratamiento de la muñeca** (34) (ANEXO IX)
  - Tracciones grado I intermitentes (2 minutos).
  - Tracciones grado III (5 repeticiones de 30 segundos).
  - Deslizamientos grado III (5 repeticiones de 30 segundos).
  
- **Tratamiento de 2º, 3º y 5º dedos** (34) (ANEXO X)
  - Tracciones grado I de MF, IFP e IFD
    - Excepto IFP e IFD del 5º.
  - Tracciones grado III de MF, IFP e IFD (5 repeticiones de 30 segundos cada una).
    - Excepto IFP e IFD del 5º.
  - Deslizamientos grado III de MF, IFP e IFD (5 repeticiones de 30 segundos cada una).
    - Excepto en IFP e IFD del 5º.
  - Movilizaciones globales
  
- **Cicatriz**
  - Aplicación de cicapost
  - Masaje en zigzag, estirar y despegar y pinzado rodado (8)
  - Depresoterapia con ventosas.
  
- **Estiramiento muscular** (1)
  - Estiramientos pasivos "contracción-relajación" de flexores y extensores largos de muñeca y dedos (15 segundos).
  
- **Magnetoterapia en 5º dedo** (37, 38)
  - Tiempo: 20-30 min. Intensidad: 90 Gauss continua.
  
- **Drenaje linfático manual en dedos y mano** (18)

- **Ejercicios para casa** (1, 6, 8)
  - o Movilizaciones activas y activo-asistidas de muñeca y MF, IFP e IFD de 2º, 3º y 5º dedos (mínimo 10 minutos y 2 veces al día)

➤ **FASE 2** (4-12 semanas)

Objetivos: aumentar el ROM y mantenerlo, normalizar la fuerza muscular, estirar la musculatura, mantener y aumentar la movilidad tendinosa, disminuir la tensión en la cicatriz comisural entre 3<sup>er</sup>-5º, normalizar la sensibilidad, favorecer la consolidación de la fractura.

Al tratamiento de la fase 1 se le añade lo siguiente:

- **Tratamiento de 2º, 3<sup>er</sup> y 5º dedos**
  - o Movilizaciones globales: Vendaje en puño (5 minutos)
- **Cicatriz**
  - o Ultrasonidos (1, 35).
    - Tiempo: 5-10min. Intensidad: 1Mhz.
- **Estimulación sensitiva** (1, 8, 39, 40)
  - o Texturas: cepillos, guante de crin, toallas, gomas...
  - o Golpeteos en cicatriz.
- **Reforzamiento muscular** (1)
  - o Movilizaciones resistidas (10 repeticiones, 75-80% de la carga máxima, 3 series)
  - o Como resistores se utilizaron plastilina, pelota gomaespuma, resistor de dedos.
- **Ejercicios para casa** (1, 6, 8)
  - o Fortalecimiento de flexores y extensores de los dedos.
  - o Autoestiramiento musculotendinoso de los flexores.
  - o Baños de agua caliente con movilizaciones activas
  - o Férula dinámica extensora de dedos (1, 3, 8, 15-17, 27)
    - Implantación progresiva a tolerancia del paciente.

## DESARROLLO.

---

### Evolución y seguimiento

Se realizó una valoración control al mes del tratamiento (final de la Fase 1) y una al final del mismo (final de la Fase 2).

- **Observación general**

La mano ha mejorado su aspecto.

- **Observación detallada** (Imagen 4)

o Postura

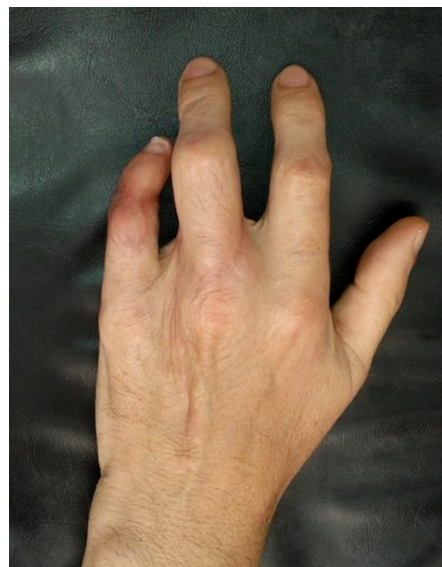- *Continúa la tendencia de los dedos en garra.*

o Masa muscular

- *Ha mejorado respecto a la valoración inicial pero no se ha normalizado.*

o Partes blandas

- *Color: se mantiene el enrojecimiento del 5º dedo.*
- *Crecimiento del vello: negativo.*
- *Uñas quebradizas: negativo*
- *Infección del lecho ungueal: negativo.*
- *Palma de la mano sudorosa o seca: negativo.*
- *Piel brillante: negativo.*
- *Cicatrices: libres, disminución de la tensión en la comisural entre 3º-5º.*
- *Deformación osteoarticular: IFP de 3º dedo ensanchada.*
- *Otras observaciones: piel 5º dedo muy fina.*



*Imagen 4. Aspecto final de la mano.*

- Volumen de la extremidad (Tabla 11)

MIEMBRO	CONTORNO EN CM			
	Inicial	Mitad	Final	Mano Sana
2º dedo	7	6,8	6,5	6,5
3º dedo	8,5	8,2	7,2	6,5
5º dedo	6,2	6	5,5	5,4
Mano	24,5	24,1	23,1	23

Tabla 11 – Evolución del perfil inflamatorio y comparación con lado sano.

- ✓ El volumen ha sido normalizado respecto al lado sano.
- ✓ Queda una diferencia de 0,7cm en el 3<sup>er</sup> dedo debido a una deformación articular.

- Dolor en estático

- EVA: *puntuación 0.*
  - En ningún momento se provoca dolor.

- Actitudes y sentimientos del paciente

Destacan la desmotivación y el cansancio en su actitud. Pierde implicación en el tratamiento. Está a la espera de una siguiente intervención.

- **Valoración articular**

Se ha decidido analizar los resultados de cada dedo por separado ya que la evolución que ha seguido cada uno ha sido distinta.

El 5º dedo no se incluye ya que el tratamiento de movilización no estaba indicado y estaba pendiente de consolidación ósea.

- Rango articular



➤ MUÑECA (Tabla 12 y 13)

MOVIMIENTO	ACTIVA			PASIVA		
	Inicial	Mitad	Final	Inicial	Mitad	Final
<b>Flexión</b>	47°	60°	<b>70°</b>	55°	57°	<b>85°</b>
<b>Extensión</b>	50°	55°	<b>60°</b>	70°	73°	<b>75°</b>
<b>Desviación Cubital</b>	18°	20°	<b>30°</b>	28°	32°	<b>40°</b>
<b>Desviación Radial</b>	5°	7°	<b>10°</b>	10°	11°	<b>15°</b>

Tabla 12 – Evolución de la amplitud activa y pasiva de los movimientos de flexoextensión y desviaciones laterales de muñeca expresada en grados.

Articulación	Flexión				Extensión			
	Activo		Pasivo		Activo		Pasivo	
Muñeca	Afecta	Sana	Afecta	Sana	Afecta	Sana	Afecta	Sana
	70	70	85	90	60	70	75	90
	Desviación radial				Desviación cubital			
	Activo		Pasivo		Activo		Pasivo	
	Afecta	Sana	Afecta	Sana	Afecta	Sana	Afecta	Sana
	10	15	15	20	30	30	40	41

Tabla 13 – Amplitud activa y pasiva final de movimientos de flexoextensión y desviaciones laterales de muñeca expresada en grados. Comparación con el lado sano.

- ✓ La amplitud articular ha quedado normalizada respecto al lado sano, excepto la extensión que mantiene una limitación de 10° en activo y 15° en pasivo.

➤ SEGUNDO DEDO (Tabla 14 y 15)

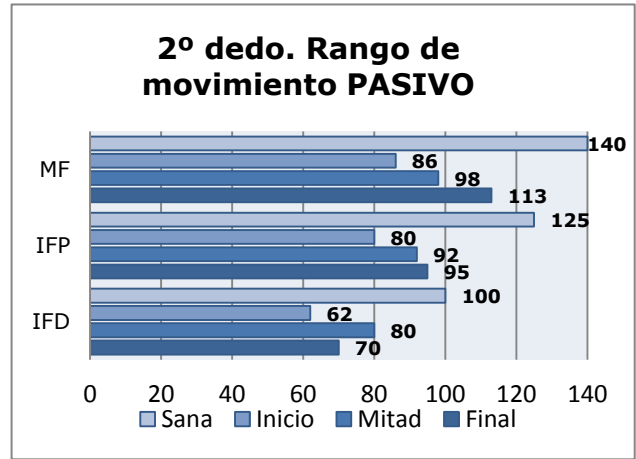
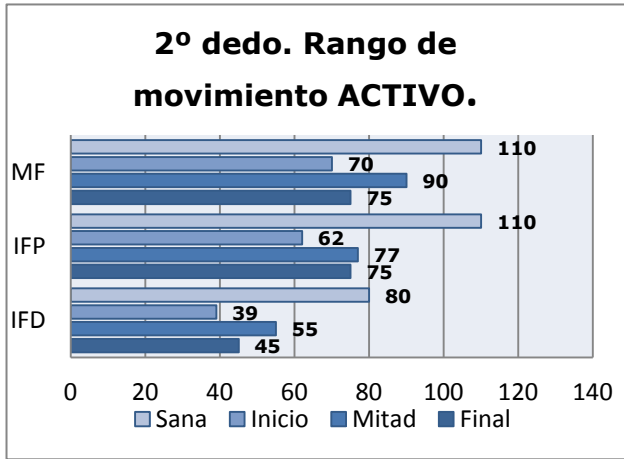
MOVIMIENTO		MF			IFP			IFD		
		Inicial	Mitad	Final	Inicial	Mitad	Final	Inicial	Mitad	Final
Flexión	Activa	65°	80°	65°	77°	85°	80°	54°	60°	50°
	Pasiva	76°	83°	88°	90°	97°	95°	62°	75°	65°
Extensión	Activa	5°	10°	10°	-15°	-8°	-5°	-15°	-5°	-5°
	Pasiva	10°	15°	25°	-10°	-5°	0°	0°	5°	5°

Tabla 14 – Evolución de la amplitud del movimiento articular en 2º dedo expresada en grados.

Miembro	Articulaciones	FLEXIÓN				EXTENSIÓN			
		Activo		Pasivo		Activo		Pasivo	
		Afecta	Sana	Afecta	Sana	Afecta	Sana	Afecta	Sana
2º dedo	MF	65	85	88	100	10	25	25	40
	IFP	80	100	95	105	-5	10	0	20
	IFD	50	75	65	85	-5	5	5	15

Tabla 15 – Amplitud final del movimiento de flexoextensión activo y pasivo de MF, IFP e IFD de 2º dedo expresada en grados. Comparación lado sano.

- ✓ Se observa un aumento progresivo en extensión activa y pasiva, media de 8,3° y 10° respectivamente. Aumento en flexión hasta la mitad del tratamiento; de mitad al final estancamiento en pasiva y descenso en activa; variación media -0,3° activo y 8,6° pasivos. (Tabla 14).
- ✓ Se aprecia todavía una diferencia de 10-20° respecto al lado sano (Tabla 15).



Gráficas 1 y 2 – Evolución del rango de movimiento activo y pasivo, respectivamente, en 2º dedo.

➤ TERCER DEDO (Tabla 16 y 17)

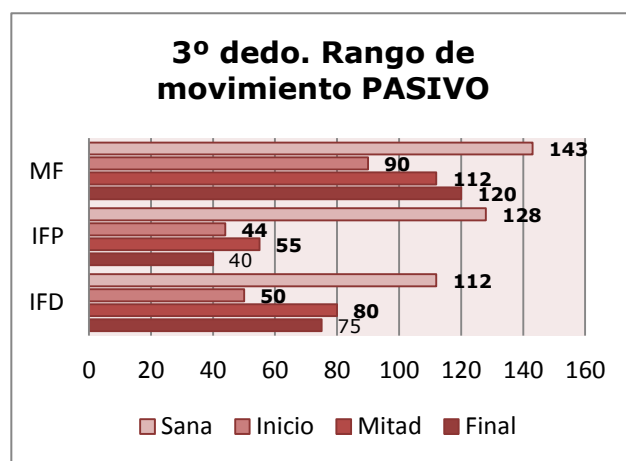
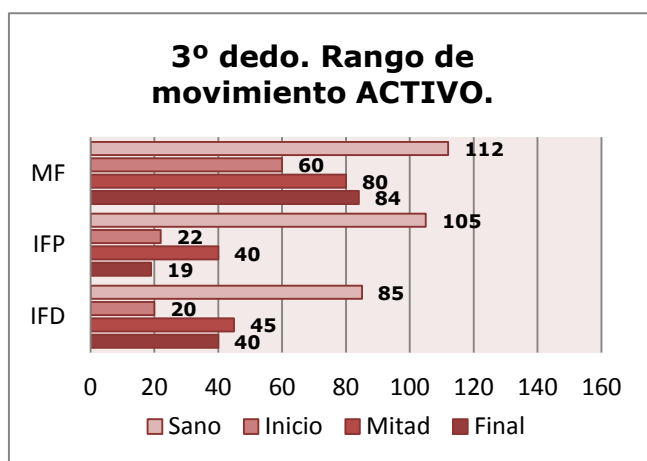
MOVIMIENTO		MF			IFP			IFD		
		Inicial	Mitad	Final	Inicial	Mitad	Final	Inicial	Mitad	Final
Flexión	Activa	64°	80°	74°	62°	75°	74°	30°	50°	45°
	Pasiva	75°	85°	90°	79°	85°	90°	50°	75°	60°
Extensión	Activa	-4°	0°	10°	-40°	-35°	-55°	-10°	-5°	-5°
	Pasiva	15°	17°	30°	-35°	-30°	-50°	0°	5°	15°

Tabla 16 – Evolución de la amplitud del movimiento articular en 3º dedo expresada en grados.

Miembro	Articulaciones	FLEXIÓN				EXTENSIÓN			
		Activo		Pasivo		Activo		Pasivo	
		Afecta	Sana	Afecta	Sana	Afecta	Sana	Afecta	Sana
3º dedo	MF	74	87	90	103	10	25	30	40
	IFP	74	95	90	113	-55	10	-50	15
	IFD	45	80	60	87	-5	5	15	15

Tabla 17 – Amplitud final del movimiento de flexoextensión activo y pasivo de MF, IFP e IFD de 3º dedo expresada en grados. Comparación con lado sano.

- ✓ La amplitud articular se ha incrementado respecto al inicio excepto en la extensión activa y pasiva de IFP con disminución de 15°. Disminuciones y estancamientos en el resto de articulaciones desde la mitad hasta el final en las flexiones (Tabla 16).
- ✓ Se observan todavía diferencias con lado sano: media de 33,3° activos y 31, 5° pasivos. Hasta 50° en extensión activa y pasiva de IFP y flexión activa de IFD (Tabla 17).



Gráficas 3 y 4 – Evolución del rango de movimiento activo y pasivo, respectivamente, en 3º dedo.

Dedo	Articulación	RANGO DE MOVIMIENTO					
		Inicial		Final		Ganancia	
		Activo	Pasivo	Activo	Pasivo	Activo	Pasivo
2º	MF	70	86	75	113	5	27
	IFP	62	80	75	95	13	15
	IFD	39	62	45	80	6	18
3º	MF	60	90	84	120	24	30
	IFP	22	44	19	40	-3	-4
	IFD	20	50	40	74	20	24

Tabla 18 – Aumento del ROM en 2º y 3º dedo por articulaciones y media global por dedo. Expresada en grados.

- ✓ En general ganancia de amplitud desde el inicio hasta la mitad del tratamiento y pérdida desde la mitad hasta el final. Balance final positivo excepto en IFP de 3º dedo (Gráficas 1-4).
- ✓ La ganancia media del ROM activo ha sido de 8º en segundo dedo y 13, 6º en tercero; en el ROM pasivo las ganancias han sido: 20º y 16,6º, respectivamente (Tabla 19).
- ✓ Aunque se ha ganado más movimiento global en 3º dedo su diferencia respecto al lado sano es mayor (Gráficas 1-4).

- Calidad de movimiento y Sensación terminal

- *Articulaciones IFP 2º dedo: resistencia firme+ en flexión y extensión.*
- *3<sup>er</sup> dedo: resistencia firme+ en flexión y dura en extensión.*
- *IFP e IFD de 5º dedo: resistencia firme+ en flexión y dura en extensión.*
  - *Articulación de la muñeca: resistencia firme+ en extensión.*

- Juego articular

- *Articulaciones IFP 2º y 3º dedo y muñeca: cantidad disminuida y calidad de movimiento alterada.*

- **Pruebas de longitud muscular y movilidad tendinosa longitudinal y accesoria**

Amplitud de movimiento de extensión muñeca restringida por acortamiento del grupo de los flexores largos de los dedos.

Deslizamiento de los tendones flexores de los dedos parece seguir disminuido, especialmente 2º dedo.

- **Valoración muscular**

- Pruebas musculares manuales

➤ MUÑECA (Tabla 19)

FUNCIÓN	Inicial	Mitad	Final
Flexión	5	5	5
Extensión	5	5	5
Desviación Radial	4+	5	5
Desviación Cubital	4+	5	5

Tabla 19 – Valoración de fuerza muscular en muñeca. Grupos musculares.

✓ La fuerza muscular de la muñeca ha sido normalizada.

➤ DEDOS (Tabla 20)

MÚSCULO (FUNCIÓN)	2º DEDO			3º DEDO			5º DEDO		
	Inicial	Media	Final	Inicial	Media	Final	Inicial	Media	Final
Lumbricales/interóseos (flex. de la MF)	3+	5	5	3+	5	5	3	4	5
Flexor común superficial (flex. de la IFP)	3+	5	5	3+	5	5	3	4	5
Flexor común profundo (flex. de la IFD)	3+	5	5	3	5	5	0	1	1+
Extensor común de los dedos (ext. de la MF)	1+	3+	5	1+	3	5	0	2-	4+
Interóseos dorsales (ABD de los dedos)	4	4+	5	3/3	3/3+	4+/5	3	3+	5
Interóseos palmares (ADD de los dedos)	3	3+	5	-	-	-	3	3+	5

Tabla 20 – Evolución de la fuerza muscular en dedos. Músculos aislados.

✓ La fuerza muscular en los dedos ha quedado normalizada excepto en la extensión (4+) y la flexión de la IFD (1+) del 5º dedo.

- Fuerza muscular (Tabla 21)

PINZA	DEDOS OPERANTES	FUERZA EN KG			
		Inicial	Media	Final	Sana
<b>Termino-terminal (mandíbula)</b>	1 <sup>o</sup> -2 <sup>o</sup>	2	3	4	5
	1 <sup>o</sup> -3 <sup>o</sup>	1,5	3	3,5	4,5
	1 <sup>o</sup> -5 <sup>o</sup>	0	0	1,3	3
<b>Subtérmino-terminal</b>	1 <sup>o</sup> -2 <sup>o</sup>	3	4	4,5	6
	1 <sup>o</sup> -3 <sup>o</sup>	2	2,5	3,5	5,5
	1 <sup>o</sup> -5 <sup>o</sup>	0	0,7	1	2,5
<b>Subtérmino-subterminal</b>	1 <sup>o</sup> -2 <sup>o</sup>	2,5	4	6	6
	1 <sup>o</sup> -3 <sup>o</sup>	2	3,8	4,5	6
	1 <sup>o</sup> -5 <sup>o</sup>	0	0	2	3
<b>Latero-lateral</b>	1 <sup>o</sup> -2 <sup>o</sup>	4,7	5,8	7	9
	2 <sup>o</sup> -3 <sup>o</sup>	1,5	2,8	2	2,5
	3 <sup>o</sup> -5 <sup>o</sup>	1	1,5	1,5	2,5
<b>Laterosubterminal (llave)</b>	2 <sup>o</sup> -1 <sup>o</sup>	6,5	7,3	7,5	9,5
<b>Pinza trípode</b>	1 <sup>o</sup> -2 <sup>o</sup> -3 <sup>o</sup>	6	7,5	7,5	9,5

*Tabla 21 - Evolución de la fuerza de pinzas valorada con pinzómetro y comparación con el lado sano.*

- ✓ Se puede apreciar un aumento progresivo en la fuerza de las pinzas. Se igualan los valores a los del lado sano sólo en la subtérmino-subterminal entre 1<sup>o</sup>-2<sup>o</sup> dedo.

- **Pruebas neurológicas** (Tabla 22)

<b>SENSIBILIDAD</b>		<b>PRUEBA (ojos cerrados)</b>	<b>RESULTADO</b>
<b>Táctil</b>	<b>Protopática</b>	Distinguir texturas - Pincel y algodón.	<i>Déficit leve en zonas cicatrizales palmares y de segundo dedo y en todo el 5º dedo.</i>
	<b>Epicrítica</b>	Discriminación entre dos puntos - Compás de Weber.	<i>Normal en 2º dedo y palma de la mano. Déficits en 3<sup>er</sup> y 5º*</i>
<b>Dolorosa</b>		Distinguir entre punta de aguja y extremo romo.	<i>Déficit en 5º dedo incrementado en pulpejo.</i>
<b>Térmica</b>		Distinguir estímulos fríos y calientes - Tubos de agua	<i>Hipersensibilidad en 5º dedo.</i>
<b>Vibratoria</b>		Identificar la vibración, no sólo el contacto - Diapasón.	Normal.
<b>Presión profunda (barestesia)</b>		Distinguir presiones profundas y superficiales - Presiones manuales.	Normal.
<b>Propiocepción</b>		Reconocer distintas posiciones de muñeca y dedos.	Normal.
<b>Esterognosis</b>		Reconocimiento de objetos - Moneda, clip, formas geométricas,	Normal.

*Tabla 22- Resultados finales en las pruebas de sensibilidad.*

**\* Nota:**

La distancia en el compás de Weber alcanzó valores iguales al lado sano en 2º dedo (4mm) y palma de la mano (10mm, excepto zona tenar con 15mm).

En 3<sup>er</sup> dedo se llegó a 8mm y más de 10mm en 5º, en comparación a los 4mm del lado sano.



- **Capacidad funcional** (Tabla 23)

TIPO DE PRENSIÓN			Calidad		
			Inicio	Medio	Fin
<b>Presas bidigitales</b>	Oposición terminal	Coger una aguja	3	3	3
	Oposición subterminal	Sostener un papel	1	0	0
	Opos. subtérmino lateral	Girar una llave	3	1	0
	Interdigital laterolateral	Sostener un cigarrillo	1	0	0
<b>Presas pluridigitales</b>	Tridigital	Escribir	3	2	2
	Tridigital-lateral	Desenroscar un tapón	3	1	0
	Tetradigital de pulpejo	Sostener una pelota	2	0	0
	Tetradigital pulpejo-lateral	Desenroscar una tapa	3	1	0
	Pentadigital pulpejo (pulpejo-lateral)	Sostener una pelota	2	0	0
	Pentadigitales comisural	Coger un cuenco	2	1	0
	Pentadigital panorámica	Sostener un CD	3	2	2
	Presa en garra	Sostener una bolsa	3	0	0
<b>Presas palmares</b>	Digitopalmar	Sostener el volante de un coche	3	1	1
	Palmar(dirección/fuerza)	Uso de martillo	3	2	2
	Palmar cilíndrica	Sostener un vaso	2	0	0
	Centrada direccional	Uso de tenedor	2	0	0
	Palmar de soporte	Sostener una bandeja	3	2	2
	Palmar hueca	Sostener agua	3	3	3

Tabla 23 - Evolución en la ejecución de las pinzas descritas por A. I. Kapandji en *Fisiología articular. Miembro superior. 5º Edición. Editorial médica Panamericana.*

✓ Se observa una clara mejoría en la funcionalidad de las presas.

○ Escala DASH

- Puntuación de 33.33 (inicial=68.33 mitad=45).

## Discusión

En la valoración además de las pruebas seleccionadas tras la revisión bibliográfica se incluyeron otras evaluaciones que se consideraron interesantes para este caso.

Para la fuerza muscular se utilizaron pruebas manuales mediante la escala Daniel's. Podría haberse utilizado la dinamometría para obtener un valor más objetivo que la prueba manual pero se sustituyó por la pinzometría por tener un carácter más funcional. Además la pinzometría es el estándar de medición que utiliza la bibliografía valorando la pinza pura pulgar-índice, pinza laterosubterminal pulgar-índice y la prensión en trípode pulgar-índice-corazón (30, 33, 35). En este caso se decidieron valorar más prensiones por tratarse de una mano traumática con afectación severa de 2º, 3º y 5º dedo. Así se pudo valorar y comparar el progreso de cada dedo por separado en lo referente a fuerza y efectividad de la pinza.

Además de la valoración cuantitativa de las pinzas se evaluaron cualitativamente las diferentes presas manuales descritas por Kapandji (2). Fueron clasificadas en una categoría de cuatro valores, especificada en la tabla presentada en la metodología. Se pretendía así dar una impresión más clara de la funcionalidad de la mano además del valor numérico obtenido en la escala DASH.

En la selección de la escala para la valoración funcional se estudiaron tres opciones: DASH (en su versión larga y corta), Patient Rated Wrist/Hand Evaluation (PRWHE) y Michigan Hand Outcomes Questionnaire (MHQ) (40-47). Finalmente se utilizó la DASH en su versión larga y en castellano (43) por ser más cómoda para el paciente.

El tratamiento de las complicaciones de la mano traumática ha resultado satisfactorio pero con limitaciones.

El edema ha quedado normalizado respecto al lado sano, hecho importante en la prevención de la rigidez articular, por lo que las técnicas

de drenaje linfático manual y posición en declive han resultado eficaces. Las técnicas de flexibilización de cicatrices empleadas han sido las adecuadas ya que han desaparecido las adherencias quedando únicamente ligera tensión en la comisura 3<sup>o</sup>-5<sup>o</sup>. Estos dos hechos influyen positivamente en el aumento de ROM debido a la disminución de la tensión cutánea.

El juego articular continua alterado en cantidad y calidad y la sensación firme+ se mantiene en todas las articulaciones excepto en la IFP del 3er dedo que pasa a ser dura a la extensión. A pesar de eso, se ha ganado rango articular en todas las articulaciones excepto en la IFP del 3<sup>er</sup> dedo por lo que las tracciones y deslizamientos han demostrado tener efectos positivos en la hipomovilidad articular de las otras articulaciones.

El balance final en el rango articular del 2<sup>o</sup> y 3er dedo ha sido positivo aunque los progresos a lo largo del tratamiento han sido irregulares.

Los resultados del 2<sup>o</sup> dedo permiten observar un aumento progresivo de ROM, en flexión y extensión, hasta la mitad del tratamiento que sólo se mantuvo hasta el final en la extensión. En flexión la movilidad pasiva se mantuvo e incluso aumentó (MF) pero se fue perdiendo movilidad activa. Esto podría indicar que la capacidad de deslizamiento de los tendones se fue reduciendo.

En los resultados de 3<sup>er</sup> dedo se observa incremento en el ROM respecto a la valoración inicial excepto en la extensión activa y pasiva de IFP con disminución de 15<sup>o</sup>. Hasta la mitad del tratamiento se había ganado extensión en esta articulación pero desde la mitad al final se fue volviendo más rígida hacia la extensión. Esto puede ser indicar de rigidez articular por retracción de la placa palmar.

Según Marin Braun la ganancia promedio de las amplitudes articulares tras tenoartrolysis es de 25<sup>o</sup> (3). En este caso la ganancia final promedio (media entre ROM activo y pasivo) ha sido de 14<sup>o</sup> en segundo

dedo y 15,1° en tercero. La diferencia puede deberse al largo periodo de inmovilización y al uso inadecuado de las órtesis.

El tiempo que se mantuvieron el vendaje y los puntos, 14 y 24 días respectivamente, fue más largo de lo indicado en la literatura (8 días con vendaje y 12-14 con puntos) (1, 6). El tratamiento postoperatorio comenzó al día siguiente de la operación siguiendo la indicación de movilización precoz (1, 3, 6, 11, 15, 16, 18, 27-29) pero no se pudo incrementar la intensidad del tratamiento hasta casi un mes después. Hubiera sido interesante comenzar con tracciones y deslizamientos de mayor intensidad antes, teniendo en cuenta que la remodelación de colágeno es efectiva durante los primeros 4-6 meses y las posibilidades de recuperación del ROM disminuyen de forma significativa al 3<sup>er</sup> mes (3).

Los estudios recomiendan el uso de férulas desde el inicio del tratamiento para mantener e incluso ganar ROM observándose resultados positivos en un 63,9% de los casos (1, 4, 8, 15-18, 27). En este caso la órtesis se aplicó muy tarde (5<sup>a</sup> semana) y no se observó ningún tipo de reacción. Se probó con una férula "dinámica extensora de dedos" pero no resultaba del todo eficaz y molestaba al paciente. Se propuso fabricar y utilizar una férula de deslizamiento pero no fue posible ante la negativa del paciente. No llegó a convencerse de su utilidad y se encontraba en una fase apática y de rechazo frente a cualquier tipo de tratamiento nuevo.

Los estiramientos con la técnica de contracción-relajación han resultado eficaces. Los acortamientos musculares han desaparecido, permaneciendo cierto acortamiento en el grupo de los flexores de muñeca quedando así parcialmente limitada la extensión. En cuanto al deslizamiento de los tendones siguen quedando problemas en los flexores superficial y profundo de 2<sup>o</sup> dedo.

Las movilizaciones activas y activo resistidas (manualmente o mediante aparatos) han resultado muy eficaces. Los resultados de la pinzometría han evolucionado positivamente, sin llegar a alcanzar los valores obtenidos en la mano sana. No obstante, si se tiene en cuenta la

diferencia de fuerza que tiene la mano dominante por norma general, las diferencias entre un lado y otro son mínimas (48).

Los resultados de las pruebas musculares manuales en muñeca y dedos han quedado normalizados excepto en la flexión de la IFD y la extensión de la MF del 5º dedo. Estas excepciones no son relevantes para este caso ya que este dedo no ha podido seguir el tratamiento planteado porque todavía está pendiente de consolidación ósea. La magnetoterapia, de eficacia evidenciada en los casos de retardos de consolidación (36, 37), no ha resultado tan eficaz como cabría esperar en este caso. Los estudios consultados consiguieron resultados con magnetoterapia a los 5,8-8 meses. El paciente lleva recibiendo magnetoterapia durante 7,5 meses sin conseguir la consolidación total aunque comenzaron a verse progresos en la última semana de tratamiento.

La estimulación sensitiva con texturas y golpeteos ha resultado eficaz para el tratamiento de las disestesias postraumáticas. Las pruebas neurológicas finales muestran una notable mejoría en la sensibilidad táctil, dolorosa y térmica a excepción del 5º dedo que sigue presentando déficits considerables. A pesar del balance positivo general, en la sensibilidad táctil quedan ligeros déficits en la diferenciación de texturas y en la discriminación de dos puntos en las zonas de cicatrices palmares y de 2º dedo. La mejoría se presume que llegará con el tiempo ya que el periodo de reeducación sensorial después de reimplante suele durar 18,83 semanas de media según Shieh et al. y este caso tiene 12 semanas de evolución (39, 40).

La valoración y tratamiento del DMF ha sido realizado por la unidad de terapia ocupacional, fundamentalmente con terapia de espejo. Los resultados en este caso han sido óptimos, desapareciendo casi por completo el DMF.

En cuanto a la capacidad funcional del paciente la mejoría es notable pasando de una puntuación de 68,33 en la DASH a un 33,33. Respecto a la capacidad de efectuar las pinzas descritas en la tabla se llega a la ejecución

perfecta en el 66,66% de ellas. La participación en sesiones de terapia ocupacional ha repercutido positivamente en este aspecto.

El tratamiento propuesto en este estudio ha durado tres meses después un primer mes de tratamiento postoperatorio. La bibliografía establece la duración media en 4-6 meses y si el resultado esperado no llega en un lapso de 3 meses puede indicarse la liberación quirúrgica (3, 5, 13, 18). El paciente de este caso está a la espera de una segunda intervención de tenoartrosis y posible injerto óseo en 5º dedo.

Los resultados obtenidos en este estudio no pueden ser extrapolados a otros pacientes con patologías similares ya que se trata de un caso clínico con un único paciente.

## **CONCLUSIONES.**

---

- Las tracciones grado III mantenidas y los deslizamientos han sido efectivos para el aumento de la amplitud del movimiento en las articulaciones de dedos y muñeca. Deben hacerse de forma progresiva y lenta porque de otro modo pueden ser contraproducentes.
- La estimulación sensitiva mediante texturas y golpeteos ha sido efectiva en la recuperación de la sensibilidad.
- Los movimientos activos y resistidos han dado resultados positivos en la normalización de la fuerza muscular.
- La combinación de un programa de fisioterapia con uno de terapia ocupacional facilita al paciente el mantenimiento de la autonomía y la independencia en las AVD.
- La posibilidad de una reintervención quirúrgica está presente en estos casos. No es indicadora de un fracaso en el tratamiento.

## BIBLIOGRAFÍA.

- 1.** Hernández Hernández MR. Manejo rehabilitatorio temprano de mano traumática con amputaciones parciales de dedos. Mediagraphic [Internet]. 2008; 3(2): 43-52. Disponible en: <http://www.mediagraphic.com/pdfs/residente/rr-2008/rr082c.pdf>
- 2.** Kapandji IA. Fisiología articular: esquemas comentados de mecánica humana. Vol. 1, Miembro superior. 5ª Ed. Madrid: Editorial Médica Panamericana; 1999.
- 3.** Marin Braun F. Rigidez postraumática de los dedos. EMC – Técnicas quirúrgicas en ortopedia y traumatología. 2012; 4(2): 1-13.
- 4.** Campos de Souza JrC, Anderson Bracht M, dos Santos MJ. The effect of finger joint hypomobility on precision grip force. J Hand Ther. 2013; 26(4): 323-29.
- 5.** Augusto Wolff G, León Restrepo J, Lopera JF, Castrillón DA, Molina LA. Lesiones traumáticas de la mano. Guías de Práctica Clínica basadas en la Evidencia. [Internet] Colombia: ISS-ASCOFAME. 1997[2013]. Disponible en: <http://www.portalsato.es/component/search/?searchword=lesiones%20mano&ordering=newest&searchphrase=all>
- 6.** Chevalier N, López L, Lamas M, Andreoli A, Vaneiro J. Lesiones laborales de mano. Guía clínica para la asistencia en el primer nivel de atención. [Internet] Montevideo: BSE- Central de Servicios Médicos. 2009. Disponible en: <http://www.bse.com.uy/csm/biblioteca.php?catId=41#>
- 7.** Christoforou D, Alaia M, Craig-Scott S. Microsurgical management of acute traumatic injuries of the hand and fingers. Bull Hosp Jt Dis. 2013; 71(1):6-16.

- 8.** López Roldán V, Arenas Zavala M, Barrios M, González R, Fernández rojas A, Ramírez González S et al. Guía clínica para la atención de los traumatismos de la mano. Fases aguda y de seguimiento. [Internet] México: Secretaría de la Salud del Estado de México – ISEM. Disponible en: <http://salud.edomex.gob.mx/html/bv/index.htm>
- 9.** Moran CA. Fisioterapia de la mano. 1ª Ed. Barcelona: Jims; 1990.
- 10.** Ministerio de Empleo y Seguridad Social. Gobierno de España. [Internet] Accidentes de trabajo con baja ocurridos en 2012. Disponible en: <http://www.empleo.gob.es/estadisticas/eat/eat12/A1/index.htm>
- 11.** Barbary S, Dap F, Dautel G. Finger replantation: surgical technique and indications. Chir Main. 2013; 32(6): 363-72.
- 12.** Kantarci U, Cepel S, Buldu H. Succesful replantation in ten-digit amputation. Acta Orthop Traumatol Turc. 2010; 44(1): 76-8.
- 13.** Molski M. Replantation of fingers and hands after avulsion and crush injuries. J Plast Reconstr Aesthet Surg. 2007; 60(7): 748-54.
- 14.** Sears ED, Chung KC. Replantation of finger avulsion injuries: a systematic review of survival and functional outcomes. J Hand Surg Am. 2011 apr; 36(4): 686-94.
- 15.** Sameem M, Wood T, Ignacy T, Thoma A, Strumas N. A systematic review of rehabilitation protocols after surgic al repair of the extensor tendons in zones V-VIII of the hand. J Hand Ther. 2011; 24(4): 365-72.
- 16.** Starr HM, Snoddy M, Hammond KE, Seiler JG. Flexor tendon repair rehabilitation protocols: a systemaic review. J Hand Surg Am. 2013; 38(9): 1712-7.



- 17.** Rawson S, Cartmell S, Wong J. Suture techniques for tendon repair; a comparative review. *Muscle Ligaments Tendons J* [Internet]. 2013; 3(3): 220-228. Disponible en: <http://www.ncbi.nlm.nih.gov/pmc/articles/PMC3838333/>
- 18.** Delprat J. Rehabilitación de la rigidez postraumática de los dedos. *EMC – Kinesiterapia – Medicina Física*. 2004; 25(1): 1-18.
- 19.** Diers M, Christmann C, Koeppe C, Ruf M, Flor H. Mirrored, imagined and executed movements differentially activate sensorimotor cortex in amputees with and without phantom limb pain. *Pain*. 2010; 149(2): 296-304.
- 20.** Malavera Angarita MA, Carrillo Villa S, Gomezese Ribero O, Garcia RG, Silva Sieger FA. Pathophysiology and treatment of phantom limb pain. *Rev Colomb Anestesiol*. 2014; 42(1): 40-46.
- 21.** Olarra J, Longarela A. Sensación de miembro fantasma y dolor de miembro residual tras 50 años de la amputación. *Rev. Soc. Esp. Dolor*. 2007; 14(6): 428-31.
- 22.** Ephraim PL, Wegener ST, MacKenzie EJ, Dillingham TR, Pezzin LE. Phantom pain, residual limb pain, and back pain in amputees: results of a national survey. *Arch Phys Med Rehabil*. 2005; 86(10): 1910-9.
- 23.** Flor H. Phantom-limb pain: characteristics, causes, and treatment. *Lancet Neurol*. 2002; 1(3): 182-9.
- 24.** Lamont K, Chin M, Kogan M. Mirror box therapy: seeing is believing. *Explore (NY)*. 2011; 7(6): 369-72.
- 25.** Wu CL, Tella P, Staats PS, Vaslay R, Kazim DA, Wesselmann U et al. Efectos analgésicos de la lidocaína y morfina intravenosas sobre el dolor postamputación. 2002; 96: 841-48.

- 26.** Estrada Ruiz R, López Sulláez LC. Impact Occupational of Traumatic Amputation In Fingers of the Hand by Work Accident. Med Segur Trab [revista en Internet] 2009; 55 (217): 41-48. Disponible en: [http://scielo.isciii.es/scielo.php?script=sci\\_arttext&pid=S0465-546X2009000400005](http://scielo.isciii.es/scielo.php?script=sci_arttext&pid=S0465-546X2009000400005)
- 27.** Crosby CA, Wehbe MA. Early Protected Motion After Extensor Tendon Repair. J Hand Surg 1999; 24A:1061–70.
- 28.** Rath S. Immediate active mobilization versus immobilization for opposition tendon transfer in the hand. J hand Surg Am. 2006; 32(5): 754-9.
- 29.** Sultana SS, MacDermid JC, Grewal R, Rath S. The effectiveness of early mobilization after tendon transfers in the hand: a systematic review. J Hand Ther. 2013; 26(1); 1-20.
- 30.** Petty NJ, Moore AP. Exploración de la muñeca y la mano. En: Exploración y evaluación neuromusculoesquelética: un manual para terapeutas. 2ª Ed. Madrid etc.: McGraw-Hill; 2003. P. 229-53.
- 31.** Moseley GL. Is successful rehabilitation of complex regional pain syndrome due to sustained attention to the affected limb? A randomized clinical trial. Pain. 2005; 114(1-2): 54-61.
- 32.** Ramachandran VS, Rogers-Ramachandran D. Synaesthesia in phantom limbs induced with mirrors. Proc Biol Sci. 1996; 263(1369): 377-86.
- 33.** Cleland J. Carpo y Mano. En: Netter. Exploración clínica en ortopedia: un enfoque para fisioterapeutas basado en la evidencia. Barcelona etc.: Masson; 2006. P. 441-95.
- 34.** Kaltenborn FM. Movilización manual de las articulaciones. Volumen I extremidades. 7ª ed. OMT- España; 2011 .

- 35.** Palmer ML. Fundamentos de las técnicas de evaluación musculoesquelética. 1ª Ed. Barcelona: Paidotribo; 2002.
- 36.** Worthingham D. Balance muscular. En: Pruebas funcionales musculares. Madrid: Marban 1997.
- 37.** Cano Sánchez, MA, Díez García MP, León Hernández SR, Estrada Lobato, Vega González IF, Zavala Ramírez J. Tratamiento de las fracturas no-uni6n y en el retardo de la consolidaci6n con aplicaci6n de la magnetoterapia. Revista Mexicana de Medicina Física y Rehabilitaci6n. 2002; 14(1): 26-30.
- 38.** MartÍnez Escudero C, Capellas Sans L, Tinoco GonzÁlez J. Magnetoterapia en retardos de consolidaci6n. Rehabilitaci6n (Madr) 2001; 35(5): 312-14.
- 39.** Glickman LT, Machinnon SE. Sensory recovery following digital replantation. Microsurgery. 1990; 11(3): 236-42.
- 40.** Shieh SJ, Chiu HY, Lee JW, Hsu HY. Evaluation of the effectiveness of sensory reeducation following digital replantation and revascularization. Microsurgery. 1995; 16(8): 578-82. Citado en PubMed PMID 8538437
- 41.** Castellet Felin E, vidal N, Conesa X. Escalas de valoraci6n en cirugÍa ortopédica y traumatologÍa. Trauma Fund MAPFRE. 2010; 21(1): 24-43.
- 42.** Gummesson C, Ward MM, Atrshi I. the shortened disanilities of the arm, shoulder and hand questionnaire (QuickDASH): validity and reliability based on responses within the full-length DASH. BMC Musculoskelet Disord. 2006; 7:44.
- 43.** Hervás MT, Navarro Collado MJ, Peiró S, Rodrigo Pérez JL, López Matéu P, Martínez Tello I. Versi6n espaÑola del cuestionario DASH. Adaptaci6n transcultural, fiabilidad, validez y sensibilidad a los cambios. Med Clin (Barc). 2006; 127(12): 441-7.

- 44.** Hoang-Kim A, Pegreffi F, Moroni A, Ladd A. Mesaurtin wrist and hand function: common scales and checklists. *Injury*. 2011; 42(3): 253-8.
- 45.** MacDermid JC, Tottenham V. Responsiveness of the disability of the arm, shoulder, and hand (DASH) and patient-rated wrist/hand evaluation (PRWHE) in evaluating change after hand therapy. *J Hand Ther*. 2004; 17(1): 18-23.
- 46.** Shauver MJ, Chung KC. The minimal clinically important difference of the Michigan hand outcomes questionnaire. *J Hand Surg Am*. 2009; 34(3): 509-14.
- 47.** Wolff GA, Ramírez J, Miranda D, Rueda L; García J, Gil C et al. Escalas de medición en salud y su aplicación en cirugía de la mano. Evaluación de un instrumento en población colombiana. *Revista Colombiana de Cirugía Plástica y Reconstructiva RCCP*. 2006; 12(1): 55-65.
- 48.** Incel NA, Ceceli E, Durukan PB, Erdem HR, Yorgancioglu ZR. Grip strength: effect of hand dominance. *Singapore Med J*. 2002; 43(5): 234-7.

## **ANEXO I: Dolor de miembro fantasma**

La sensación de miembro fantasma aparece en prácticamente todos los amputados. En la gran mayoría de los casos esta sensación ni es dolorosa y ni es muy intensa. No hay que confundir esta sensación con el dolor de miembro fantasma (DMF) que aparece en un 50-80% de los casos (19-21, 25). Puede manifestarse como sensaciones de calambres, ardor, aplastamiento o quemazón en la parte donde previamente se encontraba la extremidad (22).

Hay varios factores que parecen estar asociados a su generación, como el dolor preamputación, la etiología y el nivel de la amputación (20). En los casos de aplastamiento o en aquellos en los que se ha retrasado la amputación la aparición del dolor es más frecuente que las veces en que los miembros se eliminan rápidamente por trastornos no dolorosos. Los factores psicológicos se han descartado como causantes pero se cree que si que influyen en el curso y la intensidad de los síntomas (23).

Actualmente hay dos corrientes que tratan de explicar el origen del DMF (23-24): origen central y origen periférico.

Hay teorías que identifican el origen en una irritación nerviosa periférica crónica relacionada con la formación de un neuroma. Estímulos periféricos constantes son los que darían lugar a la alteración central (23, 25). Los impulsos periféricos procedentes del posible neuroma y de la lesión nerviosa pueden contribuir potencialmente al mantenimiento del dolor (25).

Otros, citan la fuente del dolor a nivel central, como consecuencia de los cambios corticales que se producen a nivel de la organización de la corteza sensoriomotora (24, 25). Otro posible mecanismo central es la sensibilización de las neuronas del asta dorsal mediada por los receptores NMDA que produce una actividad neuronal espontánea, aumento de respuesta a los impulsos aferentes y expansión de los campos receptivos periféricos (25).

## **ANEXO II: Consentimiento informado**

D/Dña,....., con DNI.....

Autorizo a Ester Lacuey Barrachina con DNI 73024856-V a utilizar mis datos personales y clínicos para la realización de su trabajo de fin de grado de Fisioterapia.

Me muestro conforme con la valoración, tratamiento y seguimiento que se me va aplicar y que previamente me ha sido explicado convenientemente. Conozco también mi derecho de abandonar el estudio en cualquier momento, sin tener que justificar mi abandono y sin que esto repercuta en la calidad de mi tratamiento.

Así mismo, Ester Lacuey, autora del trabajo, se compromete a garantizar la confidencialidad del paciente ocultando tanto su rostro en las fotos, como sus datos filiales, de tal manera que si el trabajo es publicado en algún medio de divulgación científica o en la base de datos de la propia universidad nadie podrá identificar al paciente que ha sido objeto de este estudio.

En Zaragoza a 14 de Febrero de 2014

Firma del paciente

Firma del estudiante/investigador

## ANEXO III: Historia clínica

El día 03/10/2013 ingresa en la MAZ tras sufrir un accidente en su mano izquierda que le produjo heridas inciso contusas en 2º y 3º dedos y fracturas abiertas con amputación casi completa en los dedos 4º y 5º.

Es intervenido de urgencia y se le realiza una reparación de los tendones extensores y flexores de 2º y 3º dedos; y osteosíntesis, mediante agujas de Kirschner (AK), y sutura vasculonerviosa en 4º y 5º dedos.

En el postoperatorio se observa sufrimiento vascular del 4º dedo y necrosis por lo que se le realiza una amputación estética del mismo el día 24/10/2013. En esta intervención se lleva a cabo también un desbridamiento del 5º dedo.

El día 29/10/2013 se le da el alta de ingreso hospitalario con el siguiente tratamiento: lyrica 75 mg 1/12 horas\*, enantyum 25mg 1/8 horas y omeprazol 20mg 1/24 horas.

Desde el día 15/11/2013 el paciente recibe tratamiento fisioterápico teniendo como objetivos principales disminuir el edema en la mano, eliminar las adherencias en las cicatrices y recuperar el máximo rango de movilidad posible en muñeca y dedos.

El tratamiento consistió en:

- Hidroterapia:
  - Baños de remolino.
    - Tiempo: 10 minutos
    - Temperatura: 37-40°C
  - Baños de contraste: 10 minutos
  
- Magnetoterapia:
  - Tiempo: 20 minutos
  - Intensidad: 90 Gauss

- Movilizaciones analíticas de todas las falanges excepto del meñique
- Movilizaciones globales
- Movilización muñeca
- Ejercicios activos de muñeca: flexoextensión, inclinaciones y circunducciones.
- Cicatriz
  - o Cicapost
  - o Masaje: zigzag, pinzado rodado...
- Drenaje manual

El día 29/11/2013, en la consulta de Traumatología, se le retira a la AK del 5º dedo. El paciente continúa con el tratamiento fisioterápico.

El día 21/01/2014 se le realiza la tercera intervención quirúrgica que consistirá en una tenoartrolysis de 2º, 3º y 5º dedos y una fijación interna de fractura de la falange media de 5º dedo a través de una placa y 4 tornillos. En quirófano el paciente tiene todo el rango de movilidad articular pasiva en 2º, 3º y 5º dedo. Se le indica que debe mover los dedos desde el mismo día de la operación para evitar que se formen de nuevo adherencias que limiten el movimiento.

El paciente permanece ingresado desde el día de la operación hasta el día 25/01/2014.

El tratamiento fisioterápico después de la tercera intervención comienza el día 22/01/2014. Mientras el paciente está ingresado realiza 2



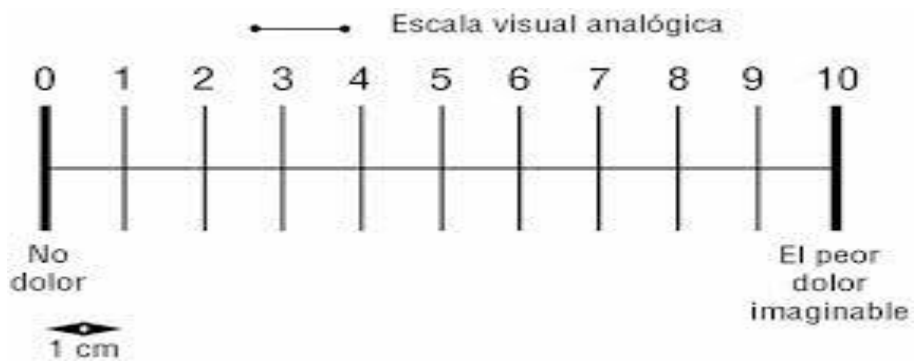
sesiones de fisioterapia, una por la mañana y otra por la tarde. A partir del alta de ingreso se mantiene la sesión de por la mañana.

El tratamiento que recibió durante el primer mes de postoperatorio, con los objetivos de prevenir el edema, mantener y mejorar el ROM de muñeca y dedos, favorecer la consolidación de la fractura, fue el siguiente:

- Movilizaciones globales y analíticas en muñeca y dedos (excepto meñique) con decoaptación previa de las distintas articulaciones.
  
- Drenaje linfático manual
  
- Magnetoterapia
  - o Tiempo: 20 minutos
  - o Intensidad: 90 Gauss
  
- Ejercicios activos y activo asistidos para muñeca y dedos para aumentar el ROM y fortalecer la musculatura.

## ANEXO IV: Escala Visual Analógica (EVA)

La Escala Visual Analógica (EVA) permite medir la intensidad del dolor que describe el paciente con la máxima reproducibilidad entre los observadores. Consiste en una línea horizontal de 10 centímetros, en cuyos extremos se encuentran las expresiones extremas de un síntoma. En el izquierdo se ubica la ausencia o menor intensidad y en el derecho la mayor intensidad. Se pide al paciente que marque en la línea el punto que indique la intensidad y se mide con una regla milimetrada el punto que ha marcado el paciente. La intensidad se expresa en centímetros o milímetros.

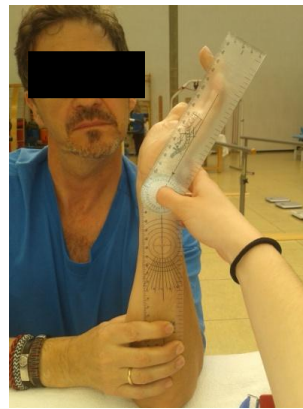
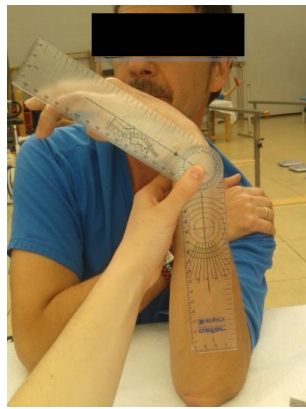
## ANEXO V: Goniometría (33,35)

### **MUÑECA. Goniómetro de dos ramas estándar.**

#### 1. Flexión y extensión

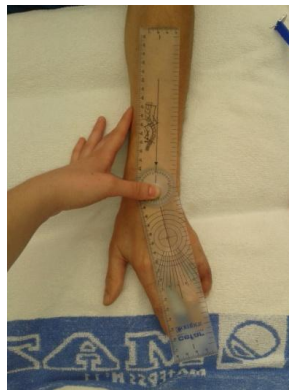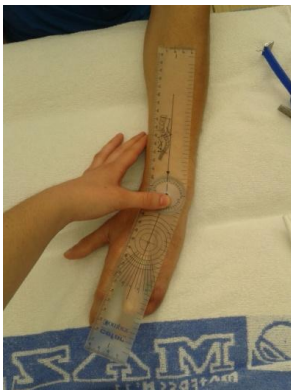
- Paciente: sentado con el codo apoyado sobre la camilla y flexionado 90°. Antebrazo en pronosupinación media. Muñeca y dedos en posición neutra.
  - o Eje: apófisis estiloides del cúbito.
  - o Brazo fijo: paralelo y sobre la línea media lateral del cúbito, en línea con el olecranon.
  - o Brazo móvil: línea media lateral del 5º metacarpiano.



*Imagen 2 y 3. Goniometría con goniómetro de dos ramas para la flexión y la extensión de muñeca respectivamente.*

#### 2. Desviación radial y cubital

- Paciente: sentado con el codo flexionado y el antebrazo pronado en la camilla. El antebrazo y la mano están apoyados en la parte alta de la camilla, con la muñeca en posición neutra.
  - o Eje: superficie dorsal de la muñeca sobre el hueso grande.
  - o Brazo fijo: línea media de la superficie dorsal del antebrazo.
  - o Brazo móvil: línea media de la superficie dorsal del tercer metacarpiano.



*Imagen 4 y 5. Goniometría con goniómetro de dos ramas para la desviación radial y cubital de la muñeca respectivamente.*

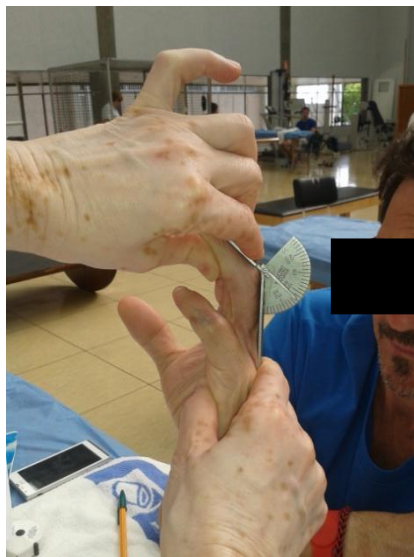## **MF, IFP e IFD. Goniómetro de dos ramas para dedos.**

### 1. Flexión

- Paciente: sentado con el codo apoyado sobre la camilla y flexionado 90°. Antebrazo en pronosupinación media. Muñeca en posición neutra.
  - Eje: superficie dorsal de la articulación que está siendo medida.
  - Brazo fijo: línea media dorsal de la diáfisis del hueso proximal.
  - Brazo móvil: línea media dorsal de la diáfisis del hueso distal.

### 2. Extensión

- Paciente: sentado con el codo apoyado sobre la camilla y flexionado 90°. Antebrazo en pronosupinación media. Muñeca en posición neutra.
  - Eje: superficie ventral de la articulación que está siendo medida.
  - Brazo fijo: línea media ventral de la diáfisis del hueso proximal.
  - Brazo móvil: línea media ventral de la diáfisis del hueso distal.



*Imagen 6. Goniometría para la flexión de IFP de 2º dedo con goniómetro de dos ramas para dedos.*

## ANEXO VI: Valoración del juego articular

### MUÑECA

- Posición inicial:
  - o Paciente: sentado con el brazo abducido
  - o Fisioterapeuta: de pie, hacia el borde cubital de la mano.
  
- Fijación:

La mano izquierda toma por la cara dorsal alrededor de la parte distal del antebrazo del paciente (o también la fila proximal del carpo), y fija contra su propio cuerpo.
  
- Ejecución:

La mano derecha toma por la cara dorsal alrededor de los huesos metacarpianos y todos los huesos del carpo del paciente (o solamente la fila distal del carpo).

Dirección del movimiento: distal (distracción) y en todas las direcciones. El fisioterapeuta abduce su brazo al movilizar.

### DEDOS

#### DISTRACCIÓN

- Posición inicial:
  - o Paciente: sentado. La mano con su cara palmar hacia abajo y su borde cubital contra el cuerpo del K. La articulación a tratar está en posición de reposo.
  - o Fisioterapeuta: Sentado o de pie, hacia el borde cubital de la mano.
  
- Fijación:

La mano izquierda toma con el pulgar (dorsal) y el índice (palmar) inmediatamente proximal al espacio articular alrededor de la mano del paciente, y fija contra su propio cuerpo.
  
- Ejecución:
  - o El pulgar derecho (dorsal) y el índice (palmar) toman inmediatamente distal al espacio articular del dedo del P.

Dirección del movimiento: distal (distracción).

## PALMAR-DORSAL

- Posición inicial:
  - o Paciente: sentado. La mano con su cara palmar hacia abajo y su borde cubital contra el cuerpo del fisioterapeuta. La articulación a tratar se encuentra en posición de reposo.
  - o Fisioterapeuta: de pie o sentado, hacia el borde cubital de la mano.
  
- Fijación:

La mano izquierda toma con el pulgar (dorsal) y el índice (palmar) inmediatamente proximal al espacio articular alrededor de la mano del paciente, y fija contra su propio cuerpo.
  
- Ejecución:

El pulgar derecho (dorsal) y el índice (palmar) toman inmediatamente distal al espacio articular del dedo del paciente.  
Dirección del movimiento: palmar y dorsal.

## LATERAL

- Posición inicial:
  - o Paciente: sentado. La mano con su borde radial hacia abajo y su cara palmar contra el cuerpo del fisioterapeuta.
  - o Fisioterapeuta: sentado o de pie, hacia la cara palmar de la mano.
  
- Fijación:

La mano izquierda toma con el pulgar (cubital) y el índice (radial) inmediatamente proximal al espacio articular de la mano del paciente, y fija contra su propio cuerpo.
  
- Ejecución:

El pulgar derecho (cubital) y el índice (radial) toman inmediatamente distal al espacio articular del dedo del paciente.  
Dirección del movimiento: radia y cubital.

## ANEXO VII: Prueba muscular manual: Escala Daniels. (35)

**5:** (*Normal*) El paciente completa la amplitud del movimiento antigravitatorio, contra una resistencia máxima.

**4+:** (*Bueno positivo*) El paciente completa la amplitud del movimiento antigravitatorio, contra prácticamente una resistencia máxima.

**4:** (*Bueno*) El paciente completa la amplitud del movimiento antigravitatorio, contra una moderada resistencia.

**4-:** (*Bueno negativo*) El paciente completa la amplitud del movimiento antigravitatorio, contra menos de una moderada resistencia.

**3+:** (*Regular positivo*) El paciente completa la amplitud del movimiento antigravitatorio, contra una mínima resistencia.

**3:** (*Regular o débil*) El paciente completa la amplitud del movimiento antigravitatorio sin resistencia manual.

**3-:** (*Regular negativo*) El paciente no llega a completar la amplitud contra gravedad, pero realiza completamente más de la mitad de la amplitud.

**2+:** (*Malo positivo*) El paciente comienza la amplitud del movimiento contra gravedad o completa la amplitud con una gravedad mínima contra una leve resistencia.

**2:** (*Malo o pobre*) El paciente completa la amplitud del movimiento con una mínima gravedad.

**2-:** (*Malo negativo*) El paciente no completa la amplitud del movimiento con una mínima gravedad.

**1:** (*Escaso*) El músculo del paciente puede ser palpado, pero no hay movimiento articular.

**0:** (*Cero o nulo*) El paciente no muestra contracción palpable.

## **ANEXO VIII: Escala DASH (Disabilities of the Arm, Shoulder and Hand)**

El cuestionario Disabilities of the Arm, Shoulder and Hand (DASH) es un instrumento específico de medición de la calidad de vida relacionada con los problemas del miembro superior (43).

Es un cuestionario autoadministrado, que valora el miembro superior como una unidad funcional y permite cuantificar y comparar la repercusión de los diferentes procesos que afectan a distintas regiones de dicha extremidad.

Desarrollado a iniciativa de la American Academy of Orthopedic Surgeons, se ha utilizado en numerosos trabajos (tanto en rehabilitación y reumatología como en cirugía ortopédica y traumatología), su fiabilidad, validez y sensibilidad a los cambios son bien conocidas (43).

El DASH se ha traducido a diversos idiomas, entre ellos el español. El uso de cuestionarios en entornos y lenguas diferentes de aquellos en que se desarrollaron requiere su adaptación transcultural (de modo que la traducción sea semántica y conceptualmente equivalente al original), así como la verificación de que la nueva versión mantiene las propiedades clinimétricas del instrumento de medida (43).

### **Puntuación**

El cuestionario DASH se puntúa en dos componentes: las preguntas de la escala de discapacidad/síntomas (30 preguntas, puntuados del 1 al 5), y la sección opcional del módulo de trabajo o el de actividades especiales deportes/música (4 preguntas, puntuadas del 1 al 5).

#### Puntuación de discapacidad/síntomas

Al menos 27 de las 30 preguntas deben ser completadas para poder obtener la puntuación. Los valores asignados a cada una de las respuestas son sumados y divididos por el número de respuestas con lo que se obtiene una puntuación promedio de 1 a 5.



Este valor es entonces transformado a una puntuación de 0 a 100, restando 1 y multiplicando por 25. Esta transformación se realiza para hacer más fácil la comparación con otros instrumentos de medición que dan sus resultados en escalas de 0 – 100. A mayor puntuación mayor discapacidad.

**Discapacidad/Síntomas DASH=([(suma de n respuestas)/n] -1)x 25**

*Donde n es igual al número de respuestas completadas.*

# DASH

## Versión Española

### Instrucciones

Este cuestionario le pregunta sobre sus síntomas así como su capacidad para realizar ciertas actividades o tareas.

Por favor conteste cada pregunta basándose en su condición o capacidad durante la última semana. Para ello marque un círculo en el número apropiado.

Si usted no tuvo la oportunidad de realizar alguna de las actividades durante la última semana, por favor intente aproximarse a la respuesta que considere que sea la más exacta.

No importa que mano o brazo usa para realizar la actividad; por favor conteste basándose en la habilidad o capacidad y como puede llevar a cabo dicha tarea o actividad.

Por favor puntúe su habilidad o capacidad para realizar las siguientes actividades durante la última semana. Para ello marque con un círculo el número apropiado para cada respuesta.

	Ninguna dificultad	Dificultad leve	Dificultad moderada	Mucha dificultad	Imposible de realizar
1.-Abrir un bote de cristal nuevo	1	2	3	4	5
2.-Escribir	1	2	3	4	5
3.- Girar una llave	1	2	3	4	5
4.- Preparar la comida	1	2	3	4	5
5.-Empujar y abrir una puerta pesada	1	2	3	4	5
6.-Colocar un objeto en una estantería situadas por encima de su cabeza.	1	2	3	4	5
7.-Realizar tareas duras de la casa ( p. ej. fregar el piso, limpiar paredes, etc.	1	2	3	4	5
8.-Arreglar el jardín	1	2	3	4	5
9.-Hacer la cama	1	2	3	4	5
10.-Cargar una bolsa del supermercado o un maletín.	1	2	3	4	5
11.-Cargar con un objeto pesado (mas de 5 Kilos)	1	2	3	4	5
12.-Cambiar una bombilla del techo o situada más alta que su cabeza.	1	2	3	4	5
13.-Lavarse o secarse el pelo	1	2	3	4	5
14.-Lavarse la espalda	1	2	3	4	5

15.- Ponerse un jersey o un suéter	1	2	3	4	5
16.-Usar un cuchillo para cortar la comida	1	2	3	4	5
17.-Actividades de entretenimiento que requieren poco esfuerzo (p. ej. jugar a las cartas, hacer punto, etc.)	1	2	3	4	5
18.-Actividades de entretenimiento que requieren algo de esfuerzo o impacto para su brazo, hombro o mano (p. ej. golf, martillar, tenis o a la petanca)	1	2	3	4	5
19.-Actividades de entretenimiento en las que se mueva libremente su brazo (p. ej. jugar al platillo "frisbee", badminton, nadar, etc.)	1	2	3	4	5
20.- Conducir o manejar sus necesidades de transporte (ir de un lugar a otro)	1	2	3	4	5
21.- Actividad sexual	1	2	3	4	5
	No, para nada	Un poco	Regular	Bastante	Mucho
22.- Durante la última semana, ¿ su problema en el hombro, brazo o mano ha interferido con sus actividades sociales normales con la familia, sus amigos, vecinos o grupos?	1	2	3	4	5

	No para nada	Un poco	Regular	Bastante limitado	Imposible de realizar
23.- Durante la última semana, ¿ha tenido usted dificultad para realizar su trabajo u otras actividades cotidianas debido a su problema en el brazo, hombro o mano?	1	2	3	4	5

Por favor ponga puntuación a la gravedad o severidad de los siguientes síntomas

	Ninguno	Leve	Moderado	Grave	Muy grave
24.-Dolor en el brazo, hombro o mano.	1	2	3	4	5
25.- Dolor en el brazo, hombro o mano cuando realiza cualquier actividad específica.	1	2	3	4	5
26.-Sensación de calambres (hormigueos y alfilerazos) en su brazo hombro o mano.	1	2	3	4	5
27.-Debilidad o falta de fuerza en el brazo, hombro, o mano.	1	2	3	4	5
28.-Rigidez o falta de movilidad en el brazo, hombro o mano.	1	2	3	4	5

	No	Leve	Moderada	Grave	Dificultad extrema que me impedía dormir
29.- Durante la última semana, ¿cuánta dificultad ha tenido para dormir debido a dolor en el brazo, hombro o mano?	1	2	3	4	5

	Totalmente falso	Falso	No lo sé	Cierto	Totalmente cierto
30.- Me siento menos capaz, confiado o útil debido a mi problema en el brazo, hombro, o mano	1	2	3	4	5

## Módulo de Trabajo (Opcional)

Las siguientes preguntas se refieren al impacto que tiene su problema del brazo, hombro o mano en su capacidad para trabajar (incluyendo las tareas de la casa si ese es su trabajo principal)

Por favor, indique cuál es su trabajo/ocupación: \_\_\_\_\_

Yo no trabajo (usted puede pasar por alto esta sección) .

Marque con un círculo el número que describa mejor su capacidad física en la semana pasada. **¿Tuvo usted alguna dificultad...**

	Ninguna dificultad	Dificultad leve	Dificultad moderada	Mucha dificultad	Imposible
1. para usar su técnica habitual para su trabajo?	1	2	3	4	5
2. para hacer su trabajo habitual debido al dolor del hombro, brazo o mano?	1	2	3	4	5
3. para realizar su trabajo tan bien como le gustaría?	1	2	3	4	5
4. para emplear la cantidad habitual de tiempo en su trabajo?	1	2	3	4	5

## Actividades especiales deportes/músicos (Opcional)

Las preguntas siguientes hacen referencia al impacto que tiene su problema en el brazo, hombro o mano para tocar su instrumento musical, practicar su deporte, o ambos. Si usted practica más de un deporte o toca más de un instrumento (o hace ambas cosas), por favor conteste con respecto a la actividad que sea más importante para usted. Por favor, indique el deporte o instrumento que sea más importante para usted.

¿Tuvo alguna dificultad.:

	Ninguna dificultad	Dificultad leve	Dificultad moderada	Mucha dificultad	Imposible
para usar su técnica habitual al tocar su instrumento o practicar su deporte?	1	2	3	4	5
para tocar su instrumento habitual o practicar su deporte debido a dolor en el brazo, hombro o mano?	1	2	3	4	5
para tocar su instrumento o practicar su deporte tan bien como le gustaría?	1	2	3	4	5
para emplear la cantidad de tiempo habitual para tocar su instrumento o practicar su deporte?	1	2	3	4	5

## ANEXO IX: Tratamiento muñeca

### Tracción

- Posición inicial:
  - o Paciente: sentado con el brazo abducido. Antebrazo con la cara ventral sobre la mesa (cuña).
  - o Fisioterapeuta: de pie, hacia el borde cubital de la mano.
- Fijación: La mano izquierda fija con el tenar proximal al espacio articular.
- Ejecución: La mano derecha toma distal al espacio articular de la mano del paciente.  
Dirección del movimiento: distal.

### Deslizamiento palmar

- Posición inicial:
  - o Paciente: sentado. La cara ventral del antebrazo sobre la mesa. La mano sobrepasa el borde de ésta.
  - o Fisioterapeuta: de pie, hacia el borde cubital de la mano.
- Fijación: La mano izquierda toma por el lado dorsal alrededor de la parte distal del antebrazo del paciente ( o también de la fila proximal del carpo), y fija contra la mesa.
- Ejecución: La mano derecha toma por el lado dorsal alrededor de los metacarpianos y todos los huesos del carpo del paciente ( o solamente la fila distal del carpo).  
Dirección del movimiento: palmar.

### Deslizamiento dorsal

- Posición inicial:
  - o Paciente: sentado. La cara dorsal del antebrazo sobre la mesa. La mano sobrepasa el borde de ésta.
  - o Fisioterapeuta: de pie, hacia el borde radial de la mano.
- Fijación: La mano derecha toma por el lado ventral alrededor de la parte distal del antebrazo del paciente (o también la fila proximal del carpo), y fija contra la mesa.
- Ejecución:  
La mano izquierda toma por el lado palmar alrededor de los huesos metacarpianos y todos los huesos del carpo del paciente ( o solamente la fila distal del carpo).  
Dirección del movimiento: dorsal.

## ANEXO X: Tratamiento de los dedos

### Tracciones MF, IFP, IFD.

- Posición inicial:
  - o Paciente: sentado. La mano con su cara dorsal sobre la mesa de tratamiento (cuña).
  - o Fisioterapeuta: Sentado o de pie, frente al paciente.
- Fijación: La mano izquierda fija con el tenar proximal al espacio articular.
- Ejecución: El pulgar derecho (palmar) y el índice (dorsal) toman inmediatamente distal al espacio articular del dedo del P.  
Dirección del movimiento: distal (distracción).

### Deslizamientos MF, IFP, IFD.

#### PALMAR

- Posición inicial:
  - o Paciente: sentado. La mano con su cara palmar hacia abajo sobre la mesa (cuña).
  - o Fisioterapeuta: de pie o sentado, frente al paciente.
- Fijación: La mano izquierda fija proximal al espacio articular.
- Ejecución: El tenar y el pulgar derecho (dorsal) y el índice (palmar) toman distal al espacio articular.  
Dirección del movimiento: palmar.

#### DORSAL

- Posición inicial:
  - o Paciente: sentado. La mano con su cara dorsal hacia abajo sobre la mesa (cuña).
  - o Fisioterapeuta: de pie o sentado, frente al paciente.
- Fijación: La mano izquierda fija proximal al espacio articular.
- Ejecución: El tenar y el pulgar derecho (dorsal) y el índice (palmar) toman distal al espacio articular.  
Dirección del movimiento: dorsal.