



**Universidad de Zaragoza**  
**Facultad de Ciencias de la Salud**

***Grado en Terapia Ocupacional***

Curso Académico 2012 / 2013

**TRABAJO FIN DE GRADO**

**Tratamiento Preprotésico en  
una Amputación de Miembro  
Superior con Síndrome del  
Miembro Fantasma**

Autor/es

**Lorena Salas Moreno**

Tutor/a

**María José Iglesias Gozalo**

## **RESUMEN**

La amputación del miembro superior influye en todos los aspectos de la persona afectada, ocasionando graves repercusiones principalmente si ocurre en edades tempranas; representando una importante discapacidad permanente y funcional en el empleo y la calidad de vida de los 40 o 50 años restantes de los jóvenes amputados.

El objetivo de este trabajo es la elaboración de un plan de intervención en la etapa preprotésica en una amputación traumática del miembro dominante, con presencia del síndrome del miembro fantasma y su aplicación en T.O.

Esta intervención se basa en el modelo cinesiológico-biomecánico y en el Marco de Referencia para la práctica de la Terapia Ocupacional de la AOTA, que ayudan a mejorar la funcionalidad ocupacional del amputado facilitando el desarrollo de las capacidades necesarias para recuperar su autonomía.

PALABRAS CLAVE: Amputación de miembro superior, tratamiento preprotésico, síndrome del miembro fantasma, Terapia Ocupacional.

## **ABSTRACT**

The upper limb amputation influences all aspects of the person concerned causing serious repercussions, especially if it occurs at early ages. It represents a significant, permanent and functional disability in employment and quality of life of the remaining 40 or 50 years of young amputees.

The aim of this work is the development of an intervention plan during the preprosthetic stage in a traumatic amputation of the dominant limb, with phantom limb syndrome and its application in Occupational Therapy.

This intervention is based on the kinesiological-biomechanical model and on the AOTA's Framework for the practice of Occupational Therapy (AOTA), which help improve the amputee's occupational functionality, facilitating the development of the skills needed to regain their autonomy.

KEY WORDS: Upper limb amputation, preprosthetic treatment, phantom limb syndrome, Occupational Therapy.

## **INDICE**

❖ RESUMEN- ABSTRACT.....	2
❖ INTRODUCCIÓN.....	4-7
❖ OBJETIVOS.....	8
❖ METODOLOGÍA	
○ Presentación del caso clínico.....	9
○ Evaluación inicial.....	9-11
○ Marcos teóricos.....	12
○ Plan de intervención.....	13-17
❖ DESARROLLO	
○ Reevaluación y resultados.....	18-20
❖ DISCUSIÓN Y CONCLUSIONES.....	21
❖ AGRADECIMIENTOS.....	22
❖ BIBLIOGRAFÍA.....	23-28
❖ ANEXOS.....	29-37

## **INTRODUCCIÓN**

"Ser un amputado es carecer de un miembro o de los miembros como resultado de deformidad congénita, traumatismo o enfermedad" (1), es la definición que da Spackman de amputación.

La amputación del miembro superior influye en todos los aspectos de la persona afectada ocasionando graves repercusiones en el aspecto funcional, psicológico, socio-laboral y estético; principalmente si ocurre en edades tempranas o medias de la vida, como es el caso de las amputaciones traumáticas, representando una importante discapacidad permanente y funcional en el empleo y la calidad de vida de los 40 o 50 años restantes de los jóvenes amputados (1,2). Este impacto se debe a la pérdida de la imagen corporal y su integración sensitivo-motora de las funciones y destrezas corporales previamente desarrolladas (2); incluyendo las numerosas funciones de la mano como instrumento de fuerza y precisión, sensibilidad térmica y prensora, su participación en la expresión, y en el estado emocional y psicológico de los afectados; repercutiendo de manera considerable en sus actividades de la vida diaria (1,3).

En los países occidentales, la causa más frecuente de pérdida de una extremidad son las enfermedades vasculares, en concreto la vasculopatía periférica en más del 90% de los casos (hipertensión, diabetes mellitus, bloqueo del flujo sanguíneo hacia las piernas causado por consumo de tabaco...), seguida de traumatismos e infecciones (4,5). Debido a una mayor prevalencia con la edad de diabetes y enfermedades vasculares, el número de amputaciones aumenta con la edad (5).

El mayor número de casos de amputaciones ocurren en varones entre los 50 y los 75 años y en miembro inferior. En los jóvenes la principal causa de amputaciones son los traumatismos y en segundo lugar, las neoplasias (5). En las amputaciones de miembro superior la principal causa es el traumatismo externo por maquinaria industrial, quemaduras o armas de fuego (1).

En el miembro superior, la protetización busca restaurar funcionalmente la extremidad ausente, recuperar el esquema corporal y el centro de gravedad; que puede verse alterado por la ausencia del peso de la extremidad provocando actitudes posturales incorrectas.

Hasta ahora, el pronóstico había sido limitado debido a los pobres resultados funcionales de las prótesis; que actualmente se ha visto mejorado por una mejor comprensión de su manejo, las nuevas técnicas quirúrgicas, la rehabilitación temprana y el diseño de prótesis mioeléctricas; que son hoy en día el tipo de miembro artificial con más alto grado de rehabilitación. Sintetizan el mejor aspecto estético, tienen gran fuerza y velocidad de prensión, así como muchas posibilidades de combinación y ampliación (6, 7).

En su tratamiento es necesaria la actuación interdisciplinar de distintos profesionales de la Salud: cirujano ortopédico, vascular, traumatólogo, psiquiatra, enfermero, fisioterapeuta, terapeuta ocupacional y técnico ortopédico (8).

### **Síndrome del miembro fantasma**

La primera descripción del miembro fantasma procede del cirujano del ejército francés Ambroise Paré (1510-1590) (9, 10, 11). A finales de 1800, el término dolor de miembro fantasma fue acuñado por Silas Weir Mitchell (1871) como resultado de la lesión del sistema nervioso que, hasta entonces, había sido interpretado como forma de locura o como la existencia de un alma eterna (10).

La mayoría de los pacientes que debido a un traumatismo pierden un miembro, presentan durante un tiempo prolongado la presencia viva de la extremidad (1, 10, 11).

Se distingue entre miembro fantasma doloroso y sensación de miembro fantasma. El dolor fantasma es una forma de dolor referido a la extremidad ausente que puede persistir durante años; mediante sensaciones de quemadura, ebullición, taladramiento y calambres (11, 12, 13, 14). Según "Jensen y nikolaksen", entre el 50-80% de los pacientes lo sufren, con un ritmo intermitente o continuo, representando un obstáculo para la prótesis y la calidad de vida del paciente (9, 11,15, 16).

Los factores psicológicos influyen en su evolución e intensidad, siendo los pacientes psíquicamente lábiles los más predispuestos. En ocasiones, puede ser posible la presencia de depresión e ideas de suicidio (12).

Por otra parte, la sensación de miembro fantasma, implica la percepción del miembro faltante o sensaciones como adormecimiento, hormigueo e incluso, la posibilidad de moverlo voluntariamente. Se estima que entre el 80-100% padecen esta sensación fantasma (11, 12 ,15).

Se han probado numerosos procedimientos para su tratamiento, desde la hipnosis a la cirugía cerebral invasiva. Estas terapias no han mostrado eficacia (12).

A principios de 1990, se realizaron dos experimentos para explorar la naturaleza de los miembros fantasma y el origen del dolor (Ramachandran et al., 1992; Yang et al. 1994). Los resultados de tales experimentos prepararon el camino para el inicio de la terapia en espejo (16, 17).

### **Terapia en espejo**

El uso de Mirrorvisual feedback, comenzó en 1992 como una sencilla técnica no invasiva para el tratamiento de dos desórdenes que se consideraban incurables; el dolor fantasma y la hemiparesia. También está indicado para el síndrome de dolor regional complejo y la rehabilitación de la mano o pie después de una lesión o cirugía (18, 19, 20).

El paciente coloca la extremidad afectada dentro de la caja del espejo y su miembro no afectado enfrente del espejo. Al ver el reflejo de la extremidad afectada, el paciente recibe la información visual de una imagen virtual de que su extremidad afectada está en perfecto estado, por lo que el cerebro deja de enviar señales de dolor al miembro fantasma (**Ver Anexo 1**) (16, 17, 21).

La efectividad de la terapia en espejo se explica a través de un mapa topográfico, el *homúnculo de Penfield*. En este mapa se observa que la representación de la cara está al lado de la representación de la mano (**Ver Anexo 2**).

Cuando el brazo está amputado, parte de la región de la corteza no recibe información sensorial pertinente; como resultado, la información sensorial de la cara destinada a ir al área de la cara, ahora invade la región de la mano. Por ello, al tocar la cara no solo se activa esa área, sino también el área de la mano; siendo interpretado por los centros cerebrales superiores como la mano fantasma (22,23).

Los efectos beneficiosos de la terapia del espejo han sido confirmados en diversos estudios por MacLachlan et al.; Chan et al.; Sumitani et al.; y Darnall entre los años 2004-2009 (16, 17, 21).

La Terapia Ocupacional participa en la Etapa Preprotésica donde proporciona el acondicionamiento físico general, ayuda a la adaptación psicológica y funcional de la amputación, y aumenta el grado de funcionalidad y autonomía necesario para la colocación de la prótesis (1).

Todas las actividades en este periodo tienden a lograr un muñón bien modelado, indoloro, con buen tono muscular y articulaciones suprayacentes libres para la protézización; y a alcanzar el máximo nivel funcional con el miembro sano especialmente cuando la amputación afecta al miembro dominante. También se estimula el uso del muñón con diversas tareas que posibiliten una mayor independencia en las actividades cotidianas, que pueden ser facilitadas mediante diversas adaptaciones sujetas al muñón (2, 8).

Este Trabajo, se ha llevado a cabo en el servicio de rehabilitación de un centro asistencial de referencia en esta Comunidad Autónoma no perteneciente al Salud; donde se realiza la evaluación inicial del paciente y el consiguiente plan de intervención por parte de la Terapeuta Ocupacional.

El propósito de este trabajo consiste en elaborar un plan de intervención preprotésico en un paciente con amputación del tercio medio proximal del antebrazo derecho dominante y la aplicación de la T.O. en el síndrome del miembro fantasma.

## **OBJETIVOS**

### **Generales:**

- Mejorar las condiciones físicas del paciente para aspirar a una adecuada adaptación protésica y el máximo nivel de independencia hasta su colocación.

### **Específicos:**

- **Terapia en espejo** para el tratamiento de la sensación del miembro fantasma.
- **Conformación del muñón** mediante diversas actividades para lograr un muñón modelado, indoloro, con buen tono muscular y articulaciones suprayacentes libres.
- **Alcanzar el máximo nivel funcional con el miembro sano** y agilizar **el cambio de dominancia** mediante actividades que mejoren la destreza manual y la coordinación.
- **Estimulación del uso del muñón** en diversas tareas como elemento de apoyo; y su **integración en las AVDs**. Esto contribuye para mejorar la movilidad global, la tonificación y acelerar la desensibilización. Estas actividades serán facilitadas mediante adaptaciones que puedan sujetarse al muñón.
- Realizar **contracciones isométricas** en los músculos proximales para potenciarlos.



## **METODOLOGIA**

### **Presentación del Caso Clínico**

El paciente es un hombre de 35 años, soltero, que sufre una amputación del tercio medio proximal del antebrazo tras sufrir un accidente laboral en una empresa de Zaragoza, el 5 de Noviembre de 2012. Se somete a una intervención quirúrgica para la conformación del muñón con un resultado satisfactorio. Al llegar al hospital, refiere síntomas de sensación del miembro fantasma con la sensación del primer y quinto dedo y hormigueos; que se mantuvieron de manera intermitente.

Inicia tratamiento postoperatorio y recibe asistencia en la unidad del dolor y en psiquiatría, por la posible presencia de sintomatología adaptativa afectiva (F43.22 según criterios de la CIE-10) con un resultado negativo.

En la historia clínica se señala una evolución muy favorable tanto del muñón como psicológica. Recibe el alta hospitalaria el 4 de Diciembre de 2012 y comienza la rehabilitación en la unidad de Fisioterapia y Terapia Ocupacional.

### **Evaluación Inicial**

El primer día que acude a Terapia Ocupacional se realiza la valoración del muñón mediante la observación y la palpación. El paciente muestra un muñón edematoso que se deberá rebajar para una óptima prototización y una cicatriz adherida a los tejidos subyacentes con retraimiento y sensible a la palpación. La región del muñón presenta la característica hipersensibilidad al contacto y presión después de una amputación. El balance muscular y articular es normal a excepción de una limitación de 15º en la pronosupinación.

Tras la amputación se puede producir un desplazamiento del centro de gravedad para compensar la ausencia de peso ocasionando la inclinación del tronco. Por ello, le pedimos que camine en línea recta y se observa una deambulación normal, con postura recta y con el habitual balanceo contralateral de ambos miembros.

### Perfil Ocupacional

Se lleva a cabo una entrevista persona con el paciente para confeccionar su perfil ocupacional. Este nos servirá como guía en la intervención priorizando los intereses del paciente.

Guarda muy buenos recuerdos de su niñez y adolescencia. Realizó una formación profesional y trabajó en una empresa durante un año hasta su servicio militar, etapa que recuerda como muy buena.

Encontró empleo en una empresa de Zaragoza donde continúa en la actualidad. Está satisfecho con su labor profesional y refiere gustarle su trabajo y sentirse muy cómodo.

En cuanto a su entorno socio-familiar, vive con sus padres y está muy unido a su familia y amigos. En su tiempo libre le gusta realizar manualidades, ir al cine, viajar, leer y salir con los amigos. Varios fines de semana visita su pueblo donde tiene una peña con la que se siente muy integrado.

Es una persona extrovertida, fuerte y positiva, con gran sentido del humor. Percibe los problemas como un desafío y una forma de superarse a sí mismo. Respecto a su accidente comenta habérselo tomado de manera positiva y muestra muchas ganas de recuperarse y recibir la prótesis para volver a trabajar.

En cuanto a las limitaciones funcionales, el paciente comenta que tiene dificultad a la hora de realizar tareas bimanuales y que su madre le ha ayudado a realizarlas en cada momento. También comenta la molestia que le produce en ocasiones la sensación fantasma.

### Desempeño Ocupacional

En cuanto a las destrezas de ejecución, el paciente es totalmente competitivo e independiente en todas las AVDs, tanto básicas como instrumentales, a excepción de algunas tareas bimanuales que necesitan la presencia de los dos miembros como se señala en el perfil ocupacional.

Analizamos las tareas bimanuales que el paciente realiza en su vida diaria para averiguar en cuáles presenta limitación; éstas son: utilizar cuchillo y tenedor (alimentación), atarse los zapatos (vestido) y cortarse las uñas (aseo personal).

El paciente posee elementos facilitadores en su desempeño: una gran destreza, coordinación y fuerza en su miembro sano, una actitud muy positiva y un entorno socio-familiar muy cercano; siendo su única barrera la ausencia de una extremidad, en especial la dominante. Sus patrones de ejecución se muestran intactos; el paciente continúa con sus hábitos y rutinas habituales.

En el área de ocio y tiempo libre, no presenta ninguna limitación; participa en las mismas actividades y hobbies en su tiempo libre.

En el área laboral, presenta limitación a la hora de desempeñar el mismo puesto de trabajo, por lo que se prestará atención a la reinserción laboral cuando la rehabilitación haya finalizado. Se elegirá un puesto de trabajo en la misma empresa en el que pueda ser competente mediante la realización de un profesiograma donde se analizarán las habilidades requeridas en cada puesto de trabajo y las que el paciente posee.

### Cuestionarios de Evaluación

Como métodos de valoración utilizamos la escala de Zung por su posibilidad de uso en la población general para verificar su estado emocional (24); y el test de destreza manual de Minnesota, para valorar la coordinación del miembro sano (25). Foto anexo.

- En el cuestionario de Zung, el paciente presentó un estado anímico bueno con un resultado de 25 puntos. Reconoció haberse sentido deprimido en los primeros días del accidente y que en estos momentos, a veces siente melancolía cuando se acuerda del trabajo **(Ver Anexo 3)**.
- El resultado del test de Minnesota, estuvo dentro de la normalidad. Colocó todas las fichas de manera organizada y rápida en 55 s; lo que demostró la ausencia de incoordinación **(Ver Anexo 4)**.

## **Marcos Teóricos**

Tras la valoración del paciente decidimos basar la intervención en un modelo propio de la T.O., el modelo cinesiológico-biomecánico (26, 27) y en el Marco de Referencia para la práctica de la Terapia Ocupacional de la AOTA; el cual fue desarrollado para guiar la práctica de la T.O contribuyendo en la promoción de la salud, y la participación de las personas manteniendo un compromiso con la ocupación (28).

El modelo cinesiológico-biomecánico se ocupa de la estabilización y de movimiento en el desempeño de una ocupación. Este movimiento está formado por la amplitud articular, la fuerza y la resistencia, parámetros necesarios que mantener y/o recuperar o la compensación de las limitaciones en la rehabilitación de pacientes amputados en T.O (26,27).

Por otro lado, la AOTA clasifica ordenadamente el proceso de intervención. Mediante la realización del perfil y desempeño ocupacional del paciente se analizan los entornos, aspiraciones, deseos y motivaciones del paciente necesarios a la hora priorizar los objetivos de la intervención y garantizar la ocupación (28).

## **II METODOLOGIA. DESCRIPCION DEL TRATAMIENTO**

Las actividades ocupacionales propuestas para alcanzar los objetivos específicos detallados en la página 7, son **actividades con propósito** orientadas a mejorar las condiciones físicas del paciente para aspirar a una adecuada adaptación protésica y a conseguir el máximo nivel de independencia hasta su colocación. Las actividades están enfocadas para mantener habilidades y crear otras nuevas; y compensar las limitaciones en la ocupación (28).

Todas estas actividades, tienden a lograr un muñón bien modelado, indoloro, con buen tono muscular y articulaciones suprayacentes libres; por lo que la duración del tratamiento será la necesaria hasta conseguirlo. Mientras tanto, el paciente intentará alcanzar el máximo nivel funcional con el miembro sano, que estimulará el cambio de dominancia, y la tonificación de manera global (1, 2, 8).

La intervención se lleva a cabo, semanalmente en horario de mañana, en una amplia sala distribuida en diversas áreas donde se realizan los diferentes talleres.

### **Etapas del Proceso de Intervención**

La intervención se dividió en tres etapas en las que el cambio de lateralidad en la escritura y la conformación del muñón estuvieron presentes en todas ellas, con sus respectivas variaciones según la evolución y tolerancia del paciente.

#### Conformación del Muñón

Para desensibilizar el muñón y curtirlo, el paciente sumergió el muñón en unos cajones de arena realizando movimientos circulares. La actividad se inició con arena fina en la primera etapa, pasando por arenas cada vez más gruesas y con piedras, a medida que la tolerancia aumentaba en cada etapa superada (**Ver Anexo 5**). Sumergir el muñón en arenas gruesas con piedras ayudó a la hora de liberalizar la cicatriz adherida.

También se realizó la estimulación mediante el frote con distintas texturas de tejidos, cepillos y manoplas. A medida que la tolerancia del muñón al contacto aumentaba, se utilizaban texturas cada vez más gruesas y ásperas, y realizando el frote con más fuerza (**Ver Anexo 6**).

Se realizó un masaje cicatricial circular alternado con golpeteos manuales y también con una pelota de goma, con el objetivo de liberar los tejidos subyacentes adheridos, estimular la circulación, reducir el edema, estimular la desensibilización e impedir que el paciente tenga miedo de manipular el muñón. A medida que la evolución era favorable, el masaje y los golpeteos se realizaban con más fuerza.

Se realizaron ejercicios en elevación para estimular la circulación, disminuir el edema y fomentar el uso de articulaciones proximales. Algunos ejercicios fueron: realizar todo tipo de gestos (saludar/despedirse, llamar a alguien), dibujar el contorno de diversas figuras con el muñón (círculo, corazón, cuadrado, triángulo, etc.), golpear un saco de boxeo colgado en alto, votar y encestar una pelota de baloncesto y jugar al ping-pong con una raqueta sujeta al muñón mediante un manguito, con lo que se estimulaba también el uso del muñón.

El servicio de Fisioterapia realizaba los vendajes necesarios para la retracción y modelado del muñón. Se complementaba con un encaje de silicona que el paciente utilizaba durante el día para impedir variaciones en el volumen.

#### Cambio de Lateralidad en la Escritura

El paciente comenzó a escribir en un cuaderno con cuadrícula. A medida que su caligrafía mejoraba, se utilizaron cuadernos con menos cuadrícula sucesivamente. En la última etapa, el paciente era capaz de escribir en cuadernos sin ninguna cuadrícula.

**En la etapa inicial**, se realizó la terapia en espejo. Esta fase tuvo una *duración aproximada de un mes*.

### Terapia en Espejo

El paciente coloca la extremidad afectada dentro de la caja del espejo y su miembro sano en frente del espejo.

Le pedimos que realizase diversas actividades con la mano sana mientras miraba el reflejo de su mano en el espejo; mientras tanto, debía realizar el mismo movimiento con el muñón realizando contracciones musculares. Estas actividades fueron: dirigir una orquesta, abrir y cerrar la mano, apilar cubos e introducir piezas en agujeros **(Ver Anexo 7)**.

**En la segunda etapa**, se realizaron actividades para desarrollar al máximo las capacidades funcionales del miembro sano y fomentar el cambio de lateralidad. También se realizó la integración del muñón en las AVDs y la utilización de diversos utensilios para facilitarlas, y la compensación de las limitaciones en su desempeño. Tuvo una duración aproximada de *2 meses*.

El paciente realizó actividades de coordinación y destreza manipulativa utilizando el muñón como elemento de apoyo para estimular su uso en la ocupación y potenciarlo. Estas actividades fueron: el taller de pirograbado, donde ejercitaba la coordinación O-M, la destreza y la pinza tridigital para la escritura; y el taller de marquetería que incluía funciones de: cortar con sierra de marquetería, limar, lijar, alisar con el cepillo, hacer agujeros con la barrena, etc. que ayudaban también a desarrollar la fuerza, potenciar los arcos de movimiento y la tonificación de manera global **(Ver Anexo 8)**.

En cuanto a la integración del muñón en las AVDs; se le colocaron en el muñón diversos utensilios que se utilizan en las actividades de la vida diaria mediante unas bandas. Estos utensilios eran un cuchillo, un tenedor y un cepillo de dientes; y se le motivó a la hora de utilizarlos para estimular el uso del muñón y potenciarlo.

Se realizó el adiestramiento para compensar las limitaciones en su desempeño ocupacional mediante unas adaptaciones específicas:

- **“Uso de cuchillo y tenedor”**: Se sujetó el tenedor en el muñón mediante una banda para su uso como elemento de apoyo y el cuchillo con el miembro sano.

- "Atarse los zapatos": Mediante una tabla con unos zapatos dibujados y unos cordones entrelazados en ella, se le enseñaron diversos tipos de nudos que se pueden realizar monomanualmente. Una vez que se practicaron todos, el paciente eligió el que más le gustó (**Ver Anexo 9**).
- "Cortarse las uñas": Es necesario el uso de ayudas técnicas para realizar esta tarea bimanual; se le comentó al paciente la existencia de varios modelos con los que podría cortarse las uñas de manera autónoma.

El paciente refirió no querer ninguna ayuda técnica porque no era una actividad primordial para él y que no realizaba de manera habitual.

Decidió abordar su limitación en esta tarea mediante la compensación por parte de su entorno; por lo que se decidió respetar la prioridad y deseo del paciente en esta AVD (23).

**En la tercera y última etapa**, se realizaron las mismas actividades mencionadas pero con mayor complejidad y, la posibilidad de realizar otros talleres diferentes gracias a su favorable evolución.

También se comenzaron a realizar contracciones isométricas debido a la proximidad de recibir la prótesis. Tuvo una duración de *2 meses*.

A causa de la rápida evolución del paciente en su cambio de lateralidad y su gran funcionalidad, comenzó a realizar tareas más complejas en los talleres de pirograbado y marquetería (**Ver Anexo 10**).

Comenzó a participar en el taller de cestería debido a la progresiva evolución del muñón, que curtido y desensibilizado, evitaron el dolor al contacto y las posibles heridas.

Realizó diversas bandejas y cestas con médulas de complejidad variada. También comenzó a participar en el taller de pintura realizando diversos cuadros, donde es necesaria una determinada habilidad en el miembro (**Ver Anexo 11**).



Por último, se colocó en el antebrazo una bandeja con peso para realizar contracciones isométricas en los músculos proximales del muñón para potenciarlos. Poco a poco, el paciente fue capaz de aislar los músculos y realizar la *contracción-relajación* necesaria para la utilización de la prótesis mioeléctrica.

## **DESARROLLO**

Al final de cada una de las etapas del tratamiento, se repiten los mismos cuestionarios de la valoración inicial; siendo la última vez al finalizar la tercera fase representando el momento de incorporar la prótesis y el comienzo del programa protésico.

La valoración del muñón se lleva a cabo semanalmente, mientras realizamos el masaje y la desensibilización con los cepillos y las texturas. Valoramos su volumen y el estado de la cicatriz, en relación a la adherencia y la tolerancia a la presión y contacto.

De manera complementaria se lleva a cabo una entrevista personal con el paciente donde nos interesamos sobre su opinión con el servicio de rehabilitación.

### **Limitaciones Presentadas**

En una de las valoraciones del muñón, se observó un pequeño aumento del volumen. Se reforzaron las actividades de conformación del muñón de manera primordial, alargando la duración de la segunda fase y por lo tanto, la reevaluación.

En el desempeño del paciente, el manguito que utilizaba para sujetar el tenedor como elemento de apoyo era muy costoso de colocar y se le caía continuamente. Por ello, se decidió eliminar esa adaptación y realizar el aprendizaje de otras estrategias tales como: "cortar primero la carne con una tijera utilizando el borde del plato como límite y el muñón como sujeción; y finalmente utilizar el tenedor".

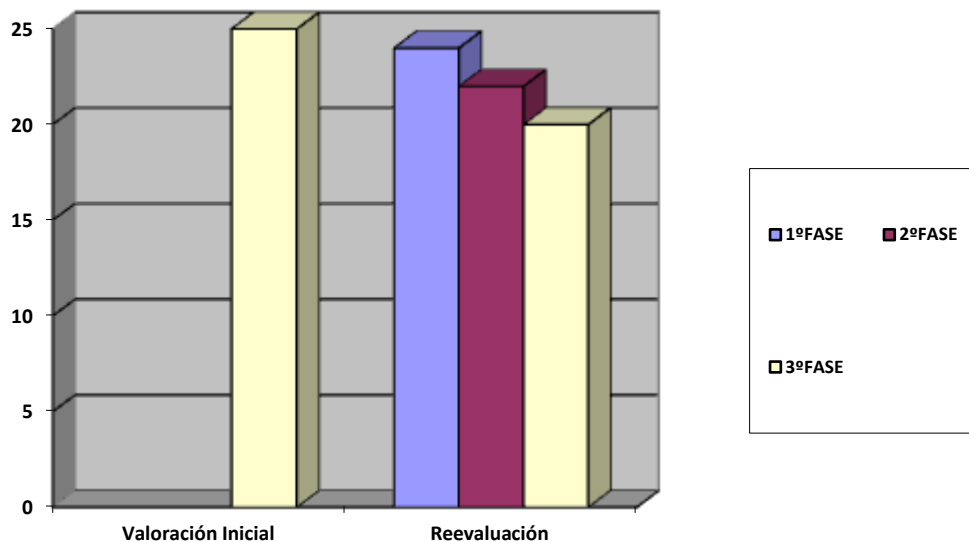
En cuanto a la tarea de "cortarse las uñas", no se pudo abordar esa limitación debido a la negativa del paciente en utilizar una ayuda técnica para realizarlo de manera autónoma. Se decidió respetar su prioridad y que la compensara con ayuda de su entorno.

### **Entrevista Personal**

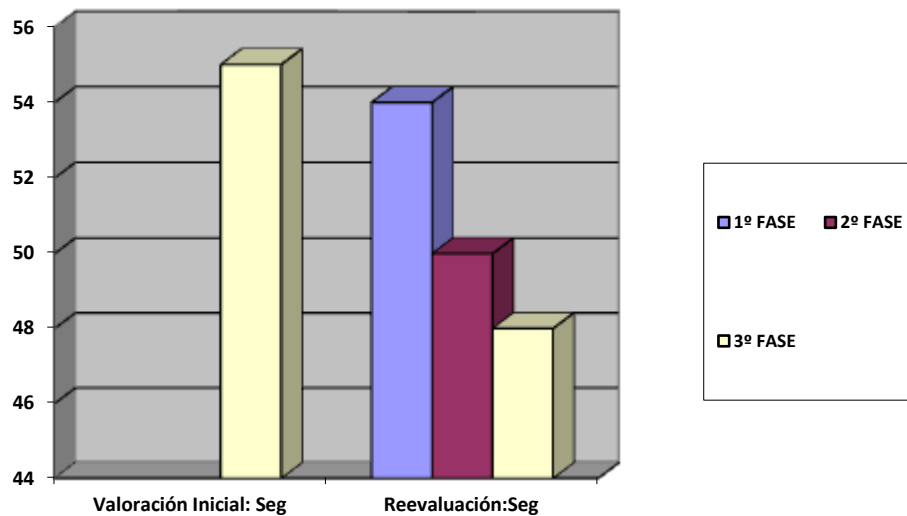
Le hicimos una serie de preguntas relacionadas con su opinión acerca del servicio de rehabilitación en cuanto a la organización del equipo sanitario, su evolución y la atención recibida. El paciente detalló estar muy satisfecho con todo el equipo de rehabilitación y la atención recibida, lo que había hecho posible su rápida y correcta recuperación para conseguir la prótesis. Mostró mucha alegría y motivación al estar tan próxima su vuelta al trabajo.

### **Resultados del Proceso de Evaluación**

En la escala de Zung, los resultados son negativos para depresión y disminuyen de manera progresiva en cada una de las etapas superadas. En la última valoración obtiene un resultado de 20 puntos, el mínimo en esta escala, por lo que se demuestra la mejora emocional durante el período rehabilitador (**Ver Anexos 12, 13 y 14**).



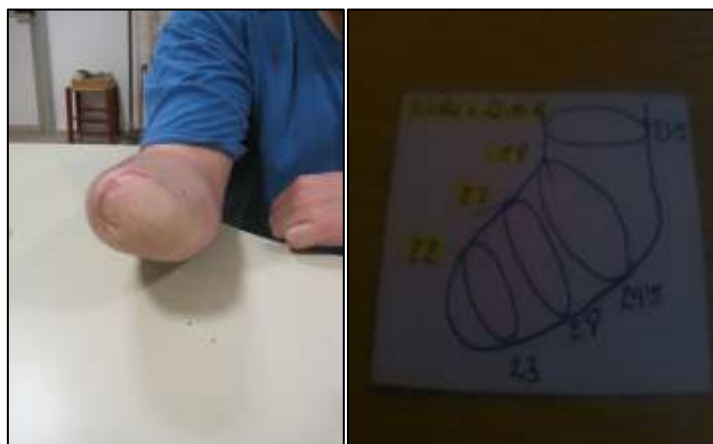
### Prueba de Minnesota:



En la valoración inicial realiza la prueba en 55 segundos disminuyendo de manera progresiva y consigue realizarla, en la última fase, en 48 s.

En cuanto a la valoración del muñón, el volumen disminuye de manera progresiva y la cicatriz cada vez está más liberada e insensibilizada. En la última valoración, ya está preparado para la colocación del encaje protésico con un buen modelado, curtido y con una cicatriz totalmente liberada y curtida.

Para demostrar la evolución, el técnico protésico recoge las medidas del muñón por primera vez en marzo y, por última vez, en junio cuando se dio por finalizada la última fase de nuestra intervención.



## **CONCLUSIONES**

Como muchos artículos detallan, la Terapia Ocupacional forma parte de un equipo interdisciplinar en la rehabilitación de los amputados que se encarga de proporcionar una sensación de bienestar y devolver el nivel de independencia a estos pacientes.

La Terapia Ocupacional, con su experiencia y su habilidad creativa, se encarga de desarrollar el máximo nivel de independencia de los pacientes mediante el uso de las actividades de la vida diaria como medio para alcanzar los objetivos funcionales propuestos a corto plazo en la planificación del tratamiento.

Todos los objetivos propuestos en este plan de intervención se han alcanzado satisfactoriamente como se puede observar en los resultados de la reevaluación. El paciente es totalmente autónomo en sus actividades diarias, a excepción de la tarea de "cortarse las uñas" que fue compensada por su entorno a petición del propio paciente. El muñón está preparado para la protetización, dando por finalizado el tratamiento preprotésico.

Las amputaciones de miembro superior repercuten en la autonomía de las actividades de la vida diaria de los afectados; siendo éste el objetivo de la Terapia Ocupacional en este trabajo (3, 29, 30, 31, 32, 33).

En la actualidad, el paciente realiza el aprendizaje protésico con la primera prótesis mioeléctrica de Aragón.



## **AGRADECIMIENTOS**

*Me gustaría mostrar mi agradecimiento a todas las personas que han hecho posible la elaboración de este trabajo.*

*En primer lugar, agradecer a María José Iglesias por su labor como tutora a la hora de ayudarme y resolver mis dudas en mis sucesivas tutorías para la realización de mi trabajo de fin de grado. En segundo lugar, me gustaría también agradecer a esos profesores que, sin ser mis tutores, me han solucionado mis dudas vía email.*

*También me gustaría mencionar a mi querido paciente por su plena colaboración en este trabajo y confiar en mí, lo cual no solo ha servido para su recuperación, sino también para mi aprendizaje. Finalmente, querría nombrar a mi familia por motivarme cada día a finalizar este trabajo.*

## **BIBLIOGRAFIA**

1. Spencer EA. Recuperación Funcional. En: Hopkins HL, Smith HD. Terapia Ocupacional Willard & Spackman. 8<sup>a</sup> ed. Madrid: Médica Panamericana; 1998. p. 657-659.
2. López Cabarcos C. Rehabilitación del amputado de miembro superior. Hospital Universitario La Paz; 2008. [acceso 23 de Julio de 2013]. Disponible en: [http://www.andade.es/experto\\_ficha.asp?id=10](http://www.andade.es/experto_ficha.asp?id=10)
3. Moscato TA, Orlandini D. The use of occupational therapy in upper limb amputees. G Ital Med Lav Ergon. [Internet] 2010 Octubre-Diciembre [Consultado el 10 de abril de 2013]; 32(4 Suppl):190-1. Disponible en: <http://www.ncbi.nlm.nih.gov/pubmed/21438258>
4. Venes D. Diccionario enciclopédico Taber de ciencias de la salud. Madrid: Difusión avances de enfermería; 2007. p. 66-67.
5. Delgado A. Cirugía ortopédica y traumatología. Barcelona: Panamericana; 2008. p. 348-354.
6. Dorador González JM, Ríos Murillo P, Flores Luna I, Juárez Mendoza A. ROBÓTICA Y PRÓTESIS INTELIGENTES. Rev Dig Uni. [Internet] 2004 Enero 18 [Consultado el 13 de mayo de 2013]; 6(1). Disponible en: [http://www.academia.edu/1217696/ROBOTICA\\_Y\\_PROTESIS\\_INTELIGENTES](http://www.academia.edu/1217696/ROBOTICA_Y_PROTESIS_INTELIGENTES)
7. Centro integral de Rehabilitación de Colombia. CIREC. GUIA DE manejo de amputados. [Internet] 2011 [Consultado el 25 de Julio de 2013]; (1). Disponible en: [www.cirec.org/kawak/files/PDF/LMD557.pdf](http://www.cirec.org/kawak/files/PDF/LMD557.pdf)
8. Serra Gabriel MR. Protocolo de actuación. En: Serra Gabriel MR. El paciente amputado; labor de equipo. 1<sup>a</sup> ed. Barcelona: Editorial A.G. Gutenberg; 2001. p. 1-2.

9. Subedi B, Grossberg GT. Phantom limb pain: mechanisms and treatment approaches. *Pain Res Treat* [Internet] 2011 Agosto 14 [Consultado el 20 de mayo de 2013]; 2011:1-8. Disponible en: <http://www.ncbi.nlm.nih.gov/pmc/articles/PMC3198614/>
10. Casale R, Alaa L, Mallick M, Ring H. Eur J Phys Rehabil Med. Phantom limb related phenomena and their rehabilitation after lower limb amputation. *Eur J Phys Rehabil Med* [Internet] 2009 Diciembre [Consultado el 20 de mayo de 2013]; 45(4):559-66. Disponible en: <http://www.ncbi.nlm.nih.gov/pubmed/20032915>
11. Woodhouse A. Phantom limb sensation. *Clin Exp Pharmacol Physiol* [Internet] 2005 Enero-Febrero [Consultado el 20 de mayo de 2013]; 32(1-2):132-4. Disponible en: <http://www.ncbi.nlm.nih.gov/pubmed/15730449>
12. Trebes G, Wolff U, Röttgen H, Groth I. Entrenamiento protésico del adulto. En: Trebes G, Wolff U, Röttgen H, Groth I .Prótesis del miembro superior. Entrenamiento fisioterápico del amputado. Barcelona: Toray; 1973. p. 45-46.
13. Ehde DM, Czerniecki JM, Smith DG, Campbell KM, Edwards WT, Jensen MP et al. Chronic phantom sensations, phantom pain, residual limb pain, and other regional pain after lower limb amputation. *Arch Phys Med Rehabil* [Internet] 2000 Agosto [Consultado el 3 de Junio de 2013]; 81(8): 1039-1044. Disponible en: <http://www.ncbi.nlm.nih.gov/pubmed/10943752>
14. Ephraim PL, Wegener ST, MacKenzie EJ, Dillingham TR, Pezzin LE. Phantom pain, residual limb pain, and back pain in amputees: Results of a National survey. *Arch Phys Med Rehabil* [Internet] 2005 Octubre [Consultado el 3 de junio de 2013]; 86(10): 1910-9. Disponible en: <http://www.ncbi.nlm.nih.gov/pubmed/16213230>



15. Foell J, Bekrater-Bodmann R, Flor H, Cole J. Phantom limb pain after lower limb trauma: origins and treatments. *Int J Low Extrem Wounds* [Internet] 2011 Diciembre [Consultado el 3 de junio de 2013]; 10(4):224-35. Disponible en: <http://www.ncbi.nlm.nih.gov/pubmed/22184752>
16. Ramachandran VS, Altschuler EL. The use of visual feedback, in particular mirror visual feedback, in restoring brain function. *Brain* [Internet] 2009 Julio [Consultado el 20 de Junio de 2013]; 132(Pt 7): 1693 -710. Disponible en: <http://www.ncbi.nlm.nih.gov/pubmed/19506071>
17. Ramachandran VS, Hirstein W. The perception of phantom limbs. The D. O. Hebblecture. *Brain* [Internet] 1998 Septiembre [Consultado el 20 de junio de 2013]; 121(Pt 9):1603-30. Disponible en: <http://www.ncbi.nlm.nih.gov/pubmed/9762952>
18. Ezendam D, Bongers RM, Jannink MJ. Systematic review of the effectiveness of mirror therapy in upper extremity function. *Disabil Rehabil* [Internet] 2009 [Consultado el 3 de Julio de 2013]; 31 (26):2135-49. Disponible en: <http://www.ncbi.nlm.nih.gov/pubmed/19903124>
19. Altschuler EL, Hu J. Mirror therapy in a patient with a fractured wrist and no active wrist extension. *Scand J Plast Reconstr Surg Hand Surg* [Internet] 2008 [Consultado el 3 de Julio de 2013]; 42(2):110-1. Disponible en: <http://www.ncbi.nlm.nih.gov/pubmed/18335358>
20. McCabe CS, Haigh RC, Ring EF, Halligan PW, Wall PD, Blake DR. A controlled pilot study of the utility of mirror visual feedback in the treatment of complex regional pain syndrome (type1). *Rheumatology (Oxford)* [Internet] 2003 Enero [Consultado el 8 de Julio de 2013]; 42(1):97-101. Disponible en: <http://www.ncbi.nlm.nih.gov/pubmed/12509620>

21. Lamont K, Chin M, Kogan M. Mirror box therapy: seeing is believing. Explore (NY) [Internet] 2011[Consultado el 8 de Julio de 2013]; 7(6):369-72. Disponible en: <http://www.ncbi.nlm.nih.gov/pubmed/22051561>
22. McCabe C. Mirror visual feedback therapy. A practical approach. Journal of Hand Therapy [Internet] 2011 [Consultado el 13 de Julio de 2013]; 24(2):170-179. Disponible en: <http://www.sciencedirect.com/science/article/pii/S0894113010000906>
23. Penfield W, Boldrey E. Somatic motor and sensory representation in the cerebral cortex of man as studied by electrical stimulation. A journal of neurology Brain [Internet] 1937 [Consultado el 13 de Julio de 2013]; 60 (4): 389-443. Disponible en: <http://www.mendeley.com/catalog/somatic-motor-sensory-representation-cerebral-cortex-man-studied-electrical-stimulation-5/#>
24. Díaz LA, Campo A, Rueda GE, Barros JA. Propuesta de una versión abreviada de la escala de Zung para depresión. Colomb Med [Internet] 2005 [Consultado el 15 de abril de 2013];36(3):168-172. Disponible en: [http://www.scielo.org.co/scielo.php?pid=S1657-95342005000300006&script=sci\\_pdf](http://www.scielo.org.co/scielo.php?pid=S1657-95342005000300006&script=sci_pdf)
25. Molina Prieto R. Valoración del desarrollo psicomotor. [Internet] 2009 Marzo [Consultado el 18 de abril de 2013]; (16):1-12. Disponible en: [http://www.csi-csif.es/andalucia/modules/mod\\_ense/revista/pdf/Numero\\_16/REMEDIOS\\_MOLINA\\_1.pdf](http://www.csi-csif.es/andalucia/modules/mod_ense/revista/pdf/Numero_16/REMEDIOS_MOLINA_1.pdf)
26. Gómez Tolón J. Modelos de enfoque organicista. En: Gómez Tolón J. Fundamentos metodológicos de la T.O. 1ªed. Zaragoza: Mira editores; 1997.p. 63-82.

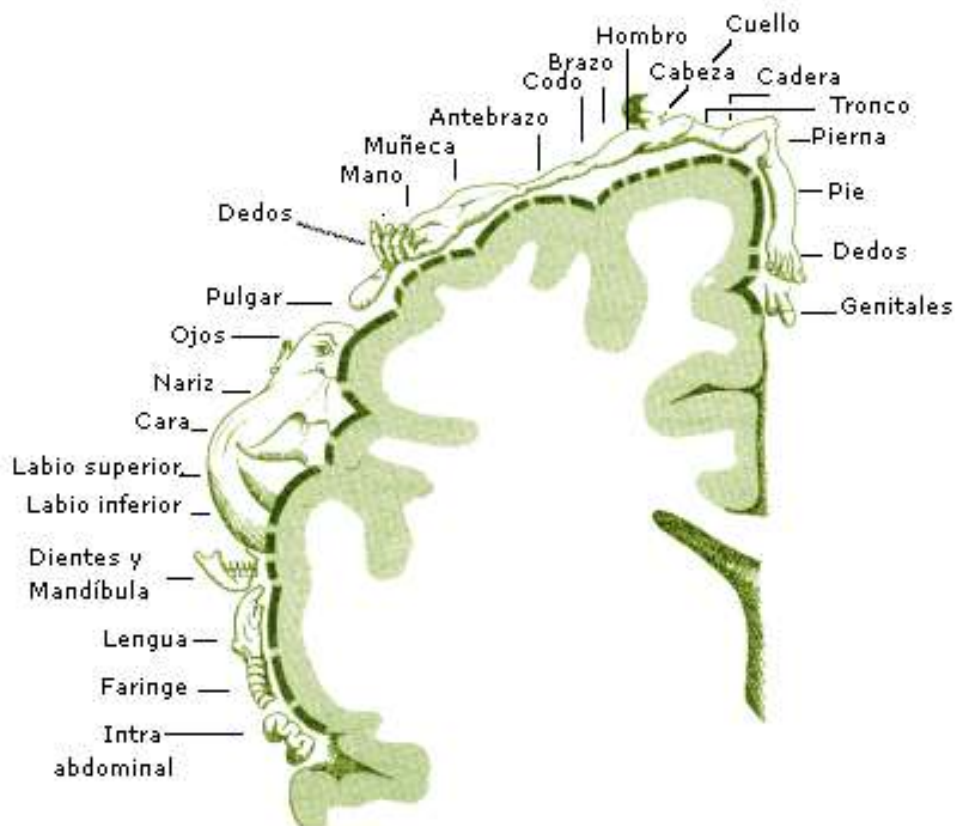
27. Kielhofner G. Modelo biomecánico. En: Kielhofner. Fundamentos conceptuales de la T.O. 3ªed. Buenos Aires: Médica Panamericana; 2006. p. 79-93.
28. Ávila Álvarez, A., Martínez Piédrola, R., Máximo Bocanegra, M., Méndez Méndez, B., Talavera Valverde, Ma et al. Marco de Trabajo para la práctica de la Terapia Ocupacional: Dominio y proceso. 2º Edición [Traducción]. [www.terapia-ocupacional.com](http://www.terapia-ocupacional.com) [portal en Internet]. 2010 [3 de Junio de 2013]; [85P.] Disponible en: <http://www.terapia-ocupacional.com/aota2010esp.pdf> Traducido de: American Occupational Therapy Association (2008). Occupational therapy practice framework: Domain and process (2nd ed.).
29. Smurr LM, Gulick K, Yancosek K, Ganz O. Managing the upper extremity amputee: a protocol for success. J Hand Ther [Internet] 2008 Abril-Junio [Consultado el 2 de agosto de 2013]; 21(2):160-75. Disponible en: <http://www.ncbi.nlm.nih.gov/pubmed/18436138>
30. Esquenazi A, DiGiacomo R. Rehabilitation after amputation. J Am Podiatr Med Assoc [Internet] 2001 Enero [Consultado el 2 de Agosto de 2013]; 91(1):13-22. Disponible en: <http://www.ncbi.nlm.nih.gov/pubmed/11196327>
31. Gilin M. Above-elbow amputation: a case study in restoring function. J Hand Ther [Internet] 1998 Octubre-Diciembre [Consultado el 2 de agosto de 2013]; 11(4):278-83. Disponible en: <http://www.ncbi.nlm.nih.gov/pubmed/9862266>
32. Brown LK. Traumatic amputation. Mechanisms of injury, treatment, and rehabilitation. AAOHN J [Internet] 1990 Octubre [Consultado el 2 de Agosto de 2013]; 38(10):483-6. Disponible en: <http://www.ncbi.nlm.nih.gov/pubmed/2222582>

33. Huber T. The importance of occupational therapy in fitting upper extremity amputees with myoelectrical prostheses (author's transl.). Arch Orthop Unfallchir [Internet] 1977 Marzo 31 [Consultado el 2 de Agosto de 2013]; 87(3):349-55. Disponible en: <http://www.ncbi.nlm.nih.gov/pubmed/860956>

## **Anexo 1.** Caja con espejos para la terapia en espejo.



## **Anexo 2.** Homúnculo de Penfield. Síndrome del miembro fantasma.



### Anexo 3. Escala de Autovaloración de Zung.

**VALORACION INICIAL: 25 puntos**

Por favor marque (X) la columna Adecuada	Poco tiempo	Algo del tiempo	Una buena parte del tiempo	La mayor parte del tiempo
1. Me siento decaído y triste.	1	2	3	4
2. Por la mañana es cuando me siento mejor.	4	3	2	1
3. Siento ganas de llorar o irrumpo en llanto.	1	2	3	4
4. Tengo problemas para dormir por la noche.	1	2	3	4
5. Como la misma cantidad de siempre.	4	3	2	1
6. Todavía disfruto el sexo.	4	3	2	1
7. He notado que estoy perdiendo peso.	1	2	3	4
8. Tengo problemas de estreñimiento.	1	2	3	4
9. Mi corazón late más rápido de lo normal.	1	2	3	4
10. Me canso sin razón alguna.	1	2	3	4
11. Mi mente está tan clara como siempre.	4	3	2	1
12. Me es fácil hacer lo que siempre hacía.	4	3	2	1
13. Me siento agitado y no puedo estar quieto.	1	2	3	4
14. Siento esperanza en el futuro.	4	3	2	1
15. Estoy más irritable de lo normal.	1	2	3	4
16. Me es fácil tomar decisiones.	4	3	2	1
17. Siento que soy útil y me necesitan.	4	3	2	1
18. Mi vida es bastante plena.	4	3	2	1
19. Siento que los demás estarían mejor si yo muriera.	1	2	3	4
20. Todavía disfruto de las cosas	4	3	2	1

### Anexo 4. Test de Minnesota.




## **Anexo 5. Cajones de arena**



## **Anexo 6. Cepillos de diferentes texturas**



## **Anexo 7. Ejercicios con la Terapia en Espejo**



## **Anexo 8. Taller de marquetería y Pirograbado**





**Anexo 9.** Tabla para aprender a hacer nudos



**Anexo 10.** Mayor nivel de complejidad en los talleres de pirograbado y marquetería.



## **Anexo 11.** Taller de Pintura y Cestería



## **Anexo 12.** Escala de Autoevaluación de Zung

## REEVALUACIÓN Final 1º Etapa: 24 PUNTOS

Por favor marque (X) la columna Adecuada	Poco tiempo	Algo del tiempo	Una buena parte del tiempo	La mayor parte del tiempo
1. Me siento decaído y triste.	1	2	3	4
2. Por la mañana es cuando me siento mejor.	4	3	2	1
3. Siento ganas de llorar o irrumpo en llanto.	1	2	3	4
4. Tengo problemas para dormir por la noche.	1	2	3	4
5. Como la misma cantidad de siempre.	4	3	2	1
6. Todavía disfruto el sexo.	4	3	2	1
7. He notado que estoy perdiendo peso.	1	2	3	4
8. Tengo problemas de estreñimiento.	1	2	3	4
9. Mi corazón late más rápido de lo normal.	1	2	3	4
10. Me canso sin razón alguna.	1	2	3	4
11. Mi mente está tan clara como siempre.	4	3	2	1
12. Me es fácil hacer lo que siempre hacía.	4	3	2	1
13. Me siento agitado y no puedo estar quieto.	1	2	3	4
14. Siento esperanza en el futuro.	4	3	2	1
15. Estoy más irritable de lo normal.	1	2	3	4
16. Me es fácil tomar decisiones.	4	3	2	1
17. Siento que soy útil y me necesitan.	4	3	2	1
18. Mi vida es bastante plena.	4	3	2	1
19. Siento que los demás estarían mejor si yo muriera.	1	2	3	4
20. Todavía disfruto de las cosas	4	3	2	1

### Anexo 13. Escala de Autovaloración de Zung

**REEVALUACIÓN Final 2º Etapa: 22 Puntos**

Por favor marque (X) la columna Adecuada	Poco tiempo	Algo del tiempo	Una buena parte del tiempo	La mayor parte del tiempo
1. Me siento decaído y triste.	1	2	3	4
2. Por la mañana es cuando me siento mejor.	4	3	2	1
3. Siento ganas de llorar o irrumpo en llanto.	1	2	3	4
4. Tengo problemas para dormir por la noche.	1	2	3	4
5. Como la misma cantidad de siempre.	4	3	2	1
6. Todavía disfruto el sexo.	4	3	2	1
7. He notado que estoy perdiendo peso.	1	2	3	4
8. Tengo problemas de estreñimiento.	1	2	3	4
9. Mi corazón late más rápido de lo normal.	1	2	3	4
10. Me canso sin razón alguna.	1	2	3	4
11. Mi mente está tan clara como siempre.	4	3	2	1
12. Me es fácil hacer lo que siempre hacía.	4	3	2	1
13. Me siento agitado y no puedo estar quieto.	1	2	3	4
14. Siento esperanza en el futuro.	4	3	2	1
15. Estoy más irritable de lo normal.	1	2	3	4
16. Me es fácil tomar decisiones.	4	3	2	1
17. Siento que soy útil y me necesitan.	4	3	2	1
18. Mi vida es bastante plena.	4	3	2	1
19. Siento que los demás estarían mejor si yo muriera.	1	2	3	4
20. Todavía disfruto de las cosas	4	3	2	1

**Anexo 14. Escala de Autoevaluación de Zung**

## REEVALUACIÓN Final 3º Etapa: 20 Puntos

Por favor marque (X) la columna Adecuada	Poco tiempo	Algo del tiempo	Una buena parte del tiempo	La mayor parte del tiempo
1. Me siento decaído y triste.	1	2	3	4
2. Por la mañana es cuando me siento mejor.	4	3	2	1
3. Siento ganas de llorar o irrumpo en llanto.	1	2	3	4
4. Tengo problemas para dormir por la noche.	1	2	3	4
5. Como la misma cantidad de siempre.	4	3	2	1
6. Todavía disfruto el sexo.	4	3	2	1
7. He notado que estoy perdiendo peso.	1	2	3	4
8. Tengo problemas de estreñimiento.	1	2	3	4
9. Mi corazón late más rápido de lo normal.	1	2	3	4
10. Me canso sin razón alguna.	1	2	3	4
11. Mi mente está tan clara como siempre.	4	3	2	1
12. Me es fácil hacer lo que siempre hacía.	4	3	2	1
13. Me siento agitado y no puedo estar quieto.	1	2	3	4
14. Siento esperanza en el futuro.	4	3	2	1
15. Estoy más irritable de lo normal.	1	2	3	4
16. Me es fácil tomar decisiones.	4	3	2	1
17. Siento que soy útil y me necesitan.	4	3	2	1
18. Mi vida es bastante plena.	4	3	2	1
19. Siento que los demás estarían mejor si yo muriera.	1	2	3	4
20. Todavía disfruto de las cosas	4	3	2	1