

Casos Clínicos

Mioma primario de la trompa de Falopio: una localización muy infrecuente

Paolo Ricci A.¹, José Luis Troncoso J.¹, Luis Contreras M.², María Soledad Contreras S.^a

¹ Unidad de Ginecología, Departamento de Obstetricia y Ginecología; ² Servicio de Anatomía Patológica, Clínica Las Condes. Santiago, Chile.

^a Alumna, Facultad de Medicina, Universidad Andrés Bello.

RESUMEN

Presentamos un caso muy poco frecuente de mioma extrauterino, localizado en la trompa de Falopio derecha, en su porción media. A la inspección y anatomía patológica, no se encontraron evidencias de dependencia alguna con el útero. Constituyó un hallazgo en una mujer sometida a cirugía abdomino-pélvica debido a infertilidad primaria y dolor abdominal derecho. Los estudios previos con ultrasonido identificaron una imagen compatible con un mioma subseroso grande y pediculado.

PALABRAS CLAVE: *Mioma, trompa de Falopio*

SUMMARY

We present a rare case of extrauterine fibroid, located in the right fallopian tube in middle portion. The inspection and pathological study not found evidences of any dependence with uterus. It was a finding in a woman undergoing abdominal-pelvic surgery because of a primary infertility and right abdominal pain. Previous studies with ultrasound identified an image support a large pedicle subserous myoma.

KEY WORDS: *Leiomyoma, fallopian tube*

INTRODUCCIÓN

Los miomas son los tumores benignos pélvicos más frecuentes de la mujer. A nivel mundial se estimó que 235 millones de mujeres tenían miomas el año 2010 (6,6%) (1). Sin embargo, es altamente probable que su real incidencia se encuentre subestimada. Esto, debido a que dependiendo de su localización y tamaño, no todos dan síntomas que constituyan una molestia o alteraciones de salud, que lleven a consultar a quienes los tienen. Algunos estudios estiman que entre el 20 a 40% de las mujeres que los poseen, tienen el diagnóstico de

miomas (2). Se cree que una mujer de más de 45 años, tiene un riesgo de un 60% de tener algún mioma (3). Su frecuencia es de 2 a 3 veces más en las mujeres de raza negra respecto a las blancas (4).

En la literatura médica, existen diferentes nombres para referirse a ellos: mioma, tumor fibroide, fibromioma, fibroleiomioma y leiomioma. Son raros en otros mamíferos, aunque se han informado en perros y focas.

Posiblemente quien describió por primera vez un mioma, antes de la era cristiana, fue Hipócrates (460-375 AC) y los llamó "piedras del vientre". Más tarde Galeno los denominó escleromas (5).

Hay textos medievales que describen mujeres que “expulsaban huevos de pájaros por sus vaginas”, refiriéndose probablemente a miomas. En 1854, Rudolf Virchow, el patólogo alemán, fue quien demostró que estos tumores tenían un origen en el músculo liso uterino, nombrándolos miomas. El término fibroma fue introducido por Carl von Rokitansky en 1860 y Klob en 1863 (6,7).

El objetivo de esta comunicación es informar de un caso de mioma extrauterino de localización poco frecuente, como es la trompa de Falopio.

Caso clínico

Mujer de 36 años, en estudio por infertilidad primaria. En los exámenes previos sólo destacaba una ecografía transvaginal, que mostraba la presencia de un tumor sólido, compatible con un mioma de 8 centímetros de diámetro mayor. De localización subserosa, pediculado, no complicado, en relación a la pared lateral derecha y posterior del útero. Sin otro antecedente médico de importancia, no tomaba medicamentos de rutina y sin cirugía previa. Durante el estudio y seguimiento comenzó a presentar dolor pélvico derecho intermitente, de carácter moderado, con remisiones espontáneas. Por los antecedentes proporcionados se indicó cirugía.

En la exploración quirúrgica se encontró una masa de 8 centímetros en la porción media de la trompa de Falopio (Figura 1). Tanto el ligamento redondo como la trompa se encontraban con una torsión simple, que fue resuelta manualmente de forma fácil. Una vez extendida la trompa, se pudo observar su alargamiento y era reconocible macroscópicamente una normalidad aparente de la zona ístmica y ampular, respectivamente a ambos lados del tumor. Se resecó la trompa con el tumor y se envió a estudio de anatomía patológica. La histopatología confirmó la presencia de un mioma primario, que contenía parte de la pared de la porción media de la trompa y a cada extremo indemne la zona ístmica y ampular respectivamente (Figura 2).

DISCUSIÓN

La génesis de los miomas no es bien conocida, aunque algunos estudios han identificado la presencia algunas anomalías citogenéticas. Particularmente deleciones en el cromosoma 7, que han sido encontradas en más del 50% de los órganos estudiados. Sin embargo, otros estudios apuntan a buscar defectos en proteínas de regulación y apoptosis (3). Probablemente estos factores también tengan importancia en los miomas que crecen primariamente en otros órganos o localizaciones alejadas del útero.

Sin embargo, existen diferentes teorías, para explicar el hallazgo de un mioma en lugares extrauterinos. Los de localización primaria podrían

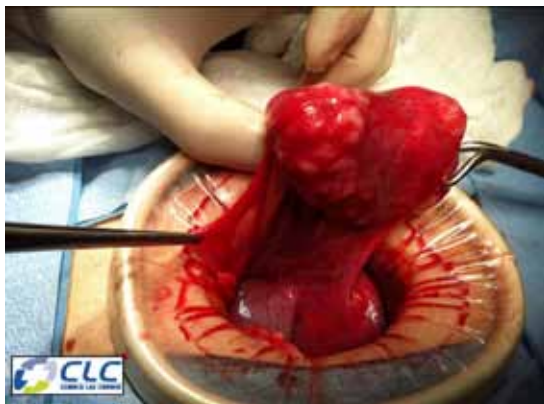

Figura 1. Trompa de Falopio derecha conteniendo un mioma de 8 centímetros en la porción media. Se aprecia la trompa alargada y se identifica la zona ístmica y ampular indemnes, a ambos extremos del mioma. El tumor contiene en su parte superior la pared de la porción media de la trompa sin lumen.

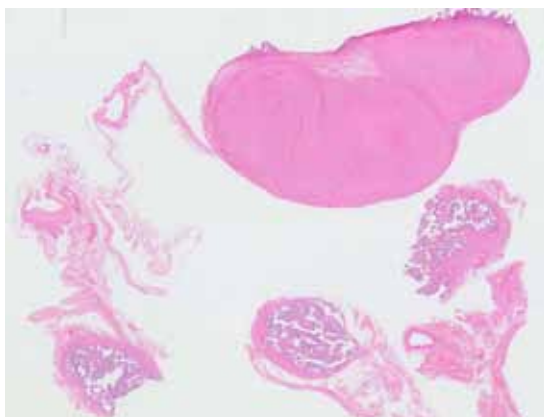


Figura 2. En relación con trompa uterina se observa formación nodular constituida por proliferación de células musculares lisas, sin mitosis, atipia, necrosis ni hiperplasia celular. (Hematoxilina-Eosina 2X).

involucrar alteraciones como las mencionadas previamente, y que frente a un estímulo, desarrollan un mioma en el músculo liso de un órgano. Lo más aceptado es la teoría metastásica, que explica la implantación de células de un mioma a distancia, al soltarse del origen primario. Otras teorías hablan de una diseminación a través del peritoneo y otras a través de vasos sanguíneos (8). Estos mecanismos pretenderían explicar el transporte de estas células a distancia para luego implantarse y desarrollar el tumor en el órgano secundario. Seguramente, al

igual que en las teorías sobre la implantación de células malignas a distancia, diferentes factores inmunológicos alterados, podrían explicar el crecimiento tumoral y desarrollo en esos órganos huéspedes.

Algunos miomas extrauterinos han sido llamados parásitos, al encontrarse adheridos a superficies de órganos diferentes al uterino. Algunos postulan que esto podría ocurrir espontáneamente a partir de miomas subserosos pediculados, que pierden su irrigación dependiente del útero y se desprenden, llegando a adherirse a otros órganos abdomino-pelvianos. Este mecanismo, puede explicar la aparición de miomas después de cirugías del útero, especialmente en aquellas en que se realizan morcelaciones, como ocurre en la laparoscopia (9), y más probablemente en casos de miomectomías, en las cuales puede quedar abandonado algún mioma, que más tarde queda adherido a otro órgano (10).

En el caso que presentamos, no se encontró ningún pedículo o alteración en los tejidos entre el mioma, localizado en la mitad de la trompa, y el útero. Pero, desde luego no descarta que pudiese ser un foco que "metastizó" desde el útero. Tampoco había antecedente de cirugía previa que pudiese explicar la presencia de un foco de neoimplantación. Los miomas de la trompa de Falopio, son extremadamente raros en la literatura médica, y típicamente son hallazgos en autopsias o cirugías por otro motivo (11-13).

Teóricamente, un mioma en la trompa de Falopio, con alta probabilidad podría traccionarla, produciendo dolor. Lo que podría explicar el dolor de tipo intermitente que presentaba la paciente antes de la cirugía. Una publicación del año 2000 describió una mujer con torsión de la trompa y del ligamento infundibulopélvico, que fue estudiada por dolor abdominal (13).

CONCLUSIONES

Los miomas de la trompa de Falopio son una localización extremadamente rara de este tumor benigno. Existen pocos casos reportados en la literatura. En la mayor parte constituyen hallazgos en autopsias o en cirugías abdomino-pelvianas realizadas por otro motivo.

REFERENCIAS

1. Vos T, Flaxman AD, Naghavi M, Lozano R, Michaud C, Ezzati M, Shibuya K, Salomon JA, *et al.* Years lived with disability (YLDs) for 1160 sequelae of 289 diseases and injuries 1990-2010: a systematic analysis for the Global Burden of Disease Study 2010. *Lancet* 2012;380:2163-96.
2. Wallach EE, Vlahos NF. Uterine myomas: an overview of development, clinical features, and management. *Obstet Gynecol* 2004;104:393-406.
3. Okolo S. Incidence, aetiology and epidemiology of uterine fibroids. *Best Pract Res Clin Obstet Gynaecol* 2008;22:571-88.
4. Wise LA, Palmer JR, Cozier YC, Hunt MO, Stewart EA, Rosenberg L. Perceived racial discrimination and risk of uterine leiomyomata. *Epidemiology* 2007;18:747-57.
5. Bozini N, Baracat EC. The history of myomectomy at the Medical School of University of Sao Paulo. *Clinics (Sao Paulo)* 2007;62:209-10.
6. Von Rokitansky C. Ueber Uterusdrüsen-Neubildung in Uterus- und Ovarial-Sarcomen. *Ztschr KK Gesellschaft der Aerzte zu Wien* 1860;37:577-581.
7. O Dowd MJ, Philip EE. *The History of Obstetrics and Gynaecology*, New York: The Parthenon Publishing Group, 1994; 525-7.
8. Fasih N, Prasad Shanbhogue AK, Macdonald DB, Fraser-Hill MA, Papadatos D, Kielar AZ, Doherty GP, Walsh C, *et al.* Leiomyomas beyond the uterus: unusual locations, rare manifestations. *Radiographics* 2008;28:1931-48.
9. Jebunnaher S, Begum SA. Parasitic leiomyoma: a case report. *Mymensingh Med J* 2013;22:173-5.
10. Epstein JH, Nejat EJ, Tsai T. Parasitic myomas after laparoscopic myomectomy: case report. *Fertil Steril* 2009;91:932.e13-4.
11. Yang CC, Wen KC, Chen P, Wang PH. Primary leiomyoma of the fallopian tube: preoperative ultrasound findings. *J Chin Med Assoc* 2007;70:80-3.
12. Cissé M, Konaté I, Dieng M, Ka O, Dia A, Touré CT. Giant leiomyoma of fallopian tube: a rare aetiology of abdominal tumor. *J Gynecol Obstet Biol Reprod (Paris)* 2008;37:799-801.
13. Misao R, Niwa K, Iwagaki S, Shimokawa K, Tamaya T. Leiomyoma of the fallopian tube. *Gynecol Obstet Obstet Invest* 2000;49:279-80.