

Int. J. Odontostomat.,
6(3):379-383, 2012.

Traumatismos Dentoalveolares que Afectan a las Estructuras de Soporte de los Dientes Temporales y sus Efectos en los Sucesores Definitivos

Dentoalveolar Injuries Affecting Tooth Support Structures in Temporary and the Effects on Permanent Successors

Alfredo Cueto Urbina; Claudia Ávila Rivera & Jenniffer González Ríos

CUETO, U. A.; ÁVILA, R. C. & GONZÁLEZ, R. J. Traumatismos dentoalveolares que afectan a las estructuras de soporte de los dientes temporales y sus efectos en los sucesores definitivos. *Int. J. Odontostomat.*, 6(3):379-383, 2012.

RESUMEN: El propósito de este estudio fue determinar las secuelas producidas en la dentición definitiva luego de un traumatismo que afectó a las estructuras de soporte de dientes temporales. La muestra corresponde a 53 niños beneficiarios del Centro de Referencia Odontopediátrico Simón Bolívar, entre las edades de 1 a 7 años que sufrieron traumatismo dentoalveolar del sector anterior, durante el periodo 2005-2007 que se clasificó según Andreasen en subluxación, luxación lateral, luxación intrusiva, luxación extrusiva y avulsión. Los resultados obtenidos nos permiten determinar un 20% de secuelas clínicas en dientes sucesores permanentes, siendo las opacidades del esmalte con un 88% las lesiones más frecuentes, luego las hipoplasias del esmalte que alcanzó un 12%. La mayoría de las lesiones registradas según severidad son de tipo leves (65%) y el porcentaje de dientes con secuelas clínicas no cambia significativamente a través de los diferentes diagnósticos. La edad promedio de los niños al momento de sufrir el trauma y que presentaban secuelas fue de 4,7 años. No se registraron casos de luxación extrusiva puesto que no se observaron casos con secuelas. Se concluye que los dientes definitivos que reemplazan dientes deciduos que han sufrido trauma como luxación intrusiva, subluxación, luxación lateral y avulsión, con frecuencia presentan secuelas que se expresan principalmente como opacidad e hipoplasias del esmalte. Las secuelas de estos traumas podrían disminuir si los niños expuestos a estas lesiones concurren tempranamente a centros de salud especializados en la atención del traumatismo dentoalveolar.

PALABRAS CLAVE: trauma dentoalveolar, dentición temporal, secuelas.

INTRODUCCIÓN

Un traumatismo dentoalveolar producido en la dentición temporal podría llegar a ocasionar graves secuelas a largo plazo en la dentición definitiva debido a la estrecha relación entre el ápice del diente temporal lesionado y el germen permanente subyacente. Andreasen estima una prevalencia de alteraciones que va desde un 12 al 69%.

Diversos estudios indican la avulsión y la luxación intrusiva de los dientes temporales como las lesiones que más frecuentemente provocan alteraciones en los sucesores, siendo los defectos del esmalte los más frecuentes, que se expresa en opacidad e hipoplasia de éste en la dentición definitiva (Da Silva Assunção *et al.*, 2009). Estos tipos de traumatismos

dentoalveolares pueden invadir el espacio ocupado por el germen definitivo, alterando el proceso de formación del diente, y si adicionalmente se produce movimiento de rotación, puede dañarse el germen del sucesor permanente.

Los efectos clínicos de las lesiones dependerán de la gravedad y extensión del daño celular provocado por el traumatismo, así como de la fase de odontogénesis en que se encuentre el diente permanente en ese momento, de la atención de salud recibida y de los cuidados post trauma.

Por una parte, el equipo de atención odontológica y por otra, las autoridades en salud encargadas

de implementar programas de salud, debe informarse no solo del gran volumen de niños afectados sino de la variabilidad de presentación de estos traumas y sus secuelas para que orienten su accionar a la prevención y al diagnóstico y tratamiento precoz de estas lesiones.

El propósito de este estudio fue determinar las secuelas producidas en la dentición definitiva luego de un traumatismo que afectó a las estructuras de soporte de dientes temporales.

MATERIAL Y MÉTODO

Se realizó una serie de casos en base, primero a una revisión de todas las fichas de niños que sufrieron traumatismos dentoalveolares que afectó a los tejidos de soporte de los dientes anteriores durante el periodo 2005 a 2007, todos ellos beneficiarios del Centro de Referencia Odontopediátrico Simón Bolívar, obteniéndose de esa forma los casos que se citaron para una revisión.

Los casos que efectivamente concurrieron a la citación se le solicitó el consentimiento informado a los padres o tutores legales de los niños, una vez obtenidos dicha autorización se les realizó un examen clínico y radiográfico para determinar la presencia de secuelas en los dientes sucesores definitivos: Los datos del dicho examen fueron registrados en una ficha clínica confeccionada especialmente para estos fines. El examen clínico se realizó en un sillón dental con iluminación artificial, jeringa triple para secar las superficies de los dientes, el instrumental de examen en su respectiva bandeja. Para el examen radiográfico se utilizó una película periapical con la técnica de la bisectriz, la cual se reveló en forma automatizada en una reveladora calibrada. Las variables recogidas fueron: sexo, edad, diagnóstico de traumatismo dentoalveolar en temporales, presencia de secuela clínica en definitivos, tipo de defectos o secuela en esmalte y severidad de la lesión.

De los antecedentes consignado en las fichas clínicas y en base a la clasificación diagnóstica para trauma dentoalveolar propuesta por Andreasen (Andreasen *et al.*, 2007), se definió el diagnóstico en cada caso, así se consideró: subluxación aquella lesión de las estructuras de soporte del diente en la que existe dolor a la percusión y movilidad pero no existe desplazamiento del diente; luxación lateral, aquella en

la que existe desplazamiento del diente en una dirección distinta a la axial ya sea hacia palatino o lingual; luxación intrusiva, como aquella que ocasiona desplazamiento del diente en el hueso alveolar; luxación extrusiva, al desplazamiento del diente hacia fuera de su alvéolo sin desalajo y avulsión cuando el diente está completamente fuera de su alvéolo.

Se consideró presencia de secuela clínica a aquella alteración presente y visible en la superficie del esmalte, entre éstas opacidad del esmalte definida como aquellas lesiones blanquecinas opacas o amarillentas sin pérdida de sustancia dental al secado con la jeringa triple. Hipoplasia del esmalte cuando los dientes presentan una mancha blanquecina o marrón con pérdida de sustancia dental. Por diagnósticos diferentes se excluyeron aquellas lesiones que fueran simétricas y/o generalizadas.

En cuanto a la severidad se consideró lesiones leves aquellas en las cuales abarcaban menos de un tercio de la corona clínica y no leve aquellas que incluían tanto las secuelas moderadas (más de un tercio y menos de dos tercios) como las severas (que afectaban más de dos tercios de la corona clínica).

Los datos fueron analizados mediante los programas computacionales como Microsoft Excel 2007 y Minitab 15 y R-Cran 2.13.

RESULTADOS

Se detectaron 207 casos de niños que habían sufrido trauma a los que se localizaron se les citó para un examen clínico y radiográfico. De todos los casos identificados, sólo concurrieron al examen 53 niños, los restantes 154 pacientes que no asistieron se debió a que el teléfono estaba deshabilitado (56%), o nunca contestaron los llamados (25%), o el teléfono no correspondía el numero del paciente (13%), o no deseaba participar del estudio (5%) o sencillamente a pesar de ser citado en dos oportunidades para el control no asistió (1%).

De los 53 pacientes evaluados, el 60.3% eran de sexo masculino, el promedio de edad al momento del trauma fue de 4,2 años con una edad mínima de 2 años y una edad máxima de 6 años, el tipo de diagnóstico más frecuente corresponde a subluxación que se presentó en el 47% de los casos. En el examen radiográfico no se observó ninguna secuela en los dien-

tes definitivos. En los 53 casos tenían afectadas, 86 piezas dentales, es decir 1,6 dientes afectados por paciente, de éstos solo un 20% presentaron secuelas clínicas, es decir, 17 dientes.

El tipo de defectos del desarrollo del esmalte más frecuente fue la opacidad del esmalte, ver detalle en Fig. 1. La severidad leve fue la más frecuente (65%), sin embargo en un 35% de los casos esta se consideró no leve descompuesta en un 29% grado moderado y un 6% grado severo.

Al relacionar la edad del niño al momento del traumatismo con la presencia actual de secuelas clínicas, resultó que los que presentaban algún tipo de secuela el trauma lo habían sufrido a la edad promedio de 4,7 años, por otra parte, el promedio de edad de los niños sin secuelas fue de 4,1 años. La mediana de los niños con secuela corresponde a 5 años, en cambio, en los niños sin secuelas la mediana fue de 4 años.

El porcentaje de dientes con secuelas clínicas como se observa en la Figura 2 no varía según los diferentes diagnósticos realizados a excepción de luxación extrusiva pues con éste diagnóstico no se constató ningún caso con secuelas.

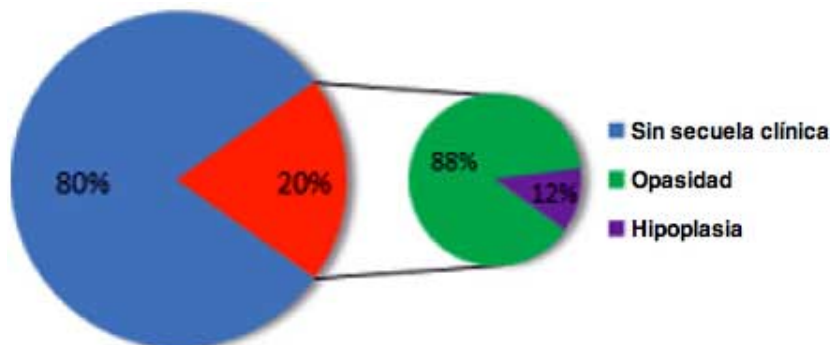


Fig. 1. Tipo de defectos del desarrollo del esmalte.

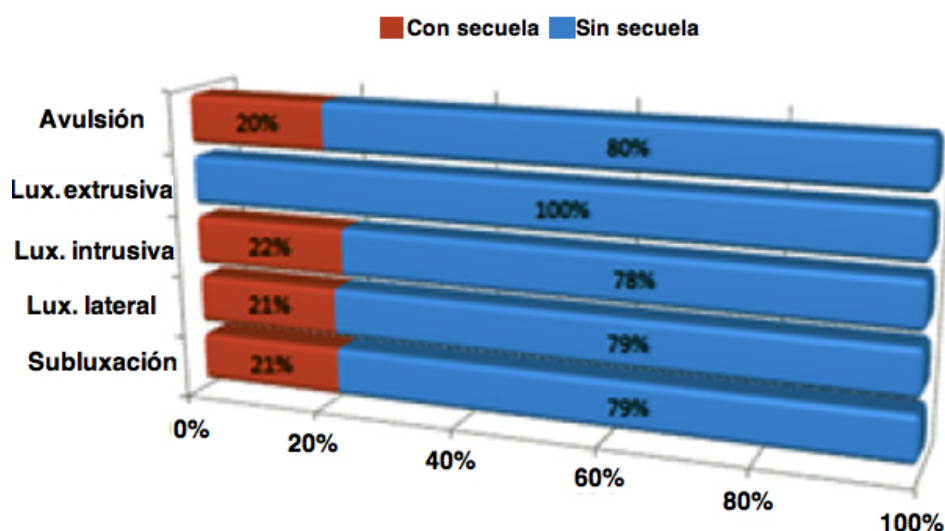


Fig. 2. Distribución de presencia de secuela clínica según diagnóstico.

DISCUSIÓN

Se encontró una frecuencia importante de alteraciones de las coronas definitivas post trauma de los dientes temporales alcanzando un 20% en este estudio, ésto se podría explicar por la estrecha relación entre ambas denticiones. Da Silva Assunção et al. también consideraron los mismos diagnósticos de traumatismo dentoalveolar, en una población de 5330 niños cuyo trauma ocurrió antes de los 6 años y pertenecientes de la Clínica del niño en la Universidad Estatal de Londrina, Brasil, constataron una frecuencia del 20,2% de secuelas en la dentición definitiva, siendo la opacidad del esmalte la más frecuente con un 78%, seguido de la hipoplasia con un 18% resultados semejantes se obtuvieron en nuestro estudio. Esto demuestra que el seguimiento y control de los niños con trauma dentoalveolar es aconsejable pues contribuirá a disminuir las secuelas. En el examen radiográfico no se constató ninguna secuela en los dientes definitivos en nuestro estudio a diferencia de lo publicado por Andreasen y Von Arx (Andreasen *et al.*), los cuales a través de este medio encontraron secuelas con una frecuencia entre el 2% y el 17% de sus casos, estas afectaban principalmente la raíz del diente, con dislaceraciones y detención del desarrollo radicular.

Estudios realizados por Sennhenn-Kirchner & Jacobs (2006) al igual que estudios de Andreasen *et al.*, revelan que la prevalencia de secuelas o alteraciones en dentición definitiva posteriores a un trauma de los dientes deciduos que los precedieron, puede incluso llegar al 69%, en nuestro estudio estas prevalencias son menores esto se explicaría pues nuestra muestra fueron obtenidos en un servicio con experiencia en el manejo clínico del trauma dentoalveolar, en este centro se realizan acciones terapéuticas oportunas con un seguimiento en base a controles posteriores de los niños, además posee un servicio especializado en atención de urgencias, de larga tradición, todo ello contribuiría a que sus acciones disminuyan las secuelas que se pueden generar en un diente permanente por un trauma sufrido en el diente temporal.

Una limitación de este estudio fue la pérdida de casos que no concurren a los controles, sin embargo los motivos por los cuales no llegaron a estos no son atribuibles a las variables en estudio se deben fundamentalmente a la imposibilidad de localizarlos, en consecuencia el grupo realmente examinado no debería diferir significativamente del grupo no examinado.

En este estudio la severidad más frecuente fue de tipo leve, esto reforzaría la hipótesis que las acciones que se realizan en el Centro de Referencia Odontopediátrico Simón Bolívar, logran disminuir las secuelas severas, lo que debería ser probado por otros tipos de estudios. Para este resultado de severidad de las secuelas no se encontró evidencia que permita la comparación.

La presencia de secuelas clínicas fue más frecuente para el diagnóstico inicial de luxación intrusiva, y menos frecuente pero con porcentajes similares de secuelas para la subluxación, luxación lateral y avulsión. Andreasen *et al.* y Sennhenn-Kirchner & Jacobs indican que las secuelas se encuentran asociada principalmente a luxaciones intrusivas y avulsiones. Sin embargo dichos autores consideraron todos los tipos de traumatismos en cambio en nuestro estudio solo se consideraron los traumas que sufren los tejidos de soporte del diente y en consecuencia esto explicaría dichas diferencias.

La edad promedio al momento de sufrir el trauma que dejó secuelas fue de 4,7 años, siendo mayor a lo reportado por Sennhenn-Kirchner & Jacobs, quienes informan que los menores de 3 años presentaron más secuelas en la dentición definitiva que los mayo-

res de 3 años, estos autores indican que esto se debería a que los huesos se encuentran menos calcificados y por lo tanto no protegen adecuadamente el germe en desarrollo.

En nuestra investigación las opacidades del esmalte fueron las secuelas más frecuentes en dientes definitivos esto se explicaría por el hecho de que la maduración de la mineralización del esmalte continúa hasta el momento en que el diente hace erupción, por lo tanto puede afectarse su desarrollo en todos los grupos de edad (García & Mendoza, 2003).

Se concluye que los dientes definitivos que reemplazan dientes deciduos que han sufrido trauma como luxación intrusiva, subluxación, luxación lateral y avulsión, con frecuencia presentan secuelas que se expresan principalmente como opacidad e hipoplasias del esmalte. Las secuelas de estos traumas podrían disminuir si los niños expuestos a estas lesiones concurren tempranamente a centros de salud especializados en la atención del traumatismo dentoalveolar.

AGRADECIMIENTOS

Al Personal Profesional y Técnico del Centro Odontopediátrico Simón Bolívar, Viña del Mar, V región en especial a las Dras. María Isabel Vásquez V, Sonia Gallegos Pereira y Jacqueline Carreño Cure.

CUETO, U. A.; ÁVILA, R. C. & GONZÁLEZ, R. J. Dentoalveolar injuries affecting tooth support structures in temporary and the effects on permanent successors. *Int. J. Odontostomat.*, 6(3):379-383, 2012.

ABSTRACT: The purpose of this study was to determine the effects produced in the permanent teeth after trauma affecting the supporting structures of teeth. The sample is 53 children beneficiaries of the Reference Center Odontopediátrico Simon Bolivar, ages 1 to 7 years who suffered injury of the anterior dentoalveolar trauma during the period 2005-2007 that was classified according to Andreasen: subluxation, lateral luxation, intrusive luxation, extrusive luxation and avulsion. The results obtained allow us to determine 20% of clinical sequelae in permanent successor teeth, with enamel opacities with 88% more frequent injuries, then the enamel hypoplasias reached 12%. Most of the injuries recorded as mild severity are of type (65%) and the percentage of teeth with clinical sequelae does not change significantly across the different diagnoses. The average age when children suffer the trauma and had sequelae was 4.7 years. No cases of extrusive luxation since there

were no cases with sequelae. It is concluded that the permanent teeth that replace primary teeth that have suffered trauma such as intrusive luxation, subluxation, lateral luxation and avulsion, often have consequences that are expressed mainly as opacity and enamel hypoplasia. The aftermath of this trauma could be reduced if children exposed to these lesions are entered into early health centers specialized in the care of dentoalveolar trauma.

KEY WORDS: dental trauma, primary teeth, sequelae.

Dirección para Correspondencia:
Alfredo Cueto Urbina
Viña del Mar
CHILE

Email: jennita107@hotmail.com

Recibido : 24-04-2012
Aceptado: 26-09-2012

REFERENCIAS BIBLIOGRÁFICAS

Andreasen, J. O.; Andreasen, F. M. & Andersson, L. *Textbook and color atlas of traumatic injuries to the teeth*. 4th ed. Oxford, Blackwell, 2007.

Da Silva Assunção, L. R.; Ferelle, A.; Iwakura, M. L. & Cunha, R. F. Effects on permanent teeth after luxation injuries to the primary predecessors: a study in children assisted at an emergency service. *Dent. Traumatol.*, 25(2):165-70, 2009.

García, C. & Mendoza, A. *Traumatología oral en Odontopediatría*. Madrid, Ergon, 2003.

Sennhenn-Kirchner, S. & Jacobs, H. G. Traumatic injuries to the primary dentition and effects on the permanent successors - a clinical follow-up study. *Dent. Traumatol.*, 22(5):237-41, 2006.