

ARTÍCULO DE INVESTIGACIÓN

Morbilidad de la linfadenectomía lumboaórtica laparoscópica en pacientes con tumor testicular no seminomatoso en estadio clínico A*

Drs. OCTAVIO A. CASTILLO C.^{1,2,3}, JORGE RIOJA Z.¹, IVAR VIDAL M.¹, MIGUEL FERIA F.¹, RAFAEL SÁNCHEZ S.¹

¹ Unidad de Urología Clínica Indisa.

² Facultad de Medicina, Universidad Andrés Bello.

³ Facultad de Medicina, Universidad de Chile.
Santiago, Chile.

Abstract

Operative morbidity in laparoscopic retroperitoneal lymph node dissection in clinical stage A non-seminomatous testis cancer

Background: Retroperitoneal Lymph node dissection is part of the treatment of patients with nonseminomatous germ cell tumors stage I (NSGCT). **Aim:** To report the immediate surgical outcomes of patients subjected to laparoscopic retroperitoneal lymph node dissection. **Material and Methods:** Prospective analysis of the surgical outcomes of 118 patients aged 15 to 44 years, who underwent Laparoscopic Retroperitoneal Lymph Node Dissection (L-RPLND) for NSGCT stage I. **Results:** Median blood loss was 50 cc (range 10-1.000 cc), median operative time was 120 min. (range 60-300 min). Mean hospital stay was 41.4 hours. Twelve patients (10.2%) had operative complications. Ten had vascular injuries (8.5%), one had a duodenal injury (0.85%) and one had an acute pulmonary edema (0.85%). Eight lesions were repaired laparoscopically and three required conversion to open surgery. There was no mortality in this series. **Conclusions:** L-RPLND had an acceptable complication rate in this series of patients. Most of the complications could be resolved laparoscopically.

Key words: Lymph node dissection, laparoscopy, complications, testicular cancer.

Resumen

Introducción: La linfadenectomía retroperitoneal lumboaórtica es el método de elección en el tratamiento de los pacientes con cáncer testicular no seminoma en estadio A. Este trabajo muestra los resultados inmediatos de una serie de 118 pacientes operados por vía laparoscópica. **Material y Método:** Se analizan los resultados quirúrgicos de 118 pacientes portadores de un cáncer testicular no seminoma estadio clínico A. **Resultados:** La media de edad fue de 29 años. La mediana de sangrado fue de 50 cc, el tiempo quirúrgico tuvo una mediana de 120 minutos y el tiempo de hospitalización tuvo una media de 41,4 horas. Complicaciones intraoperatorias ocurrieron en 12 pacientes (10,2%): 10 lesiones hemorrágicas (8,5%), 1 lesión duodenal (0,85%) y 1 edema pulmonar agudo (0,85%). De las 11 lesiones quirúrgicas, 8 fueron

*Recibido el 28 de Julio de 2009 y aceptado para publicación el 25 de Agosto de 2009.

Correspondencia: Dr. Octavio A. Castillo
Apoquindo 3990, Of. 809, Santiago, Chile. Código postal: 7550112. Fax: (56-2) 228 25 24
E-mail: octaviocastillo@vtr.net

reparadas por vía laparoscópica, requiriendo conversión a cirugía abierta 3 casos. No hubo mortalidad en la serie. **Conclusiones:** La linfadenectomía lumboaórtica laparoscópica es un procedimiento estandarizado, con una tasa de complicaciones aceptable, la mayoría de las cuales puede ser resuelta en forma laparoscópica.

Palabras clave: Linfadenectomía lumbo-aórtica, laparoscopia, complicaciones, cáncer de testículo.

Introducción

Actualmente la Linfadenectomía Retroperitoneal Lumboaórtica (LRLA) es considerada el estándar dorado para la etapificación y tratamiento de los tumores de células germinales no seminoma etapa A. Si bien es cierto, con la disponibilidad de un esquema de quimioterapia altamente efectivo y el uso de nuevas técnicas de imagen para la etapificación de estos pacientes, las indicaciones para la LRLA son debatibles, este procedimiento entrega un manejo integral exitoso en este grupo de pacientes¹.

Por otro lado, la morbilidad y el carácter invasivo de este procedimiento son aspectos relevantes que se deben tomar en cuenta. En este sentido, la vía de abordaje laparoscópica nos permite realizar un procedimiento menos invasivo y, en manos experimentadas, con un porcentaje aceptable de complicaciones. El objetivo de este trabajo es reportar los resultados inmediatos de una serie consecutiva de 118 pacientes sometidos a una Linfadenectomía Retroperitoneal Lumboaórtica Laparoscópica (LRLA-L).

Material y Método

Entre junio de 1993 y mayo de 2007, 118 pacientes portadores de un tumor de células germinales no seminoma estadio A, fueron sometidos a una LRLA-L.

Los datos fueron recolectados en forma prospectiva. Las variables analizadas se presentan en la Tabla 1.

En todos los casos se realizó un abordaje laparoscópico transperitoneal con 4 trocares, colocan-

do al paciente en posición de lumbotomía de acuerdo al lado afectado (Figuras 1 y 2).

Para la disección se utilizaron los límites clásicos para la linfadenectomía con preservación de nervios (Figura 3).

Resultados

En el período analizado se obtuvieron un total de 118 pacientes, con una edad promedio de 29 años (rango 15-44). En 64 casos la disección fue del lado derecho mientras que en 54 casos esta fue izquierda. El tiempo operatorio promedio fue de 120

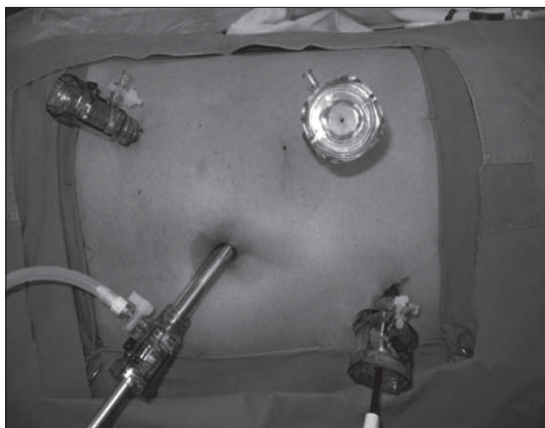


Figura 1. Posición de trocares lado derecho.

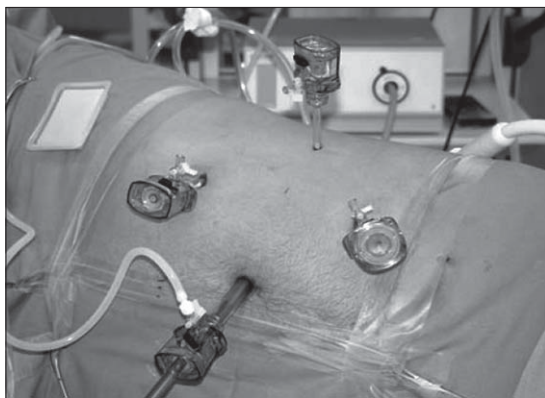


Figura 2. Posición de trocares lado izquierdo.

Tabla 1. Variables analizadas

Edad
Lado de la disección
Tiempo operatorio
Sangrado intraoperatorio
Tiempo de hospitalización
Complicaciones
Número de nodos linfáticos reseca-

minutos (rango 60-300), con un sangrado promedio de 50 cc (rango 10 -1.000). El tiempo promedio de hospitalización fue de 41.4 horas (rango 12-120), y el promedio de nodos linfáticos resecaos fue de 15 (rango 4-36) (Tabla 2).

Se presentaron complicaciones en 12 casos (10,8%). El sangrado fue la complicación más frecuente, presentándose en 10 casos (8,5%). Las lesiones vasculares se presentaron de la siguiente forma: 3 lesiones de vena cava, 3 lesiones de vena

lumbar, 1 lesión de vena espermática, 1 lesión de arteria ilíaca, 1 lesión de arteria espermática y un hematoma retroperitoneal.

En un caso se produjo una lesión puntiforme de duodeno que se suturó por vía laparoscópica (0,85%), mientras que otro paciente evolucionó con un edema pulmonar agudo (0,85%).

De las 11 lesiones quirúrgicas, 8 fueron manejadas por vía laparoscópica (Tabla 3), mientras que en 3 casos (2,5%), fue necesaria la conversión a cirugía abierta. Estos casos fueron: una lesión de vena cava por punción con el primer trocar, una lesión por quemadura de la arteria ilíaca y un desgarro de una vena lumbar. No hubo mortalidad en esta serie.

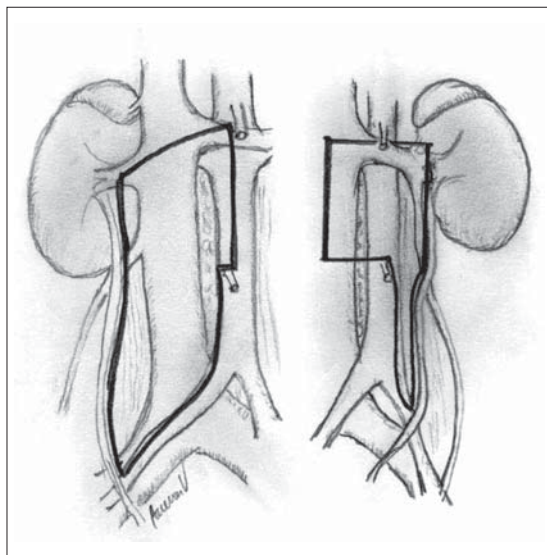


Figura 3. Límites de disección con preservación de nervios.

Tabla 2. Resultados

Número de casos	118
Edad	29 años (rango de 15 a 44)
Disección	
Derecha	64 casos
Izquierda	54 casos
Sangrado promedio	50 cc (rango 10 a 1.000)
Tiempo quirúrgico promedio	120 min (rango 60 a 300)
Tiempo de hospitalización promedio	41,4 horas (rango 12 a 120)
Número de nodos linfáticos resecaos	15 nodos (rango 4 a 36)

Discusión

La linfadenectomía retroperitoneal lumboaórtica continúa siendo el método más confiable para la detección de metástasis linfáticas en los pacientes portadores de un tumor de células germinales no seminoma etapa A¹. Sin embargo, y como hemos mencionado previamente, la morbilidad asociada a este procedimiento es un aspecto importante a considerar. Es en este sentido que el abordaje laparoscópico nos ofrece una alternativa menos invasiva

Tabla 3. Complicaciones y manejo

Complicación	Manejo
Lesión de vena cava	Reparación laparoscópica
Lesión de vena cava	Reparación laparoscópica
Lesión de vena cava	Reparación por cirugía abierta
Lesión de vena lumbar	Reparación laparoscópica
Lesión de vena lumbar	Reparación laparoscópica
Lesión de vena lumbar	Reparación por cirugía abierta
Lesión de vena espermática	Reparación laparoscópica
Lesión de arteria espermática	Reparación laparoscópica
Lesión de arteria ilíaca	Reparación por cirugía abierta
Hematoma retroperitoneal	Observación
Lesión de duodeno	Sutura laparoscópica
Edema pulmonar agudo	Manejo médico

Tabla 4. Comparación de parámetros operatorios

	Casos (n)	Tiempo operatorio (min)	n conversiones	Sangrado (ml)	Complicaciones intraoperatorias mayores (n)	Estadía hospitalaria (días)
Albqami et al. ⁴	103	217	3	144	3	3,6
Rassweiler et al. ⁵	34	249	1	—	1	5,3
Porter et al. ⁹	27	306	0	270	—	2,1
LeBlanc et al. ⁶	20	230	0	< 50	0	1,2
Corvin et al. ⁷	18	232	0	< 100	0	—
Castillo et al.	118	120	3	50	11	1,8

y comparable, desde el punto de vista de la morbilidad, con la cirugía abierta¹. Sin bien es cierto, la morbilidad asociada a la LRLA ha disminuido en forma considerable, las series de pacientes sometidos a LRLA-L muestran menor morbilidad postoperatoria, menos sangrado intraoperatorio, menor estadía hospitalaria y convalecencia más rápida^{2,3}. Janetschek y cols⁴, en su serie de 103 pacientes reportan un tiempo operatorio promedio de 217 minutos con un sangrado promedio de 144 ml y una estadía hospitalaria promedio de 3,6 días. Si analizamos las series publicadas donde se reportan 10 o más casos, con un seguimiento de al menos 24 meses⁴⁻⁹, los parámetros operatorios varían de la siguiente forma; tiempo operatorio entre 138 y 306 minutos, con un 3,1% de conversión a cirugía abierta; sangrado intraoperatorio en un rango entre 50 ml y 390 ml, con un 1% de pacientes que requieren transfusión sanguínea, y finalmente una estadía hospitalaria que varía entre 1,8 a 5,3 días.

Estos resultados se comparan de forma favorable con los de la serie más grande de LRLA, con un total de 239 pacientes, presentando un tiempo operatorio promedio de 214 minutos con un sangrado promedio de 150 ml y una estadía hospitalaria promedio de 8 días¹⁰.

En la LRLA-L las complicaciones intraoperatorias mayores y menores se presentan en un 4% y un 2% respectivamente, mientras que en la LRLA, las complicaciones mayores y menores se ven en un 5% y un 15% de los casos. Las complicaciones más frecuentes son las lesiones vasculares, siendo también las responsables de la conversión a cirugía abierta en la mayoría de los casos¹. Romero y cols¹¹, presentan una serie de 77 pacientes sometidos a LRLA-L, 10 (13%) de los cuales presentaron complicaciones intraoperatorias. Las lesiones de vena cava (5,4%), hilio renal (3,1%), y arteria ilíaca externa (1%) fueron las más frecuentes.

De igual forma los resultados de nuestra serie,

tanto en parámetros operatorios como en morbilidad, son comparables a los de las series antes mencionadas, tanto de LRLA como de LRLA-L (Tabla 4).

En síntesis, podemos decir, que la linfadenectomía lumboaórtica laparoscópica es un procedimiento estandarizado, que en manos experimentadas presenta una tasa de complicaciones aceptable, siendo la más frecuente el sangrado.

Además, en base a nuestra experiencia y tomando en cuenta los bajos porcentajes de conversión a cirugía abierta, nos parece que la mayoría de estas complicaciones puede ser resuelta en forma laparoscópica.

Finalmente, debemos tomar en cuenta que esta serie prospectiva considera la curva de aprendizaje autodidacta y el entrenamiento de urólogos en formación en laparoscopia.

Referencias

1. Hamilton R, Finelli A. Laparoscopic Retroperitoneal Lymph Node Dissection for Nonseminomatous Germ Cell Tumors: Current Status. *Urol Clin N Am* 2007; 34: 159-169.
2. Giusti G, Beltrami P, Tallarigo C. Unilateral laparoscopic retroperitoneal lymphadenectomy for clinical stage I nonseminomatous testicular cancer. *J Endourol* 1998; 12: 561-566.
3. Carver BS, Scheinfeld J. The current status of laparoscopic retroperitoneal lymph node dissection for non-seminomatous germ-cell tumors. *Nat Clin Pract Urol* 2005; 2: 330-335.
4. Albqami N, Janetschek G. Laparoscopic retroperitoneal lymph-node dissection in the management of clinical stage I and II testicular cancer. *J Endourol* 2005; 19: 683-692.
5. Rassweiler JJ, Frede T, Lenz E. Long-term experience with laparoscopic retroperitoneal lymph node dissection

- in the management of low stage testis cancer. *Eur Urol* 2000; 37: 251-260.
6. LeBlanc E, Cathy A, Dargent D. Extraperitoneal laparoscopic para-aortic lymph node dissection for early stage nonseminomatous germ cell tumors of the testis with introduction of a nerve sparing technique description and results. *J Urol* 2001; 165: 89-92.
 7. Corvin S, Sturm W, Schlatter E. Laparoscopic retroperitoneal lymph-node dissection with the waterjet is technically feasible and safe in testis cancer patient. *J Endourol* 2005; 19: 823-826.
 8. Castillo OA, Urena RD, Pinto IF. Laparoscopic retroperitoneal lymph node dissection for stage I and II NSGCT: 10 year's experience. *J Urol* 2004; 171 (Suppl): 247-248.
 9. Porter JR, Lange PH. Laparoscopic retroperitoneal lymph node dissection for stage I NSGCT (abstract # 302). Presented at the American Urological Association National Meeting Chicago, IL; April 27, 2003.
 10. Heidenreich A, Albers P, Hartmann M. Complications of primary nerve sparing retroperitoneal lymph node dissection for clinical stage I nonseminomatous germ cell tumors of the testis: experience of the German Testicular Cancer Study Group. *J Urol* 2003; 169: 1710-1714.
 11. Romero FR, Wagner A, Brito FA. Refining the laparoscopic retroperitoneal lymph node dissection for testicular cancer. *Int Braz J Urol* 2006; 32: 196-201.