

<https://helda.helsinki.fi>

Rappeumaperäisen kierukkarepeämän artroskooppinen osaresektio - lumekirurgiakontrolloidun tutkimuksen 5-vuotistulokset

FIDELITY Finnish Degenerative

2019

FIDELITY Finnish Degenerative , Sihvonen , R , Paavola , M , Malmivaara , A , Itälä , A , Joukainen , A , Nurmi , H , Kalske , J & Järvinen , T 2019 , ' Rappeumaperäisen kierukkarepeämän artroskooppinen osaresektio - lumekirurgiakontrolloidun tutkimuksen 5-vuotistulokset ' , Suomen ortopedia ja traumatologia , Vuosikerta. 42 , Nro 2 , Sivut 126-129 . < http://www.soy.fi/files/sot42_2_2019webfinal.pdf >

<http://hdl.handle.net/10138/313444>

unspecified
publishedVersion

Downloaded from Helda, University of Helsinki institutional repository.

This is an electronic reprint of the original article.

This reprint may differ from the original in pagination and typographic detail.

Please cite the original version.

Rappeumaperäisen kierukkarepeämän artroskooppinen osaresektio – lumekirurgiakontrolloidun tutkimuksen 5-vuotistulokset

FIDELITY – tutkimusryhmä

HUS, Jyväskylän keskussairaala, KYS, TAYS, TYKS

Emerging evidence – based on observational data – suggests that arthroscopic partial meniscectomy (APM) for degenerative knee is associated with increased risk of progression of knee OA. However, the respective roles of the underlying degenerative process and the potential harmful effect of the surgical procedure remain unclear. Objective of this study was to assess the long-term effects of APM on the development of radiographic knee osteoarthritis and on knee symptoms and function. This is a multicentre, randomized, participant- and outcome assessor-blinded, placebo-surgery controlled trial conducted in orthopaedic departments in five public hospitals in Finland. The primary outcome was radiographic knee osteoarthritis and three validated patient-relevant outcome instruments on knee symptoms and function. There was a consistent, slightly greater risk for development of radiographic knee osteoarthritis in the APM arm as compared to the placebo-surgery arm. There were no relevant between-group differences in the patient-reported outcomes. As a conclusion, APM is associated with an increased risk of developing radiographic knee osteoarthritis with no concomitant benefit in the patient-relevant outcomes at 5 years after surgery.

Johdanto

Nivelrikko on yksi eniten toimintakykyä haittaavista sairauksista ja sen lopullinen hoito on tekonivel. Riski joutua tekonivelleikkaukseen näyttää lisääntyvän jopa kolminkertaiseksi, mikäli potilaalle on aiemmin tehty polven kierukkarepeämän resektio (1,2). Vaikka polven tähytystoimenpiteiden määrät ovatkin vähentyneet, ne ovat edelleen yksi yleisimmistä kirurgisista toimenpiteistä. Tällä hetkellä ei tiedetä aiheuttaako artroskopian jälkeisen nivelrikkoriskin suurenemisen polvikivun taustalla oleva degeneratiivinen tauti, vai kierukan resektio (3).

Tutkimuksemme tavoitteena oli selvittää kierukkarepeämän resektion vaikutus myöhempään

nivelrikkoriskiin. Lisäksi pyrimme selvittämään tähytyskirurgian tehoa potilaiden oireisiin pitkällä aikavälillä (5 vuotta).

Aineisto ja menetelmät

Tutkimus on satunnaistettu, lumekontrolloitu ja kaksoisokkoutettu tehotutkimus. Tutkimus on kansainvälinen monikeskustutkimus, jossa potilasrekrytointi on suoritettu Tampereen, Helsingin, Kuopion ja Turun yliopistosairaaloissa sekä Jyväskylän keskussairaalassa. Aineistojen analysointimenetelmät on valittu yhdessä Lundin yliopiston tutkijoiden kanssa ja kuvantamiset analysoidaan Tampereen ja Tarton yliopiston tutkijoiden toimesta.

Tutkimukseen valittiin 146 potilasta, joilla oirei-

den, kliinisen tutkimuksen sekä kuvantamisten ja tä-
hystyslöydöksen perusteella todettiin olevan polven
sisemmän nivelkierukan degeneratiivinen repeämä.
Potilaat satunnaistettiin, joko normaaliin tähystyk-
sessä tehtävään kierukan osapoistoon, tai lume-
toimenpiteeseen (diagnostinen artroskopia). Kaikki
muu hoito, mukaan lukien jatkoahoito, toteutettiin
molemmissa ryhmissä samalla tavalla. Toimenpi-
teen tehon selvittämiseksi potilaiden polven ti-
lannetta ja oireitaan on seurattu 2 kk, 6 kk ja 12
kk, 2 sekä 5 vuotta toimenpiteen jälkeen. Lisäksi
5 vuoden kohdalla kaikista potilaista on otettu
polven röntgenkuva. Kaikki jatkokontrollit on to-
teutettu niin, että tutkijat ja potilaat ovat olleet
sokkoutettuja varsinaisen toimenpiteen suhteen.

Radiologista nivelrikon kehittymistä arvioitiin
semifleksiossa seisten otetusta polven röntgenku-
vasta. Kuvista arvioitiin
sekä Kellgren-Lawrence
(4) asteikon mahdolli-
nen eteneminen sekä ni-
velraon kaventumiseen
ja osteofyytteihin perus-
tuva OARSI –sum score.
(5) Potilaiden polvioi-
reita arvioitiin kolmella
erillisellä potilaslähtöisellä
mittarilla: a) Womet,
(6) joka on kierukkare-
peämäpotilaille kehitet-
ty elämänlaatumittari ja
validoitu myös potilaille,
joilla on degeneratiivinen
kierukkarepeämä (7) ; b)
Lysholm –polvimittari
(8), jota on käytetty mm.
kierukkarepeämäpotilai-
den tilanteen arvioinnis-
sa (9), sekä c) polvikivun määrä rasiuksen jälkeen
(0-10 –asteinen mittari).

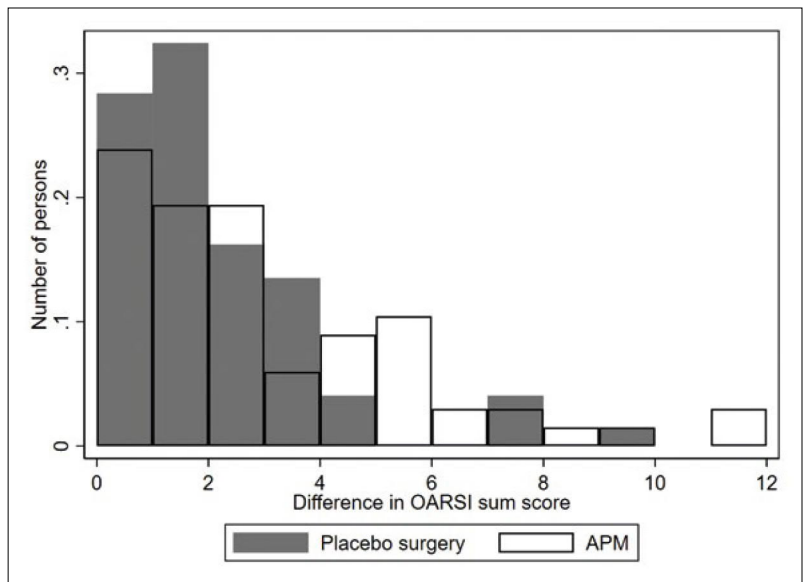
Tulokset arvioitiin sokkoutetusti (blinded
interpretation) niin, että ensin tutkimusryhmän
jäsenille esitettiin ”A”- ja ”B” – ryhmien tulokset,
jolloin he eivät tienneet kumpi ryhmä on interventio-
ja kumpi ryhmä on kontrolliryhmä. Tämän jälkeen
tuloksista tehtiin kaksi erilaista johtopäätelmää,
jonka jälkeen oikea ryhmäjako paljastettiin. Lopuksi
valittiin kahdesta päätelmästä se, jossa ryhmät
vastasivat tutkimuksen toteutusta. (10,11)

Tulokset

146 potilasta satunnaistettiin, 70 kierukkaresek-
tion ja 76 lumetoimenpiteeseen. Lähtötilanne mo-
lemmissa ryhmissä oli samankaltainen. 5 vuoden
kontrollissa 2 potilasta oli kuollut (1 molemmissa
ryhmissä) ja 2 potilasta ei osallistunut seurantaan
(myös 1 potilas molemmista ryhmistä).

Toimenpideryhmässä (APM) 67%:lla poti-
lasta havaittiin rtg -kuvassa ainakin yhden Kell-
gren-Lawrence -luokan lisääntyminen. Vastaava
luku lumeryhmässä oli 57% (adjusted absolute
risk difference 11% (95% :n luottamusväli: -5%
- 26%)). Samoin, OARSI sum score:n muutos
oli keskimäärin 1 enemmän toimenpideryhmässä
(keskimääräinen muutoksen ero: 1.0 (95% luotta-
musväli 0.3 - 1.8)) (kuva 1).

kuva 1.



Potilaslähtöisissä mittareissa ei ryhmien välillä ha-
vaittu tilastollisesti merkitsevää eroa: WOMET
keskiarvo 84,3 (95% luottamusväli 80,1 – 88,6)
APM –ryhmässä ja 84,6 (80,5 – 88,8) lumeryh-
mässä, vastaavasti Lysholm 83,7 (80,3 - 87,1) ja
85.8 (82,6 – 89,0), ja kipu rasiuksen jälkeen 2,0
(1,5 - 2,6) ja 2,2 (1,6 - 2,7). Toissijaisissa tulos-
muuttujissa ei myöskään havaittu eroja ryhmien
välillä, paitsi ns. mekaanisen oireen esiintyvyydes-
sä, joka oli hieman suurempi kierukkaresektion
jälkeen (Taulukko 1).

Taulukko 1. Toissijaiset tulosmuuttujat.

Muttuja	APM (n=68)	Lumekirurgia (n=74)	Risk difference with 95%CI*
Sokkoutuksen purku	8 (11)	8 (11)	0.01 (-0.09, 0.12)
Uusintaoperaatiot	7 (10)	8 (11)	0.00 (-0.11, 0.10)
Artroskopia	4 (6)	7 (9)	NA
HTO/TKR	3 (4)	1 (1)	NA
Tyytyväiset potilaat	53 (78)	61 (84)	-0.06 (-0.19, 0.08)
Potilaat, joiden tilanne parantunut	55 (81)	64 (88)	-0.07 (-0.19, 0.05)
Palanneet normaaleihin aktiviteetteihin	53 (78)	54 (76)	-0.02 (0.12, -0.16)
Mekaaniset oireet	20 (29)	9 (12)	-0.18 (0.05, 0.31)
Kliininen nivelrikko (ACR kriteerit)	5 (8)	6 (9)	-0.01 (-0.09, 0.08)

HTO, High tibial osteotomy; TKR, Total knee replacement; CI, confidence interval.
Osa arvoista puuttuu potilaiden lomaketäytöistä

Pohdinta

Tämän tutkimuksen tulokset osoittavat, että kierukkaresektio saattaa olla itsenäinen riski nivelrikon kehittymiselle, eikä tähytyksen jälkeinen nivelrikkoriskin suureneminen johdu pelkästään polven degeneraatiosta. Artroskooppinen kierukkaresektio ei ole pitkälläkään aikavälillä tehokas hoito sellaisten potilaiden oireisiin, joilla on degeneratiivinen kierukkarepeämä.

Tuloksemme ovat linjassa muiden tutkimusten kanssa. Kohorttitutkimuksissa on osoitettu, että kierukkarepeämä ja resektio yhdessä lisäävät huomattavasti nivelrikkoriskiä (2,11). Juuri julkaistussa satunnaistetussa MeTeor –tutkimuksessa osoitettiin, että 18kk kierukkaresektion jälkeen magneettikuvauksessa havaitujen degeneratiivisten muutosten esiintyvyys oli isompi kuin konservatiivisen hoidon jälkeen (12).

Tämän tutkimuksen tulokset subjektiivisten oireiden osalta, ovat myös linjassa muiden satunnaisesti tutkittujen tutkimusten tulosten kanssa (13). Aiemmin on julkaistu 5 vuoden seurantatulokset kahdesta satunnaistetusta tutkimuksesta, eikä kummassakaan kierukkaresektio tuo parempaa tulosta konservatiiviseen hoitoon verrattuna (14,15). Huomioitavaa on se, että sekä Katzin tutkimuksessa, että tässä tutkimuksessa tekonivelleikkaukseen päätyi enemmän osallistujia resektior ryhmässä kuin kontrolliryhmäs-

sä. Meidän tutkimuksessa tosin näiden potilaiden määrät olivat niin pieniä, että kyse ei ollut tilastollisesti merkitsevästä erosta (3 vs 1).

Tämän tutkimuksen heikkoutena voidaan pitää sitä, että potilasmäärää ei alun perin suunniteltu nivelrikon kehittymisen tutkimiseen. Lisäksi Kellgren-Lawrence –mittari on hyvin epäspesifi, sekä riippuu tulkitsijasta. Tuloksia voidaankin pitää suuntaa antavina. Joka tapauksessa pienikin lisä nivelrikon kehittymiseen sellaisesta toimenpiteestä johtuen, joka ei auta potilaiden oireisiin, on liikaa.

Tämän tutkimuksen perusteella degeneratiivisen kierukkarepeämän artroskooppinen resektio ei auta potilaan oireisiin ja saattaa lisätä riskiä nivelrikon kehittymiseen ja sitä kautta jouduttaa tekonivelleikkaukseen joutumista.

Viitteet

1. Winter AR, Collins JE, Katz JN: The likelihood of total knee arthroplasty following arthroscopic surgery for osteoarthritis: a systematic review. *BMC musculoskeletal disorders* 2017, 18:408.
2. Roemer FW, Kwok CK, Hannon MJ, et al: Partial meniscectomy is associated with increased risk of incident radiographic osteoarthritis and worsening cartilage damage in the following year. *European radiology* 2017, 27:404-413.

3. Katz JN, Martin SD: Meniscus—friend or foe: epidemiologic observations and surgical implications. *Arthritis Rheum* 2009, 60:633-635.
4. Kellgren JH, Lawrence JS: Radiological assessment of osteo-arthritis. *Ann Rheum Dis* 1957, 16:494-502.
5. Altman RD, Gold GE: Atlas of individual radiographic features in osteoarthritis, revised. *Osteoarthritis and cartilage* 2007, 15 Suppl A:A1-56.
6. Kirkley A, Griffin S, Whelan D: The development and validation of a quality of life-measurement tool for patients with meniscal pathology: the Western Ontario Meniscal Evaluation Tool (WOMET). *Clin J Sport Med* 2007, 17:349-356.
7. Sihvonen R, Jarvela T, Aho H, Jarvinen T: Validation of the Western Ontario Meniscal Evaluation Tool (WOMET), a meniscal pathology-specific Quality-of-Life index, for patients with a degenerative meniscus tear. *J Bone Joint Surg Am* 2012, 94:e65-61-68.
8. Tegner Y, Lysholm J: Rating systems in the evaluation of knee ligament injuries. *Clin Orthop Relat Res* 1985:43-49.
9. Briggs KK, Kocher MS, Rodkey WG, Steadman JR: Reliability, validity, and responsiveness of the Lysholm knee score and Tegner activity scale for patients with meniscal injury of the knee. *J Bone Joint Surg Am* 2006, 88:698-705.
10. Probst P, Zschke S, Heger P, et al: Evidence-based recommendations for blinding in surgical trials. *Langenbecks Arch Surg* 2019, 404:273-284.
11. Järvinen TL, Sihvonen R, Bhandari M, et al: Blinded interpretation of study results can feasibly and effectively diminish interpretation bias. *J Clin Epidemiol* 2014.
12. Collins JE, Losina E, Marx RG, et al: Early MRI-based Changes in Patients with Meniscal Tear and Osteoarthritis. *Arthritis care & research* 2019.
13. Siemieniuk RAC, Harris IA, Agoritsas T, et al: Arthroscopic surgery for degenerative knee arthritis and meniscal tears: a clinical practice guideline. *BMJ* 2017, 357:j1982.
14. Herrlin SV, Wange PO, Lapidus G, et al: Is arthroscopic surgery beneficial in treating non-traumatic, degenerative medial meniscal tears? A five year follow-up. *Knee surgery, sports traumatology, arthroscopy : official journal of the ESSKA* 2013, 21:358-364.
15. Katz JN, Shrestha S, Losina E, et al: Five-year outcome of operative and non-operative management of meniscal tear in persons greater than 45 years old. *Arthritis & rheumatology* 2019.