



CIRUGIA Y CIRUJANOS
Órgano de difusión científica de la Academia Mexicana de Cirugía
Fundada en 1933

www.amc.org.mx www.elsevier.es/circir



ARTÍCULO ORIGINAL

Electroestimulación interósea en un modelo de elongación con fijación externa



Víctor Peña-Martínez^{a,*}, Jorge Lara-Arias^a, Félix Vilchez-Cavazos^a,
Eduardo Álvarez-Lozano^a, Roberto Montes de Oca-Luna^b y Óscar Mendoza-Lemus^a

^a Servicio de Ortopedia y Traumatología, Hospital Universitario Dr. José E. González, Universidad Autónoma de Nuevo León, Monterrey, Nuevo León, México

^b Departamento de Histología, Facultad de Medicina, Universidad Autónoma de Nuevo León, Monterrey, Nuevo León, México

Recibido el 13 de abril de 2016; aceptado el 3 de julio de 2016

Disponibile en Internet el 12 de septiembre de 2016

PALABRAS CLAVE

Electroestimulación interósea;
Elongación ósea;
Fijación externa

Resumen

Antecedentes: La reparación de una fractura implica procesos celulares complejos. Sin embargo, a pesar de un tratamiento óptimo, algunas fracturas curan lentamente o, simplemente, no se reparan. Estas complicaciones apoyan la necesidad de terapias innovadoras. La estimulación electromagnética es una tecnología no invasiva que pudiera tener un impacto directo sobre muchas vías celulares.

Objetivo: Demostrar la eficacia de la electroestimulación por corriente alterna, aplicada durante una elongación ósea para acelerar el proceso de consolidación, por 30 días en un modelo animal.

Materiales y métodos: Se diseñó un dispositivo de circuito cerrado y voltaje graduado, que se mantuvo en contacto con el fijador externo. El grupo A fue elongado sin electroestimulación y el grupo B fue electroestimulado desde el inicio de la distracción. Se tomaron radiografías a los 15 y 30 días posquirúrgicos, se realizaron tinciones de hematoxilina y eosina, y de tricómico de Masson.

Resultados: No se observó una diferencia significativa en la densidad ósea del grupo A (4.05 ± 3.24 , $p=0.163$). En el grupo B existe una diferencia significativa (61.06 ± 20.17 , $p=0.03$), en la densidad ósea. El grupo A mantuvo un tejido de reparación fibroso, con zonas de cartílago y matriz ósea. El grupo B presentó un tejido más organizado en las fases de reparación ósea.

* Autor para correspondencia. Servicio de Ortopedia y Traumatología, Hospital Universitario Dr. José E. González, Av. Madero y Gonzalitos s/n, C.P. 64460 Monterrey, Nuevo León, México. Teléfono/fax: +52 81 8347 6698.

Correo electrónico: doctorviko@hotmail.com (V. Peña-Martínez).

KEYWORDS

Interosseous
electro-stimulation;
Bone elongation;
External fixation

Conclusión: Debido a que existe una diferencia significativa en el crecimiento y formación del callo óseo a los 15 y 30 días entre ambos grupos, la electroestimulación podría considerarse como un adyuvante durante el proceso de elongación ósea.

© 2016 Academia Mexicana de Cirugía A.C. Publicado por Masson Doyma México S.A. Este es un artículo Open Access bajo la licencia CC BY-NC-ND (<http://creativecommons.org/licenses/by-nc-nd/4.0/>).

Interosseous electrostimulation in a model of lengthening with external fixation**Abstract**

Background: A fracture repair involves complex cellular processes. However, despite optimal treatment, some fractures heal slowly or do not repair. These complications support the need for innovative therapies. Electromagnetic stimulation is a non-invasive technology that could have a direct impact on many cellular pathways.

Objective: To demonstrate the effectiveness of electro-stimulation by alternating current applied during bone elongation to accelerate the consolidation process for 30 days in an animal model.

Materials and methods: A device with closed circuit and graduated voltage was designed and kept in contact with the external fixator. Group A was elongated without electro-stimulation and group B was electro-stimulated since the beginning of the distraction. Radiographs were taken at 15 and 30 days post-surgical. Haematoxylin and eosin staining and Masson's trichrome stain were performed.

Results: No significant difference were observed in bone density of group A (4.05 ± 3.24 , $P=0.163$). In group B there was a significant difference (61.06 ± 20.17 , $P=0.03$) in bone density. Group A maintained a fibrous tissue repair, with areas of cartilage and bone matrix. Group B had more organised tissue in the stages of bone repair.

Conclusion: Because there is a significant difference in the growth and callus formation at 15 and 30 days between groups, electro-stimulation could be considered as an adjuvant during bone elongation.

© 2016 Academia Mexicana de Cirugía A.C. Published by Masson Doyma México S.A. This is an open access article under the CC BY-NC-ND license (<http://creativecommons.org/licenses/by-nc-nd/4.0/>).

Antecedentes

La fractura de un hueso se define como la pérdida en la continuidad normal del tejido óseo, producida como consecuencia de un traumatismo o de un proceso patológico que debilita su estructura normal. En general, las principales causas son producidas por la aplicación de una fuerza sobre el hueso que supera su resistencia elástica^{1,2}. La reparación de una fractura implica procesos complejos de proliferación, así como de diferenciación celular, además de que intervienen varios factores de crecimiento, citocinas inflamatorias, antioxidantes, osteoclastos, osteoblastos, hormonas, aminoácidos y diferentes nutrientes³.

Es difícil establecer el momento en el que una fractura debe estar unida. Sin embargo, a pesar de un tratamiento óptimo, algunas fracturas curan lentamente o, simplemente, no se reparan⁴. La mayoría de los expertos coinciden en que no debe haber evidencia de curación clínica o radiológica por al menos 3 meses antes de aplicar el término «no unión», para describir la fractura⁵. Ocasionalmente las no uniones ocurren sin causa aparente, pero en muchos casos intervienen factores como el daño a los tejidos blandos asociados con fracturas abiertas y cerradas de alta energía, infección, fracturas segmentarias, fracturas patológicas,

fracturas con interposición de tejido blando, suministro sanguíneo local pobre, enfermedades sistémicas, desnutrición, deficiencia de vitamina D, uso de corticosteroides y una pobre fijación mecánica, e interferencias iatrogénicas⁶.

Para la comprensión de los procesos para llevar a cabo una elongación ósea, se deben analizar los términos osteogénesis por distracción, que se refiere a la producción de hueso nuevo entre las superficies óseas vasculares, generadas por una osteotomía y separadas por una distracción gradual⁷ y la fisiólisis por distracción, que se refiere a la distracción mecánica de la placa de crecimiento sin una osteotomía, pero con una fractura fisiaria presente^{8,9}.

Fue Ilizarov¹⁰ quien introdujo el concepto de callostasis, y logró elongaciones óseas con gran éxito. Posteriormente sus conceptos fueron ampliados de acuerdo con Peña Martínez et al.¹¹.

El método de Ilizarov permite al cirujano realizar alargamientos complejos y prolongados de ambas extremidades cortas, ya sean congénitas o adquiridas, pero la técnica puede ser difícil y requiere de tiempo para dominar este procedimiento, en comparación con los métodos que implican el uso de un fijador monolateral^{12,13}. El método de De Bastiani et al.¹⁴ ha ganado prestigio entre los ortopedistas pediátricos, porque es técnicamente menos exigente para el

cirujano y el fijador monolateral tiende a ser más cómodo para el paciente que un fijador circunferencial. El método se basa en una osteotomía más convencional, que consiste en la apertura del periostio, la perforación a través de ambas cortezas y en varias direcciones, la interconexión de perforaciones visibles con un osteotomo y la finalización de la osteotomía, con una osteoclasia manual¹⁴.

En cuanto a los estímulos basados en descargas eléctricas o electroestimulación, de acuerdo con Boyer¹⁵, encontramos antecedentes para el tratamiento de no uniones que fueron realizadas por Birch en el año 1812. Posteriormente, Yasuda (1953) aportó estudios que demuestran que existe un efecto eléctrico en el hueso cuando se somete a cargas lineales o angulares, así como una pequeña corriente aplicada al hueso, que es capaz de estimular la osteogénesis¹⁶. Debido a que estos campos eléctricos endógenos pueden modular actividades celulares en el hueso, se han desarrollado diversos sistemas para la electroestimulación de uso terapéutico^{17,18}. Los equipos de electroestimulación pueden ser de efecto inductivo (como una terapia pulsátil electromagnética), de efecto de capacitación y de corriente directa, actualmente aceptados por la FDA para el tratamiento de no uniones y fusiones vertebrales^{19,20}. Pero la eficacia en la utilización en tejido de callostasis no está demostrada, por lo cual, en el presente trabajo, se pretende demostrar la eficacia de la electroestimulación para disminuir el tiempo en la fase de elongación, correspondiente a la remodelación y corticalización.

Materiales y métodos

Previa autorización del Comité de Ética de la Facultad de Medicina y del Hospital Universitario de la Universidad Autónoma de Nuevo León, se utilizaron 14 perros de raza mixta con un peso y edad promedio de 10 kg y 3 años, respectivamente. Se diseñaron 2 grupos de estudio. El grupo A fue conformado por 7 individuos tratados mediante una elongación ósea sin electroestimulación y en el grupo B se practicó una elongación ósea con electroestimulación en otros 7 perros.

Electroestimulador. Se diseñó un electroestimulador óseo que se mantuvo en contacto con el fijador externo, mediante un cátodo receptor y un ánodo. Para dirigir la conducción se diseñaron clavos tipo Kirschner de 0.62 mm con una cubierta de polipropileno y con área de conducción de 5 mm en los extremos, para evitar una interfase con los tejidos blandos. La corriente alterna emitida fue de 6 V a 20 μ A, con una alimentación positiva de fuente dual de 9 V.

Técnica quirúrgica. Para la fijación externa se utilizó el MiniRail System de Orthofix® que consiste en un fijador con 2 cuerpos articulados para la fijación de los tornillos y un cuerpo central con aditamento para elongación de 0 a 8 cm. Mediante la técnica de inserción de tornillos de De Bastiani, se disecaron los planos hasta llegar al periostio de la diáfisis femoral. Posteriormente, con una broca de 2 mm se realizaron orificios seriados en todo el diámetro del hueso. Estos orificios se unieron con un osteotomo plano de 0.5 a 1 cm de ancho hasta que se completó la corticotomía²¹. Finalmente se cerró el periostio, así como los tejidos adyacentes y la piel con sutura de nailon 3-0 (ETHICON® Johnson & Johnson S. A.).

Radiografías. Los animales se sedaron con xilacina, para realizar las tomas radiográficas en las posiciones anteroposterior y lateral a los 15 y 30 días posquirúrgicos.

Eutanasia. Se realizó de acuerdo con la Norma Oficial Mexicana NOM-062-ZOO-1999, de Especificaciones técnicas para la producción, cuidado y uso de los animales de laboratorio, administrando pentobarbital sódico a dosis de 120 mg/kg vía intravenosa y xilacina a dosis de 2 mg/kg.

Tinciones histológicas. Las muestras se fijaron con la solución de Bouin y se descalcificaron con la solución Calci-Clear Rapid (Fisher Scientific, Reino Unido). Posteriormente el tejido fue deshidratado y empapado en parafina, para obtener los cortes histológicos. Se realizaron las técnicas de tricrómico de Masson, así como hematoxilina y eosina para observar la morfología celular, la matriz amorfa y el colágeno contenido.

Análisis densitométrico. Para el análisis de las imágenes radiográficas, se utilizó el software Image Pro Plus versión 6 (Media Cybernetics, Inc. EE. UU.), para medir la cantidad de materia presente en un material midiendo la cantidad de luz que pasa a través de ella.

Estadística. Los análisis estadísticos se realizaron mediante la prueba t de Student para ambos grupos, comparando la densidad ósea a los 15 y 30 días, con el software IBM SPSS versión 20 (SPSS, Inc, Armon, NY, EE. UU.).

Resultados

Para el grupo A (fig. 1), en los casos en los que no hubo estímulo eléctrico, se analizaron los cortes teñidos con hematoxilina y eosina: se observó, en general, un tejido de reparación con características fibrosas. En otros niveles de corte, se observó una transición de tejido cartilaginoso a un tejido fibroso denso, hasta llegar a la formación de hueso primario. Se pueden apreciar componentes del periostio que dan lugar a fibroblastos y a tejido fibrocolagenoso denso formando haces paralelos, que se interconectan con el hueso primario, el cual va reemplazando al tejido cartilaginoso hialino. Existe la presencia de vasos sanguíneos en zonas fibrohialinas, así como una cicatriz fibrosa muy gruesa. En el hueso sano, se observaron trabéculas con osteoblastos planos, así como la formación de nuevas trabéculas con osteoblastos grandes y cuboides en franca proliferación. En diferentes zonas se detectó la formación de tejido conectivo laxo con células estrelladas y fusiformes, y abundantes vasos sanguíneos de diferentes calibres. Hacia la porción lateral se encontraron trabéculas óseas de espesor variable y, hacia el interior del hueso, el tejido conectivo se hace más denso con haces de colágena. También en esta porción del hueso se observan células mesenquimatosas, islotes de cartilago hialino con cambios morfológicos como consecuencia de la condensación de la matriz hacia un tejido fibroso más compacto. En las tinciones con el tricrómico de Masson (fig. 1) para el mismo grupo, se observa la presencia de una gran cicatriz fibrosa entre las trabéculas óseas de neoformación, que se continúan con las trabéculas preexistentes. Hay formación de fibras de colágeno que se van integrando a las trabéculas. Se detecta tejido fibrocartilaginoso laxo que experimenta un proceso de hipertrofia hacia un tejido denso. Existen numerosos osteoclastos en la periferia de las trabéculas de nueva formación, lo que habla de la restauración del centro hacia

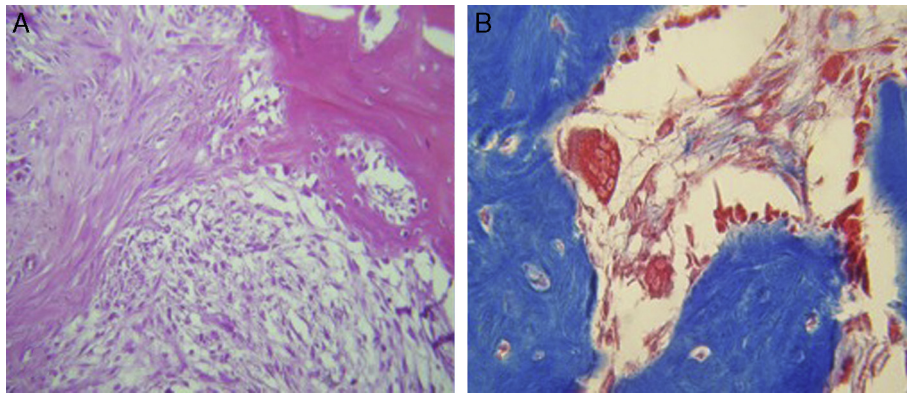


Figura 1 Tinciones histológicas con hematoxilina y eosina, y tricrómico de Masson para el grupo A. Se observa un tejido de reparación no organizado con características fibrosas, con gran cantidad de osteoclastos y zonas cartilaginosas (HE 20X, TM 40X).

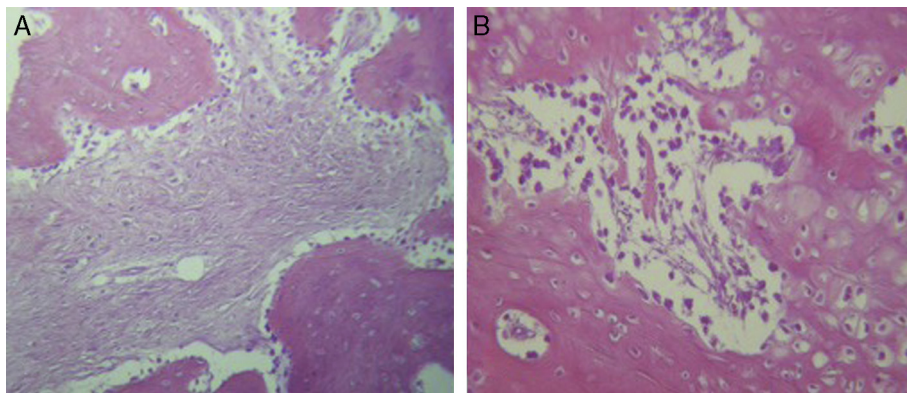


Figura 2 Tinciones histológicas con hematoxilina y eosina para el grupo B. A y B) El tejido de reparación se encuentra más organizado y con áreas extensas de tejido cartilaginoso, así como con poca presencia de osteoclastos (HE 20X).

la periferia. En la zona del endostio, se observan macrófagos y osteoclastos que migran hacia las trabéculas óseas neoformadas. En la zona de la cicatriz, se distingue una degradación activa para permitir el desarrollo de tejido óseo.

Para el grupo B, se observó en general, en las tinciones con hematoxilina y eosina (fig. 2), mayores áreas de cartilago hialino, así como transiciones de tejido fibroso a

tejido cartilaginoso, hasta llegar a un tejido osteocolagenoso. Se distingue claramente un tejido más organizado en cuanto a las fases de reparación ósea en comparación con los cortes del grupo A. El tejido fibroso se observó con mayor consistencia en cuanto al arreglo de las fibras de colágeno en su integración con las trabéculas. Para el tricrómico de Masson (fig. 3), se observó en todos los cortes un tejido fibroso abundante, muy denso y compacto. En general, se

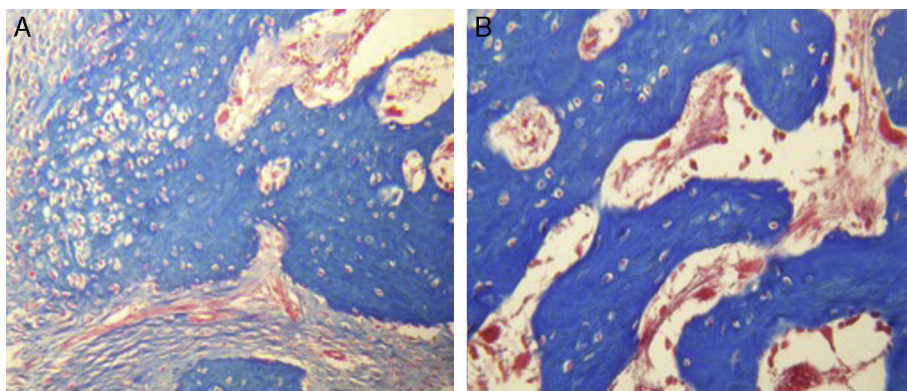


Figura 3 Tinciones histológicas con tricrómico de Masson para el grupo B. A y B) El tejido de reparación contiene fibras de colágena densas y compactas. En el extremo de las trabéculas en regeneración se observan pocos macrófagos y osteoclastos (TM 20X).

Tabla 1 Diferencia de muestras emparejadas para grupo A

		Prueba de muestras emparejadas ^a					t	gl	Sig. (bilateral)
		Diferencias emparejadas							
Media	Desviación estándar	Media de error estándar	95% de intervalo de confianza de la diferencia						
				Inferior	Superior				
Par 1	15 días-30 días	-4.053	3.24516	1.87359	-12.114	4.00808	-2.1	2	0.163

^a Sin/con estímulo = Sin estímulo.

Tabla 2 Diferencia de muestras emparejadas para grupo B

		Prueba de muestras emparejadas ^a					t	gl	Sig. (bilateral)
		Diferencias emparejadas							
Media	Desviación estándar	Media de error estándar	95% de intervalo de confianza de la diferencia						
				Inferior	Superior				
Par 1	15 días-30 días	-61.060	20.17079	11.54561	-111.167	-10.95298	-5.24	2	0.035

^a Sin/con estímulo = Sin estímulo.

observa poca presencia de osteoclastos en áreas de fibrina, la cual es más delgada. En el extremo de las trabéculas en regeneración, se observan pocos macrófagos y osteoclastos. Hacia la periferia del hueso, se distingue un periostio más organizado y fibroso. En la zona central del hueso se observa una concentración de osteoclastos y haces gruesos, compactos, que corren perpendiculares a las fibras de colágena.

Se digitalizaron las imágenes radiográficas correspondientes a ambos grupos. La primera toma se realizó a los 15 días posquirúrgicos y la segunda toma radiográfica fue a los 30 días. Para ambos grupos, en la zona de neoformación se observó, en general, una zona radiolúcida predominante con poca presencia de áreas radioopacas, que fueron seleccionadas para su análisis y posterior comparación entre los

diferentes días. Se calculó la media de los valores arrojados en el análisis densitométrico, en donde a los 15 días había una media de 113.66 y a los 30 días era de 117.71. Al realizar la prueba de muestras emparejadas, encontramos una diferencia de 4.05 con una p de 0.163, lo que significa que no hay una diferencia estadística en la densidad ósea desde el punto de vista radiográfico (tabla 1). Para el grupo que recibió estímulo (grupo B), a los 15 días postratamiento se encontró una media de 65.60 y a los 30 días la media de densidad fue de 126.66. Al emparejar los datos, se encontró una diferencia de 61.06 con valor de $p=0.03$, lo que indica una diferencia significativa (tabla 2). Al comparar ambos grupos con sus respectivos valores de p , encontramos una diferencia estadísticamente significativa debida a que no se asumen varianzas iguales (tabla 3).

Tabla 3 Prueba t para la igualdad de medias

		Prueba de muestras independientes								
		Prueba de Levene de calidad de varianzas		Prueba t para la igualdad de medias						
		F	Sig.	t	gl	Sig. (bilateral)	Diferencia de medias	Diferencia de error estándar	95% de intervalo de confianza de la diferencia	
								Inferior	Superior	
<i>Diferencia sin estímulo</i>										
Se asumen varianzas iguales		9.07	0.039	-4.8	4	0.008	-57.00667	11.79536	-89.7558	-24.25749
No se asumen varianzas iguales				-4.8	2.10	0.036	-57.00667	11.79536	-105.439	-8.57407

Discusión

Las no uniones siguen siendo las principales complicaciones en el tratamiento de las fracturas²². Se sabe que afectan del 5 al 10% de los 7.9 millones de fracturas que se producen anualmente en los Estados Unidos²³. La carga socioeconómica asociada a la reparación de la fractura, incluyendo los costos hospitalarios y pérdida de salarios, es cuantiosa^{24,25}. Estas complicaciones favorecen la necesidad de terapias innovadoras para optimizar la sanación de la fractura. La estimulación electromagnética es una tecnología no invasiva que mejora la curación de la fractura²⁶⁻²⁸. El uso de la estimulación eléctrica en el tratamiento de fracturas sin una adecuada unión se remonta a mediados de la década del 1800^{29,30}. En 1957, Fukada y Yasuda³¹ demostraron una relación entre la electricidad y la formación del callo óseo. Estudios recientes han señalado que la estimulación electromagnética tiene un impacto directo sobre muchas vías celulares, incluyendo la síntesis de factores de crecimiento³²⁻³⁴, en los proteoglicanos, en la regulación del colágeno^{35,36} y en la producción de citocinas³⁷. Estas vías permiten al hueso responder a los cambios del entorno, así como la estimulación de la vía de señalización calcocalmodulina, y favorecen así la consolidación ósea^{24,38}. Diversos ensayos aleatorizados han evaluado el efecto de la estimulación electromagnética en la consolidación ósea, pero los resultados clínicos han sido variables^{39,40}.

En el presente estudio se pretende demostrar la eficacia de la electroestimulación, mediante una corriente directa alterna aplicada con un dispositivo de circuito cerrado con voltaje graduado, en la maduración de un tejido obtenido por distracción en elongaciones óseas para, de esta forma, acelerar el proceso de consolidación (en promedio 30 días), específicamente en el foco de la elongación. Eyres et al.⁴¹ exploraron el uso de la estimulación electromagnética en procedimientos de alargamiento en la extremidad inferior y reportaron una mejora estadísticamente significativa en la densidad ósea, en el grupo de intervención a 12 meses de seguimiento postratamiento, en segmentos proximales a la osteotomía. Borsalino et al.⁴² reportaron un aumento en el callo y en el puente trabecular con la estimulación electromagnética en la corteza media y lateral a 40 y 90 días, así como una mejor densidad del callo óseo a 90 días en pacientes tratados mediante una osteotomía intertrocanterica femoral.

En el presente estudio experimental con un modelo animal en perros, se analizaron las imágenes radiográficas correspondientes a los 15 y a los 30 días posquirúrgicos. Para el grupo en el que no se aportó ningún tipo de estímulo eléctrico (grupo A), se encontró que en la densidad ósea no existía una diferencia significativa entre los períodos de análisis establecidos, con 4.05 ± 3.24 ($p=0.163$). Para el grupo al que se le aplicó electroestimulación (grupo B), se encontró una diferencia significativa entre los 15 y 30 días de estímulo eléctrico, con un valor de 61.06 ± 20.17 ($p=0.03$). Al momento de comparar los datos de ambos grupos (con y sin electroestimulación), se asume una diferencia estadística, por la diferencia encontrada entre las varianzas (0.036).

Debido a que la mayoría de los estudios basados en la electroestimulación reportan resultados clínicos y

radiográficos, ha sido difícil comparar nuestro estudio con otros en los que hayan realizado cortes histológicos en un modelo animal. Chen et al.⁴³ examinaron histológicamente la evolución de una osteotomía para determinar el efecto de una estimulación eléctrica posquirúrgica, en la reparación ósea en un modelo facial en ratas. Aplicaron una corriente de $20 \mu\text{A}$ en el sitio de la osteotomía, pero de manera subcutánea. Analizaron los cortes histológicos para caracterizar el proceso de cicatrización de la osteotomía. Sus resultados no mostraron diferencias estadísticamente significativas entre los 3 grupos de animales ($p > 0.005$).

En nuestro estudio, para el grupo en el que no hubo estímulo eléctrico, al analizar los cortes histológicos, se observó un tejido de reparación con características fibrosas, zonas de cartílago con una transición hacia una matriz ósea, es decir, estructura de hueso primario. También se observaron componentes del periostio que dan lugar a fibroblastos y a tejido fibrocolagenoso denso formando haces paralelos que se interconectan con el hueso primario que va reemplazando al tejido cartilaginoso hialino. En las tinciones con el tricrómico de Masson se observó la presencia de una cicatriz fibrosa entre las trabéculas óseas de neoformación, que se continúan con las trabéculas preexistentes. Además, se encontró una gran cantidad de osteoclastos en la periferia de las trabéculas de nueva formación, lo que indica la restauración desde el centro hacia la periferia. En el grupo en el que se aplicó un estímulo eléctrico directo de $20 \mu\text{A}$, se observó un tejido más organizado en cuanto a las fases de reparación ósea en comparación con los cortes del grupo A, así como mayores áreas de cartílago hialino, transiciones de tejido fibroso, que se continuaron hasta uno osteocolagenoso. Se encontró poca presencia de osteoclastos en las áreas de fibrina.

Petersson y Johnell⁴⁴ describieron un modelo experimental en tibias de conejos, en los que se estableció una unión retrasada por medio de un espaciador de silicón en el sitio de la osteotomía durante 48 días. Posterior al retiro del espaciador, se utilizó un transistor eléctrico de corriente continua regulada de $20 \mu\text{A}$ a través de electrodos de acero inoxidable, para estimular la osteogénesis en el lado derecho durante 62 días. En el lado izquierdo se realizó una operación simulada, insertando electrodos de acero inoxidable sin corriente: se encontró la formación de un callo bien establecido en el lado estimulado y, en el lado control, se encontró sinostosis entre los extremos del peroné y la tibia. Finalmente reportan que no hubo diferencia significativa en la formación de la sinostosis entre el derecho y el lado izquierdo, además no se observó ningún efecto adverso histológico provocado por la corriente.

Conclusiones

Bajo nuestras condiciones experimentales en el modelo animal, se observó una diferencia significativa en el crecimiento y formación del callo óseo radiográfica a 15 y 30 días. Histológicamente observamos un tejido más organizado al momento de aplicar electroestimulación a los 15 y 30 días en el modelo animal de osteosíntesis, con una significación en el tiempo de consolidación en el grupo con electroestimulación (grupo B) demostrada radiológica e histológicamente.

Responsabilidades éticas

Protección de personas y animales. Los autores declaran que los procedimientos seguidos se conformaron a las normas éticas del comité de experimentación humana responsable y de acuerdo con la Asociación Médica Mundial y la Declaración de Helsinki.

Confidencialidad de los datos. Los autores declaran que en este artículo no aparecen datos de pacientes.

Derecho a la privacidad y consentimiento informado. Los autores declaran que en este artículo no aparecen datos de pacientes.

Agradecimientos

Al personal del Bioterio del Departamento de Fisiología de la Facultad de Medicina de la Universidad Autónoma de Nuevo León, por el cuidado y buen manejo de los animales sujetos de estudio.

Conflicto de intereses

Los autores declaran no tener conflicto de intereses.

Bibliografía

- Oestern HJ, Tscherne H. Fractures with Soft Tissue Injuries. Pathophysiology and classification of soft tissue injuries associated with fractures. En: Orthopade. Berlín, Heidelberg: Springer-Verlag; 1983. p. 1–9. Online ISBN 978-3-642-69499-8.
- Gustilo RB, Mendoza RM. Results of treatment of 1,400 open fractures: 24 years experience at Hennepin County Medical Center, Minneapolis, Minnesota. *Iowa Orthop J.* 1982;2:76–9.
- Gruber R, Koch H, Doll BA, Tegtmeier F, Einhorn TA, Hollinger JO. Fracture healing in elderly patients. *Exp Gerontol.* 2006;41:1080–93.
- Marsh JL, Buckwalter JA, Everts CM. Non-union, delayed union, malunion, and avascular necrosis. En: Epps CH, editor. *Complications in orthopaedic surgery.* Philadelphia: Lippincott; 1994. p. 183–211.
- Olson SA. Instructional Course Lectures, The American Academy of Orthopaedic Surgeons - Open fractures of the tibial shaft. Current treatment. *J Bone Joint Surg Am.* 1996;78A:1428–37.
- Buckwalter JA. Effects of early motion on healing of musculoskeletal tissues. *Hand Clin.* 1996;12:13–24.
- Aronson J. The biology of distraction osteogenesis. En: Bianchi-Maiocchi A, Aronson J, editores. *Operative principles of Ilizarov: Fracture treatment, nonunion, osteomyelitis, lengthening, deformity correction.* Baltimore: Williams & Wilkins; 1991. p. 42–52.
- Monticelli G, Spinelli R. Distraction epiphysiolysis as a method of limb lengthening: III. Clinical applications. *Clin Orthop Relat Res.* 1981;154:274–85.
- Paley D. Current techniques of limb lengthening. *J Pediatr Orthop.* 1988;8:73–92.
- Ilizarov GA. The tension-stress effect on the genesis and growth of tissues: Part I. The influence of stability of fixation and soft-tissue preservation. *Clin Orthop Relat Res.* 1989;238:249–81.
- Peña Martínez VM, Mendoza Lemus OF, Garay MD. Fracturas complejas de plafón tibial, evaluación de tratamiento con fijación externa. *Rev Fij Ext.* 2006;9:24–30.
- Dahl MT, Gulli B, Berg T. Complications of limb lengthening. A learning curve. *Clin Orthop.* 1994;301:10–8.
- Catagni MA, Bolano L, Cattaneo R. Management of fibular hemimelia using the Ilizarov method. *Orthop Clin North America.* 1991;22:715–22.
- De Bastiani G, Apley G, Goldberg A. Orthofix external fixation. En: *Trauma and orthopaedics.* Ed Springer; 1997. p. 518–20.
- Boyer A. *Traite des maladies chirurgicales.* [Translated by Stevens AH. *Treatise in surgical diseases and the operations.*] Nueva York: Swords T, Swords J, Pearl-Street; 1816. p. 86.
- Yoshida T, Kim WC, Kubo T. Bone fracture and the healing mechanisms. *Fracture treatment using electrical stimulation.* *Clin Calcium.* 2009;19:709–17.
- Kim IS, Song JK, Song YM, Cho TH, Lee TH, Lim SS, et al. Novel effect of biphasic electric current on in vitro osteogenesis and cytokine production in human mesenchymal stromal cells. *Tissue Eng Part A.* 2009;15:2411–22.
- Kim IS, Song JK, Zhang YL, Lee TH, Cho TH, Song YM, et al. Biphasic electric current stimulates proliferation and induces VEGF products in osteoblasts. *Biochim Biophys Acta.* 2006;1763:907–16.
- Hodges SD, Eck JC, Humphreys CS. Use of electrical bone stimulation in spinal fusion. *J Am Acad Orthop Surg.* 2003;11:81–8.
- Bozic KJ, Glazer PA, Zurakowski D, Simon BJ, Lipson SJ, Hayes WC. In vivo evaluation of coralline hydroxyapatite and direct current electrical stimulation in lumbar spinal fusion. *Spine.* 1999;24:2127–33.
- Morshed S, Corrales L, Genant H, Miclau T III. Outcome assessment in clinical trials of fracture-healing. *J Bone Joint Surg Am.* 2008;90:62–7.
- Megas P. Classification of non-union. *Injury.* 2005;36:30–7.
- Hamilton PT, Jansen MS, Ganesan S, Benson RE, Hyde-DeRuyscher R, Beyer WF, et al. Improved bone morphogenetic protein-2 retention in an injectable collagen matrix using bifunctional peptides. *PLoS One.* 2013;8:e70715.
- Nelson FR, Brighton CT, Ryaby J, Simon BJ, Nielson JH, Lorch DG, et al. Use of physical forces in bone healing. *J Am Acad Orthop Surg.* 2003;11:344–54.
- Heckman JD, Sarasohn-Kahn J. The economics of treating tibia fractures. The cost of delayed unions. *Bull Hosp Joint Dis.* 1997;56:63–72.
- Einhorn TA. Enhancement of fracture-healing. *J Bone Joint Surg Am.* 1995;77:940–56.
- Anglen J. The clinical use of bone stimulators. *J South Orthop Assoc.* 2003;12:46–54.
- Karamitros AE, Kalentzos VN, Soucacos PN. Electric stimulation and hyperbaric oxygen therapy in the treatment of nonunions. *Injury.* 2006;37:563–73.
- Hartshorne E. Monograph on the causes and treatment of pseudarthrosis and especially of that form of it sometimes called supranumery joint. *Am J Med Sci.* 1841;1:121–56.
- Lente RW. Cases of un-united fracture treated by electricity. *NY State J Med.* 1850;5:317–9.
- Fukada E, Yasuda I. On the piezoelectric effect of bone. *J Phys Soc Jpn.* 1957;12:1158–69.
- Aaron RK, Boyan BD, Ciombor DM, Schwartz Z, Simon BJ. Stimulation of growth factor synthesis by electric and electromagnetic fields. *Clin Orthop Relat Res.* 2004;419:30–7.
- Guertkov HH, Lohmann CH, Liu Y, Dean DD, Simon BJ, Heckman JD, et al. Pulsed electromagnetic fields increase growth factor release by nonunion cells. *Clin Orthop Relat Res.* 2001;384:265–79.
- Lohmann CH, Schwartz Z, Liu Y, Li Z, Simon BJ, Sylvia VL, et al. Pulsed electromagnetic fields affect phenotype and connexin 43 protein expression in MLO-Y4 osteocyte-like cells and ROS 17/2.8 osteoblast-like cells. *J Orthop Res.* 2003;21:326–34.
- Ciombor DM, Aaron RK. The role of electrical stimulation in bone repair. *Foot Ankle Clin.* 2005;10:579–93.

36. Heermeier K, Spanner M, Träger J, Gradinger R, Strauss PG, Kraus W, et al. Effects of extremely low frequency electromagnetic field (EMF) on collagen type I mRNA expression and extracellular matrix synthesis of human osteoblastic cells. *Bioelectromagnetics*. 1998;19:222–31.
37. Spadaro JA. Mechanical and electrical interactions in bone remodeling. *Bioelectromagnetics*. 1997;18:193–202.
38. Haddad JB, Obolensky AG, Shinnick P. The biologic effects and the therapeutic mechanism of action of electric and electromagnetic field stimulation on bone and cartilage: New findings and a review of earlier work. *J Altern Complement Med*. 2007;13:485–90.
39. Scott G, King JB. A prospective, double-blind trial of electrical capacitive coupling in the treatment of non-union of long bones. *J Bone Joint Surg Am*. 1994;76:820–6.
40. Betti E, Marchetti S, Cadossi R, Faldini C, Faldini A. Effect of stimulation by low-frequency pulsed electromagnetic fields in subjects with fracture of the femoral neck. En: Bersani F, editor. *Electricity and magnetism in biology and medicine*. New York: Kluwer Academic/Plenum; 1999. p. 853–5.
41. Eyres KS, Saleh M, Kanis JA. Effect of pulsed electromagnetic fields on bone formation and bone loss during limb lengthening. *Bone*. 1996;18:505–9.
42. Borsalino G, Bagnacani M, Bettati E, Fornaciari F, Rocchi R, Uluhogian S, et al. Electrical stimulation of human femoral intertrochanteric osteotomies. Double-blind study. *Clin Orthop Relat Res*. 1988;237:256–63.
43. Chen HL, Killiany DM, Waheed-Uz-Zaman RM. Bone healing with electric current: A histological assessment. *Clin Orthod Res*. 2000;3:123–31.
44. Petersson CJ, Johnell O. Electrical stimulation of osteogenesis in delayed union of the rabbit fibula. *Arch Orthop Traum Surg*. 1983;101:247–50.