

# Sinovenosne tromboos lastel: kirjanduse ülevaade ja kogemus Eestis

Rael Laugesaar<sup>1</sup>, Sander Pajusalu<sup>6</sup>, Liis Toome<sup>5</sup>, Anneli Kolk<sup>3</sup>, Tiiu Tomberg<sup>2</sup>, Pilvi Ilves<sup>2</sup>, Imbi Eelmäe<sup>4</sup>, Inga Talvik<sup>1</sup>, Tiina Talvik<sup>3</sup>

Eesti Arst 2012;  
91(11):604–609

Saabunud toimetusse:  
31.05.2012  
Avaldamiseks vastu võetud:  
20.07.2012  
Avaldatud internetis:  
21.12.2012

<sup>1</sup>TÜ Kliinikumi lastekliinik,  
<sup>2</sup>TÜ Kliinikumi  
radioloogiakliinik,  
<sup>3</sup>TÜ lastekliinik,  
<sup>4</sup>TÜ Kliinikumi  
anestesioloogia ja  
intensiivravi kliinik,  
<sup>5</sup>Tallinna Lastehaigla,  
<sup>6</sup>Tartu Ülikooli  
arstiteaduskond

Korrespondeeriv autor:  
Rael Laugesaar,  
[rael.laugesaar@kliinikum.ee](mailto:rael.laugesaar@kliinikum.ee)

Võtmesõnad:  
sinovenosne tromboos,  
perinataalne insult, lapseea  
insult

Tänu aju piltagnostika paranenud võimalustele ning suurenenud teadlikkusele diagnoositakse aju sinovenosset tromboosi üha sagedamini. Artikli eesmärgiks on anda ülevaade laste sinovenosse tromboosi esinemisest, sümptomitest, riskiteguritest, diagnoosimisest ja ravist ning kirjeldada Eesti lastel diagnoositud sinovenosse tromboosi juhte.

Sinovenosset tromboosi esineb nii vastsündinutel kui ka vanematel lastel (vanuses 1 kuu kuni 18 aastat). Väheste epidemioloogiliste uuringute andmetel on sinovenosse tromboosi haigestumus 0,25–0,67 juhtu 100 000 lapse kohta aastas. Sinovenosse tromboosi sümptomid on mittespetsiifilised: sagedamini esinevad neuroloogilised üldsümptomid, umbes pooltel haigestest kaasneb ka neuroloogiline koldesümptomaatika. Vastsündinute puhul on sagedasemateks sümptomiteks hingamishäired, krambid, toitmisraskused ja lihahüpotoonia. Enamasti on sinovenosset tromboosi põhjustav tegur tuvastatav: sagedasemateks põhjusteks on pea- ja kaelainfektsioonid, dehüdratatsioon, omandatud või pärilik trombofiilia; vastsündinute puhul on olulised ka raseduse ja/või sünnitusega seotud tegurid. Aju sinovenosse tromboosi diagnoosimise valikmeetoditeks on magnetresonantstomograafia koos magnetresonantsvenograafiaga ja kompuutertomograafia (KT) koos KT-venograafiaga. Laste sinovenosse tromboosi ravi koosneb toetavast sümptomaatilistest ravist ning antikogulantravist.

Eestis on aastatel 2005–2011 diagnoositud sinovenosset tromboosi 5 vastsündinul ja 5 lapsel (keskmine vanus 6,8 aastat). Sümptomid olid valdavalt mittespetsiifilised. Sagedasemateks riskiteguriteks vastsündinueas olid komplitseeritud sünnitus ning kaasasündinud trombofiilia. Lapseea sinovenosse tromboosi riskiteguriteks olid dehüdratatsioon, mastoidiit, nefrootiline sündroom (omandatud trombofiilia) ja kaasasündinud trombofiilia. 8 juhul 10-st diagnoositi sinovenosne tromboos nelja päeva jooksul pärast sümptomite tekkimist, kahel juhul diagnoos hilines tunduvalt. Varast antikoagulantravi rakendati 10 patsiendist 6 juhul.

Kokkuvõtteks, kuna sinovenosse tromboosi sümptomid on mittespetsiifilised, siis tuleb vastsündinute ja laste teadvushäirete ja/või neuroloogiliste sümptomite korral neuroradioloogist uuringut tellides mõelda tromboosi võimalusele aju venosses süsteemis.

Tänu aju piltagnostika paranenud võimalustele ning suurenenud teadlikkusele haigusest diagnoositakse viimasel ajal aju sinovenosset tromboosi nii täiskasvanutel kui ka lastel üha sagedamini. Siiski arvatakse, et sinovenosne tromboos on aladiagnoositud ning arstide põhjalikumad teadmised sellest haigusest aitaksid parandada sinovenosse tromboosi diagnoosimist Eestis. Täiskasvanute sinovenosse tromboosi kohta on ilmunud varem ülevaade Eesti Arstis (1). Käesolev artikkel on esimene eestikeelne ülevaade, kus on käsitletud sinovenosset tromboosi lastel.

Erinevalt täiskasvanutest peetakse sinovenosset tromboosi üheks laste insuldi vormiks. Kliiniliste sümptomite tekke aja alusel jaotatakse laste insult perinataalseks insuldiks (22. rasedusnädal kuni 1. elukuu lõpp) ja lapseea insuldiks (2. elukuu kuni 18 aastat) (2, 3). Nii perinataalne kui ka lapseea insult jagunevad omakorda ajuinfarktiks, ajuhemorraagiaks ning sinovenosseks tromboosiks. Eraldi alarühmadeks on hilise diagnoosiga perinataalne insult (4) ning enne 40. rasedusnädalat kas üsasiseselt või enneaegselt sündinud lastel tekkiv periventrikulaarne venosne hemorraagiline

infarkt (4), mida haiguste spetsiifilisuse tõttu käesolevas artiklis ei ole käsitletud.

### Epidemioloogia

Eesti laste haigestumist ajuinsulti on artikli autorid hiljuti uurinud. Eestis on perinataalse insuldi haigestumus 63 juhtu 100 000 elussünni kohta, mis on suurem kui mujal maailmas tehtud uuringute tulemused (5). Haigestumus lapsea insuldi on väiksem võrreldes perinataalse insuldi haigestumisega: aastane haigestumus Eestis on 2,7 juhtu 100 000 lapse kohta, mis on sarnane kirjanduses avaldatud andmetega (6). Laste haigestumist sinovenoosesse tromboosi on vähe uuritud. Seni avaldatud tulemuste alusel on haigestumus sinovenoosesse tromboosi 0,25–0,67 juhtu 100 000 lapse kohta aastas (7–11). Eesti lapsea insuldi epidemioloogilisse uuringusse oli hõlmatud 2 last, mis andis haigestumuseks 0,25 juhtu 100 000 lapse kohta (6). Üldistavalt võib öelda, et sinovenoosne tromboos moodustab ligi 10% lapsea insuldist (6). Laste sinovenoosesse tromboosi juhtudest esineb 32–51% juhtudest vastsündinutel ning poisid haigestuvad sagedamini kui tüdrukud (8, 9, 12).

### Patogenees

Peaaju siinused ja veenid moodustavad omavahel ühendatud süsteemi, mis suubub *vena jugularis interna*'sse, mille kaudu toimub venoosse vere äravool intrakraniaalsest ruumist. Aju venoossed teed jagatakse pindmiseks (*sinus sagittalis superior*, *sinus sigmoideus*, *sinus transversus* ja *vena jugularis interna*) ning süvasüsteemiks (pindmised ja süvad aju venoossed teed). Tromb peaaegu siinustes või veenides põhjustab veresoone oklusiooni, mis omakorda viib ajusisesse venoosse rõhu tõusuni (13). Venosse rõhu tõus võib olla nii difuusne kui ka lokaalne (vastab siinuse poolt dreentitavale piirkonnale) (13). Püsiv lokaalne arteriaalset rõhku ületav venoosne rõhk võib põhjustada aju isheemilise või hemorraagilise infarkti (13). Enamik sinovenoosesse tromboosiga seotud infarktides on hemorraagilised (8, 13). Tüüpiliselt lokaliseeruvad mittehemorraagilised infarktid basaalganglionite ja talamuse piirkonda ning on enamasti põhjustatud aju süvaveenide tromboosist (13). Vastsündinutel kaasneb sinovenoosesse tromboosiga hemorraagiline infarkt sagedamini kui vanematel lastel (8, 12, 15). Põhjuseks võib olla aju ebaküpsusest tingitud kaitsemehhanismide

(nt reservkapillaaride avanemise) puudulikkus ning samuti ei soodusta lamav asend peaaegu venoosset drenaazi (7, 15).

### Kliiniline pilt

Sinovenoosesse tromboosi kliiniline pilt on mittespetsiifiline ja/või võib olla väga tagasihoidlik, mistõttu diagnoos võib hilineda (16). Sagedamini esinevad üldsümptomid (krambid, teadvushäire, peavalu, iiveldus ja oksendamine), aga umbes pooltel patsientidel lisanduvad ka neuroloogilised koldesümptomid (kraniaalnärvi parees, hemiparees, hemisensoorne defitsiit) (10, 16). Vastsündinute puhul on sagedasemateks sümptomiteks hingamishäired, krambid, toitmisraskused või kaalulangus ja lihashüpotoonia (10, 16). Krambid, nii fokaalsed kui ka generaliseerunud, esinevad 56–80%-l sinovenoosesse tromboosiga vastsündinutest, samas võivad vastsündinu krambid olla raskesti äratuntavad (13). Osal lastel ja vastsündinutel ei esine neuroloogilisi sümptomeid ning neil diagnoositakse sinovenoosne tromboos juhuleiuna muudel põhjustel tehtud neuroradioloogiliste uuringute käigus (11, 12, 17, 18).

### Riskitegurid

Lapsea sinovenoosesse tromboosi peamisteks riskiteguriteks on 1) pea- ja kaelapiirkonna infektsioonid jm haigused (äge otiit, mastoiidiit, meningiit); 2) äge süsteemne haigus (sepsis ja dehüdratatsioon); 3) krooniline haigus (südamehaigus, kirurgiline protseduur, nefrootiline sündroom, süsteemne erütematoosne luupus, ajukasvaja); 4) vere hüübimishäired, hematoloogiline häire (kaasasündinud ja omandatud protrombootilised seisundid ehk trombofiilia) või aneemia (8). Vastsündinute puhul on olulised rasedusaegsed (nt gestatsioonidiabeet, preeklampsia) ja/või sünnitusega seotud riskitegurid (nt mekooniumi aspiratsioon, erakorraline keisrilõige) (8, 10, 11). Lapsea sinovenoosesse tromboosile on iseloomulik, et riskitegurid on tuvastatavad peaaegu kõigil patsientidel: kohortuurinngutes on leitud, et eelnevalt teadaolev haigestumist soodustav patoloogia (pea- ja kaelapiirkonna infektsioon, äge või krooniline haigus) esines 82–100%-l patsientidest (8, 19). Ilma eelnevalt manifesteerunud haiguseta lastel leitakse pärast uuringuid enamasti mõni protrombootiline häire, näiteks V hüübimisteguri Leideni mutatsioon (FVL), protrombiini G20210A mutatsioon

sioon (PT 20210G>A), proteiin C, proteiin S või antitrombiin III defitsiit (19).

## Diagnoosimine

Kuna aju venoosse tromboosi kliiniline pilt võib olla mittespetsiifiline, siis vajab diagnoos alati radioloogilist kinnitust (20). Neuroradioloogiliste uuringutega saab visualiseerida ja lokaliseerida trombi ning võimaliku kaasneva (hemorraagilise või isheemilise) infarkti (13). Aju venoosse tromboosi diagnoosimise valikmeetodiks on magnetresonantsmograafia (MRT) koos magnetresonantsvenograafiaga (MRV) (13, 16). MRT-uuring tuleb teha T2\* gradientkaja või SWI sekventsiga, et oleks võimalik tuvastada ka hemorraagia (14). MRT või MRV võimaluse puudumise korral tuleb teha ilma kontrastaineta ja kontrastainega kompuutertomograafiline (KT) uuring koos KT-venograafiaga (KTV) (14). Radioloogilisel uuringul peaks olema nähtavad ka mastoidrakustik ja luu-urked, et leida võimalikku sinusiiti või mastoidiiti tromboosi põhjustajana (14). Sinovenoosse tromboosi kahtlus võib ilmneda ka KT- või MRT-natiivuurinul: ilma kontrastaineta KT-uuring võib näidata siinuste suurenenud tihedust. Kontrastainega KT näitab aga selgemalt siinuste täitumisedefekte ning KTV võimaldab hinnata venoosete siinuste seisundit täpsemalt (13). MRT on väga hea, et anda detailset infot aju parenhüümi kahjustuste kohta, kuid selle uuringuga on raske tõlgendada venoosetest siinustest pärinevaid signaale: tuleb olla tähelepanelik, et aeglase voolu signaali ei võetaks verevoolu puudumisena (13). Vastsündinutel on pindmises venoosses süsteemis lokaliseeruva tromboosi visualiseerimiseks tõhus meetod ultraheli Doppler-uuring (13), kuid kuna vastsündinutel on sageli haaratud süvasüsteemi veenid, siis aju ultraheliuuringul võib seal lokaliseeruv tromboos leidmata jääda umbes pooltel juhtudel (10). Kõige sagedamini lokaliseerub sinovenoosne tromboos järgmistes siinustes: *sinus transversus*, *sinus sagittalis superior*, *sinus rectus*, *sinus sigmoideus* (8, 10, 14) ning sageli (50–82%) on haaratud mitu siinust korraga (11, 18, 21).

Sinovenoosne tromboos võib olla erinevate süsteemsete haiguste või häirete tüsistus, mistõttu tuleb teha vastavad laboratoorsed uuringud: kliiniline vereanalüüs, infektsiooni kahtluse korral verekülvid, rauaainevahetuse uuringud, kilpnäärmeuuringud, tuumavastaste autoantikehade määramine, homotsüsteiini ja vitamiinide (foolhape, B<sub>12</sub>,

B<sub>9</sub>) kontsentratsiooni määramine vereseerumis ning analüüsid võimaliku trombofilia selgitamiseks (sh geeniuuringud) (16). Laboratoorsed uuringud (täisveri, hüübimiskriin, neerufunktsioonitestid) on vajalikud ka antikoagulantravi rakendamise ohutuse hindamiseks (14). D-dimeerid ei ole sinovenoosse tromboosi spetsiifiline marker ning neil ei ole seega prognostilist tähendust (14).

## Ravi

Laste sinovenoosse tromboosi ravi koosneb sümptomaatilistest võtetest (dehüdratsiooni ja hüповoleemia korrigeerimine, infektsioonide ravi, krambivastane ravi, koljusisese rõhu vähendamine) ja antikoagulantravist (16). Antikoagulantravi rakendamise eesmärk on vältida trombi suurenemist ja uute trombide teket ning seega edaspidist ajukahjustust (13). Juhuslikustatud kontrolluurinud antikoagulantravi kasutamise kohta laste sinovenoosse tromboosi ravis puuduvad, vaatlusuurinute alusel on antud välja ravijuhendid (14, 20). Ilma hemorraagiata või vähese hemorraagiaga sinovenoosse tromboosiga lastel soovitatakse alustada antikoagulantravi madalmolekulaarse hepariini (LMWH) või fraktsioneerimata hepariiniga. Kolme kuni kuue kuu pärast otsustatakse antikoagulantravi jätkamise vajadus (14, 20). Kuna uuringud ei ole näidanud, et antikoagulantravi soodustaks veenide rekanaliseerumist, siis ravi kestuse otsustamises lähtutakse eelkõige riskitegurite esinemisest ja kliinilisest pildist: 1) antikoagulantravi võib lõpetada, kui leitakse, et sinovenoosse tromboosi oli põhjustanud mõni mööduv tegur (nt infektsioon), ning kui neuroloogiline leid on stabiilne; 2) antikoagulantravi tuleb jätkata, kui sinovenooset tromboosi põhjustanud tegur püsib (nt nefrootiline sündroom) või kui püsivad venoossele hüpertensioonile viitavad sümptomid (peavalu, iiveldus, papillödeem, nägemisvälja ahenemine, *n. abducens*'i parees) või esineb progresseeruv neuroloogiline leid (14). Antikoagulantravi jätkamise vajadus ja pikkus otsustatakse individuaalselt (14, 20). Üle üheaastastel lastel jätkatakse 3 kuu möödudes ravi varfariiniga, alla aastastel soovitatakse jätkata ravi LMWHga (14). Oluline on antikoagulantravi pidevalt jälgida: määrates ravi korral fraktsioneerimata hepariiniga aktiveeritud osalise trombiini aeg (APTT), ravi korral madalmolekulaarse hepariiniga anti-Xa ja

rahvusvaheline standardsuhe (INR) varfariinravi saajatel (16). Antikoagulantravi võib 6%-l juhtudest tüsistuda intratserebraalse hemorraagiaga, kuid ravimata juhtudel esineb tromboosi progresseerumist 31%-l juhtudest (12). Trombolüüsi, trombektoomiat ja kirurgilist intrakraniaalse rõhu vähendamist soovitatakse kasutada vaid raske sinovenoosse tromboosi puhul, kui hepariinravi on toimeteta (16, 19, 20).

### Prognosis

Sinovenoosse tromboosi prognoos on varieeruv. 3–10%-l lastest võib esineda raskekujuline sinovenoosne tromboos letaalse lõppega (16, 21, 22). Ellujääjatest esineb eri uuringute andmetel 29–79%-l motoorne ja/või kognitiivne defitsiit (12, 19, 23). Epilepsia võib tekkida 19%-l sinovenoosset tromboosi põdenud lastest (21). Osal lastest esinevad suurenenud intrakraniaalse venoosse rõhu

tõusust põhjustatud sümptomid, teistel venoossest infarktist põhjustatud nähud nagu hemiparees, hemisensoorne defitsiit, arengu hiline mine, õpiraskused (16). Ulatusliku, mitmeid Euroopa keskusi haarava uuringu andmetel (396 last) on sinovenoosse tromboosi kordumisrisk 3%, veel 3%-l lastest tekib hiljem süsteemne venoosne tromboos (22). 70% korduvatest tromboosidest esineb esimese 6 kuu jooksul pärast esmahaigestumist (22). Kordumisrisiki suurendavad protrombiini PT 20210G>A mutatsioon, vanus üle 2 aasta, viited rekanaliseerumise puudumisele KTV- või MRV-uuringul ning antikoagulantravi mitterakendamine (19).

### Eestis diagnoositud laste sinovenoosse tromboosi juhud

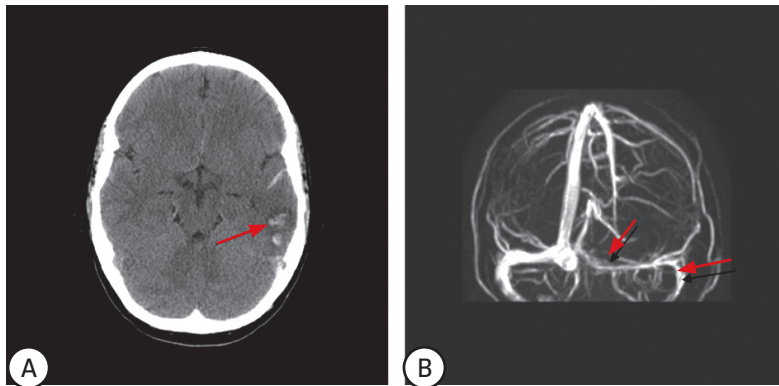
Retrospektiivselt analüüsiti aastatel 2005–2011 Tartu Ülikooli Kliinikumi (TÜK) lastekliinikus ning anestezioloogia ja intensiiv-

**Tabel 1.** Olulisemad riskitegurid ja kliinilised sümptomid sinovenoosse tromboosiga lastel

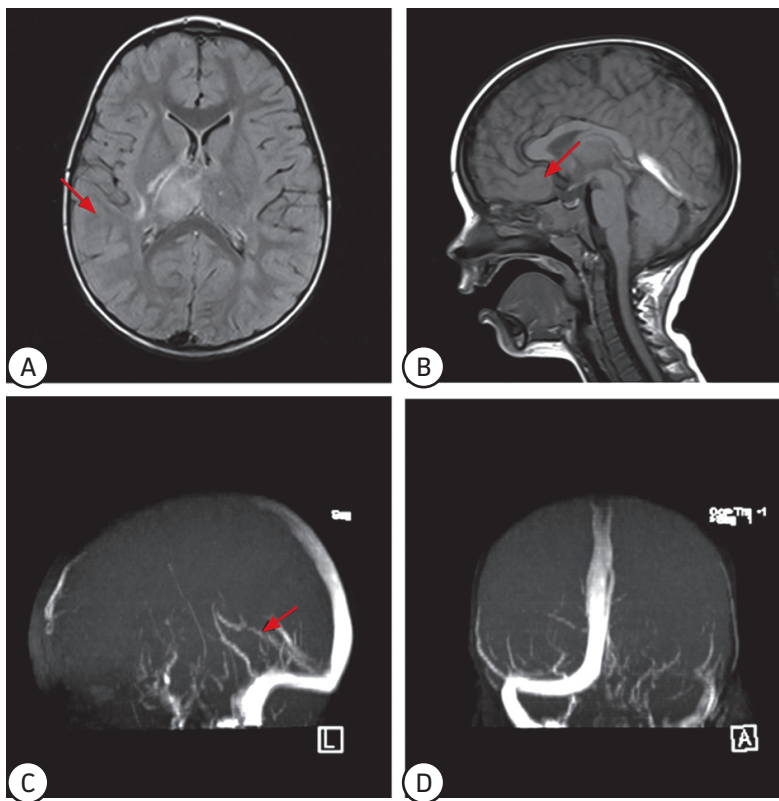
Nr	Sugu	Vanus haigestumisel	Riskitegurid	Sinovenoosse tromboosi sümptomid	Trombi lokalisatsioon	Ajukoe kahjustus	Varane anti-koagulantravi
1	M	1. elupäev	Komplitseeritud sünnitus (PROM, väljutusjõu nõrkus, vaakumekstraktsioon), FVL	Kerge erutus, negatiivsed emotsioonid	<i>s. transversus dex., s. sigmoideus dex.</i>	Hemorraagiline infarkt talamuses	Ei
2	M	2. elupäev	Komplitseeritud sünnitus (PROM, emal koorionamnioniit), AT III defitsiit, aneemia, sepsis	Krambisündroom, apnoed, söömisraskused, langenud lihastoonus	<i>s. rectus</i>	Hemorraagiline infarkt sabatuumas, IVH dex>sin	UFH, hiljem varfariin
3	N	4. elupäev	Sünnitrauma (vaakumekstraktsioon)	Krambisündroom, teadvushäire, hingamishäired, imemisprobleemid, langenud lihastoonus ja refleksid.	<i>s. transversus sin.</i>	Hemorraagiline infarkt väikeajus	Ei
4	N	4. elupäev	Komplitseeritud sünnitus (PROM, vaakumekstraktsioon), IVF-rasedus, äge loote hüpoksia	Krambisündroom, nüstagmid, tõusnud lihastoonus (enam vasakul)	<i>s. transversus bilat., s. rectus, vena cerebri magna, vena cerebri interna</i>	Puudub	LMWH 7p
5	M	2. elupäev	Kaasasündinud sepsis	Sepsise sümptomid	<i>s. sagittalis sup., s. transversus sin.</i>	Hemorraagiline infarkt vasakul frontaalsagaras	Ei
6	M	3 k	Dehüdratatsioon, viiruslik gastroenteriit	Rahutu, kiljuv nutt, ei ime. Üldseisundi halvenemine	<i>s. transversus dex., s. sagittalis sup.</i>	Puudub	UFH 3 p, LMWH 14 p, edasi varfariin
7	N	3 k	Mastoidiit vasakul, aneemia	Meningism, opistotooniline asend	<i>s. sigmoideus sin., s. transversus sin.</i>	Puudub	LMWH 21 p, edasi varfariin
8	M	2 a 11 k	Peatrauma 1 kuu enne, aneemia, PT 20210G>A, KT-uuringul mastoidiit vasakul	Generaliseerunud krambid, peavalu, oksendamine	<i>s. rectus, s. transversus sin.</i>	Talamuse ja basaalganglionide venoosne infarkt	LMWH 8 p, edasi varfariin
9	M	15 a	Hormoonist sõltuv nefrootiline sündroom, omandatud fibrinogeeni ja kolesterooli taseme tõus, diureetikumravi	Kahepoolne nägemisvälja kahjustus, peavalu, iiveldus oksendamine, fotofoobia, kuklakangestus	<i>s. sagittalis sup., confluens sinuum, s. rectus, s. transversus sin., s. sigmoideus sin. v. jugularis int.</i>	Puudub	LMWH 30 p, edasi varfariin
10	N	16 a	FVL, PT 20210G>A	Afaasia, agnoosia, teadvushäire, peavalu, profuusne oksendamine, generaliseerunud krambid	<i>s. transversus sin., s. sigmoideus sin.</i>	Hemorraagiline infarkt vasakul temporaalsagaras	Ei

PROM – sünnituseelne lootevete puhkemine, FVL – V hüübimisteguri Leideni mutatsioon, IVF – kunstlik viljastamine, PT – protrombiin, AT – antitrombiin, IVH – intraventrikulaarne hemorraagia, UFH – fraktsioneerimata hepariin, LMWH – madalmolekulaarne hepariin

ravi kliiniku lasteintensiivravi osakonnas ning Tallinna Lastehaiglas uuritud ja ravitud 10 patsiendi haiguslugusid, kellel oli radioloogiliselt kinnitatud sinovenoosne tromboos. 5 juhul 10-st leidis sinovenoosne tromboos aset neonataalses perioodis. Hilisemal (lapseea) sinovenoosesse tromboosi haigestumisel oli keskmiseks vanuseks 6,8 aastat (3 kuud kuni 16 aastat). Vastsündinud patsientidest olid 3 sündinud ajalisesena ja kaks enneaegsena (34. ja 37. rasedusnädalal).



**Joonis 1.** Peaaju kompuutertomograafia 16aastasel tüdrukul. **A.** Hemorraagiline infarkt vasemas oimusagaras. **B.** MR-venograafia: osaline *s. transversus*'e ja *s. sigmoideus*'e tromboos vasemal.



**Joonis 2.** Peaaju MRT-uuring 2 a 11 k vanusel poisil. **A.** Hüperintensiivne kolle paremal talamuse piirkonnas. **B.** *S. rectus*'e tromboos. **C.** MR-venograafia: *s. rectus* nõrga kontrastiga. **D.** MR-venograafia: vasemal *s. transversus*'e ja *s. sigmoideus*'e tromboos.

Patsientide kliinilised andmed on kokkuvõtlikult esitatud tabelis 1. Neonataalses perioodis haigestunud lastel esinesid sagedamini hingamishäired, imemisraskused, lihastoonuse langus ja teadvushäire. Generaliseerunud krampihood esinesid 3 vastsündinul. Vanemas eas lastel manifesteerus siinustromboos peavalu ja oksendamisega, kahel lapsel kolmest olid ka generaliseerunud epileptilised hood.

Sinovenoosse tromboosi teket põhjustav haigus ja/või soodustav tegur oli leitav kõigil patsientidel. Vastsündinute puhul oli sagedasemaks riskiteguriks komplitseeritud sünnitus (4 juhul 5-st), seejuures kolmel juhul kasutati vaakumekstraktsiooni. Suuremate laste puhul olid esindatud kõik riskitegurite alarühmad. Geneetilisi protrombootisi häireid esines 4 lapsel 10-st: V hüübimisteguri Leideni mutatsioon (FVL) kahel, protrombiini (PT 20210G>A) mutatsioon kahel ja antitrombiin III puudulikkus (mutatsioon SERPINC1 geenis) ühel lapsel. Üks tüdruk oli FVL ja PT 20210G>A liitheterosügoot. Kõige sagedamini oli haaratud *sinus transversus* (9 juhul 10-st, vt joonis 1 ja 2). Enamasti, 7 juhul 10-st olid haaratud vasaku ajupoolkera siinused. Sarnaselt kirjanduse andmetega esines infarkti vastsündinutel sagedamini (4/5) kui vanematel lastel (2/5).

Esmase neuroradioloogilise uuringu (aju UH-, KT- või MRT-/MRV-uuring) järel tekkis sinovenoosse tromboosi kahtlus seitsmel juhul kümnest. Kaheksa patsiendi puhul püstitati sinovenoosse tromboosi diagnoos radioloogiliste uuringute alusel nelja päeva jooksul, kahel juhul diagnoos hilines märkimisväärselt. Varast antikoagulantravi rakendati 10 patsiendist 6-l. Ühelgi ravitud patsiendil ravist tingitud tüsistusi ei tekkinud.

## Kokkuvõte

Sinovenoosset tromboosi on Eestis lastel diagnoositud alates 2005. aastast. Eestis diagnoositakse lastele spetsialiseeritud kolmanda etapi raviasutustes sinovenoosset tromboosi aastas 1–2 lapsel. Sinovenoosset tromboosi esineb vastsündinutel sarnase sagedusega kui imikutel ja lastel. Sümptomid on tihti mittespetsiifilised ning võivad olla varjatud kaasuva või põhjusliku haiguse sümptomite tõttu. Seetõttu tuleb vastsündinute ja laste teadvushäirete ja/või neurooloogiliste sümptomite korral neuro-radioloogist uuringut tellides mõelda tromboosi võimalusele aju venoossetes süsteemis.

Õige ja varane diagnoosi püstitamine on oluline, kuna varase antikoagulantraviga saab parandada käimasoleva tromboosi kulgu ning ennetada tromboosi kordumist.

## SUMMARY

### Paediatric cerebral sinovenous thrombosis in Estonia

Rael Laugesaar<sup>1</sup>, Sander Pajusalu<sup>6</sup>, Liis Toome<sup>5</sup>, Anneli Kolk<sup>3</sup>, Tiiu Tomberg<sup>2</sup>, Pilvi Ilves<sup>2</sup>, Imbi Eelmäe<sup>4</sup>, Inga Talvik<sup>1</sup>, Tiina Talvik<sup>3</sup>

Cerebral sinovenous thrombosis is increasingly recognised in children due to improved brain imaging techniques and the relevant knowledge among physicians. The aim of the study was to review the clinical signs, risk factors, diagnostics and treatment of paediatric sinovenous thrombosis and to analyse the cases of paediatric sinovenous thrombosis diagnosed in Estonia.

Cerebral sinovenous thrombosis occurs both in newborns and older children (1 month to 18 years). According to epidemiological studies, the incidence of sinovenous thrombosis is 0.25–0.67/100 000 per year. The symptoms of cerebral sinovenous thrombosis are often nonspecific: most children present with diffuse neurological symptoms, half of them have neurological deficits. Respiratory and feeding problems, seizures and decreased muscular tone are common in the neonatal period. In most cases, the etiological factor is detectable: head or neck infections, dehydration, acquired or inherited thrombophilia are the most common in childhood; perinatal factors are important in the neonatal period. The gold standard for the diagnosis of sinovenous thrombosis is magnetic resonance imaging with magnetic resonance venography or computed tomography (CT) with CT-venography. Both supportive treatment and early anticoagulation are important in the care of children with sinovenous thrombosis.

During the years 2005–2011, sinovenous thrombosis was diagnosed in 5 newborns and in 5 older children (average age 6.8 years). The symptoms were mainly diffuse. In neonates, the main risk factors were complicated delivery and inherited thrombophilia. In older children, dehydration, mastoiditis, nephrotic syndrome (acquired thrombophilia), and inherited thrombophilia predisposed to

sinovenous thrombosis. In eight cases, the diagnosis of sinovenous thrombosis was established within 4 days, in two cases the diagnosis delayed significantly. Six out of 10 children received early anticoagulant therapy.

In conclusion, as the symptoms of paediatric sinovenous thrombosis are nonspecific, sinovenous thrombosis should be considered in children with acute or subacute neurological illness with an unknown aetiology.

## KIRJANDUS/REFERENCES

1. Braschinsky M, Vibo R, Rallmann K, Asser A, Tomberg T. Aju venossete sinuste tromboos. *Eesti Arst* 2007;86:897–902.
2. Raju TNK, Nelson KB, Ferriero D, Lynch J. Perinatal Stroke Workshop Participants. Ischaemic perinatal stroke: summary of a workshop sponsored by the National Institute of Child Health and Human Development and the National Institute of Neurological Disorders and Stroke. *Pediatrics* 2007;120:609–16.
3. Amlie-Lefond C, Sèbire G, Fullerton HJ. Recent developments in childhood arterial ischaemic stroke. *Lancet Neurol* 2008;7:425–35.
4. Govaert P, Ramenghi L, Taal R, de Vries L, deVeber G. Diagnosis of perinatal stroke I: definitions, differential diagnosis and registration. *Acta Paediatr* 2009;98:1556–67.
5. Laugesaar R, Kolk A, Tomberg T, et al. Acutely and retrospectively diagnosed perinatal stroke: a population-based study. *Stroke* 2007;38:2234–40.
6. Laugesaar R, Kolk A, Uustalu Ü, et al. Epidemiology of childhood stroke in Estonia. *Pediatr Neurol* 2010;42:93–100.
7. Berfelo FJ, Kersbergen KJ, van Ommen CH, et al. Neonatal cerebral sinovenous thrombosis from symptom to outcome. *Stroke* 2010;41:1382–8.
8. deVeber G, Andrew M, Adams C, et al. Cerebral sinovenous thrombosis in children. *N Engl J Med* 2001;345:412–23.
9. Heller C, Heinecke A, Junker R, et al. Cerebral venous thrombosis in children: a multifactorial origin. *Circulation* 2003;108:1362–7.
10. Grunt S, Wingeier K, Wehrli E, et al. Swiss Neuropaediatric Stroke Registry. Cerebral sinus venous thrombosis in Swiss children. *Dev Med Child Neurol* 2010;52:1145–50.
11. Tuckuviene R, Christensen AL, Helgestad J, Johnsen SP, Kristensen SR. Paediatric arterial ischemic stroke and cerebral sinovenous thrombosis in Denmark 1994–2006: a nationwide population-based study. *Acta Paediatr* 2011;100:543–9.
12. Moharir MD, Shroff M, Stephens D, et al. Anticoagulants in paediatric cerebral sinovenous thrombosis: a safety and outcome study. *Ann Neurol* 2010;67:590–9.
13. Ramenghi LA, Govaert P, Fumagalli M, Bassi L, Mosca F. Neonatal cerebral sinovenous thrombosis. *Semin Fetal Neonatal Medicine* 2009;14:278–83.
14. Chalmers E, Ganesan V, Liesner R, et al. Guideline on the investigation, management and prevention of venous thrombosis in children. *British J Haematol* 2011;154:196–207.
15. Teksam M, Moharir M, deVeber G, Scroff M. Frequency and topographic distribution of brain lesions in pediatric cerebral venous thrombosis. *Am J Neuroradiol* 2008;29:1961–5.
16. Dlamini N, Billingham L, Kirkham FJ. Cerebral venous sinus (sinovenous) thrombosis in children. *Neurosurg Clin N Am* 2010;21:511–27.
17. Nwosu ME, Williams LS, Edwards-Brown M, Eckert GJ, Golomb MR. Neonatal sinovenous thrombosis: presentation and association with imaging. *Pediatr Neurol* 2008;39:155–61.
18. Vieira JP, Luis C, Monteiro JP, et al. Cerebral sinovenous thrombosis in children: clinical presentation and extension, localization and recanalization of thrombosis. *Eur J Paediatr Neurol* 2010;80–5.
19. Mallick AA, Sharples PM, Calvert SE, et al. Cerebral venous sinus thrombosis: a case series including thrombolysis. *Arch Dis Child* 2009;94:790–4.
20. Monagle P, Chan AKC, Goldenberg NA, et al. Antithrombin therapy in neonates and children: antithrombotic therapy and prevention of thrombosis, 9th ed: American College of Chest Physicians evidence-based clinical practice guidelines. *Chest* 2012;141:e737S–e801S.
21. Moharir MD, Shroff M, Pontigon AM, et al. A prospective outcome study of neonatal cerebral sinovenous thrombosis. *J Child Neurol* 2011;26:1137–44.
22. Kenet G, Kirkham F, Niederstadt T, et al. Risk factors for recurrent venous thrombembolism in the European collaborative paediatric database on cerebral venous thrombosis: a multicentre cohort study. *Lancet Neurol* 2007;6:595–603.
23. Wasay M, Dai AI, Ansari M, Shaikh Z, Roach ES. Cerebral venous sinus thrombosis in children: a multicenter cohort from the United States. *J Child Neurol* 2008;23:26–31.

<sup>1</sup> Children's Clinic of Tartu University Hospital, Tartu, Estonia

<sup>2</sup> Radiology Clinic of Tartu University Hospital, Tartu, Estonia

<sup>3</sup> Department of Paediatrics, University of Tartu, Tartu, Estonia

<sup>4</sup> Anaesthesiology and Intensive Care Clinic, Tartu University Hospital, Tartu, Estonia

<sup>5</sup> Tallinn Children's Hospital, Tallinn, Estonia

<sup>6</sup> Faculty of Medicine, University of Tartu, Tartu, Estonia

Correspondence to: Rael Laugesaar, [rael.laugesaar@kliinikum.ee](mailto:rael.laugesaar@kliinikum.ee)

Keywords: sinovenous thrombosis, perinatal stroke, childhood stroke