

Внедрение лапароскопических технологий в хирургию колоректального рака

В.П. Земляной¹, И.Л. Черниковский^{1,2}, А.С. Иванов¹, Б.В. Сигуа¹, А.Г. Рылло²

¹ГБОУ ВПО «Северо-Западный государственный медицинский университет им. И.И. Мечникова», Санкт-Петербург;

²Санкт-Петербургский клинический научно-практический центр специализированных видов медицинской помощи (онкологический)

Контакты: Илья Леонидович Черниковский Odindra@mail.ru

Введение. При несомненных преимуществах малоинвазивной хирургии доля эндовидеохирургических вмешательств в лечении больных колоректальным раком (КРР) остается незначительной и показания к их применению до сих пор не определены. В работе представлен собственный опыт внедрения лапароскопических технологий в хирургию КРР.

Материалы и методы. За 25 мес хирургической деятельности было выполнено 132 эндовидеохирургических вмешательства и 143 открытых операций по поводу рака прямой и ободочной кишки pT2–4N0–2M0–1a. Для указанных групп пациентов оценивались индекс массы тела, возраст, тяжесть сопутствующей патологии (шкала CR-POSSUM), индекс T, количество удаленных лимфатических узлов, кровопотеря, время операции, частота и структура осложнений. Изучалась кривая обучения по продолжительности каждого типа лапароскопической операции.

Результаты. По соотношению типов операций, качеству мезоректумэктомии, количеству удаленных лимфатических узлов, частоте осложнений достоверных различий между группами не было выявлено. Более существенная кровопотеря и большее число нагноений послеоперационной раны были у пациентов, прооперированных открыто при достоверно меньшей продолжительности открытой операции. Для всех видов лапароскопических операций при КРР характерна выраженная кривая обучения, за исключением резекции прямой кишки с тотальной мезоректумэктомией.

Выводы. Лапароскопические операции при КРР не уступают традиционным. Целесообразно использовать принципы лапароскопических резекций при КРР и в открытой хирургии. Более широкое применение эндовидеохирургических методик возможно и необходимо.

Ключевые слова: колоректальный рак, лапароскопическая мезоректумэктомия, лапароскопическая резекция кишки, кривая обучения

Experience in introducing laparoscopic technologies into colorectal cancer surgery

V.P. Zemlyanoy¹, I.L. Chernikovskiy^{1,2}, A.S. Ivanov¹, B.V. Sigua¹, A.G. Rylyo²

¹I.I. Mechnikov North-Western State Medical University, Saint Petersburg;

²Saint Petersburg Clinical Research-and-Practical Center of Specialized Medical (Cancer) Cares

Background. Although minimally invasive surgery has undoubted advantages, the proportion of endovideosurgical interventions in the treatment of patients with colorectal cancer (CRC) remains insignificant and indications for their application have not been defined until the present time. The authors describe their experience with laparoscopic CRC surgery.

Objective and methods. 132 endovideosurgical interventions and 143 open surgeries for pT2–4N0–2M0–1a CRC were performed for 25 months of surgical practice. The above patient groups were assessed for body index, patient age, comorbidity severity (CR-ROSSUM scale), T index, number of lymph nodes removed, blood loss, operation time, and complication rate and pattern. The learning curve was studied from the duration of each type of laparoscopic surgery.

Results. No significant differences were found between the groups in the ratio of surgery types, the number of lymph nodes removed, and the rate of complications. More significant blood loss and a larger number of postoperative wound infections were seen in the patients who had been operated on through open access with the significantly shorter duration of open surgery. All the types of laparoscopic surgery for CRC are characterized by a marked learning curve, except for those for rectal resection with total mesorectumectomy.

Conclusion. Laparoscopic surgery for CRC compares well with routine surgery. The principles of laparoscopic resections should be employed in CRC and open surgery. It is possible and necessary to more extensively use endovideosurgical techniques.

Key words: colon rectal cancer, laparoscopic mesorectum excision, laparoscopic versus open surgery, learning curve

Стандарты хирургического пособия для больных колоректальным раком (КРР) разработаны и успешно применяются. В последние несколько лет в рутинную практику онкологических и хирургических отделений активно внедряются мини-инвазивные

хирургические технологии для лечения опухолей прямой и ободочной кишки. При этом основополагающим принципом считается стремление к улучшению качества жизни больного не в ущерб онкологическому радикализму.

В течение последнего десятилетия было проведено несколько крупных проспективных международных исследований, целью которых явилось изучение эффективности и безопасности лапароскопических операций при КРР.

В отношении ободочной кишки с высокой степенью доказательности установлено, что отдаленные результаты лапароскопических и открытых резекций сопоставимы. По этому поводу в начале 2000-х годов было проведено несколько проспективных рандомизированных исследований COST, COLOR и CLASSIC [1–3]. Опираясь на их результаты, было доказано, что лапароскопические резекции ободочной кишки были сопряжены с меньшей потребностью в анальгезии, менее продолжительным периодом госпитализации, несмотря на достоверное увеличение продолжительности операции. В группах сравнения не было различий в частоте положительного края резекции и количестве удаленных лимфатических узлов, а отдаленные результаты лечения (3- и 5-летняя выживаемость) в репрезентативных группах также не различались.

Наиболее известные рандомизированные проспективные исследования, посвященные лапароскопическим резекциям прямой кишки (CLASICC, COLOR II, COREAN) [3–5], показали достоверно меньшую кровопотерю, более раннее восстановление функции кишечника и короткий срок стационарного лечения по сравнению с открытыми вмешательствами. По качеству тотальной мезоректумэктомии (ТМЭ) и циркулярной границе резекции, лимфаденэктомии, частоте осложнений и летальности достоверных различий не было. Отдаленные результаты лапароскопических резекций прямой кишки были опубликованы недавно и оказались приемлемы. Так, 3-летняя безрецидивная выживаемость не отличалась в открытой и лапароскопической группах, по данным исследования COREAN [6]. Исследование CLASSIC продемонстрировало отсутствие статистических отличий в группах в отношении общей и безрецидивной выживаемости при медиане наблюдения 62 мес [7]. Таким образом, имеются веские основания считать использование лапароскопических технологий в хирургическом лечении КРР допустимым, а в ряде случаев и предпочтительным.

Тем не менее при изучении частоты использования мини-инвазивных методик лечения КРР в Санкт-Петербурге были получены довольно неоднородные результаты. На сегодняшний день ведется активная работа по популяризации лапароскопических методик в лечении рака прямой и ободочной кишки.

Целью настоящей работы явилось изучение процесса внедрения эндовидеохирургических технологий в практику онкоколопроктологического отделения и оценка собственных результатов хирургического лечения КРР с применением мини-инвазивных методик.

Материалы и методы

Первый этап исследования включил в себя курс обучения лапароскопическим резекциям прямой и ободочной кишки в соответствии со следующими принципами:

универсальность операции – принцип, в соответствии с которым открытые и эндовидеохирургические вмешательства должны выполняться идентично. Мы стремились к строгому следованию эмбриональным слоям, что сопровождалось минимальной кровопотерей и облегчало четкую дифференцировку тканей, начинали мобилизацию с медиальной стороны от сосуда с лимфодиссекцией и клипированием его у основания, без пересечения последнего до окончания мобилизации препарата до латеральной границы резекции;

этапность обучения – принцип, провозглашенный А. Parvaiz et al., заключается в том, что каждая стандартная операция разбивается на несколько завершаемых этапов. Каждый этап последовательно отрабатывается обучающимся до условного совершенства. Таким образом, может происходить смена оператора на разных этапах хирургического вмешательства без существенных изменений в «почерке» операции. Например, передняя резекция прямой кишки состоит из установки троакаров; экспозиции зоны операции; выделения нижних брыжеечных сосудов; медио-латеральной мобилизации; мезоректумэктомии до тазово-

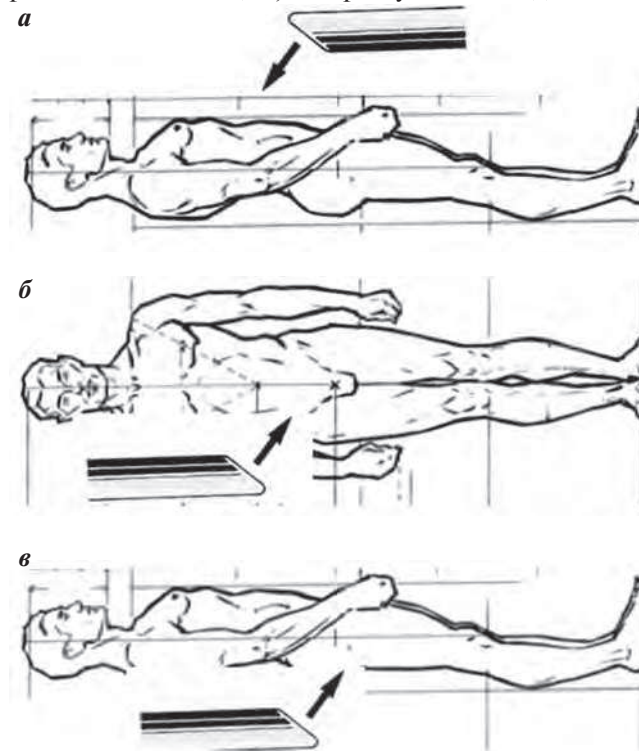


Рис. 1. Положение лапароскопа на разных этапах операции: а – сверху вниз: обзор брюшной полости, лигирование сосудов, латеральная мобилизация; б – сбоку: диссекция вдоль фасции Герота, боковые стенки при ТМЭ; в – снизу вверх: ТМЭ по передней и задней поверхности

Таблица 1. Анализ сравниваемых групп

Операция	ИМТ	CR-POSSUM, %	Возраст, лет	Ж/М
Лапароскопически n = 132	23,8 ± 4,1	6,7 ± 3,3	68,3 ± 10,4	71/61
Открыто n = 143	24,1 ± 4,2	7,1 ± 3,8	71,2 ± 8,8	78/65

го дна; пересечения кишки по нижней границе резекции эндостеплером. Все эти этапы должны быть отработаны последовательно. Прежде чем приступить к выполнению каждого этапа лапароскопически, те же действия осуществлялись на открытой операции, что существенно отличалось от привычной открытой хирургии.

Отдельным блоком в процессе внедрения лапароскопических технологий является обучение правильной работе с «косой» оптикой. Следуя идее универсализации операции, для каждого этапа вмешательства устанавливалось положение лапароскопа, в котором достигается наилучшая экспозиция (рис. 1).

Не менее существенным фактором для успешного процесса внедрения лапароскопических технологий является эргономика в операционной. Достижение оптимальной эргономики сводится, на наш взгляд, к нескольким правилам:

- положение пациента на любой операции должно быть с разведенными нижними конечностями;
- оператор и первый ассистент должны располагаться рядом, в одном направлении взгляда на монитор;
- обязательно наличие дополнительного монитора для второго ассистента и операционной сестры;
- недопустимо устанавливать дугу, и верхние конечности пациента должны быть приведены к туловищу для беспрепятственного перемещения хирурга вокруг операционного стола;
- необходим вакуумный фиксирующий матрац или другие фиксирующие устройства для предотвращения смещения пациента во время наклонов операционного стола.

Соблюдение указанных принципов позволило универсализировать процесс хирургического лечения больных, включенных в исследование, и увеличить достоверность полученных результатов.

С июня 2012 по август 2014 г. на базе 2 клинических центров (Санкт-Петербургский клинический научно-практический онкологический центр и Северо-западный государственный медицинский университет им. И.И. Мечникова) было прооперировано 275 больных раком прямой и ободочной кишки. В исследование были включены 132 пациента с локализацией опухоли в прямой кишке и 143 больных с раком различных отделов ободочной кишки, стадированные как cT1–4N0–2M0–

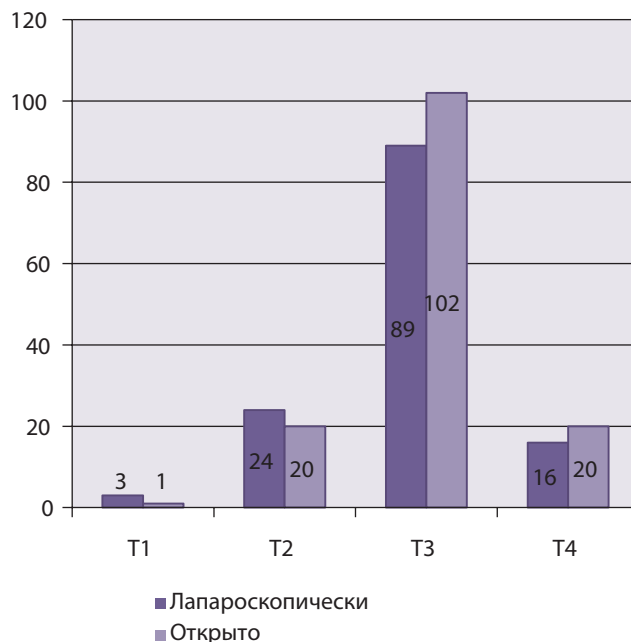


Рис. 2. Распределение пациентов в группах по индексу pT

1а. Всего было произведено 132 лапароскопических и 143 открытых резекций. Группы были сопоставимы по полу, возрасту, индексу массы тела (ИМТ), шкале прогноза летального исхода для пациентов с КРР – CR-POSSUM и индексу Т (табл. 1, рис. 2).

В качестве непосредственных результатов лечения оценивались продолжительность операционного пособия, интраоперационная кровопотеря, количество удаленных лимфатических узлов, частота и структура интра- и послеоперационных осложнений. Для резекций прямой кишки изучалось также качество ТМЭ в соответствии с критериями P. Quirke.

Помимо оценки собственно результатов хирургического лечения, нами был изучен собственный процесс обучения лапароскопической методике хирургов, уже владеющих техникой открытых операций на прямой и ободочной кишке. В качестве критерия использовалась кривая обучения для каждого вида операции на основе изменения продолжительности вмешательства.

Результаты

Структура выполненных в рамках исследования операций представлена широким спектром вмешательств в обеих группах (табл. 2).

Таблица 2. Характеристика хирургических вмешательств

Тип операции	Лапароскопически	Конверсия	Открыто
Брюшно-промежностная экстирпация прямой кишки	21 (15,9 %)	4	23 (16,0 %)
Резекция прямой кишки ТМЭ:	50 (37,9 %)		58 (40,6 %)
Трансверзостома	10	3	18
Илеостома	5		4
Парциальная мезоректумэктомия	33		28
Обструктивная	2		8
Резекция сигмовидной кишки	37 (28,0 %)	—	31 (21,7 %)
Левосторонняя гемиколэктомия	4 (3,0 %)	—	8 (5,6 %)
Правосторонняя гемиколэктомия	20 (15,2 %)	1	23 (16,0 %)
<i>Всего</i>	<i>132</i>	<i>8 (6,1 %)</i>	<i>143</i>

Таблица 3. Структура интра- и послеоперационных осложнений

Осложнение	Лапароскопически	Открыто	<i>p</i>
Несостоятельность анастомоза	4	3	0,86
Несостоятельность анастомоза, потребовавшая реоперации	2	2	0,87
Нагноение послеоперационной раны	2	9	0,013
Перфорация кишечника	2	0	0,18
Дизурия после ТМЭ	5	4	0,91
Сердечно-сосудистые осложнения	2	1	0,65
Пневмония	1	0	0,35

По структуре операций группы были практически идентичны. В лапароскопической группе было зафиксировано 7 конверсий, 6 из которых связаны с техническими трудностями ТМЭ. В одном случае, при выполнении правосторонней гемиколэктомии, конверсию доступа пришлось осуществить в связи с интраоперационным кровотечением. Следует отметить, что во всех случаях резекций прямой кишки, сопровождавшихся ТМЭ, производилось формирование превентивной трансверзо- или илеостоми в зависимости от технических особенностей. Брюшно-промежностная экстирпация прямой кишки выполнялась традиционно, без применения экстра-леваторной модификации по Т. Holm. Формирование анастомозов при лапароскопической правосторонней гемиколэктомии и в ряде случаев при резекции сигмовидной кишки производилось экстракорпорально, так как мы не находим существенных преимуществ интракорпорального анастомозирования.

По частоте и структуре осложнений группы также практически идентичны, о чем свидетельствуют данные, представленные в табл. 3. Однако у пациентов, прооперированных открытым способом, достоверно чаще случались осложнения, связанные с нагноением послеоперационной раны.

У 2 пациентов после эндовидеохирургических резекций возникло специфическое для данной методики осложнение — перфорация кишечника, произошедшее в результате ранения кишки лапароскопическим инструментом вне поля зрения хирурга. За время исследования зафиксирован 1 летальный исход в лапароскопической группе (табл. 4).

Смерть 63-летнего пациента наступила в результате септического шока, возникшего на фоне инфекции малого таза после выполнения лапароскопической брюшно-промежностной экстирпации прямой кишки. Операция производилась по поводу аденокарциномы нижнеампулярного отдела прямой кишки Т3bN2M0, после проведенного химиолучевого нео-

Таблица 4. Непосредственные результаты хирургического лечения

	Лапароскопически	Открыто	p
Время операции (мин)	210 ± 57	140 ± 44	0,006
Кровопотеря	137,7	242,4	0,007
Качество ТМЭ уровня 3 по критериям P. Quirke (%)	65 (91,5 %)	51 (83,6 %)	0,72
Количество удаленных лимфатических узлов	27 ± 7	18 ± 4	ns
Серьезные осложнения	8 (6 %)	10 (6,9 %)	0,75
Послеоперационная летальность	1 (0,7 %)	0	—

адьювантного лечения без существенного регресса опухоли.

Лапароскопические операции сопровождались достоверно меньшей кровопотерей (табл. 4), что свидетельствует о более прецизионном следовании фасциальным слоям по сравнению с традиционными операциями.

Время хирургического вмешательства, если оно не превышает 6 ч (что имеет значение при карбоксиперитонеуме), на наш взгляд, не столь существенный показатель. Тем не менее мы использовали эти данные для оценки кривой обучения хирургов лапароскопическим резекциям прямой и ободочной кишки (рис. 3).

Было установлено, что внедрение эндовидеоассистированных резекций правой половины ободочной кишки, сигмовидной кишки и прямой кишки без ТМЭ сопряжено с выраженной кривой обучения, о чем свидетельствует более чем 1,5-кратное снижение продол-

жительности операции уже через 10 вмешательств. В отношении ТМЭ наблюдается значительно более пологая кривая обучения, что, по-видимому, связано со сложностью самой процедуры с одной стороны и необходимостью крайне тщательного выполнения данного этапа операции – с другой. Качество указанной процедуры оценивалось по шкале P. Quirke и оказалось несколько лучше в эндовидеохирургической группе (табл. 4). На наш взгляд, это объясняется лучшей возможностью визуализации в малом тазу при выполнении лапароскопической ТМЭ, наличием косой оптики и 3-кратным увеличением.

Качество лимфодиссекции, которое традиционно оценивалось по количеству удаленных лимфатических узлов, оказалось приемлемым в обеих группах. Несмотря на то, что среднее количество удаленных лимфатических узлов в лапароскопической группе было большим, различие оказалось статистически недостоверным.

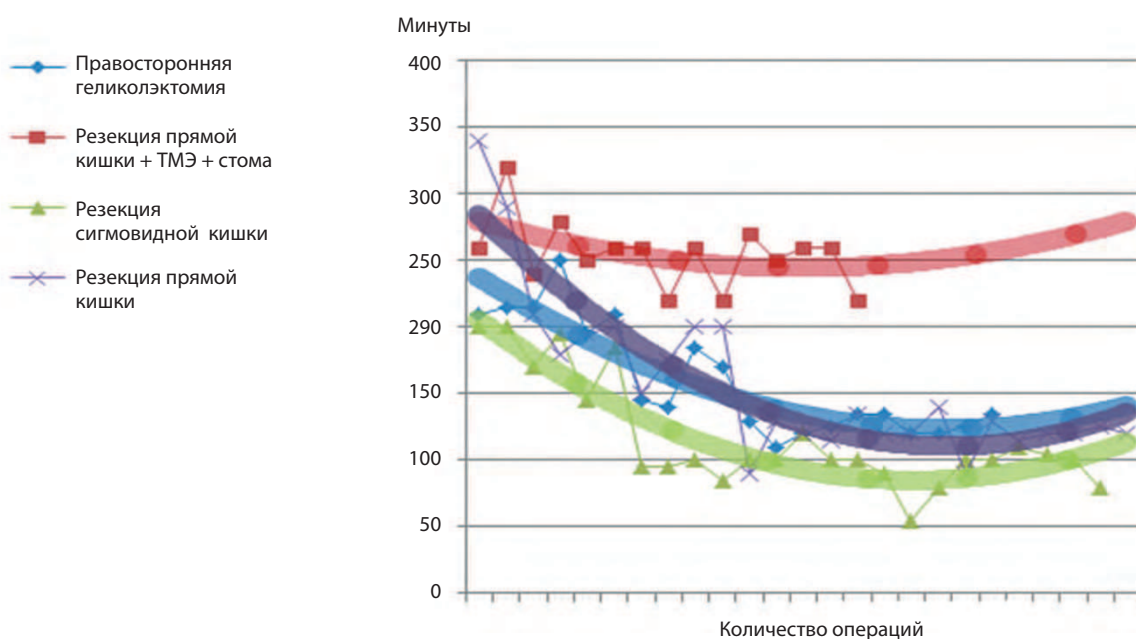


Рис. 3. Кривые обучения в зависимости от времени операции

Учитывая, что медиана наблюдения за указанными пациентами составила 13 мес, оценка отдаленных результатов исследования пока представляется невозможной.

Выводы

Лапароскопические операции при КРП не уступают традиционным по качеству ТМЭ, лимфодиссекции, частоте осложнений. Целесообразно использо-

вать принципы лапароскопических колоректальных резекций и в открытой хирургии для более быстрого освоения методики. Широкое применение эндовидеохирургических методик возможно и необходимо при соблюдении принципов эргономичности, обеспечения свободы перемещения пациента и хирургов в рабочем пространстве, мультивизуализации операционного поля и высокой квалификации всех участников операции.

Л И Т Е Р А Т У Р А

1. Clinical Outcomes of Surgical Therapy Study Group. A comparison of laparoscopically assisted and open colectomy for colon cancer. *N Engl J Med* 2004;350(20):2050–9.
2. Veldkamp R., Kuhry E., Hop W.C. et al. Laparoscopic surgery versus open surgery for colon cancer: short-term outcomes of a randomised trial. *Lancet Oncol* 2005;6(7):477–84.
3. Guillou P.J., Quirke P., Thorpe H. et al. Short-term endpoints of conventional versus laparoscopic-assisted surgery in patients with colorectal cancer (MRC CLASICC trial): multicentre, randomised controlled trial. *Lancet* 2005 May 14–20;365(9472):1718–26.
4. van der Pas M.H., Haglind E., Cuesta M.A. et al. Laparoscopic versus open surgery for rectal cancer (COLOR II): short-term outcomes of a randomised, phase 3 trial. *Lancet Oncol* 2013;14(3):210–8.
5. Kang S.B., Park J.W., Jeong S.Y. et al. Open versus laparoscopic surgery for mid or low rectal cancer after neoadjuvant chemoradiotherapy (COREAN trial): short-term outcomes of an open-label randomised controlled trial. *Lancet Oncol* 2010;11(7):637–45.
6. Jeong S., Park J., Nam B. et al. Open versus laparoscopic surgery for mid-rectal or low-rectal cancer after neoadjuvant chemoradiotherapy (COREAN trial): survival outcomes of an open-label, non-inferiority, randomised controlled trial. *Lancet Oncol* 2014 May;15(7):767–74.
7. Green B., Marshall H., Collinson F. et al. Long-term follow-up of the Medical Research Council CLASICC trial of conventional versus laparoscopically assisted resection in colorectal cancer. *Br J Surg* 2013;100(1):75–82.