

Кожные формы красной волчанки: патогенез, клиника, диагностика, терапия

П.Н. Трофимов¹, О.В. Антонова², Д.Н. Швырев³, В.Р. Хайрутдинов², И.Э. Белоусова², А.В. Самцов²

¹ ФГБУ «Северо-Западный федеральный медицинский исследовательский центр им. В.А. Алмазова» Минздрава России
197341, Санкт-Петербург, ул. Аккуратова, д. 2

² ФГБВОУ ВПО «Военно-медицинская академия им. С.М. Кирова» МО РФ
194044, Санкт-Петербург, ул. Академика Лебедева, д. 2

³ ФГКУ «442 Военно-клинический госпиталь Западного военного округа» МО РФ
193163, Санкт-Петербург, Суворовский пр., 63

На основании обзора литературы в статье рассмотрены новейшие сведения о механизмах развития красной волчанки. Представлена современная классификация специфических и неспецифических поражений кожи при красной волчанке. Подробно описана клиническая картина всех кожных форм красной волчанки. Систематизированы данные о патоморфологических и иммунологических критериях диагностики заболевания, современных методах фармакотерапии красной волчанки.

Ключевые слова: **кожные формы красной волчанки, дискоидная красная волчанка, подострая красная волчанка, люпус-панникулит, диагностика красной волчанки.**

Контактная информация: trofimov_paul@rambler.ru. Вестник дерматологии и венерологии 2015; (5): 24—33.

Cutaneous lupus erythematosus: pathogenesis, clinical pattern, diagnostics, therapy

P.N. Trofimov¹, O.V. Antonova², D.N. Shvyrev³, V.R. Khairutdinov², I.E. Belousova², A.V. Samtsov²

¹ Federal Almazov North-West Medical Research Centr
Akkuratova street, 2, St. Petersburg, 197341, Russia

² Military Medical Academy named after S.M. Kirov Ministry of Defense of the Russian Federation
Academic Lebedev str., 6, St. Petersburg, 194044, Russia

³ 442 Military Clinical Hospital of the Western Military District
Suvorovskiy pr, 63, St. Petersburg, 193163, Russia

This article contains the latest information about the mechanisms of development of lupus erythematosus based on the literature review. The modern classification of specific and non-specific skin lesions in lupus erythematosus is shown. The authors described the clinical pattern of cutaneous forms of lupus erythematosus very detailed. The data about pathological and immunological criteria for the disease diagnostics, modern methods of pharmacotherapy lupus erythematosus was classified.

Key words: **cutaneous lupus erythematosus, discoid lupus erythematosus, subacute cutaneous lupus erythematosus, lupus-panniculitis, diagnostics of lupus erythematosus.**

Corresponding author: trofimov_paul@rambler.ru. Vestnik Dermatologii i Venerologii 2015; 5: 24—33.

■ Красная волчанка (КВ) — мультифакториальное аутоиммунное воспалительное заболевание соединительной ткани, поражающее различные органы и системы и имеющее широкий спектр клинических проявлений.

Факторами, провоцирующими развитие кожных форм КВ, являются УФ-излучение, некоторые лекарственные препараты (тербинафин, ингибиторы фактора некроза опухоли- α , антиконвульсанты, ингибиторы протонного насоса, блокаторы кальциевых каналов, ингибиторы ангиотензинпревращающего фермента, β -блокаторы, лефлюномид и др.), вирусные инфекции, травмы кожи. Около 1/3 всех случаев подострой кожной КВ индуцировано приемом медикаментов [1, 2]. Курение ассоциировано с риском развития кожных форм КВ и более тяжелым течением заболевания [3]. Половые гормоны (эстрогены) имеют важное значение в формировании предрасположенности к КВ [1, 4].

Заболеваемость кожными формами КВ составляет 3,0—4,2 на 100 000 населения в год, при этом больные с дискоидной КВ составляют 70—80%. Пик заболеваемости — 9,1 на 100 000 населения в год — приходится на возраст 60—69 лет, соотношение женщины/мужчины составляет 3:1, чаще болеют представители европеоидной расы [5—7].

Патогенез

При кожных формах КВ основную роль в развитии заболевания играют сенсibilизированные к собственным клеткам цитотоксические Т-лимфоциты и натуральные киллеры. В патогенезе системной КВ кроме клеточных реакций важное значение отводится гуморальному звену иммунного ответа — неконтролируемой продукции аутоантител [8]. При развитии УФ-индуцированных поражений кожи в раннюю фазу воспаления отмечается аккумуляция CD4+ клеток в области эпидермо-дермального сочленения, в позднюю фазу преобладают CD8+ лимфоциты. Т-клеточный иммунный ответ при КВ имеет девиацию в сторону Т-хелперов 1-го типа, для которого характерно повышение экспрессии хемокина CCR5 и снижение экспрессии CCR3 [9]. При иммуногистохимическом исследовании кожи больных кожными формами КВ отмечается присутствие Т-хелперов 17-го типа, которые не встречаются в норме. Эти клетки продуцируют цитокины интерлейкин-17, -21 и -22 и вызывают развитие в ткани аутоиммунного воспалительного процесса. [10]. Функция Т-регуляторных клеток, имеющих фенотип CD4+CD25+Foxp3+, сводится к подавлению избыточной активности Т- и В-лимфоцитов, дендритных клеток, моноцитов и мастоцитов. При кожных формах КВ отмечается снижение супрессорного влияния Т-регуляторных клеток на CD4+ и CD8+ клетки, при этом количество и активность Т-регуляторных лимфоцитов снижены только в коже,

в периферической крови отмечается их нормальное содержание [10, 11].

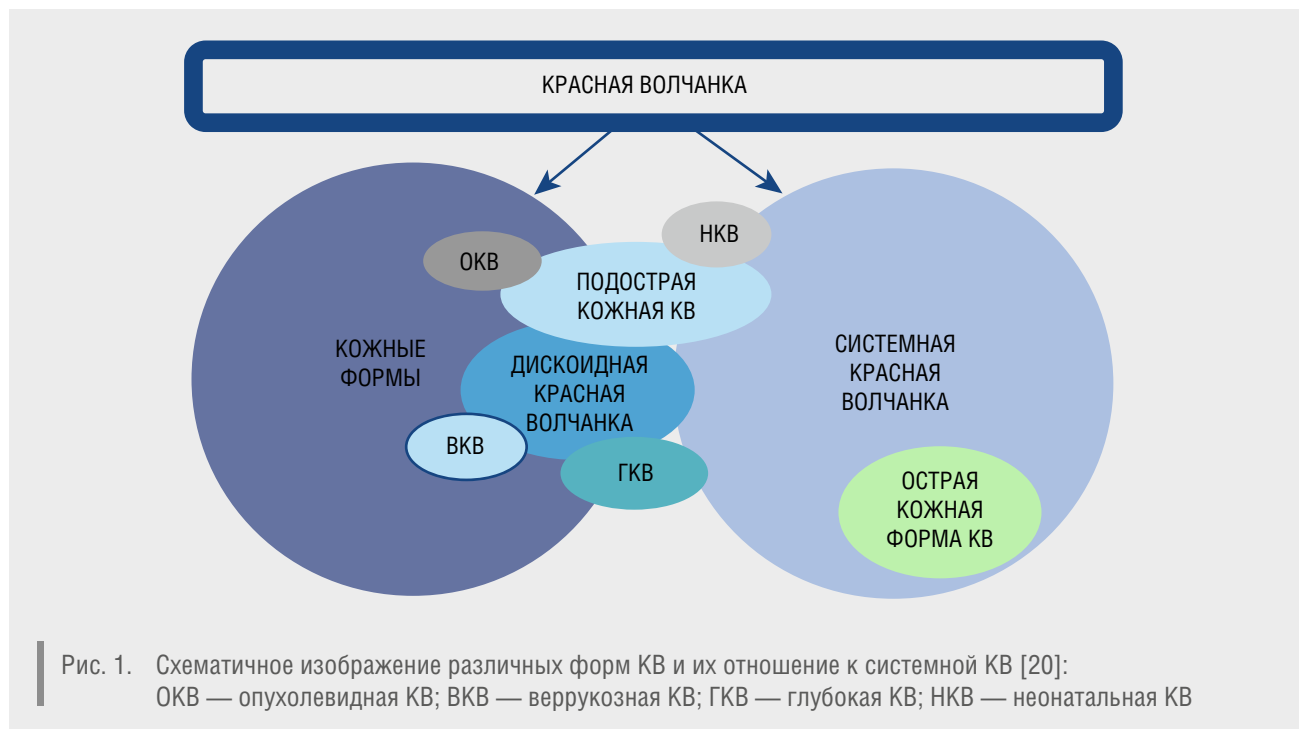
УФ-излучение, имеющее важное значение в развитии кожных форм КВ, индуцирует апоптоз кератиноцитов, приводит к экспрессии аутоантигенов (Ro/SSA), вызывает дисрегуляцию Т-лимфоцитов, дендритных клеток, нарушение продукции цитокинов [12]. Предполагается, что у больных КВ имеется дефицит белков, подавляющих программируемую гибель клеток. Апоптоз кератиноцитов реализуется различными механизмами — посредством активации p53 или через индукторы клеточной смерти — TNF- α и FasL. Повреждение клеток или презентация ими аномального комплекса гистосовместимости (МНС) приводит к инициации аутоиммунного ответа [13, 14]. При КВ в сыворотке крови и в коже обнаруживаются высокие концентрации активных соединений кислорода и азота, которые, взаимодействуя с белками клетки, могут приводить к их аномальным посттрансляционным модификациям, превращая их в мишени для иммунной системы и провоцируя аутоиммунные реакции [15].

Транскриптомный анализ позволил выявить, что при кожных формах КВ активируются гены, контролирующие процессы апоптоза, протеолитической дегградации клеточных белков, реакции клетки на окислительный стресс, интерферонзависимое подавление трансляции и активность иммунного ответа. Обнаружено 4 активных транскрипционных хромосомных региона: 3p21-p21.3 (гены GLB1, CX3CR1, CCR2 и RHOA), 5q31-q32 (гены H2AFY, CTNNA1 и CD14), 15q14-q21.1 (гены TMEM87A, EIF3J и SPG11) и 22q13.1-q13.2 (гены HMOX1, LGALS2, LGALS1, ATF4 и APOBEC3G) [15]. Программируемая клеточная гибель направлена на элиминацию из организма аутореактивных и поврежденных клеток. Снижение активности этого процесса приводит к накоплению фрагментов клеток, представляющих аутоантигены, и появлению агрессивных к собственным тканям эффекторных лимфоцитов, что создает основу для развития аутоиммунного воспаления [16]. При КВ отмечается избыточная продукция интерферонов I типа, которые через стимуляцию Th1-хелперов оказывают влияние на активность Т- и В-лимфоцитов [8, 17].

Клиническая картина

Поражение кожи при КВ характеризуется значительной гетерогенностью клинических проявлений, что усложняет создание единой классификации, объединяющей все возможные дерматологические симптомы заболевания [18, 19]. Встречаются как изолированные кожные формы КВ, так и сочетание высыпаний на коже и слизистых оболочках с системными проявлениями КВ (рис. 1) [20].

В отечественной дерматовенерологии выделяют дискоидную, диссеминированную и глубокую формы КВ [21, 22]. Однако следует отметить, что четких



клинико-морфологических дифференциально-диагностических критериев, позволяющих различить дискоидную и диссеминированную КВ, нет. Одни авторы считают, что при диссеминированной форме дерматоза больше очагов поражения, другие отмечают, что для дискоидной КВ характерны более грубые рубцовые изменения, а диссеминированная форма более поверхностна, однако эти оценки весьма субъективны. Несомненно важными были бы данные о различии в степени риска возможной трансформации этих форм в системную КВ, так как существует мнение, что диссеминированная форма КВ более подвержена переходу при неблагоприятных условиях в системную КВ, однако убедительных данных по этой проблеме нет. Кроме того, данная классификация не охватывает всего многообразия кожных форм КВ, препятствует интеграции и создает трудности при сопоставлении результатов российской дерматовенерологии с данными других стран. Вместе с тем в зарубежной литературе используется классификация J. Gilliam и соавт. (1982), получившая широкое признание во всем мире (см. таблицу). Различают специфические и неспецифические поражения кожи при КВ. Среди специфических поражений кожи выделяют хроническую, подострую и острую формы заболевания [20, 23, 24].

Хронические кожные формы КВ

Дискоидная КВ характеризуется триадой симптомов: эритемой, гиперкератозом и атрофией. Очаги могут быть локализованными (рис. 2), поражая преимущественно

область лица (скулы, щеки и крылья носа), ушных раковин, волосистой части головы, или распространенными (рис. 3). На коже появляются гиперемические пятна, которые медленно увеличиваются в размерах, инфильтрируются и превращаются в возвышающиеся бляшки. На их поверхности в центральной части появляется сначала фолликулярный, а затем сплошной гиперкератоз. Чешуйки трудно отделяются, при их поскабливании ощущается болезненность (симптом Бенъе — Мещерского). На обратной стороне снятой чешуйки обнаруживаются роговые шипики, погруженные в расширенные устья волосяных фолликулов. По периферии очагов сохраняется зона активного воспаления, имеется гиперпигментация. Бляшки медленно увеличиваются в размерах, в центральной части наблюдается разрешение элементов с формированием грубой западающей обезображивающей рубцовой атрофии кожи, на фоне которой могут появиться телеангиэктазии [19].

В области красной каймы губ высыпания представлены слегка инфильтрированными вишнево-красными пятнами, покрытыми небольшим количеством трудно удаляемых чешуек. При поражении волосистой части головы развиваются эритемы различной формы с шелушением на поверхности, по разрешении которых остаются рубцовая атрофия, телеангиэктазии и участки гипо- и гиперпигментации. Зона рубцовой алопеции формируется в центре очагов, характерно присутствие участков с сохранившимися волосами в очагах облысения [25].

Таблица Классификация поражений кожи при КВ [20, 23, 24]

I. Специфические поражения

1. Острая кожная КВ (15%):

- локализованная (90—95%)
- распространенная (5—10%)
- ТЭН-подобная (очень редко)

2. Подострая кожная КВ (8%):

- кольцевидная (42%)*
- папуло-сквамозная/псориазиформная (39%)*
- буллезная (редко)
- ТЭН-подобная (очень редко)

3. Хроническая кожная КВ (73%):

- дискоидная (80—85%):
 - локализованная (70%)
 - распространенная (30%)
- гипертрофическая/веррукозная
- глубокая/люпус-панникулит
- опухолевидная/папуло-муцинозная КВ (1%)**
- КВ вследствие обморожения
- КВ слизистых оболочек (полости рта, носа, гениталий, конъюнктивы)
- лихеноидная дискоидная КВ (КВ/красный плоский лишай перекрестный синдром)

II. Неспецифические поражения

1. Поражение сосудов кожи:

- вторичный лейкоцитокластический васкулит:
 - пальпируемая пурпура
 - уртикарный васкулит
- васкулопатии:
 - болезнь Дегоса-подобные поражения
 - ливедо-васкулит
- телеангиэктазии околоногтевых валиков
- сетчатое ливедо
- тромбофлебит
- феномен Рейно
- эритромелалгия

2. Нерубцовые алопеции:

- люпус-алопеция
- телогеновая алопеция
- гнездная алопеция

3. Склеродактилия

4. Ревматоидные узелки

5. Кальциноз кожи

6. Неспецифические буллезные поражения

7. Крапивница

8. Папуло-нодулярный муциноз

9. Анетодермия

10. Черный акантоз

11. Многоформная эритема

12. Язвы голени

13. Красный плоский лишай

Примечание. ТЭН — токсический эпидермальный некролиз;

* — в 16% случаев наблюдается сочетание анулярной и папуло-сквамозной форм; ** — рассматривается как промежуточная форма КВ (Дюссельдорфская классификация кожных форм КВ, 2003; A. Kuhn и соавт. 2003, 2014 [19, 30]).

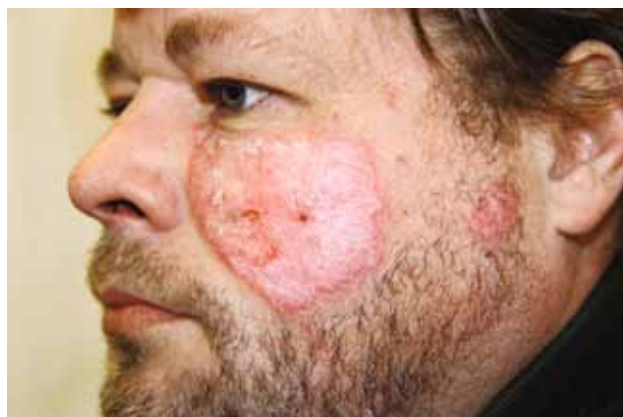

Рис. 2. Ограниченная дискоидная КВ

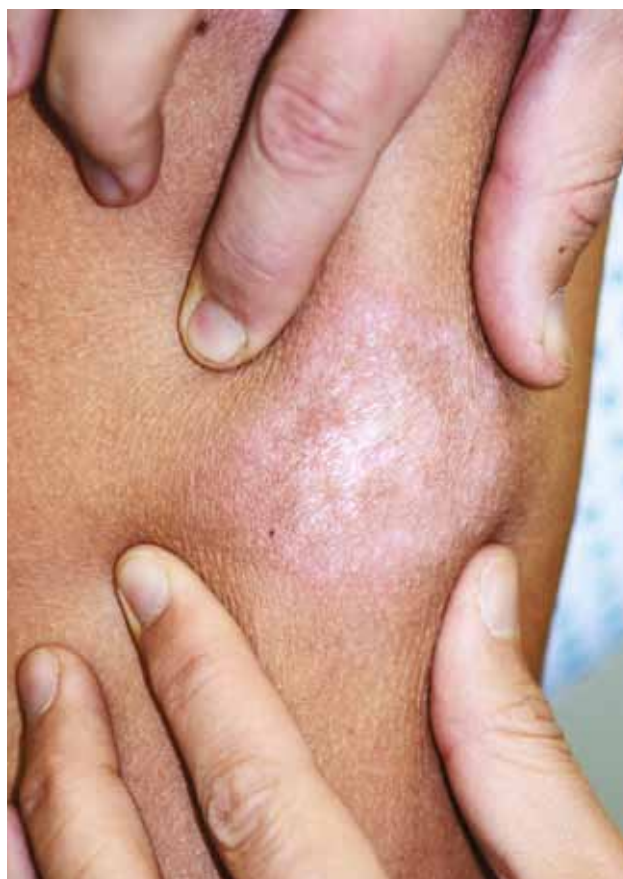

Рис. 3. Распространенная дискоидная КВ

Глубокая КВ (люпус-панникулит) клинически проявляется одним или несколькими глубоко расположенными плотными узлами, подвижными, четко контурированными и не спаянными с окружающими тканями (рис. 4). Кожа над узлами имеет застойную вишневую окраску, нередко встречаются очаги эритемы и гиперкератоза, характерные для дискоидной КВ (сочетание глубокой и дискоидной КВ). После разрешения узлов остаются участки атрофии подкожной клетчатки, проявляющиеся глубокими западениями. В отдельных случаях узлы могут изъязвляться, образуя при заживлении грубые втянутые рубцы. Возможно отложение солей кальция в коже с образованием кальцификатов. Высыпания обычно локализуются асимметрично в области лица, шеи, плеч, молочных желез (люпус-мастит), бедер и ягодиц [26, 27].

При веррукозной (гипертрофической) КВ отмечается развитие одиночных резко выступающих над уровнем кожи бляшек с выраженным гиперкератозом и бородавчатой поверхностью. Наиболее частой локализацией этой формы КВ является лицо, тыльная поверхность кистей, разгибательные поверхности предплечий и плеч. Веррукозная КВ может сочетаться с дискоидной КВ, что облегчает диагностику заболевания. Отмечается торпидность высыпаний к терапии [28].

КВ вследствие обморожения представляет редкую форму заболевания, развитие которой индуцируется низкой температурой (рис. 5). Клиническая картина характеризуется папулами и небольшими бляшками синюшно-красного цвета, располагающимися на открытых участках кожи и дистальных отделах конечностей: в области пальцев кистей (85%) и стоп (42%), ушных раковин (9%), носа (6%). Высыпания существуют длительно, их эволюция не зависит от времени года. Возможно изъязвление или формирование веррукозных разрастаний, появление телеангиэктазий. Период между обморожением и развитием КВ в среднем составляет около 3—4 лет [29].

Опухолевидная КВ рассматривается рядом авторов как хроническая кожная форма КВ, другие относят ее к промежуточной форме заболевания [19, 20, 24, 30, 31]. Клиническая картина представлена высыпаниями на коже в виде плотных уртикарноподобных папул и бляшек красного цвета (от розового до синюшного), округлой, неправильной или кольцевидной формы, имеющих четкие границы, с блестящей поверхностью, которые локализуются на участках, подвергающихся инсоляции, — в области верхней части груди, спины, плеч, шеи, лица (рис. 6). Иногда элементы могут сливаться, образуя полициклические фигуры. Обострение заболевания чаще наблюдается в весенне-летний период. Высыпания могут спонтанно бесследно разрешаться спустя несколько недель или существовать длительно. Часто наблюдаются ежегодные обострения заболевания после пребывания на солнце с повторным появлением элементов на одних и тех же местах [30, 32].

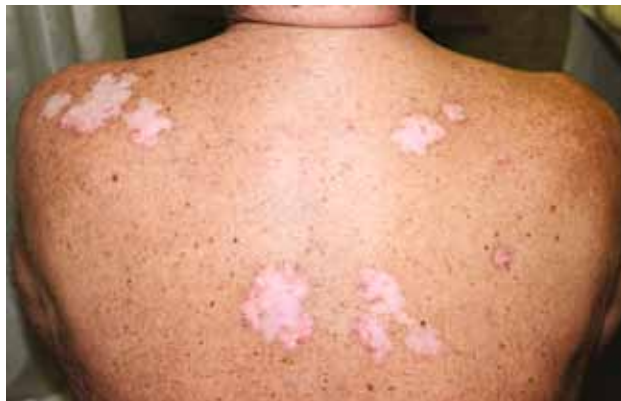

Рис. 4. Глубокая КВ

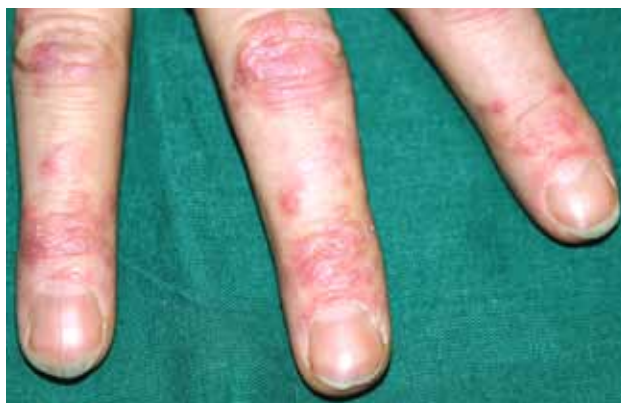

Рис. 5. КВ вследствие обморожений

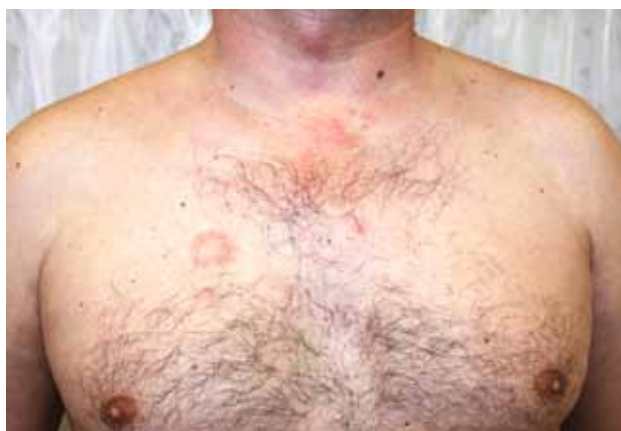

Рис. 6. Опухолевидная КВ

КВ слизистых оболочек может развиваться одновременно или предшествовать поражению кожи. Эта форма заболевания редко своевременно диагностируется (в 10—50% случаев). Высыпания чаще наблюдаются на слизистой оболочке полости рта, но могут появляться в полости носа, на гениталиях, конъюнктиве. Элементы представлены гиперемическими пятнами, папулами синюшно-красного цвета, покрытыми белесоватыми наслоениями, редко — пузырьками. Возможно развитие болезненных эрозий и язв. Разрешение высыпаний часто сопровождается формированием рубцов или рубцовой атрофии [33].

Подострая кожная КВ

Подострая кожная КВ имеет переходную клиническую картину между острой и хронической КВ. Эта форма проявляется развитием папуло-сквамозных (рис. 7) или кольцевидных эритематозных высыпаний (рис. 8). При псориазiformной КВ элементы представлены гиперемическими папулами и небольшими бляшками в области плеч, верхней части груди и спины, редко — на коже лица, ушных раковин, волосистой части головы, которые могут сливаться между собой. На поверхности пятен и бляшек имеются плотно сидящие чешуйки и незначительный гиперкератоз, усиливающийся в области устьев волосяных фолликулов. Кольцевидная форма характеризуется формированием гиперемических пятен и эритем в виде колец и полициклических фигур с гиперкератозом и шелушением на поверхности, которые располагаются преимущественно на участках кожи, подвергавшихся инсоляции. Возможно сочетание папуло-сквамозной и кольцевидной форм у одного больного. Высыпания при подострой кожной КВ могут разрешаться без рубцов, образуя длительно существующие очаги гипопигментации с телеангиэктазиями на поверхности, или формировать очень поверхностную рубцовую атрофию. У данной категории больных часто имеются относительно нетяжелые системные проявления КВ: артралгии, артриты и другие симптомы поражения костно-мышечной системы, без вовлечения почек, ЦНС, серозных оболочек [2, 19, 20, 34].

Буллезная КВ — очень редкая форма заболевания, которая развивается в результате поражения аутоантителами волокон коллагена VII типа в области эпидермо-дермального сочленения. На внешне неизменной коже или на фоне эритем, преимущественно на участках, подвергавшихся инсоляции (лицо, шея, разгибательные поверхности плеч, верхняя часть спины и груди) появляются многочисленные мелкие пузырьки или крупные пузыри с напряженной крышкой и серозным содержимым (рис. 9). Возможно образование буллезных элементов на слизистых оболочках. При разрешении высыпаний формируются вторичные гиперпигментные пятна или рубцы. Развитие буллез-

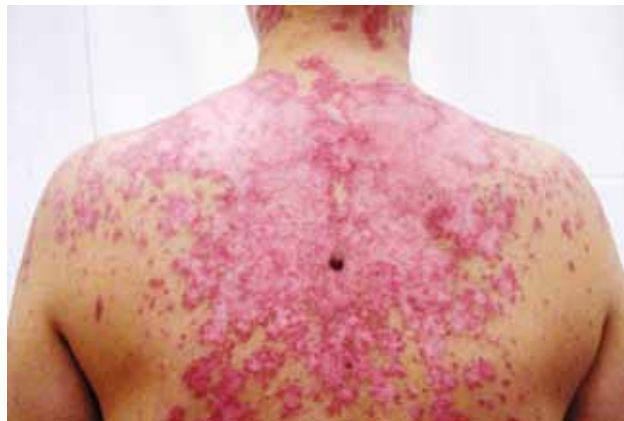

Рис. 7. Папуло-сквамозная подострая КВ

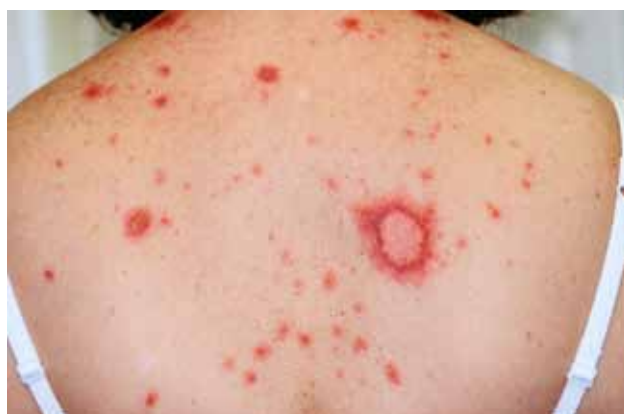

Рис. 8. Кольцевидная подострая КВ

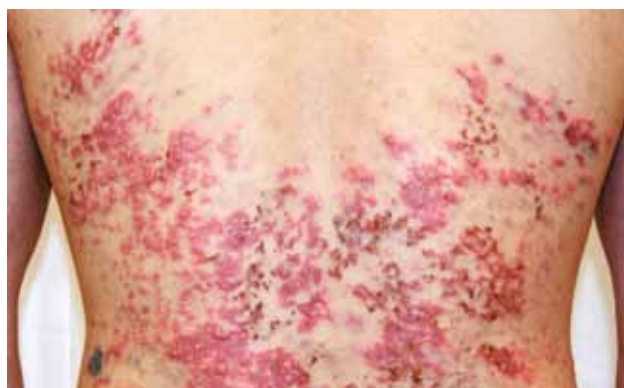

Рис. 9. Буллезная подострая КВ

ной формы КВ свидетельствует о высокой активности и системных проявлениях заболевания [35].

Острая кожная форма красной волчанки

Острая кожная форма КВ всегда служит проявлением системной КВ, которая манифестирует с поражениями кожи в 70—85% случаев [36]. Острая форма КВ характеризуется развитием на коже лица в области скул, щек и носа («крылья бабочки») эритемы с цианотичным оттенком в центре и отеком. Реже встречаются распространенные пятнисто-папулезные высыпания. Элементы сыпи обычно появляются после пребывания на солнце, существуют несколько дней и разрешаются, оставляя незначительные гиперпигментные пятна. Своеобразным эквивалентом «бабочки» является центробежная эритема Биетта, которая возникает в области щек в виде слегка отечных, ярких гиперемических пятен, медленно увеличивающихся в размерах за счет периферического роста и одновременно разрешающихся в центральной части (рис. 10). Возможно поражение красной каймы губ, развитие отека лица, появление распространенных пятнисто-папулезных высыпаний на симметричных участках кожи. Поражение слизистой оболочки полости рта, твердого неба, носа может протекать с образованием эрозий и язв. В редких случаях клиническая картина острой кожной формы КВ может иметь сходство с токсическим эпидермальным некролизом [19, 31, 35].

Неонатальная КВ — редкая форма болезни, которая развивается при трансплацентарном прохождении антител анти-Ro/SS-A и/или анти-La/SS-B от матери плоду. Клинически неонатальная КВ проявляется высыпаниями, схожими с подострой формой КВ, и развитием блокад сердца, которые появляются в первые дни и недели жизни ребенка. Характерно поражение кожи центральной части лица, периорбитальных областей. У новорожденных детей могут также наблюдаться гемолитическая анемия, лейкопения, тромбоцитопения, гепатомегалия [35, 37].

У пациентов с кожными формами КВ нередко встречаются перекрестные проявления поражений кожи. В масштабном многоцентровом исследовании, проведенном С. Viazar и соавт. (2013), две и более клинические формы кожной КВ наблюдались у 34,6% больных, острая кожная КВ была ассоциирована с дискоидной КВ у 30,3%, с подострой кожной КВ — у 13,8%, с дискоидной и подострой кожной КВ — у 15,3% пациентов [38].

При проведении систематических исследований и клинических испытаний для оценки дерматологического статуса у больных с кожными формами КВ используют индекс тяжести и распространенности кожной формы красной волчанки CLASI (Cutaneous Lupus Erythematosus Disease Area and Severity Index) [39]. Использование индекса CLASI позволяет выполнить количественную оценку проявлений кожных форм КВ,

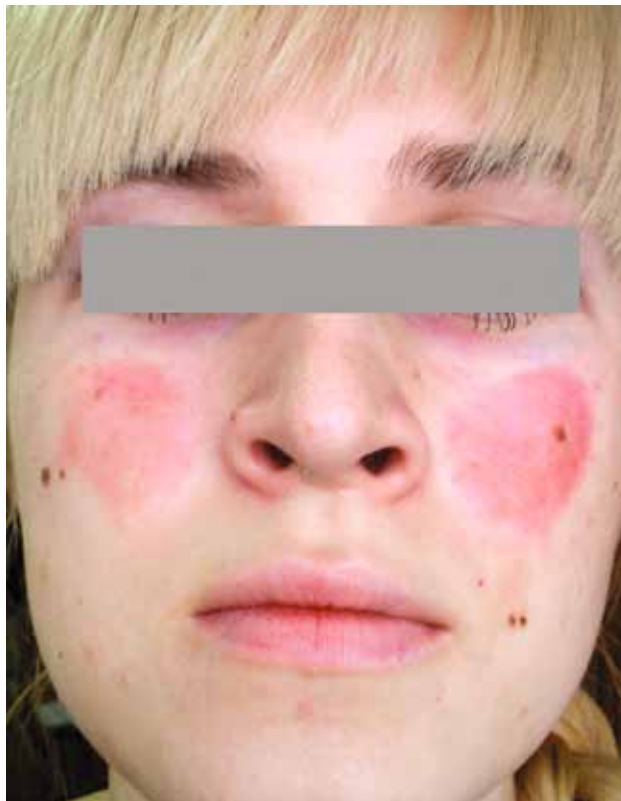

Рис. 10. Эритема Биетта

измерить площадь и тяжесть поражений, оценить эффективность проводимой терапии и сравнить данные различных исследований [40].

При КВ могут наблюдаться и другие неспецифические поражения кожи и ее придатков: геморрагические пятна различной формы и величины (вследствие васкулита и аутоиммунной тромбоцитопатии), капилляриты — мелкие гиперемические пятна и телеангиэктазии на подушечках пальцев рук, ногтевых ложах и околоногтевых валиках, сетчатое ливедо, исчерченность и ломкость ногтей, развитие диффузной или очаговой алопеции, синдром Рейно [41].

Вероятность развития системной КВ составляет до 90—100% при острой КВ, 35—50% при подострой КВ, около 20% при распространенных формах хронической КВ и не более 5% при локализованной дискоидной КВ [6].

Диагностика

Диагностика КВ основывается на характерной клинической картине, гистологических изменениях и результатах иммунологических тестов.

Патоморфологические изменения при различных кожных формах КВ могут иметь существенные

отличия (рис. 11). Для дискоидной КВ характерны изменения эпидермиса в виде гиперкератоза, усиливающегося в области устьев волосяных фолликулов и потовых желез, атрофии, вакуольной дегенерации базального слоя, утолщения базальной мембраны; в дерме отмечается отек и расширение сосудов сосочкового слоя, образование преимущественно лимфоцитарных инфильтратов вокруг сосудов и придатков кожи, базофильная дегенерация коллагена, отложения муцина. При подострой кожной форме КВ изменения менее выражены: в эпидермисе гиперкератоз наблюдается только в области устьев волосяных фолликулов («фолликулярные пробки»), атрофия и вакуолизация базальных кератиноцитов проявляются в меньшей степени; в дерме встречаются лимфоцитарные инфильтраты незначительной плотности, преимущественно в сосочковой части дермы. При глубокой КВ эпидермис и дерма могут не вовлекаться в воспалительный процесс. Основные изменения наблюдаются в гиподерме, где процесс начинается с лобулярного панникулита с последующим вовлечением септальных перегородок. Гистологические изменения при опухолевидной КВ характеризуются формированием плотных дермальных периваскулярных и периаднексальных лимфоцитарных инфильтратов, а также значительными отложениями муцина между коллагеновыми волокнами дермы, при этом эпидермис остается интактным [35, 42].

При прямом иммунофлуоресцентном исследовании биоптата кожи из очагов поражений в зоне эпидермо-дермального сочленения выявляются крупноглобулярные отложения иммуноглобулинов IgM/IgG и комплемента — положительный тест «волчаночной полоски». У больных системной КВ этот тест может быть положительным и на участках непораженной кожи. Необходимо учитывать, что положительные результаты теста не являются специфичными для КВ и могут наблюдаться при других дерматозах, у здоро-

вых людей на участках, подвергшихся длительному солнечному облучению [43, 44].

Лабораторные исследования крови при всех кожных формах КВ должны включать клинический анализ крови и мочи, определение ряда биохимических показателей: аланин-, аспаратаминотрансферазы, γ -глутамилтранспептидазы, щелочной фосфатазы, мочевины, креатинина, С-реактивного белка; иммунологические тесты: на антиядерные антитела — ANA (при положительном результате исследуются антитела к экстрагируемому ядерному антигену — ENA и к двухцепочечной ДНК — анти-dsDNA), антитела к нуклеопротеинам — анти-Ro/SS-A и анти-La/SS-B, антифосфолипидные антитела (методом иммуноферментного анализа, реакции преципитации с кардиолипновым антигеном — VDRL) [45].

При кожных формах КВ могут вырабатываться аутоантитела. У больных дискоидной КВ наблюдается образование антител анти-Ro/SS-A, анти-La/SS-B и анти-annexin-1 [46]. У большинства пациентов с подострой кожной формой КВ выявляются анти-Ro/SS-A (70%), ANA (60-80%) и анти-La/SS-B (30—50%) антитела [38, 47]. При проведении дифференциальной диагностики важно учитывать, что для системной КВ характерно наличие антител к экстрагируемому ядерному антигену Sm (Smith) — анти-Sm и положительные тесты на анти-dsDNA [45].

Лечение

Основная цель фармакотерапии КВ — достижение ремиссии заболевания.

При локализованных формах дискоидной КВ достаточно применения только наружного лечения. У пациентов с распространенными формами дискоидной и подострой формой КВ отмечается более торпидное к терапии течение. Для системного лечения кожных форм КВ препаратами выбора являются производные хинолина: хлорохин, гидроксихлорохин, акрихин. Гидроксихлорохин назначают в дозе 6,5 мг/кг в сутки

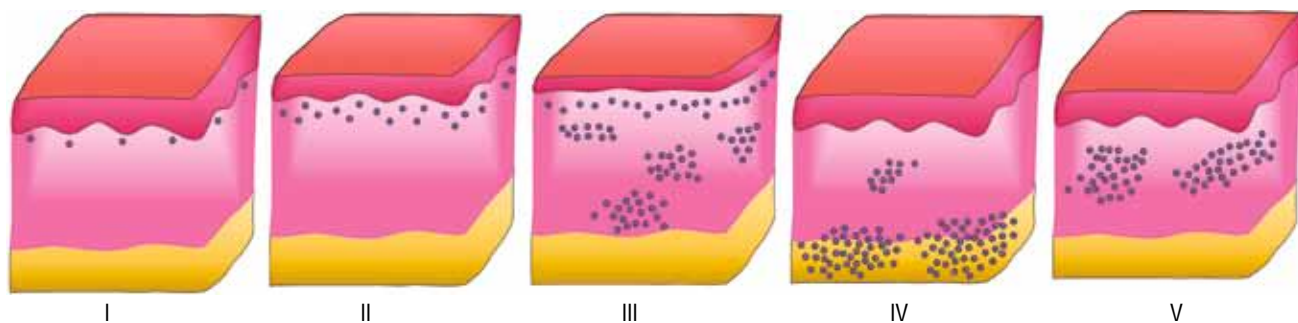


Рис. 11. Локализация лимфоцитарного инфильтрата в коже при различных формах КВ:

I — острая КВ; II — подострая кожная КВ; III — дискоидная КВ; IV — глубокая КВ; V — опухолевидная КВ

курсом 2 мес. У 75—95% пациентов с КВ отмечается хороший терапевтический эффект от применения гидроксихлорохина. При недостаточной эффективности дополнительно назначают акрихин 100 мг/сут. Около 70% больных КВ, рефрактерных к гидроксихлорохину, отвечают на комбинацию гидроксихлорохина с акрихином. Хлорохин применяют в дозе 3,5 мг/кг в сутки. При приеме антималярийных препаратов 4-аминоинолинового ряда в связи с возможным развитием ретинопатии (0,4% случаев) необходимо 2 раза в год проводить осмотр больных у офтальмолога, включая исследование глазного дна, регулярно осуществляя контроль лабораторных показателей [22, 48—51].

К препаратам второй линии в лечении кожных форм КВ относятся дапсон, ретиноиды, метотрексат. Дапсон эффективен у больных, резистентных к антималярийным препаратам [52]. Метотрексат назначают в дозе 7,5—25 мг в неделю. Системные ретиноиды

(0,2—1,0 мг/кг в сутки) при КВ показаны при наличии выраженного гиперкератоза (дискоидная, веррукозная КВ) [28]. Лечение буллезной КВ проводят препаратом дапсон, угнетающим миграцию нейтрофильных лейкоцитов, и системными глюкокортикостероидами (ГКС). При их неэффективности назначают ритуксимаб в дозе 1000 мг 1 раз в 2 нед. [53, 54].

Для наружной терапии кожных форм КВ используются топические ГКС и ингибиторы кальциневрина (такролимус, пимекролимус). Эффективность применения наружных ГКС очень высокая и составляет 88% [38]. Топические ингибиторы кальциневрина целесообразно назначать при неэффективности ГКС, локализации высыпаний на коже лица [52, 54].

Всем больным КВ рекомендуется экранирование кожи от УФ-лучей с помощью одежды и применения фотопротекторных кремов (с фактором защиты от солнечных лучей SPF > 50) и отказ от курения [54]. ■

Литература

1. Werth V.P. Cutaneous lupus: insights into pathogenesis and disease classification. *Bull. NYU Hosp Jt Dis* 2007; 65: 200—204.
2. Gronhagen C.M., Fored C.M., Linder M. et al. Subacute cutaneous lupus erythematosus and its association with drugs: a population-based matched case-control study of 234 patients in Sweden. *Br J Dermatol* 2012 Aug; 167 (2): 296—305.
3. Boeckler P., Cosnes A., Frances C. et al. Association of cigarette smoking but not alcohol consumption with cutaneous lupus erythematosus. *Arch Dermatol* 2009 Sep; 145 (9): 1012—6.
4. Schwartzman-Morris J., Putterman C. Gender differences in the pathogenesis and outcome of lupus and of lupus nephritis. *Clin Dev Immunol* 2012: 604892.
5. Durosaro O., Davis M.D., Reed K.B., Rohlinger A.L. Incidence of cutaneous lupus erythematosus, 1965—2005: a population-based study. *Arch Dermatol* 2009 Mar; 145 (3): 249—53.
6. Gronhagen C.M., Fored C.M., Granath F., Nyberg F. Cutaneous lupus erythematosus and the association with systemic lupus erythematosus: a population-based cohort of 1088 patients in Sweden. *Br J Dermatol* 2011, 164 (6): 1335—1341.
7. Jarukitsopa S., Hoganson D.D., Crowson C.S. et al. Epidemiology of systemic lupus erythematosus and cutaneous lupus in a predominantly white population in the United States. *Arthritis Care Res (Hoboken)* 2014 Nov 4. doi: 10.1002/acr.22502.
8. Yu C., Chang C., Zhang J. Immunologic and genetic considerations of cutaneous lupus erythematosus: a comprehensive review. *J Autoimmun* 2013; 41: 34—45.
9. Freutel S., Gaffal E., Zahn S. et al. Enhanced CCR5/CCR3 T helper cell ratio in patients with active cutaneous lupus erythematosus. *Lupus* 2011; 20: 1300—4.
10. Yang J., Chu Y., Yang X. et al. Th17 and natural Treg cell population dynamics in systemic lupus erythematosus. *Arthritis Rheum* 2009; 60: 1472—83.
11. Clemens S., Michael B., Josef S.S. Pathogenetic aspects of systemic lupus erythematosus with an emphasis on regulatory T cells. *J Autoimmun* 2010; 35: 269—75.
12. Kuhn A., Wozniacka A., Szepletowski J. et al. Photoprovocation in cutaneous lupus erythematosus: a multicenter study evaluating a standardized protocol. *J Invest Dermatol* 2011; 131: 1622—30.
13. Martin D.A., Elkon K.B. Apoptosis. In: Wallace D.J., editor. *Dubois' lupus erythematosus*. Philadelphia: Lippincott Williams & Williams 2007; 118—132.
14. Seitz C.S., Brocker E.B., Trautmann A. Linear variant of chronic cutaneous lupus erythematosus: a clue for the pathogenesis of chronic cutaneous lupus erythematosus? *Lupus* 2008; 17: 1136—1139.
15. Dey-Rao R., Sinha A.A. Genome-wide transcriptional profiling of chronic cutaneous lupus erythematosus (CCLE) peripheral blood identifies systemic alterations relevant to the skin manifestation. *Genomics* 2014 Nov 18, doi:10.1016/j.ygeno.2014.11.004.
16. Rekvig O.P., Van der Vlag J. The pathogenesis and diagnosis of systemic lupus erythematosus: still not resolved. *Semin Immunopathol* 2014; 36: 301—311.
17. Wenzel J., Zahn S., Bieber T., Tuting T. Type I interferon-associated cytotoxic inflammation in cutaneous lupus erythematosus. *Arch Dermatol Res* 2009; 301: 83—86.
18. Beutner E.H., Blaszczyk M., Jablonska S. et al. Studies on criteria of the European Academy of Dermatology and Venerology for the classification of cutaneous lupus erythematosus. I. Selection of clinical groups and study factors. *Int J Dermatol* 1991 Jun; 30 (6): 411—7.
19. Kuhn A., Landmann A. The classification and diagnosis of cutaneous lupus erythematosus. *J Autoimmun* 2014 Feb—Mar; 48—49: 14—9.
20. Gronhagen C.M., Nyberg F. Cutaneous lupus erythematosus: An update. *Indian Dermatol Online J* 2014 Jan; 5 (1): 7—13.
21. Скрипкин Ю.К., Бутов Ю.С., Хамаганова И.В. и др. Поражения кожи при болезнях соединительной ткани. Клиническая дерматовенерология. Под ред. Ю.К. Скрипкина, Ю.С. Бутова. М: ГЭОТАР-Медиа 2009; II: 234—277.
22. Федеральные клинические рекомендации по ведению больных дискоидной красной волчанкой. М: РОДВК 2013; 17.
23. Gilliam J.N., Sontheimer R.D. Distinctive cutaneous subsets in the spectrum of lupus erythematosus. *J Am Acad Dermatol* 1982; 4: 471—5.
24. Sontheimer R.D. The lexicon of cutaneous lupus erythematosus—a review and personal perspective on the nomenclature and classification of the cutaneous manifestations of lupus erythematosus. *Lupus* 1997; 6 (2): 84—95.
25. Al-Refu K., Goodfield M. Hair follicle stem cells in the pathogenesis of the scarring process in cutaneous lupus erythematosus. *Autoimmun Rev* 2009; 8: 474—7.
26. Arai S., Katsuoka K. Clinical entity of lupus erythematosus panniculitis/lupus erythematosus profundus. *Autoimmun Rev* 2009; 8: 449—52.

27. Kawakami Y., Kunisada M., Nishigori C. Arc-shaped plaque on the forehead. *Lupus erythematosus profundus*. *Acta Derm Venereol* 2014 Nov; 94 (6): 747—8.
28. Callen J.P. Cutaneous lupus erythematosus: a personal approach to management. *Australas J Dermatol* 2006 Feb; 47 (1): 13—27.
29. Viguier M., Pinquier L., Cavelier-Balloy B. et al. Clinical and histopathologic features and immunologic variables in patients with severe chilblains. A study of the relationship to lupus erythematosus. *Medicine (Baltimore)* 2001 May; 80 (3): 180—8.
30. Kuhn A., Sonntag M., Ruzicka T. et al. Histopathologic findings in lupus erythematosus tumidus: review of 80 patients. *J Am Acad Dermatol* 2003 Jun; 48 (6): 901—8.
31. Werth V.P. Clinical manifestations of cutaneous lupus erythematosus. *Autoimmun Rev* 2005; 4 (5): 296—302.
32. Kuhn A., Bein D., Bonsmann G. The 100th anniversary of lupus erythematosus tumidus. *Autoimmun Rev* 2009; 8: 441—8.
33. Nico M.M., Vilela M.A., Rivitti E.A., Lourenco S.V. Oral lesions in lupus erythematosus: correlation with cutaneous lesions. *Eur J Dermatol* 2008; 18: 376—81.
34. Moura Filho J.P., Peixoto R.L., Martins L.G. et al. Lupus erythematosus: considerations about clinical, cutaneous and therapeutic aspects. *An Bras Dermatol* 2014 Jan-Feb; 89 (1): 118—25.
35. Obermoser G., Sontheimer R.D., Zelger B. Overview of common, rare and atypical manifestations of cutaneous lupus erythematosus and histopathological correlates. *Lupus* 2010 Aug; 19 (9): 1050—70.
36. Machado APB, Dykyj M.T., Vandresen N., Skare T.L. Mucocutaneous involvement in systemic lupus erythematosus and its association with autoantibodies. *An Bras Dermatol* 2008; 83: 323—328.
37. Llanos C., Izmirly P.M., Katholi M. et al. Recurrence rates of cardiac manifestations associated with neonatal lupus and maternal/fetal risk factors. *Arthritis Rheum* 2009; 60: 3091—7.
38. Biazar C., Sigges J., Patsinakidis N. et al. Cutaneous lupus erythematosus: first multicenter database analysis of 1002 patients from the European Society of Cutaneous Lupus Erythematosus (EUSCLE). *Autoimmun Rev* 2013; 12: 444—54.
39. Bonilla-Martinez Z.L., Albrecht J., Troxel A.B. et al. The cutaneous lupus erythematosus disease area and severity index: a responsive instrument to measure activity and damage in patients with cutaneous lupus erythematosus. *Arch Dermatol* 2008; 144 (2): 173—80.
40. Klein R.S., Morganroth P.A., Werth V.P. Cutaneous lupus and the cutaneous lupus and the cutaneous lupus erythematosus disease area and severity index instrument. *Rheum Dis Clin North Am* 2010; 36 (1): 33—51.
41. Renner R., Sticherling M. The different faces of cutaneous lupus erythematosus. *G Ital Dermatol Venereol* 2009; 144: 135—147.
42. Ackermann A.B. Lupus erythematosus. In: *Histologic diagnosis of inflammatory skin diseases*. Baltimore: Williams & Wilkins 1997: 525—46.
43. Costner M.I., Sontheimer R.D., Provost T.T. Lupus erythematosus. In: Sontheimer R.D., Provost T.T., editors. *Cutaneous manifestations of rheumatic diseases*. Philadelphia: Williams & Wilkins 2003: 15—64.
44. Мазуров В.И., Беляева И.Б., Долгих С.В. Инновационные методы диагностики системных аутоиммунных заболеваний. *Вестник СПбМАПО*. 2009; (3): 3—13.
45. Sticherling M., Bonsmann G., Kuhn A. Diagnostic approach and treatment of cutaneous lupus erythematosus. *J Dtsch Dermatol Ges* 2008; 6: 48—59.
46. Kretz C., Norpo M., Abeler-Dorner L. et al. Anti-annexin 1 antibodies: a new diagnostic marker in the serum of patients with discoid lupus erythematosus. *Exp Dermatol* 2010; 19: 919—30.
47. Kuhn A., Sticherling M., Bonsmann G.J. Clinical manifestations of cutaneous lupus erythematosus. *Dtsch Dermatol Ges* 2007 Dec; 5 (12): 1124—37.
48. Jessop S., Whitelaw D.A., Delamere F.M. Drugs for discoid lupus erythematosus. *Cochrane Database Syst Rev* 2009:CD002954.
49. Chang A.Y., Piette E.W., Foering KP. et al. Response to antimalarial agents in cutaneous lupus erythematosus: a prospective analysis. *Arch Dermatol* 2011 Nov; 147 (11): 1261—7.
50. Ezra N., Jorizzo J. Hydroxychloroquine and smoking in patients with cutaneous lupus erythematosus. *Clin Exp Dermatol* 2012 Jun; 37 (4): 327—34.
51. Jallouli M., Frances C., Piette J.C. et al. Hydroxychloroquine-induced pigmentation in patients with systemic lupus erythematosus: a casecontrol study. *JAMA Dermatol* 2013; 149: 935—40.
52. Kuhn A., Ruland V., Bonsmann G. Cutaneous lupus erythematosus: update of therapeutic options part II. *J Am Acad Dermatol* 2011 Dec; 65 (6): e195—213.
53. Alsanafi S., Kovarik C., Mermelstein A.L., Werth V.P. Rituximab in the treatment of bullous systemic lupus erythematosus. *J Clin Rheumatol* 2011 Apr; 17 (3): 142—4.
54. Schultz H.Y., Dutz J.P., Furukawa F. et al. From Pathogenesis, Epidemiology, and Genetics to Definitions, Diagnosis, and Treatments of Cutaneous Lupus Erythematosus and Dermatomyositis: A Report from the 3rd International Conference on Cutaneous Lupus Erythematosus (ICCLE) 2013. *J Invest Dermatol* 2015 Jan; 135 (1): 7—12.

об авторах:

П.Н. Трофимов — младший научный сотрудник научно-исследовательской лаборатории ревматологии ФГБУ «СЗФМИЦ им. В.А. Алмазова» Минздрава России, Санкт-Петербург

О.В. Антонова — клинический ординатор кафедры кожных и венерических болезней ФГБВОУ ВПО «Военно-медицинская академия им. С.М. Кирова» МО РФ, Санкт-Петербург

Д.Н. Швырев — врач-дерматовенеролог кожно-венерологического отделения ФГУ «442 Военно-клинический госпиталь Западного военного округа» МО РФ, Санкт-Петербург

В.Р. Хайрутдинов — д.м.н., ассистент кафедры кожных и венерических болезней ФГБВОУ ВПО «Военно-медицинская академия им. С.М. Кирова» МО РФ, Санкт-Петербург

И.Э. Белоусова — д.м.н., доцент, профессор кафедры кожных и венерических болезней ФГБВОУ ВПО «Военно-медицинская академия им. С.М. Кирова» МО РФ, Санкт-Петербург

А.В. Самцов — д.м.н., профессор, зав. кафедрой кожных и венерических болезней ФГБВОУ ВПО «Военно-медицинская академия им. С.М. Кирова» МО РФ, Санкт-Петербург

Конфликт интересов

Авторы заявляют об отсутствии потенциального конфликта интересов, требующего раскрытия в данной статье