

ЭФФЕКТИВНОСТЬ ПРИМЕНЕНИЯ УЗКОПОЛОСНОЙ СРЕДНЕВОЛНОВОЙ УЛЬТРАФИОЛЕТОВОЙ ТЕРАПИИ 311 НМ ПРИ АТОПИЧЕСКОМ ДЕРМАТИТЕ У ДЕТЕЙ

А.Л. БАКУЛЕВ, Н.А. СЛЕСАРЕНКО, А.Н. ПЛАТОНОВА, И.А. ИГОНИНА, К.А. КУЛЯЕВ

Efficiency of using a narrow-band 311 nm mid-wavelength ultraviolet therapy at atopic dermatitis in children

A.L. BAKULEV, N.A. SLESARENKO, A.N. PLATONOVA, I.A. IGONINA, K.A. KULYAYEV

Об авторах:

А.Л. Бакулев — кафедра кожных и венерических болезней ГОУ ВПО «Саратовский ГМУ имени В.И. Разумовского» Росздрава, профессор

Н.А. Слесаренко — зав. кафедрой кожных и венерических болезней ГОУ ВПО «Саратовский ГМУ имени В.И. Разумовского» Росздрава, профессор

А.Н. Платонова — ассистент кафедры кожных и венерических болезней ГОУ ВПО «Саратовский ГМУ имени В.И. Разумовского» Росздрава

И.А. Игонина — ассистент кафедры кожных и венерических болезней ГОУ ВПО «Саратовский ГМУ имени В.И. Разумовского» Росздрава

К.А. Куляев — клинический ординатор кафедры кожных и венерических болезней ГОУ ВПО «Саратовский ГМУ имени В.И. Разумовского» Росздрава

Представлены результаты применения в комплексном лечении 79 детей, больных атопическим дерматитом, узкополосной средневолновой УФВ-терапии (311 нм). Курс лечения состоял из 15–20 процедур УФВ-терапии (311 нм) с максимальной разовой дозой облучения не более 0,15 Дж/см². Группа сравнения (35 больных) получала традиционную терапию с использованием стандартных доз и схем приема лекарственных препаратов и не отличалась от основной группы по возрасту больных, длительности и форме заболевания. Клиническую эффективность оценивали по динамике индексов SCORAD, ДИШС и ДДИКЖ. Установлена высокая эффективность узкополосной средневолновой УФВ-терапии (311 нм), о чем свидетельствует более раннее, чем в группе сравнения, уменьшение клинических симптомов, что подтверждалось уменьшением абсолютных величин индексов SCORAD, ДИШС ($p < 0,05$). В процессе терапии побочных явлений не наблюдали, лечение переносилось очень хорошо. Полученные результаты позволяют говорить о высокой эффективности и безопасности данного метода лечения атопического дерматита в детском и подростковом периодах заболевания.

Ключевые слова: атопический дерматит, дети, фототерапия.

The article presents the results of using a narrow-band mid-wavelength ultraviolet therapy (311 nm) in 79 children suffering from atopic dermatitis. The course of treatment comprised 15 to 20 sessions of ultraviolet therapy with the maximal dose of irradiation being not more than 0.15 J/cm². The control group (n=35) received traditional therapeutic treatment with the use of standard schemes of dosing and drug administration, and did not differ from the main group of patients in age, duration or form of the disease. Clinical efficacy of the therapy was estimated according to the SCORAD index, Dermatological Index of the Symptom Scale and Children's Dermatology Life Quality Index. The efficacy of the narrow-band mid-wavelength ultraviolet therapy (311 nm) turned out to be very high, which is confirmed by earlier reduction of clinical symptoms among patients from this group than in the control group. The latter fact was also confirmed by the reduction of absolute values of the SCORAD index and Dermatological Index of the Symptom Scale ($p < 0.05$). No side effects were observed in the course of treatment, and the treatment went well. These results are evidence of high efficacy and safety of this method for treatment of atopic dermatitis in children and teenagers.

Key words: atopic dermatitis; children; phototherapy

В основе атопического дерматита (АД) лежат генетически детерминированные иммунные нарушения, при которых наблюдается дисбаланс дифференцировки лимфоцитов на уровне Т-клеточных субпопуляций. Показано, что на ранних стадиях формирования очага воспаления при АД имеет ме-

сто экспансия Th2 с их характерным цитокиновым профилем, в то время как на поздних стадиях доминируют Th1. Оба эти клона стимулируются IgE-несущими и антигенраспознающими дендритными клетками, что, как полагают, приводит к сложному цитокиномедиаторному воздействию, вызывающему воспаление и зуд [3,7].

Нерациональное лечение АД различными лекарственными препаратами нередко приводит к существенной медикаментозной нагрузке, опас-

ности развития побочных реакций или непереносимости лекарственных средств, а также резистентности к проводимой терапии. В этой связи разработка эффективных методов немедикаментозного лечения больных АД представляется перспективной задачей [4,5,8,9].

Фототерапия довольно давно рассматривается в качестве одного из направлений лечения больных АД. В последнее время в фототерапии кожных болезней преимущественно применяют узкие спектры излучения, избирательно действующие на структуры кожи с менее выраженными побочными эффектами (например, УФВ-лучи узкого спектра 311 нм). УФ-излучение обладает противовоспалительным и иммуномодулирующим действием [10] и оказывает воздействие на кератиноциты и клетки иммунной системы, в частности функцию и содержание клеток Лангерганса [11].

Имеются данные, указывающие на клиническую эффективность и хорошую переносимость метода узкополосной средневолновой ультрафиолетовой терапии больных с тяжелыми и среднетяжелыми формами АД и его благоприятное влияние на разрешение лимфоцитарных инфильтратов в коже [12]. Последние исследования показали, что излучение с длиной волны 311 нм дает максимальный терапевтический эффект при минимальном эритемогенной и фототоксичности [1,2,6].

Целью нашей работы явилось изучение клинической эффективности применения узкополосной средневолновой УФВ-терапии (311 нм) у детей, страдающих АД.

Материал и методы

Под наблюдением находились 114 детей в возрасте от 5 до 17 лет с диагнозом АД в стадии обострения. Длительность заболевания варьировала от 3 до 15 лет. Детский возрастной период заболевания зарегистрирован у 50 (43,8%) человек; подростковый — у 64 (56,2%). Фаза выраженных клинических проявлений дерматоза установлена в 89 (78%) случаях; умеренных клинических проявлений — в 25 (22%). Эритематосквамозная клиническая форма заболевания констатирована у 33 (29%) пациентов; эритематосквамозная с лихенификацией — у 32 (28%); лихеноидная — у 28 (24,6%); пруригоподобная — у 21 (18,4%). Поражение кожи носило диффузный характер в 60 (52,6%) случаях; распространенный — в 51 (44,7%). У 3 (2,7%) больных наблюдали универсальный процесс по типу эритродермии.

Среди осложнений заболевания у 18 (15,8%) больных отмечали пиодермию, у 7 (6,1%) — кандидоз.

Клиническая эффективность лечения оценивалась до и после окончания лечения по трём индексам: SCORAD (стандартная шкала тяжести и распространенности кожного процесса), ДИШС (дерматологический индекс шкалы симптомов)

и ДДИКЖ (детский дерматологический индекс качества жизни), величину которых выражали в баллах [11]. Показатель SCORAD в среднем составил $44,21 \pm 0,48$ балла, что соответствовало средней степени тяжести заболевания. ДИШС определялся по 9 основным клиническим проявлениям заболевания: эритема, отёк, мокнутие, лихенификация, папулы, сухость, шелушение, трещины, зуд, оцениваемым по 4-балльной шкале, после чего рассчитывалась сумма всех показателей [3]. У наблюдавшихся больных ДИШС составил $19,32 \pm 0,18$ балла; ДДИКЖ — соответственно $18,84 \pm 0,17$ балла.

Среди наблюдавшихся детей с АД 79 больных получали УФВ-терапию с длиной волны 311 нм (фотокабина Waldmann 7001K, Германия) в составе комплексного, включающего лечения (гипосенсибилизирующие и ферментные препараты; наружно — смягчающие средства). Начальная разовая доза УФВ-излучения составляла $0,01—0,02$ Дж/см². Каждые последующие 1—3 сеанса разовую дозу облучения увеличивали на $0,01—0,02$ Дж/см². Максимальное значение разовой дозы облучения составляло не более $0,15$ Дж/см². На курс лечения — 15—20 процедур.

Группу сравнения составили 35 человек, лечение которых проводили традиционными средствами с использованием стандартных доз и схем приема лекарственных препаратов. Группа сравнения не отличалась от основной группы по возрасту больных, длительности и форме заболевания.

Статистическая обработка полученных данных проводилась с помощью пакета прикладных компьютерных программ «Med_Stat©» (версия 8.0). Использовали параметрический математический критерий — *t*-критерий Стьюдента.

Результаты и их обсуждение

В процессе лечения у пациентов, получавших комплексную терапию с включением УФВ-терапии 311 нм, наблюдали более раннее, чем в группе сравнения, отчетливое уменьшение клинических симптомов АД в виде снижения интенсивности зуда, регресса эритемы, инфильтрации, лихенификации, уплощения и разрешения папул (рис. 1—3), что подтверждалось статистически достоверным уменьшением абсолютных величин индексов SCORAD, ДИШС (см. таблицу). О позитивном влиянии УФВ-терапии 311 нм на качество жизни больных АД в составе комплексного лечения указывает статистически значимая динамика величины ДДИКЖ в данной группе.

Отдаленные результаты прослежены нами у 109 детей в сроки до 1,5 лет. В группе пациентов, получавших УФВ-терапию 311 нм, у 58 (53,2%) человек очередное обострение АД наступило в значительно более поздние сроки, чем в группе сравнения. У 21 (19,2%) ребенка в процессе динамического наблюдения отмечали стойкую полную ремиссию АД. Полученные данные указыва-

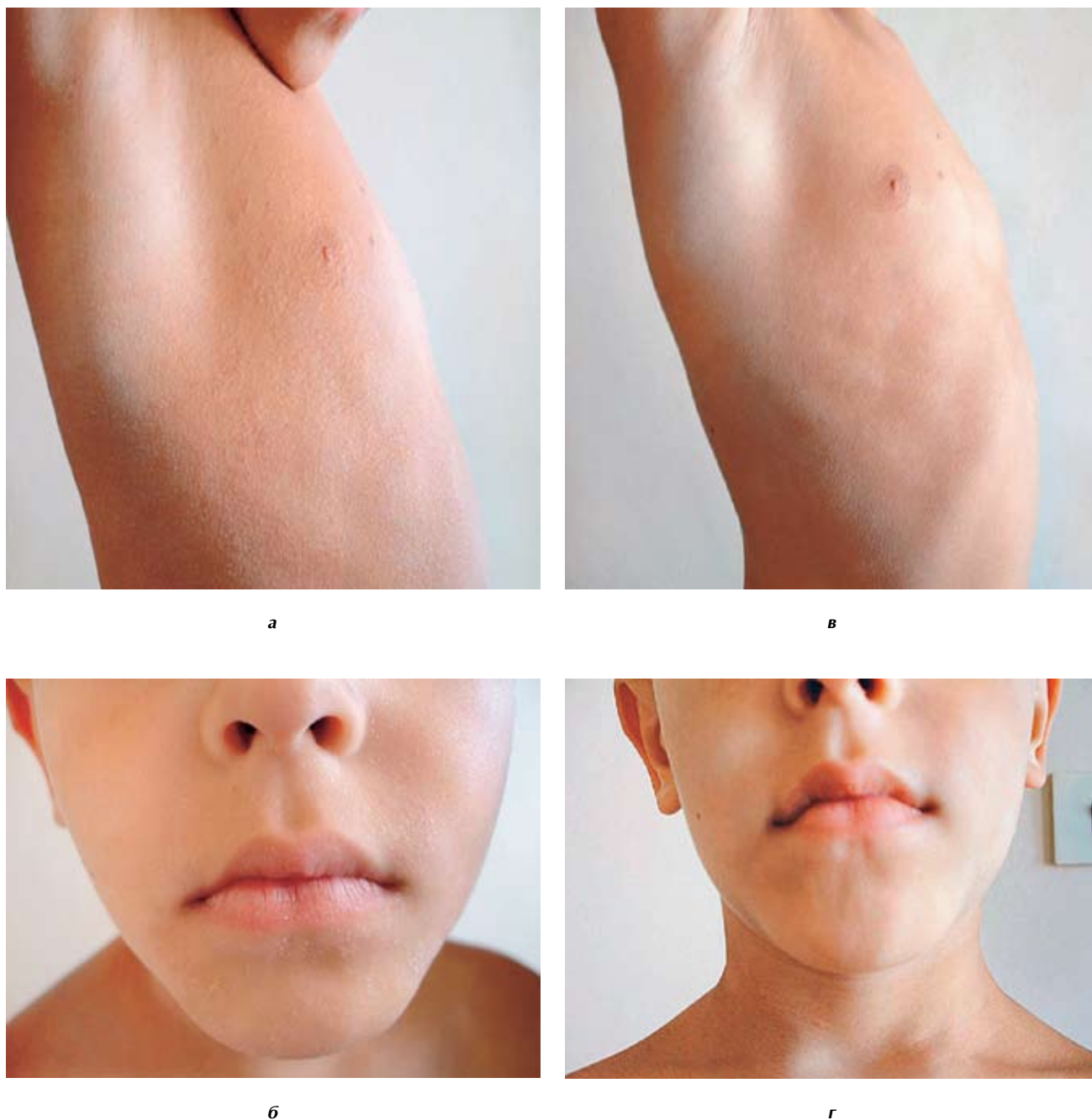
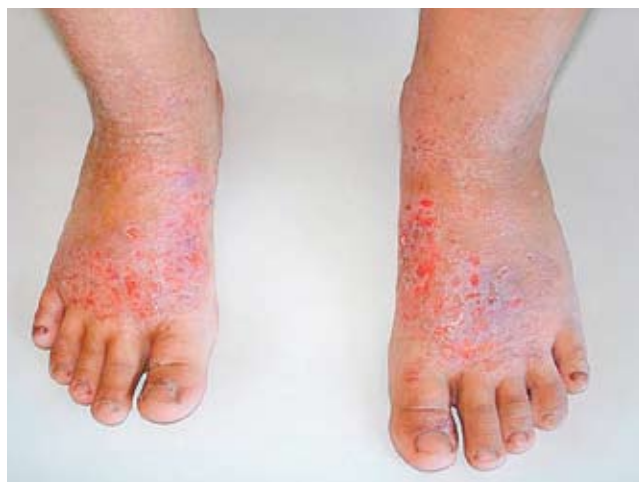

Рис. 1. Больной Д., 9 лет. Диагноз: atopический дерматит; детский возрастной период: фаза обострения. а, б — до лечения; в, г — после лечения

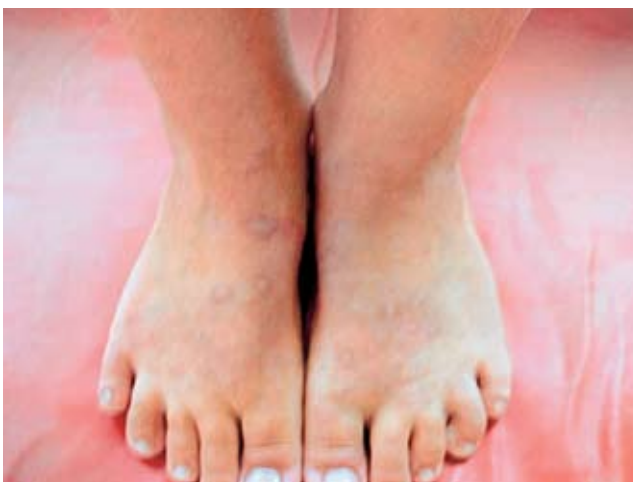ют на способность УФВ-терапии 311 нм улучшать течение дерматоза у детей, увеличивая длительность периода ремиссии. Последнее обстоятельство представляется чрезвычайно важным, так как традиционная медикаментозная терапия в большинстве случаев позволяет добиться непродолжительного терапевтического эффекта и тре-

бует регулярного применения медикаментозных препаратов даже в стадии ремиссии.

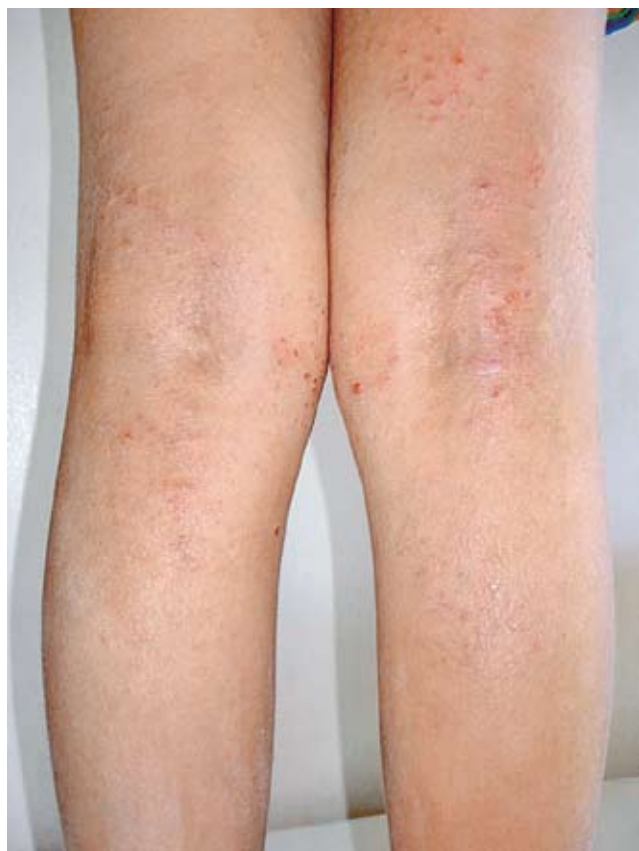В процессе лечения с использованием УФВ-терапии 311 нм побочных явлений не наблюдали, профиль безопасности в целом оценили как «очень хорошо».



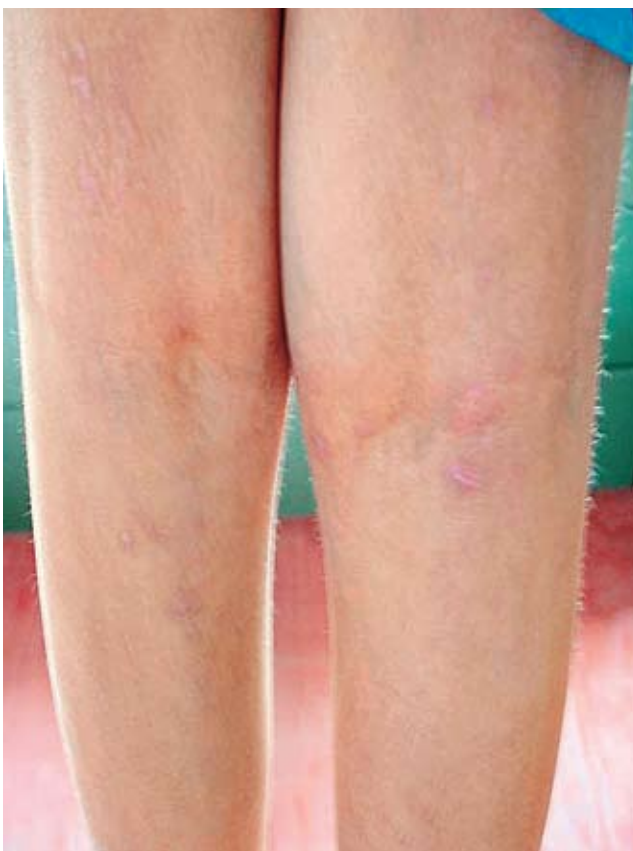а



б



в



г

Рис. 2. Больная С., 9 лет. Диагноз: атопический дерматит; детский возрастной период; фаза обострения: а, б — до лечения; в, г — после лечения

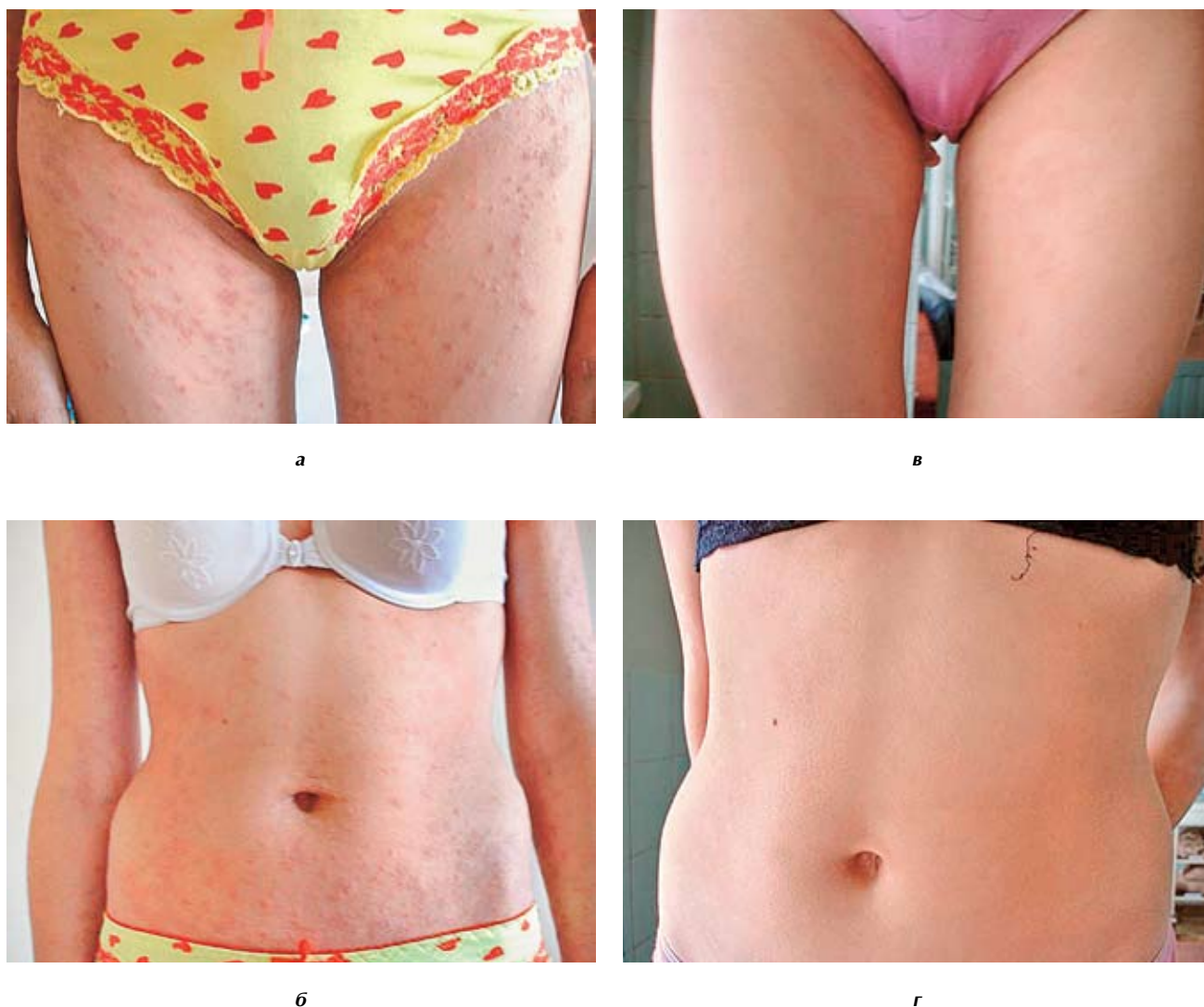


Рис. 3. Больная К., 10 лет. Диагноз: atopический дерматит; детский возрастной период: фаза обострения. а, б — до лечения; в, г — после лечения

Таблица

Величина индексов SCORAD, ДИШС, ДДИКЖ до и после лечения больных АД (в баллах; $M \pm m$)

Дерматологический индекс	УФВ-терапия 311 нм ($n = 79$)	p_1	Традиционная терапия ($n = 35$)	p_1	p_2
SCORAD	$48,91 \pm 0,39$ $9,42 \pm 0,41$	$<0,025$	$41,63 \pm 0,32$ $14,34 \pm 0,59$	$<0,05$	$<0,01$
ДИШС	$21,33 \pm 0,18$ $3,11 \pm 0,04$	$<0,005$	$20,16 \pm 0,16$ $5,92 \pm 0,06$	$<0,05$	$<0,05$
ДДИКЖ	$19,32 \pm 0,15$ $2,83 \pm 0,14$	$<0,01$	$17,71 \pm 0,16$ $3,21 \pm 0,18$	$<0,05$	$<0,025$

Примечание. В числителе — показатель до лечения; в знаменателе — показатель после лечения; p_1 — достоверность различий показателей до и после лечения; p_2 — достоверность различий показателей после лечения в разных группах пациентов.

Выводы

УФВ-терапия 311 нм является высокоэффективным и безопасным методом лечения АД в детском и подростковом периодах заболевания. Курсовое применение УФВ-излучения 311 нм не только способствует достижению отчетливого клинического эффекта в виде регресса высыпаний на коже и значительного улучшения качества жизни больных, но и модулирует естественное течение АД у детей.

Литература

1. Богдельникова А. Е., Олисова О. Ю., Владимиров В. В., Микрюков А. В. Лечение больных атопическим дерматитом УФ-лучами 311 нм//Росс. журн. кожн. и венерич. болезней. 2007. Т. 2. С. 30 — 34.
2. Богдельникова А. Е., Олисова О. Ю., Владимиров В. В., Микрюков А. В. Комплексное лечение больных атопическим дерматитом с применением селективной фототерапии 311 нм и комплекса средств лечебной косметики//Дерматология. Приложение к журналу Consilium Medicum. 2006. Т. 12. С. 20 — 22.
3. Кочергин Н. Г. Атопический дерматит: современные аспекты патогенеза и терапии//Русс. мед. журн. 2004. Т. 12 (18). С. 1076—1081.
4. Марзеева Г. И., Кирсанова М. М. Заболевания кожи. Справочник по физиотерапии. М., Медицина, 1992. 445 с.
5. Потекаев Н. С., Севидова Л. Ю., Кочергин Н. Г. и др. Атопический дерматит, основные аспекты патогенеза, клиника и немедикаментозной терапии. Метод. рекомендации. М., 1995; 14 с.
6. Рыгзынова Т. Б. Ближайшие результаты средне- и длинноволновой ультрафиолетовой терапии больных атопическим дерматитом//Вестн. дерматол. и венерол. 2006. Т. 3. С. 16—17.
7. Скрипкин Ю. К., Дворников А. С., Круглова Л. С., Скрипкина П. А. Современный взгляд на патогенетическую терапию атопического дерматита//Вестн. дерматол. и венерол. 2006. Т. 4. С. 36—39.
8. Улащик В. С., Лукомский И. В. Общая физиотерапия: Учебник. Минск, 2003. С. 75—393.
9. Хайтов Р. И., Кубанова А. А. и др. Атопический дерматит: рекомендации для практических врачей. М., 2002. С. 112—250.
10. Krutmann J, Morita A. Mechanism of ultraviolet (UV) B and UVA phototherapy//J. Invest. Dermatol. Symp. Proc. 1999. Vol. 4 (1). P. 70—72.
11. Duthie MS, Kimber I, Norval M. The effects of ultraviolet radiation on the human immune system//Brit. J. Dermatol. 1999. Vol. 140. P. 995—1009.
12. European Task Force on Atopic Dermatitis. Severity scoring of atopic dermatitis: the SCORAD index//Dermatology. 1993. Vol. 186. P. 23—31.
13. Karvonen J, Ilonen J. The effect of PUVA or UVB treatment on the PHA responsiveness of peripheral lymphocytes in vivo//Arch. Dermatol. Res. 1983. Vol. 275 (4). P. 261—262.