

Плоскоклеточный рак кожи у больного псориазом, получавшего многокурсовую фототерапию

М.Б. Жилова, В.А. Смольяникова

ФГБУ «Государственный научный центр дерматовенерологии и косметологии» Минздрава России
107076, Москва, ул. Короленко, д. 3, стр. 6

Представлено клиническое наблюдение случая развития плоскоклеточного рака кожи у больного псориазом после проведения 24 курсов фототерапии (22 курса ПУВА-терапии и 2 курса УФВ-311). Злокачественное новообразование развилось на фоне признаков хронического фотоповреждения кожи: лентиго, актинического эластоза, диффузной гиперпигментации, крапчатой пигментации кожи).

Ключевые слова: **ПУВА-терапия, УФВ-311, фототерапия, фотоповреждение, плоскоклеточный рак кожи.**

Контактная информация: zhilova@cnikvi.ru. Вестник дерматологии и венерологии 2015; (1): 92—98.

Squamous cell carcinoma in a psoriasis patient after multiple courses of phototherapy

M.B. Zhilova, V.A. Smolyannikova

State Research Center of Dermatovenereology and Cosmetology, Ministry of Healthcare of the Russian Federation
Korolenko str., 3, bldg 6, Moscow, 107076, Russia

The authors present a clinical case study of squamous cell carcinoma in a psoriasis patient after 24 courses of phototherapy (22 courses of PUVA therapy and two courses of mid-wavelength ultraviolet therapy (311 nm)). The malignant neoplasm developed against the background of signs of a chronic photodamage of the skin: lentigo, actinic elastosis, diffuse hyperpigmentation, spotty skin pigmentation.

Key words: **PUVA therapy, mid-wavelength ultraviolet therapy (311 nm), phototherapy, photodamage, squamous cell carcinoma.**

Corresponding author: zhilova@cnikvi.ru. Vestnik Dermatologii i Venerologii 2015; 1: 92—98.

■ Плоскоклеточный рак кожи (ПКР) (плоскоклеточная карцинома, спиноцеллюлярный рак, плоскоклеточная эпителиома) — злокачественная инвазивная опухоль, развивающаяся из супрабазальных эпидермальных кератиноцитов. Опухоль в большинстве случаев развивается на фоне предраковых заболеваний (актинический кератоз, мышьяковый кератоз, лучевой кератоз, кератоз, вызванный вирусом папилломы человека) или рака *in situ* (эритроплазия Кейра, болезнь Боуэна) и обладает способностью к инвазивному росту и метастазированию [1, 2].

За последние годы отмечается стремительный рост заболеваемости злокачественными опухолями кожи. Так, в Российской Федерации в структуре общей онкологической заболеваемости в 2012 г. злокачественные новообразования кожи (без меланомы) заняли первое место (12,4%) [3]. При этом как у мужчин, так и у женщин отмечается тенденция к росту заболеваемости раком кожи с ежегодным темпом прироста 2,87% в год.

На долю ПКР в общей структуре заболеваемости злокачественными новообразованиями кожи приходится около 20% [4]. Хотя уровень смертности от ПКР снижается, абсолютная частота случаев смерти от этой опухоли в связи с неуклонным ростом заболеваемости практически не меняется [3].

Наиболее частым фактором, вызывающим ПКР, является УФ-облучение. Около 90% случаев рака развивается на открытых участках тела (лицо, шея), которые наиболее часто подвергаются облучению. У лиц со светлой кожей риск развития ПКР значительно выше [5—7]. По результатам ряда зарубежных исследований установлено повышение риска развития ПКР у больных псориазом, получавших многокурсовую ПУВА-терапию [8—18]. Существенную роль в повышении риска новообразований кожи при ПУВА-терапии играет кумулятивная доза облучения. Так, по данным Т. Chuang [19], среди 492 больных псориазом, которые получили курсы ПУВА-терапии с 1975 по 1989 г., повышенный риск развития немеланомного рака кожи отмечался при высокой кумулятивной дозе облучения (> 1000 Дж/см²).

При изучении риска канцерогенеза кожи у больных, получавших так называемые низкие дозы ПУВА-терапии (< 100 процедур, или 1000 Дж/см²) и высокие дозы ПУВА-терапии (> 200 процедур, или 2000 Дж/см²), риск развития ПКР был в 14 раз выше у больных, получивших более 200 процедур [15]. Анализ отдаленных побочных эффектов многокурсовой ПУВА-терапии у 1380 больных, получавших лечение с 1975 по 2002 г. в США, показал, что у 237 пациентов, получивших более 300 процедур ПУВА-терапии, отмечалось более чем 100-кратное повышение риска развития ПКР по сравнению с общей популяцией [16].

Другими predisposing факторами к развитию ПКР являются инфицирование вирусом папил-

ломы человека, химические промышленные канцерогены, термические факторы, мышьяк, ионизирующее излучение, длительная хроническая инфекция, рубцовые изменения кожи, иммуносупрессия [20—23].

Среди этиологических и патогенетических факторов развития заболевания основное место занимают мутации гена — супрессора опухоли p53, которые развиваются в основном под влиянием УФ-излучения и встречаются примерно в 90% всех случаев ПКР [24, 25]. Другим независимым фактором риска развития ПКР являются мутации гена рецептора меланокортина-1, ассоциированного с выработкой феомеланина у лиц со светлой кожей, рыжими волосами [26]. При ПКР выявлена инактивация белка циклинзависимой киназы 2, являющейся регулятором митоза клетки [27]. Кроме того, в 75% случаев ПКР были установлены мутации трансмембранных белков 1-го типа NOTCH-1 и NOTCH-2, регулирующих клеточную дифференцировку и подавляющих развитие эпителиальных злокачественных образований [28]. Кроме того, в опухолевых клетках при ПКР увеличена активность теломеразы, что увеличивает скорость роста опухолевых клеток [29].

Канцерогенез в большинстве случаев является результатом целой цепи факторов. Эпидермальные кератиноциты подвергаются злокачественному преобразованию и клональному росту, который клинически проявляется в виде развития предраковых состояний или рака *in situ* [30, 31]. У пациентов с иммунодефицитными состояниями, имеющих длительно незаживающие язвы, получавших ионизирующее излучение, а также страдающих генодерматозами, отмечается повышенный риск развития инвазивного или метастатического ПКР [32—34].

В типичных случаях ПКР развивается в виде отдельных солитарных образований. На основании клинических признаков выделяют эндофитную и экзофитную формы роста опухоли. При язвенно-инфильтративной (эндофитной) форме первичным элементом заболевания является папула, которая в течение нескольких месяцев преобразуется в плотный узел, спаянный с подкожной жировой клетчаткой. Образовавшийся на коже узел изъязвляется с образованием центральной язвы неправильной формы. При папиллярной (экзофитной) форме роста первичный узелок быстро разрастается, возвышаясь над кожей, образует многочисленные роговые массы и приобретает бугристый вид «цветной капусты» темно-красного или коричневого цвета с большим количеством расширенных мелких кровеносных сосудов и углублением в центральной части. Основание опухоли, как правило, широкое, малоподвижное, так как она одновременно растет в глубину подлежащих тканей. На поздних стадиях развития происходит изъязвление опухоли [35]. Дифференциальный диагноз проводят с вирусными заболеваниями кожи, пиогенной гранулемой, добро-

качественными процессами, включающими себорейный кератоз, меланоцитарные невусы и др. Необходимо исключать злокачественные образования кожи, в частности базальноклеточный рак кожи, болезнь Боуена, узловую форму меланомы кожи, карциному из клеток Меркеля и т. д.

Диагноз ПКР устанавливается исключительно на основании гистологического исследования. Ороговевающая форма (высокодифференцированная) ПКР имеет наиболее доброкачественное течение, растет медленно, постепенно распространяясь вглубь тканей. При данном типе кератинизация хорошо выражена, отмечаются дискератоз отдельных клеток, которые четко видны как «роговые жемчужины». Неороговевающая форма (недифференцированная) характеризуется быстрым прорастанием в глубокие слои дермы. При данном типе рака признаки кератинизации вообще отсутствуют. Резко выражен атипизм клеток. Характерно множество патологических митозов, а пласты эпителиальных клеток в виде гнезд отшнуровываются от эпидермиса [36].

К основным методам лечения ПКР относят хирургическое иссечение опухоли в пределах здоровых тканей, близкофокусное рентгеновское излучение, лазерную деструкцию, фотодинамическую терапию, общую и наружную химиотерапию, биологическую терапию [37—42].

Приводим клиническое наблюдение

Пациент П., 68 лет, в марте 2006 г. находился на стационарном лечении в отделении клинической дерматологии ФГБУ «ГНЦДК» Минздрава России с диагнозом: «распространенный псориаз, прогрессирующая стадия».

Анамнез заболевания: болен с 7-летнего возраста, когда впервые появились высыпания на коже волосистой части головы. В течение 14 лет патологический процесс носил ограниченный характер. В возрасте 21 года высыпания распространились по всему кожному покрову. В 1961 г. обратился в ЦНИКВИ, был установлен диагноз: «распространенный псориаз, прогрессирующая стадия». С 1961 по 1976 г. ежегодно направлялся на стационарное лечение, где проводилась дезинтоксикационная и наружная терапия с хорошим терапевтическим эффектом.

С 1977 по 2003 г. ежегодно в стационаре ГНЦДК получал курсы общей ПУВА-терапии с пероральным применением фотосенсибилизатора (22 курса), в 2004—2005 гг. были проведены 2 курса узкополосной средневолновой фототерапии. Общее количество процедур ПУВА-терапии составило около 450—500, кумулятивная доза облучения — более 1500 Дж/см². Общее количество процедур УФВ-311 составило 45, суммарная доза облучения — 36,9 Дж/см². Помимо методов фототерапии проводилась дезинтоксикационная, противовоспалительная, наружная терапия

(препараты салициловой кислоты, нафталана, дегтя). В результате проводимых курсов лечения с применением ПУВА-терапии отмечался полный регресс псориазических высыпаний на коже. Продолжительность ремиссии составляла около 1 года.

В связи с очередным обострением заболевания пациент был госпитализирован в стационар ФГБУ «ГНЦДК» Минздрава России.

Анамнез жизни: рос и развивался соответственно возрасту. Наследственность неотягощена. Аллергоанамнез неотягощен. Сопутствующие заболевания: ишемическая болезнь сердца. Атеросклеротический кардиосклероз. Артериальная гипертензия 2-й стадии, 2-й степени, риск 3. Стеатоз печени. Дискинезия желчевыводящих путей.

Локальный статус при поступлении в стационар: кожный процесс носил распространенный характер. Локализовался на коже волосистой части головы, туловища, плечей, предплечий, бедер и голеней. На коже волосистой части головы, заушных областей имелись множественные воспалительные бляшки розового цвета с умеренной инфильтрацией, на поверхности высыпаний отмечалось пластинчатое шелушение. На коже туловища, преимущественно передней брюшной стенки, спины, пояснично-крестцовой области визуализировались множественные бляшки розового цвета диаметром от 5 до 10 см, сливающиеся между собой, с умеренной и выраженной инфильтрацией и пластинчатым шелушением. На коже верхних и нижних конечностей определялись множественные папулы и бляшки розового цвета с четкими границами диаметром от 1 до 5 см с умеренной и выраженной инфильтрацией, на поверхности высыпаний отмечалось пластинчатое шелушение. Псориазическая триада положительная. Индекс PASI составил 18,3. Видимо здоровая кожа туловища, плечей, предплечий, кистей, бедер, голеней с признаками ксероза, шероховатая, морщинистая, визуализируются множественные лентицинозные элементы светло- и темно-коричневого цвета диаметром от 0,7 до 1,5 см неправильной формы, участки диффузной гиперпигментации. На коже передней брюшной стенки отдельные мелкие пигментные пятнистые образования черного цвета с синюшным оттенком до 4 мм в диаметре (крапчатая пигментация кожи). На коже верхней трети правого предплечья визуализируется единичное новообразование в виде бляшки розового цвета диаметром около 1 см округлой формы плотноэластической консистенции с выраженным гиперкератозом, в центральной части определяется западение. С учетом клинико-анамнестических данных больному П. был поставлен предварительный диагноз: «кератоакантома». Проведено хирургическое иссечение новообразования в пределах здоровой кожи с последующим гистологическим исследованием.

Результаты лабораторных исследований: общий анализ крови, общий анализ мочи, КСР на сифилис, иммуноферментный анализ на ВИЧ, вирусы гепатита В и С — без патологических изменений. В биохимическом анализе крови: аланинаминотрансфераза 22,1 МЕ/л, аспартатаминотрансфераза 25,6 МЕ/л, общий белок 75 г/л, глюкоза 4,7 ммоль/л, триглицериды 0,77 ммоль/л, холестерин 3,6 ммоль/л, билирубин общий 29,1 мкмоль/л, билирубин прямой 7,19 мкмоль/л, креатинин 78,8 мкмоль/л, мочевина 3,84 ммоль/л.

Результаты гистологического исследования биоптата (рис. 1): опухоль представлена пластами многослойного плоского эпителия с ороговением и формированием множественных «жемчужин». Отмечается умеренно выраженный клеточный полиморфизм, атипия, единичные митозы, в том числе патологические. В строме выраженная инфильтрация. По краю резекции комплексов опухолевой ткани не выявлено. Заключение: высокодифференцированный ороговевающий рак.

Больной консультирован онкологом по месту жительства, признаков прогрессирования онкологического заболевания не выявлено.

Развитие злокачественного новообразования кожи у больного псориазом, длительно получавшего многокурсовую УФ-терапию, явилось основанием к пожизненному запрету на использование методов фототерапии.

Проведенная терапия по поводу основного заболевания: гемодез 400,0 внутривенно капельно № 5, су-прастин 1 таблетка 1 раз в день в течение 10 дней, капотен 1/2 таблетки 1 раз в день длительно. Наружная терапия: 2% серно-салициловая мазь, 2%, 10% салициловая мазь, мазь Локоид, 5%, 10%, 30% нафталановая мазь, 2%, 5%, 10% крем с мочевиной. В результате проведенной терапии отмечался регресс более 90% псориазических высыпаний на коже туловища и конечностей. Больной выписан из стационара со значительным улучшением. Рекомендовано динамическое наблюдение у онколога.

В марте 2007 г. в связи с очередным обострением основного заболевания больной П. был госпитализирован в отделение клинической дерматологии ФГБУ «ГНЦДК» Минздрава России. Индекс PASI до лечения составил 20,4. На момент осмотра новообразований кожи не выявлено. Проведенная терапия: гемодез 400,0 внутривенно капельно № 8, метотрексат 10—20 мг еженедельно № 3, тавегил 1 таблетка 1 раз в день в течение 10 дней, фенозепам 1 таблетка 1 раз в день 10 дней, Силимар 1 таблетка 3 раза в день 20 дней, капотен 1/2 таблетки 1 раз в день постоянно. Наружная терапия: 2% серно-салициловая мазь, 2%, 10% салициловая мазь, мазь Локоид, 5%, 10% нафталановая мазь, 2%, 5%, 10% крем с мочевиной. Выписан со значительным улучшением.

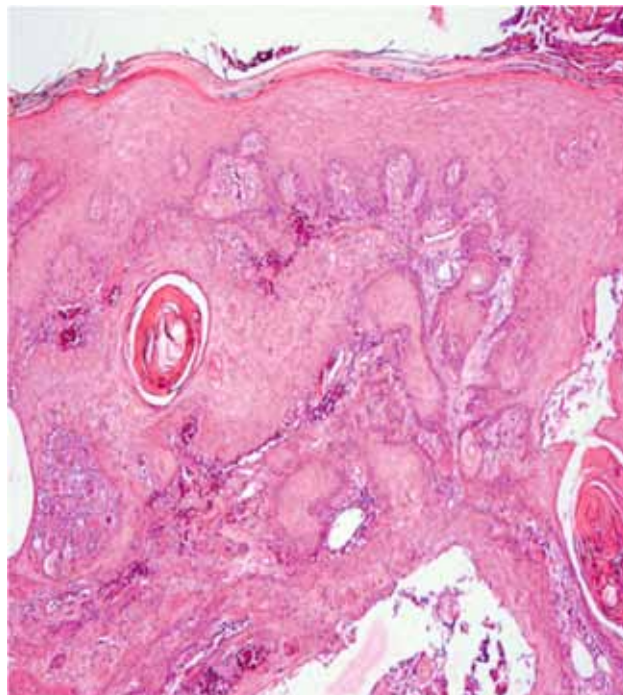


Рис. 1. Пласты многослойного плоского эпителия с ороговением и формированием множественных «жемчужин» (×50). Отмечается умеренно выраженный клеточный полиморфизм, атипия, единичные митозы, в том числе патологические. В строме выраженная инфильтрация. Окраска гематоксилином и эозином

В январе 2008 г. в связи с очередным обострением псориаза больной П. был госпитализирован в отделение клинической дерматологии ГНЦДК. Больной предъявлял жалобы на наличие множественных высыпаний на коже туловища и конечностей, а также на появление отдельных новообразований кожи. Новообразования развились около 8 мес. назад на коже нижних конечностей.

При осмотре: на коже туловища, предплечий, бедер и голеней имеются множественные воспалительные папулы и бляшки ярко-розового цвета диаметром от 1 до 15 см, сливающиеся между собой, с четкими границами, умеренной и выраженной инфильтрацией и мелкопластинчатым шелушением. Псориазическая триада положительная. На коже передней поверхности средней трети левого бедра и передней поверхности средней трети правой голени визуализируются два новообразования, возвышающиеся над уровнем кожи, полусферической формы розового цвета плотнoэластической консистенции с небольшим запа-

дением в центре и размером 0,7 и 1 см в диаметре. С целью верификации диагноза было проведено хирургическое удаление образований в пределах здоровой кожи с последующим гистологическим исследованием.

При гистологическом исследовании (рис. 2) опухоль была представлена утолщенными пластами анаплазированного многослойного плоского эпителия, в супрабазальных отделах или в центральной части которых был резко выражен акантолиз. При этом опухоль сохраняла способность к ороговению, имелись участки дискератоза с образованием типичных «роговых жемчужин», клеточной атипией, нарушением ядерно-цитоплазматического соотношения, гиперхромией ядер. Митотическая активность клеток опухоли была умеренно выражена, встречались единичные митозы. Заключение: акантолитическая форма высококодифференцированного ороговевающего плоскоклеточного рака.

Акантолитический плоскоклеточный рак кожи (АПКР) составляет 2—4% от всех форм ПКР и локализуется на открытых участках тела, подверженных УФ-облучению (кожа лица, шеи, ушей). Клинически акантолитический ПКР мало отличается от других форм ПКР. В прогностическом плане эта форма менее благоприятна по сравнению с типичной формой высококодифференцированного ороговевающего плоскоклеточного рака: частота метастазирования АПКР составляет 3—10% , смертность — 3—19% [43—45].

При обследовании у онколога по месту жительства у больного П. признаков метастазирования не выявлено.

При последующих госпитализациях в стационар с 2009 по 2011 г. новых случаев или рецидива опухоли не отмечалось. Пациенту проводилось курсовое лечение с применением синтетического ретиноида ацитретина, десенсибилизирующей терапии, антигистаминных препаратов, наружной терапии с хорошим клиническим эффектом.

Таким образом, у больного П. на фоне длительной иммуносупрессии кожи в результате многокурсового воздействия методом ПУВА-терапии и последующего УФ-облучения с применением спектра 311 нм отмечалось развитие высококодифференцированного ороговевающего рака кожи. После хирургического удаления опухоли последующее курсовое лечение псориаза проводилось с применением антиметаболического препарата метотрексат, который также может использоваться при лечении отдельных форм ПКР [46]. Через год у больного был диагностирован новый случай ПКР, что согласуется с данными зарубежных авторов, отмечающих повышенный риск развития повторных случаев ПКР после многокурсовой ПУВА-терапии [47]. Особенностью данного случая является развитие другого гистологического варианта ПКР с более высокой вероятностью метастазирования.

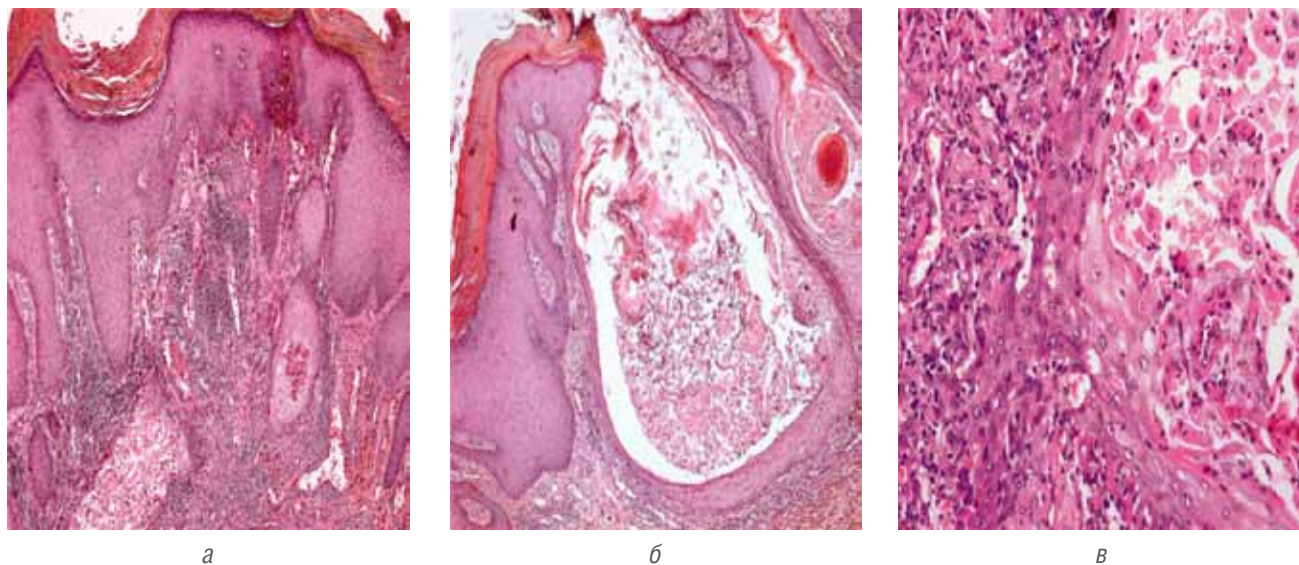


Рис. 2. Анаплазированный многослойный плоский эпителий, в супрабазальных отделах или в центральной части которых резко выражен акантолиз. Участки дискератоза с образованием типичных «роговых жемчужин», клеточной атипией, нарушением ядерно-цитоплазматического соотношения, гиперхромией ядер. Окраска гематоксилином и эозином. а, б $\times 50$; в $\times 200$

Описание данного клинического наблюдения направлено на привлечение внимания дерматологов к проблеме долгосрочной безопасности применения УФ-терапии, необходимости катamnестического на-

блюдения за больными, длительно получавшими многокурсовую фототерапию, и объективной оценке всех клинических симптомов фотоповреждения и новообразований кожи после курсов фототерапии. ■

Литература

- Weinberg A.S., Ogle C.A., Shim E.K. Metastatic cutaneous squamous cell carcinoma: an update. *Dermatol Surg* 2007; 33: 885—899.
- Vulf K., Jhonson R., Syurmond D. Fitzpatrick, s Color atlas of clinical dermatology. Moskva, 2007: 338. [Вулф К., Джонсон Р., Сюрмонд Д. Дерматология по Томасу Фицпатрику. Атлас-справочник. М., 2007: 338.]
- Zlokachestvennye novoobrazovaniya V Rossii v 2012 godu (zabolevaemost' i smertnost'). Pod red. A.D. Kaprina, V.V. Starinskogo, G.V. Petrovoy. M., 2014: 4. [Злокачественные новообразования в России в 2012 г. (заболеваемость и смертность). Под ред. А.Д. Каприна, В.В. Старинского, Г.В. Петровой. М., 2014: 4.]
- Khismatullina Z.R. Neoplasms of the skin. Epidemiology, classification, diagnosis. *Kreativnaya khirurgiya i onkologiya*. 2010; 3: 69—73. [Хисматуллина З.Р. Новообразования кожи. Вопросы эпидемиологии, классификации, диагностики. *Креативная хирургия и онкология*. 2010; (3): 69—73.]
- Fitzpatrick, s Dermatology in General Medicine (Dermatologiya Fitzpatrika v klinicheskoy praktike): Klaus Wolff, Lowell A. Goldsmith, Stephen I. Katz, Barbara A. Gilchrist, Amy S. Paller, David J. Leffell. In: Kubanova A.A., Ivanov A.N., eds. *Bl-NOM*; 2012; Vol. 2: 1124. [Дерматология Фицпатрика в клинической практике: в 3 т. Клаус Вольф, Лоуэлл А. Голдсмит, Стивен И. Кац, Барбара А. Джилкрест, Эми С. Паллер, Дэвид Дж. Леффель / Под ред. акад. А.А. Кубановой. М: Издательство Панфилова; БИНОМ. Лаборатория знаний 2012; (2): 1124.]
- Greiner R., Volkmer B., Henning S., Breitbart E.W., Greulich K.O., Cardoso M.C., Rapp A. UVA-induced DNA doublestrand breaks result from the repair of clustered oxidative DNA damages. *Nucleic Acids Res* 2012; 40: 10263—10273.
- Moyal D.D., Fourtanier A.M. Broad-spectrum sunscreens provide better protection from solar ultraviolet-simulated radiation and natural sunlight-induced immunosuppression in human beings. *J Am Acad Dermatol* 2008; 58: 149—154.
- Bruynzeel I., Bergman W., Hartevelt H.M. et al. "High single-dose" European PUVA regimen also causes an excess of non-melanoma skin cancer. *Br J Dermatol* 1991; 124: 49—55.
- Lindeloef B., Sigurgeirsson B., Tegner E., Larokö O., Johannesson A. PUVA and cancer risk: the Swedish follow-up study. *Br J Dermatol* 1999; 141: 108—112.
- Hannuksela-Svahn A., Pukkala E., Koulu L., Jans_en C.T., Karvonen J. Cancer incidence among Finnish psoriasis patients treated with 8-methoxypsoralen bath PUVA. *J Am Acad Dermatol* 1999; 1: 694—696.
- Bruynzeel I., Bergman W., Hartevelt H.M. et al. "High single-dose" European PUVA regimen also causes an excess of non-melanoma skin cancer. *Br J Dermatol* 1991; 124: 49—55.
- Stern R.S., Laird N., Melski J., Parrish J.A., Fitzpatrick T.B., Bleich H.L. Cutaneous squamous-cell carcinoma in patients treated with PUVA. *Engl J Med* 1984; 310: 1156—1161.
- Stern R.S., Lange R. Non-melanoma skin cancer occurring in patients treated with PUVA five to ten years after first treatment. *J Invest Dermatol* 1988; 91: 120—124.
- Stern R.S. Genital tumors among men with psoriasis exposed to psoralens and ultraviolet A radiation (PUVA) and ultraviolet B radiation. The Photochemotherapy Follow-up Study. *N Engl J Med* 1990; 322: 1093—1097.
- Stern R.S., Lunder E.J. Risk of squamous cell carcinoma and methoxsalen (psoralen) and UV-A radiation (PUVA). A meta-analysis. *Archives Of Dermatology* 1998 Dec; 134 (12): 1582—5.
- Stern R.S., Liebman E.J., Vakeva L. Oral psoralen and ultraviolet-A light (PUVA) treatment of psoriasis and persistent risk of non-melanoma skin cancer. PUVA Follow-up Study. *J Natl Cancer Inst* 1998; 90: 1278—1284.
- Stern R.S. PUVA Follow-Up Study. The risk of melanoma in association with long-term exposure to PUVA. *J Am Acad Dermatol* 2001; 44: 755—761.
- Stern R.S., Bagheri S., Nichols K. et al. The persistent risk of genital tumors among men treated with psoralen plus ultraviolet A (PUVA) for psoriasis. *J Am Acad Dermatol* 2002; 47: 33—39.
- Chuang T.Y., Heinrich L.A., Schultz M.D. et al. PUVA and skin cancer. A historical cohort study on 492 patients. *J Am Acad Dermatol* 1992; 26: 173—177.
- Berg D., Otle C.C. Skin cancer in organ transplant recipients: Epidemiology, pathogenesis, and management. *J Am Acad Dermatol* 2002; 47: 1—17.
- Martorell-Calatayud A., Sanmartín Jimenez O., Cruz Mojarrieta J., Guillén Barona C. Cutaneous squamous cell carcinoma: defining the high-risk variant. *Actas Dermosifiliogr*. 2013; 104: 367—79.
- Mullen J.T., Feng L., Xing Y., Mansfield P.F., Gershenwald J.E., Lee J.E., Ross M.I., Cormier J.N. Invasive squamous cell carcinoma of the skin: defining a high-risk group. *Ann Surg Oncol*. 2006; 13: 902—9.
- Jennings L., Schmults C.D. Management of high-risk cutaneous squamous cell carcinoma. *J Clin Aesthet Dermatol*. 2010; 3: 39—4.
- Brash D.E. Roles of the transcription factor p53 in keratinocyte carcinomas. *Br J Dermatol* 2006; 154 Suppl 1: 8—10.
- Ratushny V., Gober M.D., Hick R., Ridky T.W., Seykora J.T. From keratinocyte to cancer: the pathogenesis and modeling of cutaneous squamous cell carcinoma. *J Clin Invest* 2012; 122: 464—472.
- Bastiaens M.T., ter Huurne J.A., Kielich C., Gruis N.A., Westendorp R.G., Vermeer B.J., Bavinck J.N. Melanocortin-1 receptor gene variants determine the risk of nonmelanoma skin cancer independently of fair skin and red hair. *Am J Hum Genet* 2001; 68: 884—894.
- Pacifico A., Goldberg L.H., Peris K., Chimenti S., Leone G., Ananthaswamy H.N. Loss of CDKN2A and p14ARF expression occurs frequently in human nonmelanoma skin cancers. *Br J Dermatol* 2008; 158: 291—297.
- Wang N.J., Sanborn Z., Arnett K.L., Bayston L.J., Liao W., Proby C.M., Leigh I.M. Loss-of-function mutations in Notch receptors in cutaneous and lung squamous cell carcinoma. *Proc Natl Acad Sci USA* 2011; 108: 17761—17766.
- Parris C.N., Jezzard S., Silver A., MacKie R., McGregor J.M., Newbold R.F. Telomerase activity in melanoma and nonmelanoma skin cancer. *Br J Cancer* 1999; 79: 47—53.
- Feldman S.R., Fleischer A.B. Progression of actinic keratosis to squamous cell carcinoma revisited: clinical and treatment implications. *Cutis* 2011; 87: 201—207.
- Bastiaens M.T., ter Huurne J.A., Kielich C., Gruis N.A., Westendorp R.G., Vermeer B.J., Bavinck J.N. Melanocortin-1 receptor gene variants determine the risk of nonmelanoma skin cancer independently of fair skin and red hair. *Am J Hum Genet* 2001; 68: 884—894.
- Mullen J.T., Feng L., Xing Y., Mansfield P.F., Gershenwald J.E., Lee J.E., Ross M.I., Cormier J.N. Invasive squamous cell carcinoma of the skin: defining a high-risk group. *Ann Surg Oncol*. 2006; 13: 902—9.

33. Rowe D.E., Carroll R.J., Day C.L. Prognostic factors for local recurrence, metastasis, and survival rates in squamous cell carcinoma of the skin, ear, and lip. Implications for treatment modality selection. *J Am Acad Dermatol.* 1992; 26: 976—90.
34. Enoch S., Miller D.R., Price P.E., Harding K.G. Early diagnosis is vital in the management of squamous cell carcinomas associated with chronic non healing ulcers: a case series and review of the literature. *Int Wound J.* 2004; 1: 165—75.
35. Shlyakhtunov E.A., Gidranovich A.V., Lud N.G., Lud L.N., Kozhar V.L., Prokoshin A.V. Skin cancer: state of the problem. *Vestnik Vitebskogo gosudarstvennogo meditsinskogo universiteta.* 2014; 13 (3); 20—28. [Шляхтунов Е.А., Гидранович А.В., Луд Н.Г., Луд Л.Н., Кожар В.Л., Прокошин А.В. Рак кожи: современное состояние проблемы. *Вестник Витебского государственного мед. ун-та.* 2014; 13 (3); 20—28.]
36. Gantsev Sh.Kh., Yusupov A.S. Squamous cell carcinoma of the skin. *Prakticheskaya onkologiya* 2012; 13 (2): 80—91 [Ганцев Ш.Х., Юсупов А.С. Плоскоклеточный рак кожи. *Практическая онкология* 2012; 13 (2): 80—91.]
37. Swanson N.A. Mohs surgery. Technique, indications, applications, and the future. *Arch Dermatol.* 1983; 119: 761—73.
38. Veness M.J., Ong C., Cakir B., Morgan G. Squamous cell carcinoma of the lip. Patterns of relapse and outcome: Reporting the Westmead Hospital experience, 1980—1997. *Australas Radiol* 2001; 45: 195—9.
39. Willey A., Mehta S., Lee P.K. Reduction in the incidence of squamous cell carcinoma in solid organ transplant recipients treated with cyclic photodynamic therapy. *Dermatol Surg.* 2010; 36: 652—8.
40. LeBoeuf N.R., Schmults C.D. Update on the management of high-risk squamous cell carcinoma. *Semin Cutan Med Surg.* 2011; 30: 26—34.
41. Lebowitz M., Swanson N., Anderson L.L., Melgaard A., Xu Z., Berman B. Ingenol mebutate gel for actinic keratosis. *N Engl J Med* 2012; 366: 1010—9.
42. Gaffney D.C., Soyer H.P., Simpson F. The epidermal growth factor receptor in squamous cell carcinoma: An emerging drug target. *Australas J Dermatol* 2014; 55: 24—34.
43. Cassarino D.S., Derienzo D.P., Barr R.J. Cutaneous squamous cell carcinoma: a comprehensive clinicopathologic classification-part one. *J Cutan Pathol* 2006; 33: 191—206.
44. Johnson W.C., Helwig E.B. Adenoid squamous cell carcinoma (adenoacanthoma): a clinicopathologic study of 155 patients. *Cancer* 1966; 19: 1639—1650.
45. Nappi O., Pettinato G., Wick M.R. Adenoid (acantholytic) squamous cell carcinoma of the skin. *J Cutan Pathol.* 1989; 16: 114—121.
46. Schornagel J.H., Verweij J., de Mulder P.H., Cognetti F. Randomized phase III trial of edatrexate versus methotrexate in patients with metastatic and/or recurrent squamous cell carcinoma of the head and neck: a European Organization for Research and Treatment of Cancer Head and Neck Cancer Cooperative Group study. *J Clin Oncol* 1995 Jul; 13 (7): 1649—55.
47. Katz K.A., Marcil I., Stern R.S. et al. Incidence and risk factors associated with a second squamous cell carcinoma or basal cell carcinoma in psoralen+ ultraviolet a light-treated psoriasis patients. *J Invest Dermatol* 2002; 118: 1038—1043.

об авторах:

М.Б. Жилова — к.м.н., зав. отделением физиотерапии ФГБУ «ГНЦДК» Минздрава России, Москва
 В.А. Смольяникова — д.м.н., старший научный сотрудник отдела лабораторной диагностики ИПП и дерматозов ФГБУ «ГНЦДК» Минздрава России, Москва

Конфликт интересов

Авторы заявляют об отсутствии потенциального конфликта интересов, требующего раскрытия в данной статье