

КОМБИНИРОВАННЫЙ МЕТОД ЛЕЧЕНИЯ ЛАДОННО-ПОДОШВЕННЫХ БОРОДАВОК

Н.В. КУНГУРОВ, Ю.Н. КУЗНЕЦОВА, А.П. ГОРБУНОВ, А.И. ТОЛСТАЯ

Combined method of treatment of palmar and plantar warts

N.V. KUNGUROV, YU.N. KUZNETSOVA, A.P. GORBUNOV, A.I. TOLSTAYA

Об авторах:

Н.В. Кунгуров — директор ФГУ «Уральский научно-исследовательский институт дерматовенерологии и иммунопатологии» («УрНИИДВиИ») Минздравсоцразвития Российской Федерации, г. Екатеринбург
Ю.Н. Кузнецова — руководитель клинического отдела ИППП ФГУ «УрНИИДВиИ» Минздравсоцразвития Российской Федерации, г. Екатеринбург
А.П. Горбунов — младший научный сотрудник клинического отдела ИППП ФГУ «УрНИИДВиИ» Минздравсоцразвития Российской Федерации, г. Екатеринбург
А.И. Толстая — врач-ординатор ФГУ «УрНИИДВиИ» Минздравсоцразвития Российской Федерации, г. Екатеринбург

Представлены результаты открытого сравнительного рандомизированного клинического исследования, проведенного на популяции амбулаторных пациентов ФГУ «УрНИИДВиИ». В исследование были включены 60 пациентов с вирусными ладонно-подошвенными бородавками. Больных разделили на две группы: 30 пациентов основной группы в качестве терапии получали иммуномодулирующий препарат в течение 10 дней с одновременным удалением бородавок методом криодеструкции жидким азотом, 30 пациентов контрольной группы получали лечение только методом криодеструкции элементов жидким азотом. Включение в комплексную терапию больных вирусными ладонно-подошвенными бородавками иммуномодулирующего и противовирусного препарата в сочетании с криодеструкцией позволяет получить клинический эффект у 93,3% пациентов.

Ключевые слова: ладонно-подошвенные бородавки, криодеструкция, ультрасонографическое исследование кожи.

The article presents the results of an open-label comparative randomized clinical study of a population of outpatients of FGU UrNIIDVil (Ural Research Institute for Dermatology, Venereology and Immunopathology). The study involved 60 patients with viral palmar and planar warts. The subjects were divided into two groups. Thirty patients from the main group received an immunomodulating drug for 10 days as a therapy with the simultaneous removal of warts by the cryodestruction method with the use of liquid nitrogen, and thirty patients from the control group received treatment for their warts only by the method of cryodestruction with the use of liquid nitrogen. Introduction of an immune-modulating and antiviral drug in the complex therapy of patients with viral palmar and planar warts in a combination with cryodestruction had a clinical effect in 93.3% of patients.

Key words: palmar and plantar warts, cryodestruction, ultrasonographic skin examination.

Бородавки — эпителиальные опухоли, появляющиеся в результате инфицирования кожи и слизистых оболочек папилломавирусами. Последние относятся к роду А семейства паповавирусов. Вирионы не имеют оболочки, диаметр их равен 50—55 нм. Капсид имеет форму икосаэдра и состоит из 72 капсомеров. Геном представлен двуспиральной кольцевидно скрученной ДНК, включает около 8000 оснований пар. Известно более 40 типов вируса папилломы человека (ВПЧ), каждый из которых вызывает определенный вид бородавок [1].

Проведение сероэпидемиологических исследований инфекционных болезней, вызванных ВПЧ, во многом сдерживается отсутствием соответствующих антигенов. Обычные бородавки встречаются у 25% людей в отдельных группах населения. Ши-

роко распространены подошвенные бородавки, которые чаще встречаются у подростков и молодых людей [2, 3].

Клинические проявления ВПЧ-инфекции зависят от локализации поражения и от типа вируса. Обычные (вульгарные бородавки) составляют до 71% всех кожных бородавок, особенно часто (до 20%) встречаются у детей школьного возраста. Клинически обычные (вульгарные бородавки) — плотные округлые папулы диаметром 1—10 мм, с неровной, ороговевшей поверхностью телесного или желто-бурого цвета, расположенные на тыльной поверхности кистей, пальцев рук. Высыпания могут располагаться и на других участках кожного покрова. Сыпь представлена одним или множественными обособленными элементами, расположенными беспорядочно. Т. Фицпатрик и соавт. (1999) обращают внимание на патогномный признак бородавок, заключающийся в наличии на поверхности бородавок черно-коричневых точек, представляющих собой тромбирован-

ные капилляры. При слиянии бородавки образуют крупный опухолевидный бугристый элемент [4, 5]. Обычно среди бородавок имеется наиболее крупная — «материнская». Подошвенные бородавки, распространенные у взрослых и молодых людей, составляют 34% всех бородавок, представляют собой твердые гиперкератотические разрастания с грубой поверхностью, расположенные на коже подошв. Подошвенные бородавки отличаются от большинства других бородавок эндофитным ростом. Они могут сопровождаться выраженной болью. В отличие от мозолей на срезе видны тромбированные капилляры [6].

К осложнениям бородавок относится зуд и иногда кровотечение. В редких случаях может присоединиться вторичная бактериальная или грибковая инфекция.

Папилломавирусная инфекция передается при непосредственном контакте с больным, при этом заражение более вероятно при наличии микротравм в месте инокуляции. Кроме того, инфицирование может произойти путем аутоинокуляции или через предметы, контактировавшие с высыпаниями больного [7]. Многослойный плоский эпителий всех типов может быть инфицирован ВПЧ. Макро- и микроморфологические изменения в каждом отдельном случае варьируют в зависимости от места внедрения инфекции и типа вируса. Экзофитные бородавки характеризуются папилломатозом, гиперкератозом и удлинением сосочков кожи. Акантоз и утолщение шиповатого слоя эпидермиса и эпителия слизистых оболочек с удлинением межсосочковых отростков сопровождают синтез вирусной ДНК [8, 9].

У большинства больных при локализации высыпаний на видимых участках кожного покрова диагноз можно установить на основании данных анамнеза и физикального обследования [10].

Используемые в настоящее время методы лечения вирусных бородавок разделяют на несколько основных групп:

1) деструктивные методы:

а) физические: хирургическое иссечение, электрохирургические методы, криотерапия, лазеротерапия;

б) химические (воздействие местными некротизирующими средствами): азотной кислотой, трихлоруксусной кислотой, раствором солкодерм);

2) цитотоксические методы (с использованием препаратов подофиллин, подофиллотоксин, 5-фторурацил);

3) иммунологические методы;

4) комбинированные методы (сочетанное применение различных методов).

Однако ни один из этих методов лечения не приводит к полному излечению больного. Рецидивы можно объяснить наличием ДНК ВПЧ во внешне здоровых тканях, соседних с пораженными участ-

ками, и в тех местах, где бородавки находились раньше [11—13].

В связи с этим в последние годы широкое распространение получило использование комбинированной терапии, сочетающей местное деструктивное воздействие и системное использование иммуномодулирующих препаратов. В настоящее время одним из перспективных направлений в лечении поражений, вызванных ВПЧ, является применение нового иммуномодулирующего препарата изопринозин (активное вещество — инозин пранобекс). Механизм противовирусного действия изопринозина заключается в ингибировании трансляции вирусных белков и фермента дигидроптероатсинтетазы, участвующего в репликации вирусов, а также в усилении подавленного вирусами синтеза мРНК лимфоцитов, что сопровождается повышением продукции интерферонов α и γ , обладающих противовирусными свойствами.

Цель исследования:

1. Оценить клиническую эффективность комплексной терапии ладонно-подошвенных бородавок, включающей деструкцию образований и пероральный прием препарата изопринозин.

2. Изучить отдаленные результаты указанной комплексной терапии.

3. Оценить безопасность таблетированной формы препарата изопринозин на основании регистрации нежелательных явлений.

Для решения поставленных целей было проведено открытое сравнительное рандомизированное клиническое исследование в популяции амбулаторных пациентов ФГУ «УрНИИДВиИ». В исследование включено 60 больных, рандомизированных на две группы — основную (30 человек) и группу сравнения (30 человек). Группы больных формировались параллельно, в соотношении 1:1; рандомизированный список был составлен координатором исследования (методом случайных чисел).

Критерии включения:

- мужчины и женщины в возрасте 18—60 лет включительно, находящиеся на амбулаторном лечении;
- подтвержденный диагноз вирусных ладонно-подошвенных бородавок (по характерной клинической картине результатов ультрасонографического исследования);
- информированное согласие на участие в исследовании;
- строгое соблюдение указаний врача по приему назначенного препарата.

Критерии исключения

В исследование не включались пациенты, у которых на момент визита 0 (скрининг) присутствовал любой из перечисленных ниже признаков:

- индивидуальная непереносимость компонентов препарата изопринозин (таблетки);

- применение противовирусных препаратов и иммуномодуляторов, в том числе препаратов интерферона и индукторов интерферона, менее чем за 3 мес. до включения в исследование;
- выраженная иммуносупрессия (ВИЧ-инфекция);
- период беременности и лактации у женщин;
- диагнозы: наркомания и алкоголизм, мочекаменная болезнь, подагра, аритмия, хроническая почечная недостаточность;
- иные варианты поражения ВПЧ (остроконечные кондиломы, плоские (юношеские) бородавки, эрозия шейки матки и др.);
- отсутствие готовности к сотрудничеству со стороны пациента.

Ни один из пациентов основной группы и группы сравнения не был исключен из исследования в соответствии с критериями, утвержденными в программе исследования.

Пациентам основной группы на визите 1 назначали препарат изопринозин по 6 таблеток (3000 мг) в сутки в 3 приема в течение 10 дней, одновременно удаляли бородавки методом криодеструкции жидким азотом. У 30 пациентов группы сравнения для лечения ладонно-подошвенных бородавок применялась только криодеструкция элементов жидким азотом. Больные в обеих группах были сопоставимы по клинической картине, структуре предъявляемых жалоб, возрасту, полу.

Данные, полученные в результате исследования (табл. 1), подвергались статистической обработке на персональном компьютере с использованием пакета статистических программ Excel. Учитывая малое число наблюдений (по 30 в каждой группе), для оценки достоверности изменений изучаемых показателей использовались непараметрические мето-

ды статистического анализа (критерий χ^2). Статистически достоверными считались различия со значением $p < 0,05$.

Критериями эффективности терапии служила оценка динамики симптомов заболевания (субъективных жалоб пациента в виде общего дискомфорта, зуда, боли; объективных симптомов, а именно признаков воспаления). При этом различали:

- выраженный эффект — значительное улучшение после терапии в виде отсутствия субъективной симптоматики, отсутствия клинических признаков заболевания, по данным ультразвукового исследования кожи — полный регресс элемента;
- удовлетворительный эффект — уменьшение субъективной симптоматики, уменьшение клинических признаков заболевания, по данным ультразвукового исследования кожи — частичный регресс элемента, определяемый по незначительному локальному изменению рельефа эпидермиса;
- отсутствие динамики и/или ухудшение субъективной и объективной симптоматики, с сохранением локального утолщения и изменения рельефа эпидермиса по данным ультразвукового исследования кожи.

Безопасность и переносимость схемы лечения оценивали на основании анализа зарегистрированных нежелательных явлений, которые классифицировали по степени тяжести и связи с исследуемым препаратом.

Материал и методы

Для решения поставленных задач на базе ФГУ «УрНИИДВиИ Минздравсоцразвития» (Екатеринбург) проведено комплексное клинико-

Таблица 1

Программа ведения пациентов в рамках исследования

Действие/визит	0	1	2	3	4
День исследования	0	3 ± 2	13 ± 2	23 ± 2	93 ± 2
Оценка критериев включения/исключения	X				
Сбор анамнеза и данных о ранее проводимой терапии	X				
Оценка динамики жалоб пациента, оценка клинической картины	X	X	X	X	X
Проведение ультразвукового исследования кожи		X			X
Назначение и распределение исследуемого препарата		X			
Проведение криодеструкции		X	X*	X*	
Мониторинг нежелательных явлений, серьезных нежелательных явлений			X	X	X
Оценка эффективности терапии врачом			X	X	X
Оценка эффективности терапии пациентом			X	X	X

Примечание. * Повторная криодеструкция проводится в случае неполного разрешения элемента.

инструментальное обследование 60 пациентов, обратившихся на консультативный прием по поводу наличия вирусных ладонно-подошвенных бородавок. Возраст больных варьировал от 18 до 60 лет, средний возраст составил $30,9 \pm 6,4$ года.

Клиническое обследование пациентов включало сбор жалоб, анализ анамнестических сведений (уточнение возможных сроков инфицирования, наличие или отсутствие ранее проводимой терапии, ее эффективность, частота рецидивов), объективное исследование в форме общего клинического осмотра.

Для диагностики и оценки клинической эффективности лечения ладонно-подошвенных бородавок с помощью ультразвукового исследования кожи использовали сканер DUB-USB производства Taberna Pro Medicum (Германия) с датчиком 75 МГц, 2010 г. выпуска.

В связи с лучшей визуализацией структур кожи предпочтение отдавали ультразвуковой диагностике с использованием открытой водной камеры (открытая система). При локализации элементов в труднодоступных для обследования местах и невозможности плотно фиксировать к коже датчик сканера исследование проводили закрытой водной камерой (закрытая система).

Ультразвуковая диагностика проводилась в следующем порядке:

- 1) обработка кожи бесспиртовым раствором антисептика (водный 0,05% раствор хлоргексидина);
- 2) нанесение на кожу геля для ультразвуковой диагностики (при работе с закрытой водной камерой);
- 3) ориентация датчика над очагом поражения;

4) заполнение водной камеры (при работе с открытой системой; для закрытой системы данный этап проводится заранее);

5) снятие показаний датчика путем медленного скольжения по коже;

6) промакивание бумажной салфеткой остатков геля или воды;

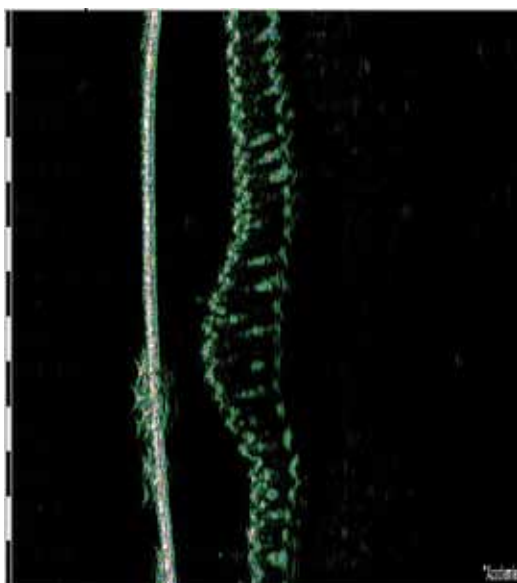
7) фотодокументация.

Ультразвуковое исследование проводили в области пораженной и непораженной кожи до и через 1 мес. после окончания терапии.

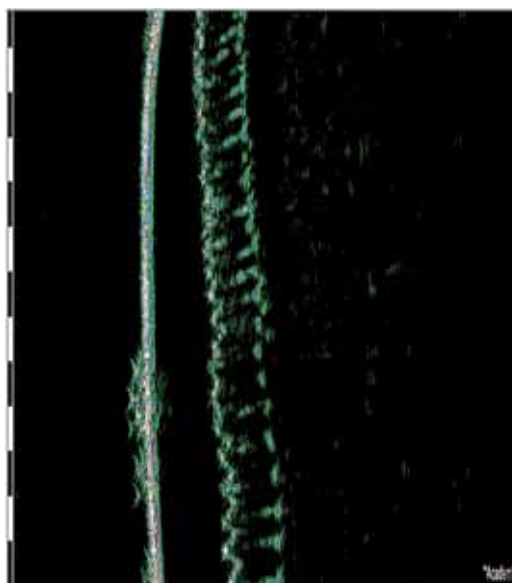
Пример получаемых ультразвуковых снимков приведен на рисунке.

Данные снимки выполнены датчиком с закрытой системой. Слева (см. рисунок, а) отчетливо визуализируется гиперэхогенная полоса, соответствующая пленке, закрывающей водную камеру. За ней определяется гипоэхогенный слой звукопроводящего геля, по которому проводится диагностика. Далее контурируется четко очерченный эпидермис. Визуализация дермы и гиподермы затруднена, эти слои кожи определяются в виде гипоэхогенного слоя за эпидермисом. Дермоэпидермальная граница четкая. На левом снимке имеется локальное утолщение эпидермиса и разрежение его структуры, что соответствует расположенной в этом месте бородавке. За элементом прослеживается легкое ослабление ультразвукового сигнала (акустическая тень), косвенно свидетельствующее об утолщении рогового слоя (гиперкератозе). Справа (см. рисунок, б) представлен снимок непораженной кожи.

В режиме А-сканирования проводится измерение толщины, ширины и акустической плотности структур пораженной и непораженной кожи. Дан-



а



б

Рис. Ультразвуковая сканограмма кожи при вирусных бородавках (а) и в норме (б)

ные заносятся в специально разработанную стандартизованную форму заключения ультразвуковой диагностики кожи.

В 1-ю группу были включены 12 (40,0%) женщин и 18 (60,0%) мужчин), средний возраст $28,8 \pm 5,4$ года. Продолжительность заболевания в первой группе, со слов пациентов, составила от 3 нед. до 11 лет (в среднем $21,4 \pm 6,2$ мес.).

В табл. 2 представлены результаты клинического обследования пациентов 1-й группы. При сборе анамнеза было выявлено, что 12 (40%) больным ранее проводилась терапия в виде механического удаления элементов с временным кратковременным эффектом. По данным проведенного на визите 1 с диагностической целью ультразвукового исследования кожи, у всех пациентов в 1-й группе до начала лечения определялось локальное утолщение и изменение рельефа эпидермиса. В этой группе больным проводили криодеструкцию элементов жидким азотом в сочетании с приемом препарата изопринозин в дозе 500 мг по 2 таблетки 3 раза в сутки в течение 10 дней. Препарат назначали на визите 1.

Во 2-ю группу вошло 10 (33,3%) мужчин и 20 (66,7%) женщин, средний возраст $30,1 \pm 6,4$ года. Продолжительность заболевания, со слов пациентов, составляла от 3 нед. до 8 лет (в среднем $20,1 \pm 6,2$ мес.).

Анализ полученных данных представлен в табл. 3. При сборе анамнеза выявлено, что 8 (26,7%) больным ранее проводилась терапия в виде механического удаления элементов с временным кратковременным эффектом. По данным проведенного на визите 1 с диагностической целью ультразвукового исследования кожи, у всех пациентов во 2-й группе до начала лечения определялось локальное утолщение и изменение рельефа эпидермиса. Больным 2-й группы проводилось только удаление вирусных бородавок методом криодеструкции жидким азотом.

Результаты и их обсуждение

Клиническую эффективность лечения больных с вирусными ладонно-подошвенными бородавками оценивали на заключительном визите 4 на основании динамики субъективных жалоб, объективной клинической картины и результатов ультразвукового исследования кожи (табл. 4).

На визитах 2, 3 и 4 после окончания приема изопринозина и проведения повторных криодеструкций жидким азотом была отмечена положительная динамика в отношении жалоб пациентов 1-й группы. При проведении на контрольном визите 4 ультрасонографического исследования кожи у 2 (6,7%) пациентов сохранялось локальное

Таблица 2

Распространенность элементов в зависимости от локализации и жалоб пациентов 1-й группы ($n = 30$)

Характеристика	Локализация элементов					
	кисть ($n = 14$)		стопа ($n = 13$)		кисть + стопа ($n = 3$)	
	абс.	%	абс.	%	абс.	%
Количество элементов						
один	0		3	23,1	0	
два	1	7,1	1	7,7	0	
три	2	14,3	5	38,5	1	33,3
четыре	6	42,8	0		0	
более пяти	5	35,7	4	30,7	2	66,7
Жалобы пациентов*						
Зуд в местах высыпаний	3	21,4	0		0	
Жжение в местах высыпаний	0		2	15,4	0	
Наличие общего дискомфорта в местах высыпаний	7	50,0	4	30,7	1	33,3
Болезненность при ходьбе и надавливании на элемент	6	42,8	13	100,0	1	33,3
Ультразвуковое исследование кожи						
Локальное утолщение и изменение рельефа эпидермиса	14	100,0	13	100,0	3	100,0

Примечание. * Здесь и в табл. 3 и 4: поливариантный признак (сумма не имеет значений, так как у одного пациента могут присутствовать два и более признака одновременно).

Таблица 3

Распространенность элементов в зависимости от локализации и жалоб пациентов 2-й группы (n = 30)

Характеристика	Локализация элементов					
	кисть (n = 12)		стопа (n = 14)		кисть + стопа (n = 4)	
	абс.	%	абс.	%	абс.	%
Количество элементов						
один	0		1	7,1	0	
два	3	25,0	6	42,8		
три	0		5	35,7	1	25,0
четыре	4	33,3	0		1	25,0
более пяти	5	41,7	2	14,3	2	50,0
Жалобы пациентов*						
Зуд в местах высыпаний	4	33,3	0		0	
Жжение в местах высыпаний	3	25,0	3	21,4		
Наличие общего дискомфорта в местах высыпаний	5	41,7	4	28,6	1	25,0
Болезненность при ходьбе и надавливании на элемент	5	41,7	14	100,0	1	25,0
Ультрасонографическое исследование кожи						
Локальное утолщение и изменение рельефа эпидермиса	12	100,0	14	100,0	4	100,0

Таблица 4

Динамика жалоб и клинических проявлений в процессе лечения у пациентов с вирусными ладонно-подошвенными бородавками

Характеристика	Визит 1		Визит 2		Визит 3		Визит 4									
	1-я группа		2-я группа		1-я группа		2-я группа									
	абс.	%	абс.	%	абс.	%	абс.	%								
Проведение криодеструкции	30	100,0	30	100,0	30	100,0	30	100,0	24	80,0*	30	100,0	0	0		
Жалобы пациентов *																
Зуд в местах высыпаний	3	10,0	4	13,3	1	3,3	2	6,7	0		1	3,3	0	0		
Жжение в местах высыпаний	2	6,7	6	20,0	0		2	6,7	0		0		0	0		
Наличие общего дискомфорта в местах высыпаний	12	40,0	10	33,3	9	30,0	9	30,0	1	3,3	4	13,3	0	0		
Болезненность при ходьбе и надавливании на элемент	20	66,7	20	66,7	19	63,3	20	66,7	4	13,3*	12	40,0	1	3,3*	7	23,3
Ультрасонографическое исследование кожи																
Локальное утолщение и изменение рельефа эпидермиса	30	100,0	30	100,0	0		0		0		0		2	6,7*	8	26,7

Примечание. * Различия статистически достоверны в группах по жалобам, по количеству проведенных криодеструкций и результатам УЗИ кожи (p < 0,05).

Таблица 5

Результаты лечения по совокупности критериев

Результативность лечения	1-я группа изопринозин + криодеструкция		2-я группа криодеструкция	
	абс.	%	абс.	%
Выраженный эффект	28	93,3*	22	73,3
Удовлетворительный эффект	0		0	
Неудовлетворительный эффект	2	6,7	8	26,7
Удовлетворенность пациентов	27	90,0*	20	66,7

Примечание. * Различия статистически достоверны в группах ($p < 0,05$).

утолщение и изменение рельефа эпидермиса, что указывало на отсутствие у данных больных регресса элемента.

У больных 2-й группы при проведении на контрольном визите 4 ультразвукового исследования кожи у 8 (26,7%) пациентов сохранялось локальное утолщение и изменение рельефа эпидермиса, что указывало на отсутствие у данных больных регресса элемента и обосновывало необходимость коррективы терапии.

Результаты, представленные в табл. 5, свидетельствуют о том, что после терапии у пациентов 1-й группы выраженный клинический эффект в виде полного регресса элементов наблюдался у 28 (93,3%) больных. У 2 (6,7%) пациентов на заключительном визите отмечался неудовлетворительный клинический эффект, выразившийся в рецидиве элементов после лечения. Побочных реакций при применении комплексной терапии в сочетании с препаратом изопринозин не было отмечено ни у одного больного. Большинство испытуемых при приеме препарата изопринозин охарактеризовали переносимость терапии как очень хорошую.

Во 2-й группе на последнем визите выраженный клинический эффект наблюдался у 22 (73,3%) пациентов, а появление новых элементов было выявлено у 8 (26,7%) больных.

Таким образом, анализ клинической эффективности лечения показал, что терапия вирусных бородавок с использованием только криодеструкции жидким азотом не привела к выраженному клиническому эффекту в 26,7% наблюдений, а включение в комплекс лечения препарата изопринозин позволило добиться полного регресса элементов у 93,3% больных.

Выводы

1. Включение в комплексную терапию больных вирусными ладонно-подошвенными бородавками иммуномодулирующего и противовирусного препарата изопринозин в сочетании с криодеструк-

цией жидким азотом позволяет добиться высокой клинической эффективности (93,3%), что подтверждается не только регрессом симптоматики и субъективных жалоб на зуд, жжение, болезненность и дискомфорт в местах высыпаний у 96,7% больных, но и результатами объективного инструментального метода диагностики — ультразвукового исследования пораженных участков кожи. Через 93 ± 2 дня от начала терапии при использовании изопринозина в 4 раза чаще регистрировали полный регресс локального утолщения и разреженности структуры эпидермиса, изменения его рельефа, снижение признаков ослабления ультразвукового сигнала (акустической тени) на ультразвуковой сканограмме, свидетельствующие о снижении гиперкератоза в области удаленных бородавок.

2. По результатам исследования суммарный эффект терапии с включением изопринозина (в том числе за счет отсутствия рецидивов) наблюдался в 1,3 раза чаще. Терапия вирусных ладонно-подошвенных бородавок с применением только криодеструкции жидким азотом приводит к полному излечению лишь в 73,3% случаев. Возникновение новых рецидивов отмечается у 26,7%.

3. Полученные данные о высокой эффективности и удовлетворенности пациентов результатами лечения (90%), подтвержденные данными ультразвукового исследования, позволяют рекомендовать включение в комплексную терапию больных с вирусными ладонно-подошвенными бородавками препарат изопринозин в дозировке 3000 мг в сутки с делением на 3 приема одновременно с криодеструкцией элементов жидким азотом.

4. Полученные результаты позволяют рассматривать изопринозин как эффективный препарат в лечении больных ладонно-подошвенными бородавками, обладающий иммуностимулирующей активностью и неспецифическим противовирусным действием, ускоряющим регресс клинических проявлений, и рекомендовать его внедрение в практику дерматовенерологов.

Литература

1. Молочков В.А., Киселев В.И., Рудых И.В. Папилломавирусная инфекция. Клиника, диагностика, лечение. М.: Русский врач, 2004; 44.
2. Башмакова М.А., Савичева А.М. Вирусы папилломы человека и их роль в образовании опухолей. М.: Медицинская наука, 1999; 16.
3. Баткаев Э.А., Кицак В.Я., Корсунская И.М. Вирусные заболевания кожи и слизистых оболочек. М.: Пульс, 2001; 59.
4. Фицпатрик Т., Джонсон Р., Вульф К. и др. Дерматология. Атлас-справочник. М.: Практика-McGraw-Hill 1999; 1044.
5. Kirnbauer R., Lenz P., Okun M. M. Human papillomavirus In Dermatology Ed. J. L. Bologna et al. Edinburg-Mosby, 2002; 1217—1234.
6. Иванов О.Л. Кожные и венерические болезни. М.: Медицина, 2007.
7. Дмитриев Г. А., Биткина О. А. Папилломавирусная инфекция. М.: Медицинская книга, 2006; 76.
8. Allen A.L., Siegfried E.C. What's new in human papillomavirus infection Curr Opin Pediatr 2000; 12: 365—369.
9. Новиков А.И. Вирусные заболевания кожи: Иллюстрированное руководство. М.: Медицинская книга, 2006; 268.
10. Коротяев А.И., Бабичев С.А. Медицинская микробиология, иммунология и вирусология. СПб.: Спец. лит., 1998; 592.
11. Шахнес И.Е., Туманян А.Г. Комплексное лечение бородавок. Рос. журн. кожн. и венер. бол. 2002; 1: 30—32.
12. Greenfield I. Antivirals Human papillomavirus. Clinical and scientific advances. Ed. J. C. Sterling & S. K. Tyring-london: Arnold 2001; 1120—1130.
13. Гомберг М.А., Соловьев А.М., Чернова Н.И. Генитальные бородавки: эффективные методы лечения. Медицинский совет 2010; 5—6: 38—45.