

СЛУЧАЙ УСПЕШНОГО ПРИМЕНЕНИЯ ФОТОДИНАМИЧЕСКОЙ ТЕРАПИИ В ЛЕЧЕНИИ ПРОЯВЛЕНИЙ САРКОМЫ КАПОШИ НА ПОЛОВОМ ЧЛЕНЕ

А.В. МОЛОЧКОВ, М.Г. КАРТАШОВА, А.А. ПРОКОФЬЕВ, Т.Е. СУХОВА, В.А. МОЛОЧКОВ, М.А. КАПЛАН

A case of successful application of the photodynamic therapy for a patient with Kaposi's sarcoma of the penis

A. V. MOLOCHKOV, M. G. KARTASHOVA, A. A. PROKOFIYEV, T. YE. SUKHOVA, V. A. MOLOCHKOV, M. A. KAPLAN

Об авторах:

А.В. Молочков — профессор кафедры дерматовенерологии и дерматоонкологии ФУВ МОНИКИ им. М.Ф. Владимирского, д.м.н.

М.Г. Карташова — старший научный сотрудник отделения дерматовенерологии и дерматоонкологии МОНИКИ им. М.Ф. Владимирского, к.м.н.

А.А. Прокофьев — младший научный сотрудник отделения дерматовенерологии и дерматоонкологии МОНИКИ им. М.Ф. Владимирского

Т.Е. Сухова — старший научный сотрудник отделения дерматовенерологии и дерматоонкологии МОНИКИ им. М.Ф. Владимирского, к.м.н.

В.А. Молочков — заслуженный деятель науки, д.м.н., профессор, руководитель отделения дерматовенерологии и дерматоонкологии МОНИКИ им. М.Ф. Владимирского

М.А. Каплан — заведующий отделом лазерной и фотодинамической терапии ГУ Медицинского радиологического научного центра РАМН, д.м.н., профессор

Представлено описание случая успешного использования фотодинамической терапии в лечении классического типа саркомы Капоши в области головки полового члена у пациента 60 лет.

Ключевые слова: саркома Капоши, фотодинамическая терапия, фотосенсибилизатор.

The article describes a case of successful application of the photodynamic therapy for treatment of the classic type of Kaposi's sarcoma in the area of the glans of a 60-year-old patient.

Key words: Kaposi's sarcoma, photodynamic therapy, photosensitizer.

Саркома Капоши (СК) — сложная опухоль, развивающаяся из эндотелиальных клеток, инфицированных HHV-8, частота которой повсеместно увеличивается [1, 2].

Выделяют 4 клинических типа СК: классический, эндемический, иммуносупрессивный и СПИД-ассоциированный [3].

Самый частый тип — классический (идиопатический), обычно развивается после 50 лет, у мужчин встречается в 9—15 раз чаще, чем у женщин. Высыпания вначале локализуются в области стоп и голеней (95% случаев). Поражения обычно имеют симметричный характер, проявляются ангиоматозными пятнами неправильной формы красно-фиолетового или красно-коричневого цвета с четкими краями, а также папулами. Затем пятна и папулы превращаются в бляшки или узлы. На поверхности очагов появляются телеангиэктазии, геморрагии, гиперке-

ратотические и веррукозные разрастания, участки пигментации или рубцовой деформации. Вследствие лимфостаза кожа в области очагов уплотнена, отечна, имеет синюшный цвет. Нередко развивается слоновость.

Особый интерес представляют случаи развития идиопатической СК на половых органах. И хотя первично половые органы при идиопатическом типе СК поражаются редко [2], среди наблюдаемых нами 154 больных этим типом СК расположение очагов поражения в области половых органов отмечено у 8 (5,19%) пациентов. У одного из них узелок диаметром 3 мм локализовался на мошонке и сопровождался лимфостазом, являясь единственным проявлением этого заболевания, тогда как у 7 других больных очаги новообразования в области половых органов сочетались с проявлениями СК на верхних и/или нижних конечностях [1].

При распространенном патологическом процессе основой терапии являются цитостатики (проспидин и др.) [1]. Учитывая важную роль в па-

тогенезе СК нарушений клеточного иммунитета, в терапии применяют препараты интерферона- α (интрон-А, виферон и др.), эффект которых связан с противовирусным, иммунорегуляторным и прямым противоопухолевым действием, а также способностью к подавлению ангиогенеза и экспрессии гена *FGFb* [4]. При наличии при СК выраженного лимфостаза проводится комплексная терапия цитостатиком проспидином и иммуностропными препаратами, такими как леакадин, виферон, лейкинферон и др. [1]. Хорошие ближайшие результаты дает лучевая терапия (облучение электронным пучком, близкофокусная рентгенотерапия, дистанционная гамма-терапия), но после улучшения обычно наступает рецидив СК [1, 5]. Новым перспективным методом лечения распространенных форм СК является экстракорпоральный фотоферез [6]. При ограниченных формах различных типов СК (в том числе единичных узловых элементах) применяют деструктивные методы: хирургическое иссечение [1], криодеструкцию, фотодинамическую терапию (ФДТ). Последняя для лечения злокачественных новообразований кожи в нашей стране применяется с 1992 г. В основе метода лежит фотохимическая реакция, возникающая в ткани при взаимодействии фотосенсибилизатора (ФС) со светом, в результате которой образуется синглетный кислород, разрушающий клеточные структуры и вызывающий гибель опухолевых клеток. Благодаря способности ФС накапливаться в быстро пролиферирующих клетках происходит избирательное повреждение опухолевой ткани, которое не сопровождается локальной и общей иммуносупрессией [7]. Эффективность ФДТ при СК зависит от стадии опухолевого процесса, химической структуры и дозы ФС, а также параметров лазерного облучения [3].

В настоящем сообщении нами представлено собственное наблюдение успешного использования ФДТ в лечении классической СК головки полового члена.

Больной С. 62 лет, поступил в отделение дерматовенерологии и дерматоонкологии 30.02.2009 г. с жалобами на высыпания в области головки полового члена и правой стопы.

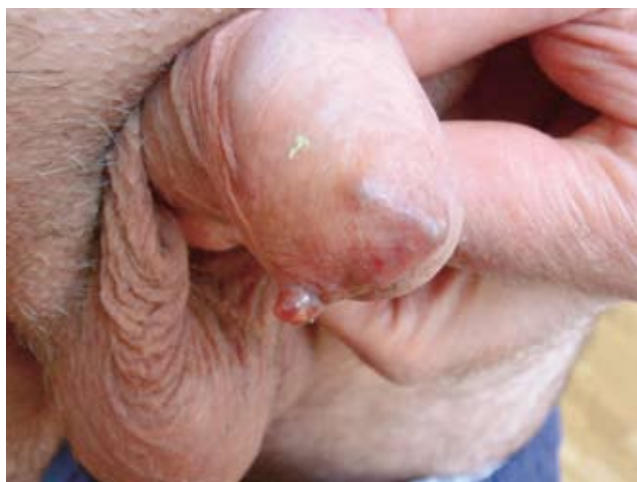Болен с августа 2008 г., когда впервые заметил бессимптомные пятна красно-коричневого цвета в области головки полового члена, которые через 3 мес. превратились в узелки. В те же сроки аналогичные узелки появились на тыльной поверхности правой стопы.

При сборе анамнеза установлено, что мать больного также страдает СК.

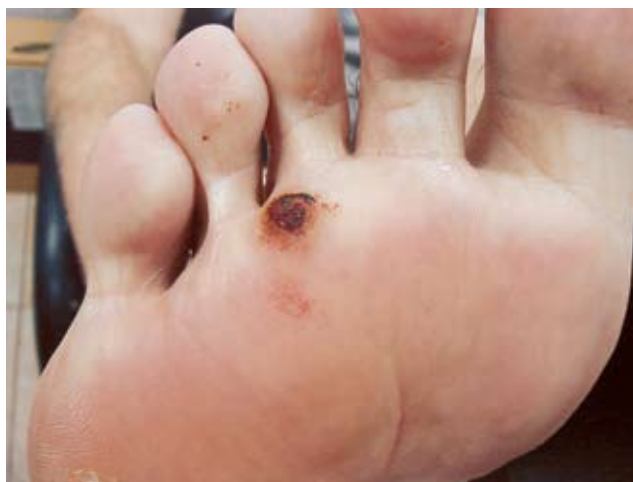При поступлении общее состояние удовлетворительное. В легких дыхание везикулярное, хрипов нет. Тоны сердца ясные, ритмичные. Частота сердечных сокращений 60 в минуту. Артериальное давление 130/80 мм рт. ст. Живот при пальпации мягкий, безболезненный. Симптом Пастернацкого отрицательный с обеих сторон.

При осмотре на головке полового члена обнаружены два куполообразных узелка багрово-фиолетового цвета диаметром 3 и 5 мм с гладкой поверхностью, четкими границами, плотно-эластической консистенции (рис. 1, а). Подобные элементы диаметром 5 и 10 мм расположены на тыльной и подошвенной поверхностях правой стопы (рис. 1, б).

Лабораторные данные. Анализ крови на ВИЧ, RW, HBV, HCV — отрицательные. Анализ крови клинический — в пределах нормальных величин. Биохимический анализ крови — повышение уровня холестерина до 7,9 ммоль/л, общего белка до 86 г/л, альбумина до 48 г/л, гамма-глутамилтрансферазы



а



б

Рис. 1. Больной С. Узелковые элементы СК на головке полового члена (а) и на подошвенной поверхности стопы (б)

до 60 ед./л. Общий анализ мочи: относительная плотность — 1,023; реакция — кислая; белок, глюкоза — не обнаружены; лейкоциты — 1—4 в поле зрения; эпителий плоский — незначительное количество. Рентгенография органов грудной клетки: в легких инфильтративных теней не обнаружено, легочный рисунок и корни фиброзно изменены. Куполы диафрагмы четкие, синусы свободные. Сердечно-сосудистая тень без особенностей. Заключение: возрастные изменения легких. Ультразвуковое исследование: в паховых областях патологически измененных лимфатических узлов не выявлено. В правой паховой области определяется лимфатический узел диаметром 12 мм, в левой паховой области — лимфатический узел с гиперэхогенным центром диаметром 13 мм. Лимфатические узлы шеи не увеличены. Печень +0,5 см, эхогенность диффузно повышена, структура однородная. Желчный пузырь без особенностей. Поджелудочная железа не увеличена, эхогенность повышена, структура однородная. Почки — форма, положение обычное, чашечно-лоханочная система не расширена, корковый слой сохранен. Кист и конкрементов нет. Заключение: незначительное увеличение печени с признаками жировой инфильтрации. Гистологическое исследование узелкового элемента, расположенного на тыльной поверхности правой стопы: имеется пролиферация веретенообразных клеток вокруг примитивных сосудистых пространств, гистологические изменения соответствуют узелковому элементу СК (рис. 2).

На основании данных анамнеза и результатов клинического и лабораторного исследований больному был поставлен диагноз: саркома Капоши, идиопатический тип, хроническая форма.

В отделении лазерной и фотодинамической терапии клиники Медицинского радиологического научного центра РАМН больному было проведено

2 сеанса (с интервалом 7 дней) ФДТ с внутривенным введением фотосенсибилизатора «Фотолон» в дозе 1 мг/кг и применением лазерного аппарата «Латус» (мощность 0,2—0,3 Вт, плотность мощности 0,25—0,38 Вт/см², плотность энергии 100—300 Дж/см²). На следующий день после второго сеанса ФДТ пациенту под местной анестезией 2% раствором лидокаина была проведена деструкция остаточных объемных образований СО₂ лазером.

При выписке (через 4 дня после деструкции образований) в зоне ФДТ и лазерной деструкции отмечался геморрагический некроз без признаков воспаления окружающих тканей.

При осмотре больного через 3 мес. проявлений СК на головке полового члена не обнаружено. На месте узелковых образований имелись нежные белесоватые рубчики, не спаянные с окружающими тканями. При наблюдении в течение 5 мес. рецидива заболевания на головке полового члена не возникло (рис. 3).

Приведенный случай является первым опытом ФДТ саркомы Капоши головки полового члена с использованием отечественного фотосенсибилизатора «Фотолон» и лазерного аппарата «Латус». Применение других методов лечения нам представлялось необоснованным: хирургического удаления — ввиду высокой травматичности, криодеструкции — ввиду риска формирования рубцов, терапии проспидином — из-за ограниченности проявлений СК, лучевой терапии — ввиду риска нарушения половой функции.

Перспективность применения ФДТ обусловлена не только простотой, отличным косметическим результатом (отсутствие рубцов), исключением неблагоприятного влияния на функцию полового органа, но и отсутствием локальной и общей иммуносупрессии. Исследования в этом направлении продолжаются.

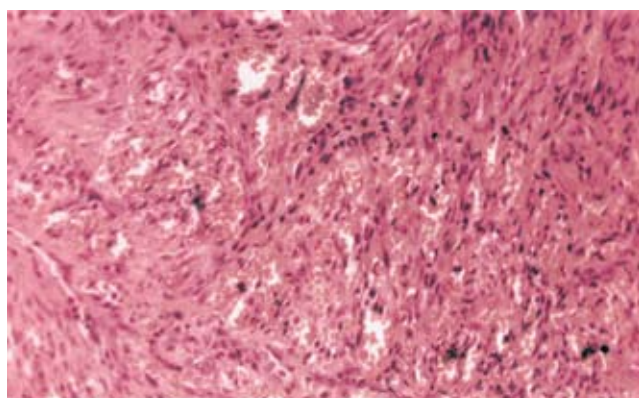


Рис. 2. Гистологический препарат: пролиферация веретенообразных клеток вокруг примитивных сосудистых пространств. Больной С. Окраска гематоксилином и эозином. х 250

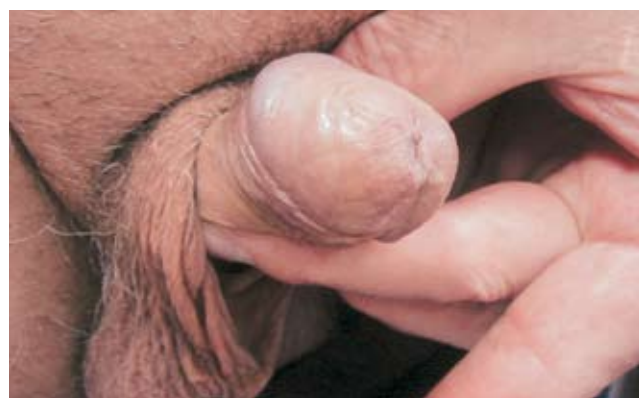

Рис. 3. Через 5 мес. после ФДТ узелковых элементов на головке полового члена. Больной С.

Литература

1. Молочков А.В., Казанцева И.А., Гурцевич В.Э. Саркома Капоши. Москва: БИНОМ, 2002; 144.
2. Schwartz R.A., Cohen J.B., Watson R.A. et al. Penil Kaposi's sarcoma preceded by chronic penile lymphoedema. Br. J. Dermatol. 2000; 142: 153—156.
3. Friedman-Kein A.E., Saltzman B.R. Clinical manifestation of classical, endemic African and epidemic AIDS-associated Kaposi's sarcoma. J. Amer. Acad. Dermatol. 1990; 22: 1237.
4. Schwartz R.A., Micali G., Nasca M.R., et al. Kaposi sarcoma: a continuing conundrum. J. Amer. Acad. Dermatol. 2008; 59(2): 179—206.
5. Kirova Y.M., Belembaogo E., Frikha H. et al. Radiotherapy in the management of epidemic Kaposi's sarcoma: a retrospective study of 643 cases. Radiotherapy and oncology. J. Eur. Soc. Therap. Radiol. Oncol. 1998; 46: 19—22.
6. Молочков В.А., Молочков А.В., Кильдюшевский А.В. и др. Комплексное лечение идиопатического типа саркомы Капоши фотоферезом и интерфероном. Росс. журн. кожн. венерич. болезней 2008; 1: 6—11.
7. Матвеева О.В., Сухова Т.Е., Молочков В.А. и др. Фотодинамическая терапия базально-клеточного рака кожи с локальным применением фотосенсибилизатора «Радахлорин». Материалы V научно-практической конференции памяти профессора Машкиллейсона Асафа Львовича. М., 2008; 46—49.

ГРИБОК **гладкой** **КОЖИ** **КОЖНЫХ** **складок** **НОГТЕЙ** **ВОЛОС**

ЛЕЧЕНИЕ и ПРОФИЛАКТИКА ГРИБКОВОЙ ИНФЕКЦИИ

БИНАФИН

ТАБЛЕТКИ КРЕМ

- *Онихомикоз*
- *Микозы стоп, голеней, тыловища*
- *Микозы волосистой части головы*
- *Разноцветный лишай*

Нет грибка и нет проблем!

Эффективность подтверждена клиническими исследованиями

Информация для специалистов здравоохранения. Рег. уд. П №0144467/01-2002, П №0144467/02-2002

БИНАФИН
ТЕРБИНАФИН

14 ТАБЛЕТКИ 250 мг

БИНАФИН
ТЕРБИНАФИН

КРЕМ 1%

Противогрибковый препарат широкого спектра действия

ДОСТУПНАЯ ЦЕНА НА ПРЕПАРАТ

Таблетки 250 мг №14
1% крем – туба 10 г.

SHREYA
LIFE SCIENCES
www.shreyalife.com