

<https://doi.org/10.25208/0042-4609-2019-95-2-64-67>

Случай онихоматрикомы у женщины 53 лет

Лищук С. В., Катунина О. Р.*, Дубова Е. А., Павлов К. А.

Государственный научный центр Российской Федерации — Федеральный медицинский биофизический центр им. А. И. Бурназяна Федерального медико-биологического агентства России
123098, Российская Федерация, г. Москва, ул. Маршала Новикова, д. 23

В статье представлено наблюдение случая редкой опухоли ногтевого матрикса — онихоматрикомы — у женщины 53 лет.

Ключевые слова: коррекция мимических морщин, инкоботулоксин А, варианты восстановления БТА, персонификация методики ботулинотерапии, применение различных разведений БТА

Конфликт интересов: авторы заявляют об отсутствии потенциального конфликта интересов, требующего раскрытия в данной статье.

Для цитирования: Лищук С. В., Катунина О. Р., Дубова Е. А., Павлов К. А. Случай онихоматрикомы у женщины 53 лет. Вестник дерматологии и венерологии. 2019;95(2):64–67. <https://doi.org/10.25208/0042-4609-2019-95-2-64-67>

The case of onychomatricoma in a 53-year-old woman

Sergey V. Lishchuk, Oksana R. Katunina*, Elena A. Dubova, Konstantin A. Pavlov

Russian State Research Center — Burnasyan Federal Medical Biophysical Center,
Federal Medical and Biological Agency of Russia
Marshalla Novikova str., 23, Moscow, 123098, Russian Federation

This paper presents a case of onychomatricoma — a rare tumour of the nail matrix — in a 53-year-old woman.

Keywords: mimic wrinkle correction, incobotulinumtoxin A, BTA restoration options, botulinum toxin therapy individualization, application of various BTA dilutions

Conflict of interest: the authors state that there is no potential conflict of interest requiring disclosure in this article.

For citation: Lishchuk S. V., Katunina O. R., Dubova E. A., Pavlov K. A. The case of onychomatricoma in a 53-year-old woman. *Vestnik Dermatologii i Venerologii*. 2019;95(2):64–67. <https://doi.org/10.25208/0042-4609-2019-95-2-64-67>

■ Дифференциальная диагностика новообразований кожи является сложной задачей. Сложность диагностики обусловлена многообразием опухолей кожи и сходством клинических проявлений опухолей различного гистогенеза.

Онихоматрикома — это редкая доброкачественная опухоль из клеток матрикса ногтя — участка эпителия ногтевого ложа, расположенного под корневой частью пластинки ногтя, за счет деления клеток которого происходит рост ногтя. Существует также мнение, что онихоматрикома является соединительнотканной гамартомой, имитирующей структуры матрикса ногтя [1]. Впервые онихоматрикома была описана R. Varan и A. Kint в 1992 году [2]. На сегодняшний день, по данным разных авторов, описано от 31 до 80 случаев онихоматрикомы. Лечение онихоматрикомы хирургическое. Приводим клиническое наблюдение случая онихоматрикомы.

Пациентка М., 53 лет, в июне 2018 года обратилась в частное медицинское учреждение с жалобами на образование в области основания ногтевой пластины I пальца правой кисти. Со слов пациентки образование появилось около 5 лет назад после травмы пальца. При осмотре обнаружено полиповидное утолщение кожи в области проксимального края ногтевой пластины. Окраска кожи в области полиповидного утолщения не изменялась. Ногтевая пластина I пальца была желтого цвета, утолщена по всей длине, наблюдалась ее деформация за счет формирования вертикальных бороздок и полос. Субъективных ощущений пациентка не отмечала. Необходимо отметить, что ранее несколько раз пациентка получала терапию по поводу лечения онихомикоза. Однако при неоднократном повторном микроскопическом исследовании соскоба ногтевой пластины фрагментов мицелия гриба не было обнаружено. Пациентке был установлен клинический диагноз «Акральная фиброкератома, ониходистрофия I пальца правой кисти», проведено удаление ногтевой пластины с последующим хирургическим иссечением образования под местной анестезией ультракаином.

Гистологически образование было представлено сосочковидными разрастаниями плотной фиброзиро-

ванной соединительнотканной стромы, выстланными несколькими рядами кубовидных эпителиальных клеток матрикса ногтя (рис. 1). Между коллагеновыми пучками обнаруживались полнокровные сосуды. Обнаруженные гистологические изменения соответствовали картине онихоматрикомы.

Обсуждение

Диагностика онихоматрикомы представляет трудную задачу для дерматологов в силу того, что это образование наблюдается достаточно редко. В ряде описанных в литературе случаев авторы сообщают о локализации онихоматрикомы под ногтевой пластиной, что требует полного или частичного отделения ногтевой пластины для получения биопсийного материала. Кроме того, морфологическая диагностика онихоматрикомы может быть затруднена в связи с тем, что на исследование могут быть доставлены фрагментированные образцы ткани с артифициальными повреждениями. Некоторые авторы отмечают, что онихоматрикома чаще возникает у женщин среднего возраста с пиком заболеваемости в пятом десятилетии жизни [3], другие авторы считают, что у лиц мужского и женского пола онихоматрикома развивается с одинаковой частотой [4]. Полагают, что онихомикоз может быть предрасполагающим фактором для возникновения онихоматрикомы (реактивная теория поражения), с другой стороны, онихоматрикома также может считаться предрасполагающим фактором для развития онихомикоза. В литературе описаны случаи сочетания онихоматрикомы с онихомикозом [5], а также приводятся сообщения о необычных клинических проявлениях этой опухоли, например в виде кожного рога или продольной меланонихии [6].

Клинически онихоматрикому дифференцируют с онихомикозом, фиброкератомой, околоногтевой фибромой, плоскоклеточной карциномой, болезнью Боуэна, обыкновенной бородавкой, продольной меланонихией, остеохондромой. Гистологически онихоматрикома может иметь сходство с фиброкератомой и околоногтевой фибромой.

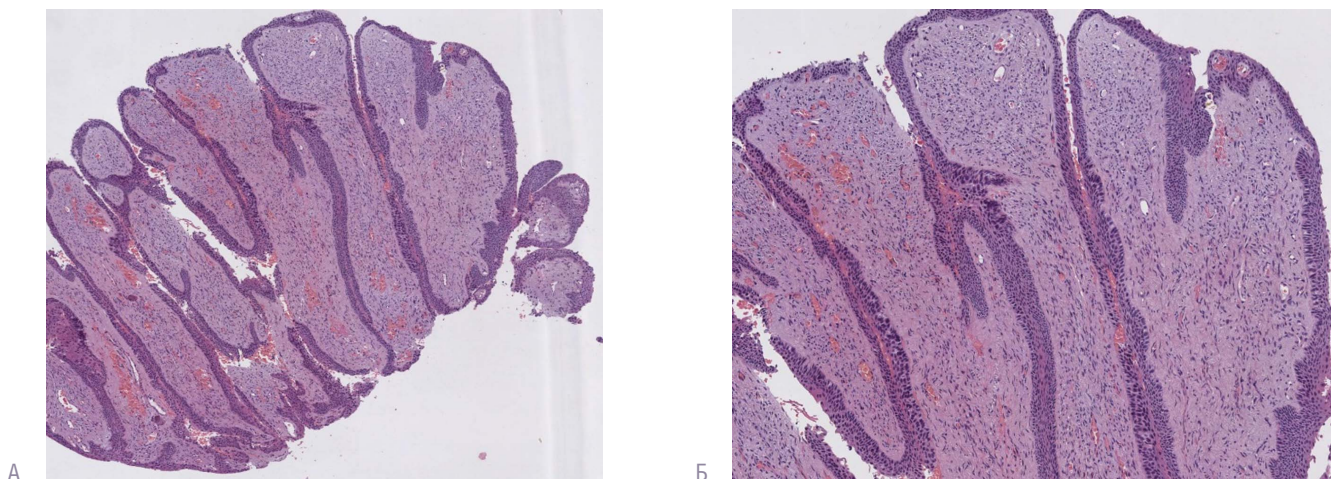


Рис. 1. Сосочковидные разрастания онихоматрикомы, образованные фиброзированной соединительнотканной стромой, выстланы несколькими рядами эпителиальных клеток матрикса ногтя

Fig. 1. Papillary-like growth areas of onychomatricoma, which are formed by a fibrotic connective tissue stroma, are lined with several layers of epithelial cells of the nail matrix

Заключение

Описанное наблюдение представляет клинический интерес, поскольку является редкой патологией кожи. В настоящее время онихоматрикома остается плохо изученной опухолью, в России случаи онихоматрикомы не описаны. В связи с медленным ростом и отсутствием

субъективных ощущений пациенты могут обращаться к врачу через несколько лет от момента появления. Несмотря на то что онихоматрикома изначально считалась доброкачественным поражением ногтей, некоторые авторы предполагают, что злокачественный потенциал этой опухоли не может быть полностью исключен. ■

Литература/References

1. Perrin C., Goettmann S., Baran R. Onychomatricoma: clinical and histopathologic findings in 12 cases. *J Am Acad Dermatol.* 1998;39(4 Pt 1):560–564.
2. Baran R., Kint A. Onychomatricoma. Filamentous tufted tumour in the matrix of a funnel-shaped nail: a new entity (report of three cases). *Br J Dermatol.* 1992;126:510–515.
3. Kint A., Baran R., Geerts M. L. The onychomatricoma: An electron microscopic study. *J Cutan Pathol.* 1997;24(3):183–188.
4. Tosti A., Piraccini B. M., Calderoni O., Fanti P. A., Cameli N., Varrotti E. Onychomatricoma: report of three cases, including the first recognized in a colored man. *Eur J Dermatol.* 2000;10:604–606.
5. Fayol J., Baran R., Perrin C., Labrousse F. Onychomatricoma with misleading features. *Acta Derm Venereol.* 2000;80:370–372.
6. Di Chiacchio N., Tavares G. T., Padoveze E. H., Bet D. L., Di Chiacchio N. G. Onychomatricoma. *Surg Cosmet Dermatol.* 2013;5(1):10–14.

Информация об авторах

Сергей Владимирович Лищук — к.м.н., заведующий Государственным научным центром Российской Федерации — Федеральный медицинский биофизический центр им. А. И. Бурназяна Федерального медико-биологического агентства России

Оксана Рахимовна Катунина* — д.м.н., врач-патологоанатом Государственного научного центра Российской Федерации — Федеральный медицинский биофизический центр им. А. И. Бурназяна Федерального медико-биологического агентства России; тел.: +7 (916) 540-17-30; e-mail: o.katunina@rambler.ru

Елена Алексеевна Дубова — д.м.н., врач-патологоанатом Государственного научного центра Российской Федерации — Федеральный медицинский биофизический центр им. А. И. Бурназяна Федерального медико-биологического агентства России

Константин Анатольевич Павлов — к.м.н., врач-патологоанатом Государственного научного центра Российской Федерации — Федеральный медицинский биофизический центр им. А. И. Бурназяна Федерального медико-биологического агентства России

Information about the authors

Sergey V. Lishchuk — Cand. Sci. (Med.), Head of the Russian State Research Center — Burnasyan Federal Medical Biophysical Center, Federal Medical and Biological Agency of Russia

Oksana R. Katunina* — Dr. Sci. (Med.), Pathologist, Russian State Research Center — Burnasyan Federal Medical Biophysical Center, Federal Medical and Biological Agency of Russia; tel.: +7 (916) 540-17-30; e-mail: o.katunina@rambler.ru

Elena A. Dubova — Dr. Sci. (Med.), Pathologist, Russian State Research Center — Burnasyan Federal Medical Biophysical Center, Federal Medical and Biological Agency of Russia

Konstantin A. Pavlov — Cand. Sci. (Med.), Pathologist, Russian State Research Center — Burnasyan Federal Medical Biophysical Center, Federal Medical and Biological Agency of Russia