

Липоидный некробиоз (болезнь Оппенгейма — Урбаха)

А.Н. Платонова, А.Л. Бакулев, Н.А. Слесаренко, А.В. Моррисон, А.А. Шабогина, А.В. Давыдова

Necrobiosis lipoidica (Oppenheim — Urbach disease)

A.N. PLATONOVA, A.L. BAKULEV, N.A. SLESARENKO, A.V. MORRISON, A.A. SHABOGINA, A.V. DAVYDOVA

об авторах:

А.Н. Платонова — ассистент кафедры кожных и венерических болезней ГБОУ ВПО «Саратовский ГМУ им. В.И. Разумовского» Минздрава России
А.Л. Бакулев — д.м.н., профессор, профессор кафедры кожных и венерических болезней ГБОУ ВПО «Саратовский ГМУ им. В.И. Разумовского» Минздрава России
Н.А. Слесаренко — д.м.н., профессор, профессор кафедры кожных и венерических болезней ГБОУ ВПО «Саратовский ГМУ имени В.И. Разумовского» Минздрава России
А.В. Моррисон — к.м.н., ассистент кафедры кожных и венерических болезней ГБОУ ВПО «Саратовский ГМУ имени В.И. Разумовского» Минздрава России
А.А. Шабогина — к.м.н., ассистент кафедры кожных и венерических болезней ГБОУ ВПО «Саратовский ГМУ имени В.И. Разумовского» Минздрава России
А.В. Давыдова — ассистент кафедры кожных и венерических болезней ГБОУ ВПО «Саратовский ГМУ имени В.И. Разумовского» Минздрава России

Описаны этиология, патогенез, клинические и патоморфологические критерии диагностики липоидного некробиоза, принципы терапии заболевания. Приведен случай собственного наблюдения.

Ключевые слова: **липоидный некробиоз, диагностические критерии, принципы терапии.**

Etiology, pathogenesis, clinical and pathomorphological criteria of diagnostics of necrobiosis lipoidica are described. The case of own supervision is presented.

Key words: **necrobiosis lipoidica, diagnostic criteria, principles of treatment.**

■ Липоидный некробиоз (ЛН) — редкий хронический дерматоз сосудисто-обменного характера. Представляет собой локализованное поражение кожи с отложением липоидов в тех участках дермы, где имеется дегенерация или некробиоз коллагена. Липоидный некробиоз может развиваться в любом возрасте. Болеют преимущественно женщины, дебют заболевания в основном наблюдается в возрасте 40—60 лет [1].

Впервые ЛН был описан Oppenheim в 1930 г., а изучив гистологическую картину пораженной кожи, Urbach в 1932 г. дал этому заболеванию название *necrobiosis lipoidica diabetorum* [2, 3].

ЛН на сегодняшний день недостаточно изучен. Предполагается, что центральное место в развитии заболевания имеет нарушение метаболических процессов, в частности гормонального, углеводного и

липидного обмена, оказывающих патологическое действие на сосуды.

Большинство имеющих в настоящее время данных свидетельствуют о том, что диабетическая ангиопатия лежит в основе липоидного некробиоза; причиной некроза коллагена в очагах поражения являются поражения сосудистой стенки, причем в первую очередь микроциркулярного русла, вызванные, возможно, не только циркулирующими в крови токсинами при сахарном диабете (E. Urbach, 1932), но и различными нейроэндокринными нарушениями, иммунными сдвигами (наличие в сыворотке больших циркулирующих иммунных комплексов) и др. [5].

Дезорганизация соединительной ткани и липоидные отложения в коже, по-видимому, носят вторичный характер и обычно выявляются в области дистрофи-

чески или некробиотически измененных волокон коллагена.

Связь липоидного некробиоза кожи с аллергией, инфекцией, гипертонической болезнью, длительным курением не доказана. У части больных возникновению липоидного некробиоза кожи предшествовали травмы (ушибы, укусы насекомых, царапины и др.) [4].

Гистологические изменения напоминают таковые при кольцевидной гранулеме, хотя имеют ряд характерных особенностей, и выявляются при окраске суданом. Эпидермис может быть нормальным или атрофичным, в местах изъязвления полностью отсутствует, изредка наблюдается вакуольная дистрофия базального слоя. Изменения в дерме распространяются на всю ее толщину и нередко затрагивают подкожную жировую клетчатку.

В очагах некроза преобладает дегенерация коллагеновых и эластических волокон, по периферии выявляются гистиоциты, клетки Лангерганса, эпителиоидные и гигантские клетки. В периваскулярном воспалительном инфильтрате также обнаруживаются эозинофилы и плазматические клетки. Лимфатические узлы содержат зародышевые центры, которые могут присутствовать в глубоких слоях дермы или подкожной жировой клетчатке. В очагах некроза обнаруживаются липиды и холестерин. В дерме присутствует муцин.

В кровеносных сосудах имеются характерные признаки диабетической микроангиопатии (фиброз и гиалиноз стенок, пролиферация эндотелия и тромбоз мелких сосудов). Количество капилляров увеличено, отмечается большое количество телеангиэктазий. Глубокие сосуды дермы утолщаются за счет пролиферации клеток эндотелия. В свежих очагах поражения преобладают периваскулярные и интерстициальные воспалительные инфильтраты, в длительно существующих — атрофия, образующаяся вследствие фиброза в дерме и подкожной жировой клетчатке (рис. 1) [4, 7—9].

Установлено (S. Miller и др.), что у пациентов без нарушения углеводного обмена преобладает гранулематозный тип, в то время как у больных диабетом — некробиотический тип [6].

У 18—20% больных кожные изменения появляются задолго (1—10 лет) до развития сахарного диабета. У 25—32% они развиваются одновременно с ним, у 55—60% больных сахарный диабет предшествует поражению кожи. Нельзя отметить прямой зависимости между тяжестью диабета, выраженностью и прогрессированием липоидного некробиоза [4]. Согласно статистическим данным, частота дерматоза среди больных сахарным диабетом не превышает 4%, в связи с чем в настоящее время диагноз звучит как липоидный некробиоз [5].

А.А. Каламарян и соавт. выделяют 4 клинические формы ЛН: классическая, по типу склеродермии, по типу кольцевидной гранулемы, поверхностно-бляшеч-

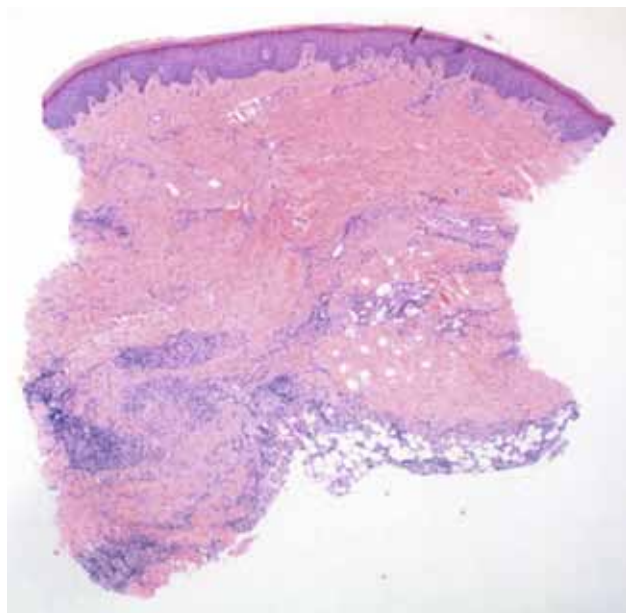


Рис. 1. Липоидный некробиоз. Гистологический препарат (окраска гематоксилином и эозином. Ув. 1:200. Courtesy of Dr M. Bamford, Dept. of Pathology, Leicester Royal Infirmary, Leicester, UK). × [14]

ная [6]. Авторы справедливо указывают, что эти разновидности являются стадиями одного процесса.

Склеродермоподобная форма встречается наиболее часто и характеризуется наличием на коже единичных, реже множественных бляшек, в которой можно выделить три стадии развития. Первая характеризуется появлением розовато-красных узелков конусовидной, чаще полусферической формы с гладкой поверхностью и перламутровым блеском. Вторая — образованием инфильтративных бляшек буровато-красного цвета с резко очерченными границами, размерами от 10-копеечной монеты до детской ладони. Весь очаг поражения возвышается над уровнем окружающей кожи; уже в этой фазе узелки, расположенные по краю очага, приобретают фиолетовые оттенки и возвышаются над уровнем его центральной части. Наконец, после длительного существования (от нескольких месяцев до 2—3 лет) заболевание переходит в третью, заключительную стадию, для которой характерно образование округлых бляшек, чаще неправильных очертаний с блестящей поверхностью, с запавшим желтовато-буроватым центром и слегка возвышающимся краем фиолетово-красного цвета. При пальпации очагов поражения определяется склеродермоподобное уплотнение в центральной части. Процесс заканчивается образованием рубцовой атрофии.

У подавляющего большинства больных очаги поражения множественные, локализируются на переднебоковых поверхностях голеней и голеностопных суставов; реже — на кистях, туловище, коже волосистой части головы.

ЛН типа кольцевидной гранулемы характеризуется наличием на различных участках кожного покрова очагов поражений округлых очертаний, диаметром 3—4 см и более, которые окружены по периферии валиком синюшно-красного или розовато-синюшного цвета с желтоватым оттенком, шириной 2—5 мм, состоящим из отдельных папулезных элементов. В центре очага кожа на вид слегка атрофична или не изменена.

Поверхностно-бляшечная разновидность ЛН характеризуется образованием на предплечьях и плечах, тыле кистей, животе, груди, спине очагов поражений округлых или неправильных фестончатых очертаний размерами от небольшой монеты до ладони взрослого и больше, розовато-желтоватого цвета, окаймленных фиолетово-красноватым или сиренева-то-розовым ободком шириной до 5—10 мм. Края бляшек резко очерчены, поверхность их гладкая, в центральной части — небольшое западение, уплотнение в основании бляшек отсутствует [6].

В результате травматизации кожи в очагах поражения могут возникать болезненные изъязвления. Язвы поверхностные, как правило, неправильных очертаний, края их зачастую мягкие, слегка подрыты, на поверхности язв отмечается серозно-геморрагическое отделяемое, при подсыхании которого образуются темно-коричневые корки.

Течение процесса хроническое, торпидное. Очаги поражения обычно не вызывают субъективных ощущений, кроме легкого зуда и стягивания. Лишь при изъязвлении могут появляться умеренная болезненность, жжение [10].

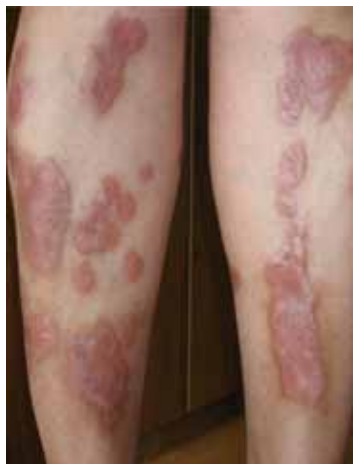Диагноз липоидного некробиоза основывается на клинических проявлениях и результатах гистологического исследования [11].

При подозрении на ЛН без явных признаков нарушения углеводного обмена необходимо определять характер сахарных кривых с целью раннего выявления сахарного диабета.

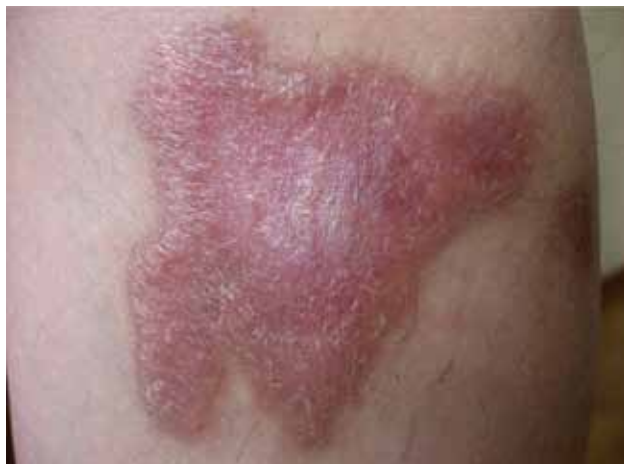Окклюзионные повязки с сильнодействующими кортикостероидами помогают многим больным, однако изредка провоцируют изъязвление [11]. Инъекции в очаг поражения триамцинолона (3—5 мг/мл) в растущую бляшку или в ее края, как правило, останавливают ее рост [12]. При образовании язв в большей части случаев достаточно консервативного лечения. При неэффективности иссекают всю бляшку с последующей трансплантацией кожи [13].

Приводим наше наблюдение

Пациентка Т., 46 лет, больна 10 лет, когда на месте травмы левой голени стала отмечать появление отека, а затем — уплотнение кожи. Изменения существовали в течение 2—3 мес. и бесследно разрешались без лечения. Последние три года очаги поражения постепенно увеличивались в размерах, приобретали темно-коричневый цвет, уплотнялись. В центральной части некоторых элементов развилась атрофия. Больная лечилась амбулаторно с диагнозом: узловатая эритема. Получала системные кортикостероидные препараты короткого действия, гипосенсибилизирующие средства, наружно — топические стероиды, компрессы, с незначительным улучшением. На протяжении последних 2 мес. пациентка отмечает появление свежих эффоресценций. Направлена на консультацию в клинику кожных и венерических болезней СГМУ. В анамнезе: ОРВИ, грипп, ангина, хронический холецистопанкреатит (вне обострения), артериальная гипертензия. Наследственный анамнез не отягощен.

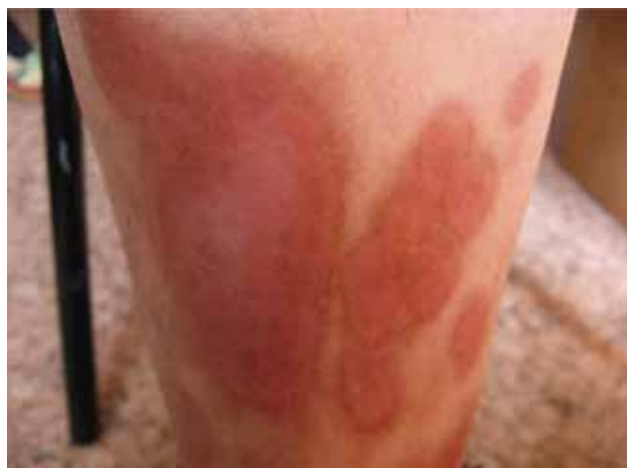

а

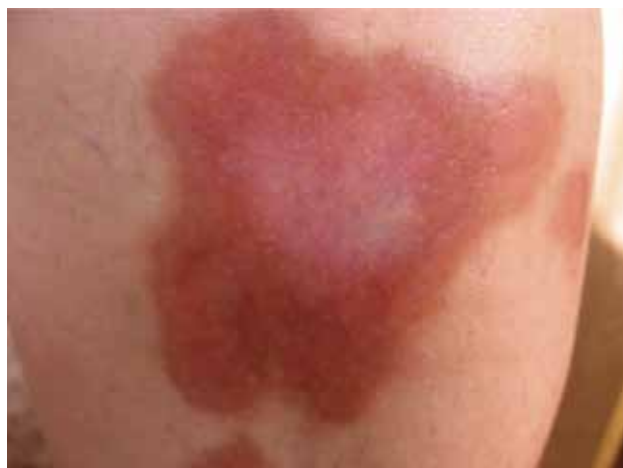

б

Рис. 2. Проявления ЛН на коже голени (а) и левого бедра (б)



а



б

Рис. 3. Поражение кожи голени (а) и левого бедра (б) спустя 1 мес. после лечения

При осмотре на передних поверхностях обеих голеней отмечаются симметрично расположенные уплотненные бляшки от 3 до 10 см в диаметре, слегка возвышающиеся над окружающей кожей округлых и овальных очертаний, с четкими границами. Элементы имеют багрово-синюшный цвет, поверхность блестящая, гладкая. Периферическая зона слегка возвышается над очагом поражения, в центральной части имеются участки атрофии желтовато-бурого цвета с телеангиэктазиями (рис. 2). При пальпации бляшки умеренно плотные. Субъективных ощущений нет. Общее состояние пациентки удовлетворительное.

Диагноз: липоидный некробиоз, классическая форма Оппенгейма — Урбаха.

У больной сахарный диабет не выявлен, однако уровень глюкозы в крови выше нормы (6,5 ммоль/л;

при исследовании глюкозы крови в течение суток показатели натощак — 4,9 ммоль/л, в 13 ч. — 5,8 ммоль/л, 16 ч. — 4,2 ммоль/л). Консультирована эндокринологом, поставлен диагноз: нарушение толерантности к углеводам.

Назначена терапия: топические стероиды под окклюзионную повязку 1 раз в сутки 14 дней, физиотерапевтическое лечение — биопротон № 12. Состояние кожного процесса у больной после лечения отражено на рис. 3.

Таким образом, приведенное наблюдение иллюстрирует трудности диагностики ЛН. Однако тщательно собранный анамнез, характерная клиническая картина и гистологические данные дают возможность своевременной диагностики этого редкого дерматоза. ■

Литература

- O'Toole EA, Kennedy U, Nolan JJ et al. Necrobiosis lipoidica: only a minority of patients have diabetes mellitus. *Br J Dermatol* 1999; 140: 283—6.
- Muller S.A., Winkelmann R.K. Necrobiosis lipoidica diabetorum. A clinical and pathological investigation of 171 cases. *Arch Dermatol* 1966; 93: 272—81.
- Oppenheim M. Eigentümliche disseminierte Degeneration des Bindegewebes der Haut bei einem Diabetiker. *Zentralbl Haut Geschlechtskr* 1930; 32: 179.
- Urbach E. Beiträge zu einer physiologischen und pathologischen Chemie der Haut; eine neue diabetische Stoffwechseldermatose: Necrobiosis lipoidica diabetorum. *Arch Dermatol Syph* 1932; 166: 273—85.
- Tony Burns, Stephen Beathnach, Neil Cox, Christopher Griffiths. *Rook's textbook of dermatology*. A John Wiley & Son, Ltd., Publication: 2010; 60: 60.12.
- Каламкарян А.А., Мордовцев В.Н., Трофимова Л.Я. Клиническая дерматология: редкие и атипичные дерматозы. Ереван. 1989; 339—343.
- Oikarinen A., Mörtenhumer M., Kallionen M., Savolainen E.R. Necrobiosis lipoidica: ultrastructural and biochemical demonstration of a collagen defect. *J Invest Dermatol* 1987; 88: 227—32.
- Alegre V.A., Winkelmann R.K. A new histopathologic feature of necrobiosis lipoidica diabetorum: lymphoid nodules. *J Cutan Pathol* 1988; 15: 75—7.
- Marchetti F, Gerarduzzi T, Longo F et al. Maturity-onset diabetes of the young with necrobiosis lipoidica and granuloma annulare. *Pediatr Dermatol* 2006; 23: 247—50.
- Фицпатрик Т., Джонсон Р., Вульф К. и др. *Дерматология: атлас-справочник*. М. 2007; 513—514.
- De la Torre C., Losada A., Cruces M.J. Necrobiosis lipoidica: a case with prominent cholesterol clefting and transepithelial elimination. *Am J Dermatopathol* 1999; 21: 575—7.
- Volden G. Successful treatment of chronic skin diseases with clobetasol propionate and hydrocolloid occlusive dressing. *Acta Derm Venereol (Stockh)* 1992; 72: 69—71.
- Cawley EP, Dingman RO. Necrobiosis lipoidica diabetorum: its surgical treatment. *Arch Dermatol Syphilol* 1951; 63: 764—7.
- Bamford M. Necrobiosis lipoidica diabetorum: a clinicopathologic study. *J Am Acad Dermatol* 2007; 18: 530.