交換輸血により救命しえた薬剤によると思われる劇症肝炎の1例

川崎医科大学　消化器内科
山本晋一郎，伏見　章
繁治健一，二木芳人
大橋勝彦，山下佐知子
平野　寛

（昭和53年10月11日受付）

Successful Treatment of Drug-induced Fulminant Hepatitis by Exchange Transfusion

Shinichiro Yamamoto, Akira Fushimi
Kenichi Shigezi, Yoshihito Niki
Katsuhiko Ohashi, Sachiko Yamashita
and Yutaka Hirano
Division of Gastroenterology, Department of Medicine,
Kawasaki Medical School

(Accepted on Oct. 11, 1978)

薬剤による劇症肝炎に対し交換輸血を行ない救命しえた．患者は29歳男性で感冒症状に対し抗生物質（ヘテロマイシン）およびサルファ剤（アプシード）の投与をうけ，2週後に全身の紅斑，発熱，皮膚瘙痒感，黄疸が出現した．好酸球増多も認め患者は肝性昏睡に陥った．2回の新鮮血による交換輸血（4,800 ml と 4,000 ml）により意識は完全に清明となった．肝生検では慢性活動性肝炎の像を示し，肝電顕像ではリポフスチン顆粒および小胞体の増加が観察された．

Successful treatment of fulminant hepatitis by exchange blood transfusion was reported. The patient was a 29 year-old male, who suffered from common cold and received medications of antibiotics (Heteromycin) and sulfadimethoxine (Abcid). Two weeks after ingestion, generalized erythema, pyrexia, itching of skin and jaundice were noted. Eosinophilia was also noted and the patient fell into hepatic coma soon. Exchange transfusion using fresh blood (4,800 ml and 4,000 ml, successively) recovered his consciousness completely. Liver biopsy showed chronic active hepatitis and electron microscopic examinations of biopsied liver revealed the increment of lipofuscin granules and endoplasmic reticulum.

はじめに

劇症肝炎は急性肝炎の最重症型で死亡率は極めて高く治療が困難であるとされている．今回我々は抗生物質等の服用後，発疹，発熱，好酸球増加を伴い肝性昏睡に陥った症例を経験し，交換輸血により救命しえたので報告する．

症　例

患　者：笠○繁○，29歳，男性，会社員

主　訴：意識障害

家庭歴：特記事項なし

既往歴：輸血（－），飲酒（－），2年前より風邪薬等で発疹を生じていた．

現病歴：昭和52年5月14日頃より感冒様症状が出現し，全身倦怠感，食欲不振があるため近医を受診し **Table 1** のような投薬を受けた．

Table 1 Drugs used before admission

1. Heteromycin (Triacethyloleandomycin + Chloramphenicol)
2. Abcid (Sulfadimethoxine)
3. Spaston (Diponium bromide)
4. Cholenal (Clofibrate)
5. Leftose (Lysozyme chloride)
6. Azunol (Sodium gualenate)
7. Alinamin F (Vitamin B_1)

5月23日には全身に風疹様の発疹が出現し，5月27日には黄疸を指摘され，翌日同病院に入院した．

入院時，37.5°C の発熱，全身の瘙痒感があり麻疹と診断された．5月29日に黄疸は増強し，38°C の発熱が持続し，5月30日には言語が不明瞭となり，意識レベルの低下が認められた．5月31日午前7時頃には全く応答がなくなり，完全な昏睡状態に陥ったため，同日川崎医大救急部に入院した．意識レベルの改善はなく肝性昏睡と診断されたため6月2日消化器内科へ転科した．

入院時現症：意識は昏迷状態で全身の皮膚は黄染し，側胸部に出血斑，下肢には蕁麻疹様の紅斑を認めた．全身の表在性リンパ節の腫大も認められた．心肺には異常なく，肺肝境界は第5肋間，肝は右季肋下1cm 触知し，硬度は軟，辺縁鈍で，表面平滑であった．脾は触知せず，脾濁音界の拡大も認めなかった．腹水および鼓腸は認められたが，病的反射はみられなかった．

入院時検査成績：**Table 2** に示すように，血清ビリルビンは 22.7 mg/dl と高度の黄疸があり，トランスアミナーゼは中等度増加，PTT の延長，フィブリノーゲンの低下を認めた．HBs 抗原および抗体はともに陰性であった．

Table 2 Laboratory data on admission

RBC 305×10^4	S. P. 5.9 g/dl
Hb 9.5 g/dl	B. S. 80 mg/dl
WBC 9700	A/G 0.73
N. band 5	Bil 22.7 mg/dl (D. 74.5%)
N. seg. 70	AlP 448 I. U./L
Eos 3	Chol 274 mg/dl
Lym 20	TTT 10
Mon 2	Alb 2.5 g/dl
Atyp. 1	Glb 3.4 g/dl
Platelet 27.3×10^4	ChE 108 I. U./dl
PPT 14.8 (12.1) sec	GPT 392 I. U./L
PTT 44.2 (27.9) sec	GOT 239 I. U./L
Fibrinogen 99 mg/dl	Crn 0.8 mg/dl
Urine	BUN 22 mg/dl
protein (+)	LDH 622 I. U./L
sugar (－)	Amm. 149 γ/dl
bilirubin(++)	HBs-Ag (－)
Sed. RBC 40–50/HPF	HBs-Ab (－)
	AFP 5 ng/ml>

入院後経過：臨床経過および肝機能検査成績等から劇症肝炎と診断し，6月2日および6月4日に各々 4,800 ml, 4,000 ml の新鮮血による交換輸血を施行した（**Fig. 1**）．2回目の交換輸血後より意識は清明となり，黄疸の著明な減少，トランスアミナーゼの低下が認められた．6月7日より吐血および下血をきたしたが，止血剤の投与等により3日後におさまった．全身にみられた紅斑も6月中旬には軽快したが，ステロイド剤の減量とともに6月16日には再び

出現した．その後7月18日から7月25日の間，9月19日から9月28日の間にも同様の紅斑がくりかえし出現し，同時にトランスアミナーゼの上昇が一過性に認められた．入院前にみられた好酸球増加は入院後に減少したものの紅斑の出現に一致して増加を示し，10月17日には28%と著明な好酸球増加を示した．

肝組織像：9月16日腹腔鏡下肝生検を行なった．肝は辺縁鈍，表面は比較的平滑で，左葉の一部に小陥凹がみられたが広汎な小葉の脱落は認められなかった．肝生検上グ鞘は拡張し，線維化および細胞浸潤は比較的強く，限界板の破壊も認められた（**Fig. 2**）．肝細胞の変化は著明ではないが一部に好酸体を認め（**Fig. 3**），クッパー細胞の増員および類洞内細胞浸潤も軽度観察された．

以上の所見より慢性活動性肝炎と診断された．

肝電顕像：肝生検組織の一部をグルタルアルデハイド-オスミウム固定後，酢酸ウラニルとクエン酸鉛の二重染色を施し，電顕にて観察した．肝細胞核には著変はないが，細胞質内にリポフスチン様顆粒の増加，ミトコンドリアの変形および

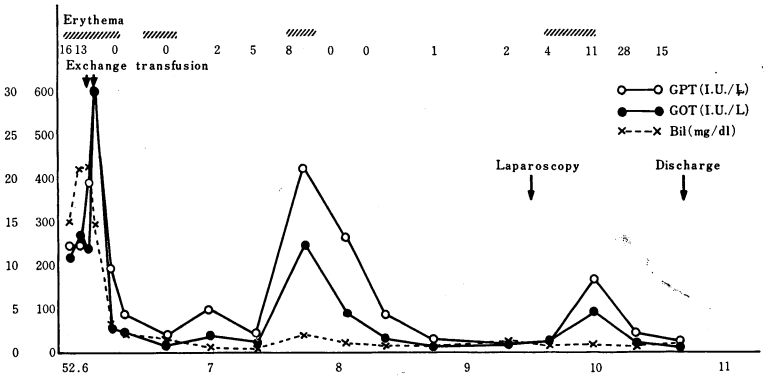

Fig. 1. Clinical course of the patient

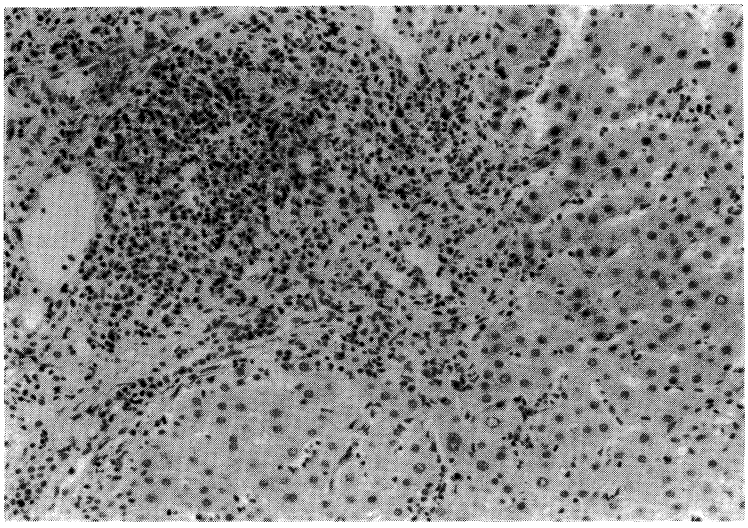

Fig. 2. Marked fibrosis and cell infiltration in the portal area are noted. Destruction of the limiting plate is also observed. H. E. 100×

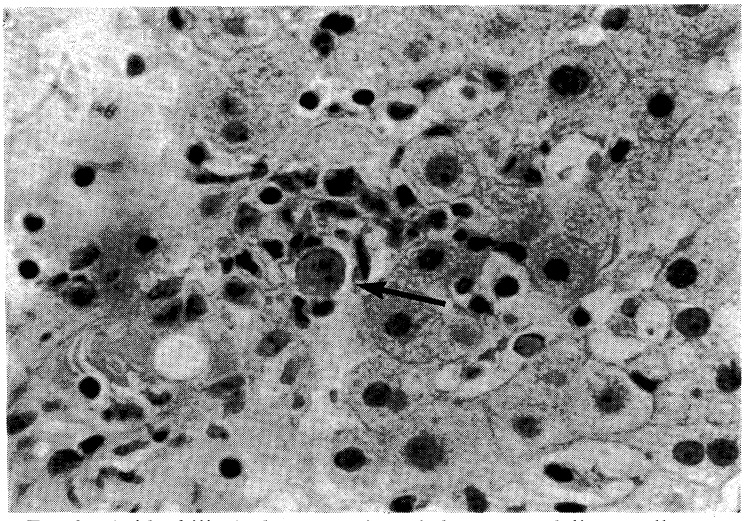

Fig. 3. Acidophilic body (arrow) and degenerated liver cells are seen in the centrilobular area. H. E. 400×

腫大があり (**Fig. 4**), 滑面小胞体の増加 (**Fig. 5**) もみられた.



Fig. 4. Lipofuscin granules and mitochondria are increased in number. 6000×

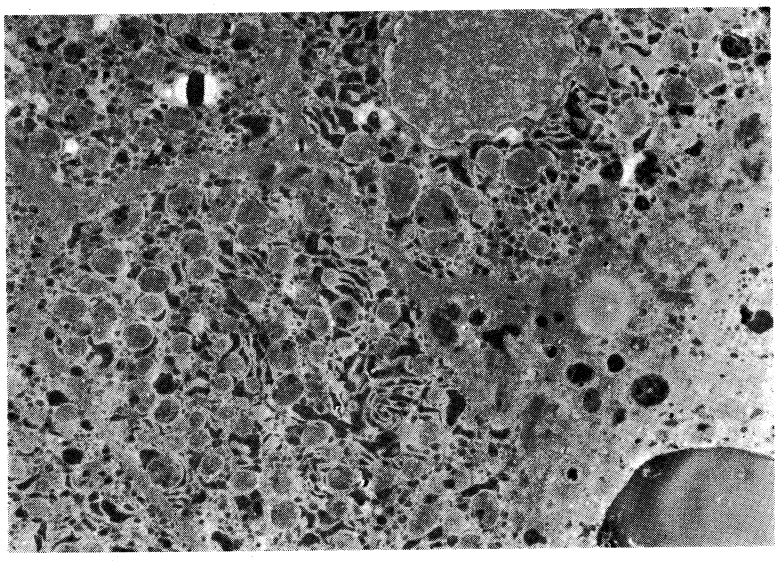

Fig. 5. Increased endoplasmic reticulum is noted. 6000×

考　　察

本症例は感冒様症状に対し抗生物質, サルファ剤等の投与をうけたのち, 約2週間で全身の発疹, 発熱, 黄疸, 好酸球増多をきたし, 急速な意識障害をおこした劇症肝炎例であり, HBs抗原は陰性で薬物の服用と密接な関連を有している点から, 薬剤性の劇症肝炎と診断した. 薬剤性肝障害の診断には「薬物と肝研究会」の試案[1]があり, ①薬物の服用後1—4週に肝機能障害の出現を認める, ②初発症状として発熱, 発疹, 皮膚瘙痒, 黄疸などを認める, ③末梢血において好酸球増多 (6%以上) を認める, ④再投与により肝障害の発現を認める, ⑤リンパ球培養試験が陽性である, の5項目があげられており, ①, ④または①, ⑤を満たすものを確診し, ①, ②または①, ③を疑診とするとしている. 本症例では入院前に投与された薬物のうちヘテロマイシンとアプシードがもっとも原因薬剤の可能性が高くこのうちのいずれかが原因となったと考えられる. しかしながらヘテロマイシンに対するリンパ球幼若化試験[2]は陰性であり, アプシードに対しては未だ実施していないためいずれとも確診しえなかったが上記①, ②, ③の条件を満たしており, 薬剤が原因となったことはほとんど疑いない. 鮫島ら[3]は最近50年間の本邦における薬物性肝障害例3,330例を集計し, エリスロマイシンエストレート, トリアセチルオレアンドマイシン, クロラムフェニコール, サルファ剤等が相当数を占めていると報告している. 一方, 小坂ら[4]は昭和49年1月より51年12

月までの3年間について全国より集計した劇症肝炎308例につきその原因を分析しウイルス性が49.5%，ハローセン4.8%，薬剤5.2%，その他40.5%という成績を報告しており，薬物によるものは少数にすぎない．また劇症肝炎の生存率は14.6%であり，救命が困難な病態であるが，交換輸血とステロイドの併用により生存率は22.6%に，また人工肝補助装置 charcoal hemoperfusion による救命率は21.1%と生存率の改善がみられつつある[5]．

我々は過去6例の劇症肝炎ないし亜急性肝炎例[6]を経験し，このうち交換輸血を行なった2例はいずれも意識改善効果を認めており，うち1例は入院後42日目に全身性真菌症で死亡したが肝性昏睡そのものは交換輸血により完全に覚醒した[7]．劇症肝炎に対する有効な治療法がない現状では，まず交換輸血を試みて，さらにステロイド剤，L-DOPA，ヘパリン療法さらに hemoperfusion 等を組み合わせることにより治療成績を改善することが期待される．

肝組織上，本症例は慢性活動性肝炎（発症後104日目）を示し，広汎な実質の壊死は伴っていなかったが，小坂らの報告[4]でも，劇症肝炎の生存例28例中 submassive necrosis を示したものは3例にすぎず，組織変化の軽度のものが相当数あった点が注目される．

ところで我々は現在までに **Table 3** に示すような3例の薬剤性肝障害例を経験している．すなわち経口避妊薬アノブラールによると思われるもの[8]，血栓溶解剤ウロキナーゼによる肝内胆汁うっ滞例[9]および本症例である．浪久ら[10]は薬剤投与から発症までの期間は2—5週が大部分を占め，血清ビリルビンは5 mg/dl以下が6%を占め，20 mg/dl を越えるものはほとんどなく，トランスアミナーゼも600単位以下のものが80%を占めていると報告している．我々の経験した症例もほぼ浪久らの報告と一致しているが，ウロキナーゼによるものは33.8 mg/dl とビリルビンは極めて高く，またトランスアミナーゼも600単位を越えていた．好酸球増多は浪久[10]によれば40%は正常値を示すとしているが，我々の3症例はいずれも好酸球増多がみられた．その他肝生検所見および肝電顕上各症例につき諸種の所見がみられ，薬剤によって臨床経過，検査所見，組織像等に相違があり興味深い点であると考えられた．

Table 3 Comparison of drug-induced hepatic impairments experienced in our laboratory.

Cases	44 y. F	44 y. M	30 y. M
Drugs	Anovlar	Urokinase	Heteromycin (TAO+CP) ?
Doses	50 tab.	450,000 u	several tab.
Jaundice	cholestatic	cholestatic	hepatocellular
Skin rash	—	—	+++
Bil (mg/dl)	9.7	33.8	22.7
GPT (I. U./L)	140	887	613
Eosinophil (%)	9	8	16
Liver biopsy	PBC ?	cholestasis	chronic active hepatitis
Liver EMS	bleb formation of microvilli cholesterol crystals	vesiculated SER changes of microvilli	lipofuscin (++)
Therapy	steroid	steroid	exchange transfusion steroid
Lymphocyte blast formation	negative	negative	to be done
Others	AMA (+++) IgM 848 mg/dl	—	—

結　　語

薬剤によると思われる劇症肝炎例に交換輸血を施し，救命しえた症例を呈示し，あわせて他の薬剤性肝障害例との比較検討をおこなった．

本論文の要旨は日本消化器病学会第28回中国・四国地方会（昭和52年12月10日，徳島）において発表した．

文　　献

1) 山本祐夫，溝口靖紘，山田 尚：薬物性肝障害．治療，59：1729—1734，1977．
2) 加登康洋：薬物性肝障害の診断における末梢血リンパ球培養法の意義．日消誌，70：565—574，1973．
3) 鮫島美子，水野孝子，笹川美年子，塩崎安子，龍見幸二：薬物性肝障害の臨床統計（第2報）—日本における過去50年間の薬物性肝障害例—．日消誌，73：1214—1221，1976．
4) 小坂淳夫，高橋善弥太：シンポジウム劇症肝炎をめぐる諸問題．日消誌，74：1403—1405，1977．
5) 井上 昇：人工肝補助装置，Medicina，15：1301—1303，1978．
6) 山本晋一郎，大橋勝彦，平野 寛，岡本定昭，山下貢司，中川定明：脳出血および肺出血で死亡した亜急性肝炎の1例．川医誌，2：99—102，1976．
7) 山本晋一郎，山下佐知子，大橋勝彦，平野 寛，柴田正彦：高アミラーゼ血症，低血糖を伴い全身性真菌症で死亡した劇症肝炎の1例．肝臓，18：759—764，1977．
8) 山本晋一郎，内藤紘彦，山下佐知子，大橋勝彦，平野 寛．抗ミトコンドリア抗体陽性を示したアノブラールによると思われる肝内胆汁うっ滞の1例．日消誌，74：1561—1566，1977．
9) 山本晋一郎，山下佐知子，大橋勝彦，平野 寛：ウロキナーゼによると思われる肝内胆汁うっ滞の1例．肝臓，19：183—188，1978．
10) 浪久利彦，山田隆治，山口毅一：薬剤性肝障害の診断．内科，39：395—399，1977．