





Farklı Oral Demir Preparatları Kullanımı Sonrası Gelişen Hipersensitivite Reaksiyonları

Development of Hypersensitivity Reactions after Using Different Oral Iron Preparations

Öner Özdemir¹ , Mustafa Büyükcavcı² 

Öz / Abstract

Oral demir preparatı kullanımıyla gastrointestinal yan etkiler sıklıkla gözlenmekle beraber literatürde hipersensitiviteye bağlı cilt reaksiyonları ve allerjik anjiyoödem nadiren bildirilmiştir. Burada kliniğimize başvuran dört hastada demir preparatı kullanımını takiben gelişen hipersensitivite reaksiyonlarını irdeleyerek alternatif oral preparatların kullanımı ile aldığımız cevapları inceledik. Demir tuzlarına karşı gelişen allerjiyi teşhis etmek için algoritmik olarak önce deri prik ve intradermal deri testleri sonrasında oral provokasyon uygulandı. Hastalarımızın ikisinde de oral alımı takiben hipersensitivite reaksiyonu tekrarladı. Demir preparatlarının oral alımı ile gözlemlediğimiz muhtemel IgE-aracılı hipersensitiviteye bağlı allerjik reaksiyonları demir preparatının formunu değiştirerek engelledik.

Anahtar Kelimeler: Demir, allerji, hipersensitivite, anafilaksi

Gastrointestinal side effects after using oral iron preparations have been usually observed, but skin reactions and allergic angioedema due to hypersensitivity have been rarely reported in the literature. We delineated 4 patients who were referred to us and who had shown hypersensitivity reactions following oral iron use, and their response to alternate oral iron preparations was evaluated. Initially prick and intradermal skin tests, and then oral provocations, were algorithmically performed in 4 patients to diagnose allergy to oral iron salts. Two of 4 cases showed hypersensitivity reactions after oral provocation. We were able to prevent the possible allergic reaction, which probably depends on IgE-mediated hypersensitivity, by simply changing the initial oral iron preparation to alternate one.

Keywords: Iron, allergy, hypersensitivity, anaphylaxis

Bu çalışma, 60. Türkiye Milli Pediatri Kongresi'nde (09-13 Kasım 2016, Antalya, Türkiye) ve 23. Türkiye Ulusal Allerji ve Klinik İmmünoloji Derneği Ulusal Kongresi'nde (8-12 Ekim 2016, Muğla, Türkiye) sunulmuştur.

ORCID IDs of the authors: Ö.Ö. 0000-0002-5338-9561; M.B. 0000-0002-9054-3134

¹Pediyatrik Allerji-İmmünoloji Bölümü, Sakarya Üniversitesi Eğitim ve Araştırma Hastanesi, Sakarya, Türkiye

²Pediyatrik Hematoloji- Onkoloji Bölümü, Sakarya Üniversitesi Eğitim ve Araştırma Hastanesi, Sakarya, Türkiye

Yazışma Adresi/Address for Correspondence:

Öner Özdemir
E-mail: oner.ozdemir.md@gmail.com

Geliş Tarihi/Received: 16.07.2017

Kabul Tarihi/Accepted: 06.11.2017

© Telif Hakkı 2018 Makale metnine istanbultipdergisi.org web sayfasından ulaşılabilir.

© Copyright 2018 by Available online at istanbulmedicaljournal.org

Giriş

Demir eksikliği anemisi (DEA) tüm dünyada süt çocukluğu ve çocukluk çağı anemisinin en önemli nedenidir (1). Çocukluk çağındaki anemi özellikle derin ve uzamışsa, davranışsal ve psikomotor gelişim üzerindeki etkisi tedaviye rağmen tamamen gerilemeyebilir (2). Bu nedenle ülkemizde de DEA çocukluk çağı tarama programına alınmış olup, tüm süt çocuklarında 4. aydan sonra oral demir preparatları başlanmaktadır. Demir eksikliği tedavi ve profilaksisinde oral ferrik [demir (III)] ve ferröz [demir (II)] demir preparatları kullanılmaktadır. Malabsorpsiyonu olan kişilerde de, parenteral preparatlar kullanılır. Sıklıkla parenteral/intravenöz demir preparatları, özellikle dekstran içeren, olan ürünlerde anafilaksiye kadar varan hipersensitivite (aşırı duyarlık) reaksiyonları bildirilmiştir (3, 4). Demir tuzlarını içeren oral preparatların kullanımı sonrası gastrointestinal yan etkiler (bulantı, epigastrik ağrı ve kabızlık vb.) sıklıkla bildirilmekle beraber, literatürde hipersensitiviteye bağlı cilt reaksiyonları (makulopapüler eritem, püstüler döküntü, fotodermatit vb.) ve allerjik anjiyoödem nadiren bildirilmiştir (5-10).

Intravenöz ve oral demir preparatlarında demirin kendisine karşı allerji çok nadir bildirilmişse de, daha çok içindeki ek (tatlandırıcı ve yardımcı) katkı maddelerine karşı gelişen allerji görülebilmektedir (6, 8, 11). Hipersensitivite bazen ferröz bazen de ferrik demir içeriğine ya da her ikisine birden gelişebilmektedir. Yine ferröz ya da ferrik preparatların kendi ve birbiri arasında çapraz reaksiyon verebilmekte olup, örneğin ferröz demir preparatları olan ferröz sülfat, ferröz askorbat, ferröz laktat ve ferröz fumarat'ın kendi aralarında bildirilmiştir (12). Demir preparatı kullanımı sonrası gelişen hipersensitivite reaksiyonları etyolojisinde ilaca bağlı gelişen IgE-ilişkili immüno-lojik yanıt rol oynamaktadır. Demir preparatlarına aşırı duyarlık ya da tolerans; deri testleri ve provokasyon testleri ile belirlenebilmektedir (6, 11, 12). Burada, kliniğimize başvuran, 4 değişik hastada oral demir preparatı kullanımını takiben gelişen hipersensitivite reaksiyonlarını irdeleyerek farklı oral preparatın kullanımı ile aldığımız cevapları değerlendirip bu hastalarda izlenecek yaklaşımı belirlemeye çalıştık.

Olgu Sunumu 1

2 yaş 7 aylık kız hasta DEA tanısı ile demir (II) glisin sülfat kompleks (Ferrostanol®) kullanımı sonrası göz etrafında ve dudakta hafif şişlik ve ürtikeryal döküntü şikayeti ile başvurdu (Resim 1). Hastanın özgeçmiş ve soygeçmişinde özellik olmayıp, daha önce ilaç allerjisi öyküsü de yoktu ve hiç

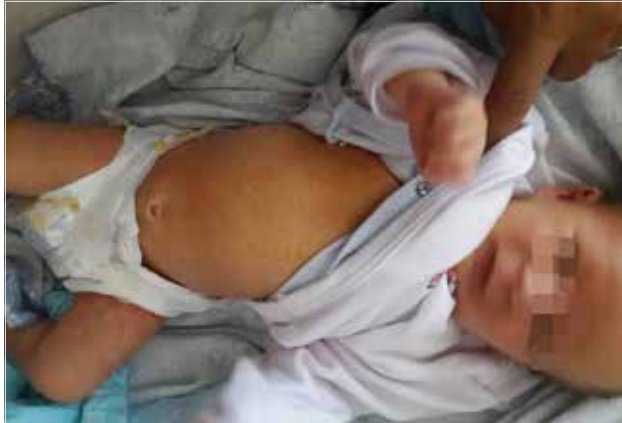demir preparatı kullanmamıştı. Hastada deri testlerinin negatifliği sonrasında, gözlem altında aynı preparat verildiğinde üçüncü saatinde yüzde anjiyoödem görülmesi üzerine preparat değiştirilerek demir (III) hidroksit polimaltoz (Ferrum Hausmann®) süspansiyon tedavisine geçildi. Artırılarak verilen dozlar sonrası, takibinde herhangi bir allerjik reaksiyon görülmedi. Bu çalışmaya katılan hastanın ailesinden sözlü onam alınmıştır.

Olgu Sunumu 2

2 ay 20 günlük prematüre olarak doğan erkek olgu DEA profilaksisi amacıyla demir (III) hidroksit polimaltoz kompleksi içeren (Vegaferon®) damla kullanımını takiben karnında eritem ve yer yer ürtikeriyal döküntü nedeniyle getirildi. Daha önce Devit3 damla dışında ilaç kullanım öyküsü ve allerji öyküsü yoktu. Hastanın negatif saptanan deri testleri sonrasında gözlem altında aynı demir preparatını tekrarlayan kullanımlarında tüm vücutta yaygın ürtikeriyal plaklar görülmesi üzerine preparat değiştirildi. Artan dozlarda demir (II) glisin sülfat kompleksi (Ferrosanol®) damla verilmesine geçildi. Takibinde herhangi bir allerjik reaksiyon görülmedi (Resim 2). Bu çalışmaya katılan hastanın ailesinden sözlü onam alınmıştır.



Resim 1. Oral demir (II) glisin sülfat kompleksi (Ferrosanol®) şurup kullanımı sonrası kız çocuğunun dudaklarında gelişen anjiyoödem



Resim 2. Demir (III) hidroksit polimaltoz kompleksi (Vegaferon®) damla kullanımı sonrasında gelişen ciltte eritematöz döküntü

Olgu Sunumu 3

13 aylık erkek hasta DEA tedavisi için başlanan demir (III) hidroksit polimaltoz (Ferrum Hausmann®) süspansiyon kullanımı sonrası ürtikeriyal döküntü geliştirmişti. Özgeçmişinde 4 aylıkken profilaksi amacıyla aynı demir preparatının damla formunu kullanımını takiben ürtiker geliştirmesi üzerine bir daha demir damlası kullanmamıştı. Hastaya kullanılması planlanan demir (II) glisin sülfat kompleksi (Ferrosanol®) şurup ile deri testlerinin negatif bulunması üzerine, artan dozlarda provokasyon şeklinde verildiğinde reaksiyon gözlenmedi. Tedavinin takibinde de herhangi bir reaksiyon görülmedi. Bu çalışmaya katılan hastanın ailesinden sözlü onam alınmıştır.

Olgu Sunumu 4

12 yaşında kız çocuğuna DEA saptanması üzerine demir (III) hidroksit polimaltoz (Ferrum Hausmann®) başlanılmıştı. İlaç kullanımı sonrasında dudak, yüz ve gözde oluşan hafif anjiyoödemden şikâyet etmekteydi. Özgeçmiş ve soygeçmişinde özellik olmayan hastanın, deri ve provokasyon testleri aynı ilaç ile negatif olduğu ve ilaçla artan dozlarda da gözetim altında reaksiyon olmadığı görüldüncü, aynı ilacın devamına karar verildi. Daha sonraki poliklinik takiplerinde de sorun bildirmedi ve DEA tedavisi aynı ilaç ile tamamlandı. Bu çalışmaya katılan hastanın ailesinden sözlü onam alınmıştır.

Tartışma

Demir tuzları düşük moleküler ağırlıklı olup yüksek ağırlıklı moleküllere bağlanarak immün sistem tarafından tanınır hale gelirler. Ferrik demir tuzları molekülün en stabil formu olup diğer makromoleküllere daha az oranda bağlanır ve bu yüzden daha az allerjenik olurlar. Yine ferrik formların ferröz formlara göre daha az emildiği bilinir bu da daha az allerjik reaksiyonun görülmesine katkı sağlayabilir (11-13). Literatür bilgisinin aksine dört hastamızın üçünde iki değişik ferrik preparatla reaksiyon görülmüştür.

Demir preparatlarına karşı gelişen erken tip aşırı duyarlılık reaksiyonlarını teşhis etmek için algoritmik olarak hastalarımızı prik ve intradermal deri testleri ve oral provokasyona tabi tuttuk. Olgularımızda, ilacın kendisi veya değiştirilip yerine verilmesi düşünülen oral ferröz veya ferrik demir preparatları ile prik testi 10 mg/mL, intradermal test: 0.01 mg/mL ve 0.1 mg/mL demir içeren dozlarda uygulandı. Deri testlerinin negatif sonuçlanması üzerine ağızdan provokasyon testleri yapıldı. Ferröz ve ferrik preparatlar ile 20 mg (5mg elemental demir), 100 mg (25 mg elemental demir) 250 mg (50 mg elemental demir) dozlarında 30 dakika arayla provokasyon denendi (14). İki hastamızda ilacın hipersensitiviteye yol açtığı deri ve provokasyon testleriyle belirlendikten sonra, alternatif ilaç ile önce provokasyon yapıp güvenle kullanıldı. Üçüncü olguda, iki kere aynı ilaçla reaksiyon görüldüğünden testler riskli olabileceğinden direkt olarak kullanılacak ilaçla provokasyon yapıp duyarlılık görülmedi. Dördüncü olguda, şikâyete rağmen aynı ilaç testler sonrası güvenli bulunup değiştirilmeden kullanımına devam edildi.

Demir preparatlarında demirin kendisine olduğu kadar, içeriğindeki katkı (eksipiyant) maddelerinden olan boyalara (Sunset yellow: günbatımı sarısı vb.) karşı da aşırı duyarlılık reaksiyonları

bildirilmiştir (8). Çalışmamızda hastalarımızın kullandığı demir preparatlarının güncel ilaç rehberlerine (vademekum) ve ilaçların tanıtıldığı değişik websitelerine göre içerikleri şöyle idi. Vegaferon® damla: demir (III) hidroksit polimaltoz, sakkaroz, metil paraben, propil paraben, krem esansı, sodyum hidroksit; Ferrum Hausmann® şurup: demir (III) hidroksit polimaltoz, şeker, sorbitol, Nipagin M, Nipasol, krem esansı R22, sodyum hidroksit; Ferrosanol® damla: ferro glikokol (ferröz) sülfat, sorbitol, sakkarin, sülfirik asit, portakal esansı (etanollü) içeriyordu.

Vakalarımızın kullandığı preparatların içinde ortak olarak krem esansı, sodyum hidroksit ve sorbitol vardı. İntravenöz demir preparatına bağlı hipersensitivite reaksiyonlarında içeriğindeki dekstran sorumlu tutulmaktadır (3, 4, 11, 13). Oral preparatlarla ilgili bir veri olmamakla beraber, olgularımızda yukarıdaki üç maddeden herhangi birine bağlı gelişebileceğini düşünmekteyiz. Dördüncü olguda doğrulanamamasına rağmen, hastalarımızın üçünde de oral demir preparat alımını takiben hipersensitivite reaksiyonu gelişmişti. Eksipiyantlarla (katkı maddeleri) ile test etme imkânımız olmamasına rağmen, içeriği ve kuvveti değişen demir preparatlarında sorun olmaması daha çok bu sonucu düşündürmüştür.

Demir preparatlarına karşı allerjik reaksiyon gelişme durumunda, desensitizasyon protokolleri kullanılmak zorunda kalınabilir (6, 15, 16). Fakat özellikle oral demir preparatlarında tolerans gelişebilmesi bazen Ortega ve ark. (17) bildirdiği gibi 4 günde bile gelişen reaksiyondan ötürü tedavi dozuna ulaşılammış; de Barrio ve ark. (6) ise 18 günde tedavi dozuna ulaşmış ve hızlıca desensitizasyon mümkün olmamıştır. Parenteral preparatlar için birkaç saatlik desensitizasyon protokolleri Rodríguez-Jiménez ve ark. (10) tarafından tanımlanmıştır. Bu yüzden oral preparatla karşılaşılan allerjik reaksiyonlarda parenteral desensitizasyonun tercih edildiği de olmuştur. Desensitizasyon öncesinde antihistaminik, kortikosteroid, ve montelukast hatta bazen asetil salisilik asidin kullanıldığı bildirilmiştir (3, 11, 14-18). Olgularımızın hiçbirinde içeriği ve kuvveti değiştirilmiş preparatla riskli ve uzun süren desensitizasyona ihtiyaç kalmamıştır.

Hastalarımızda preparat değişikliği yaparken preparat içeriğindeki demir kuvvetinin -iki ya da üç değerlikli- ve katkı ve boya (eksipiyant) maddelerinin farklı olmasına dikkat ederek olguların sorununu çözmüş olduk. İki olguda demir (III) preparatı demir (II) preparatına, bir olguda da demir (II) preparatı demir (III) preparatına değiştirilerek güvenle uygulanabildi. Bu deneyimlerimiz, güncel literatürle de uyumluydu. Türkiye'den bildirilen bir çalışmada ferröz preparatlara alerji geliştiğinde, ferrik preparatın tolere edilebileceği gösterilmiştir (12).

Sonuç olarak; DEA profilaksi ve tedavisi amacıyla kullanılan farklı hastalardaki değişik oral demir preparatları ile gözlemlediğimiz IgE-aracılı hipersensitivite mekanizmasına bağlı allerjik reaksiyonları oral demir preparatının tipini değiştirerek engelledik. Aneminin derinliği ve tedavideki preparatın zaruriliği değerlendirilerek öncelikli ve pratik olarak içeriği farklı preparatlar desensitizasyon öncesi denenmeli ardından uygun tedavi yaklaşımı belirlenmelidir.

Hakem Değerlendirmesi: Dış Bağımsız.

Yazar Katkıları: Fikir - Ö.Ö., M.B.; Tasarım - Ö.Ö., M.B.; Denetleme - Ö.Ö., M.B.; Kaynaklar - Ö.Ö.; Malzemeler - Ö.Ö.; Veri Toplanması ve/veya İşlemesi - Ö.Ö.; Analiz ve/veya Yorum - Ö.Ö., M.B.; Literatür taraması - Ö.Ö.; Yazıyı Yazan - Ö.Ö.; Eleştirel İnceleme - M.B.

Çıkar Çatışması: Yazarların beyan edecek çıkar çatışması yoktur.

Finansal Destek: Yazarlar bu çalışma için finansal destek almadıklarını beyan etmişlerdir.

Informed Consent: Verbal informed consent was obtained from parents of the patients who participated in this study.

Peer-review: Externally peer-reviewed.

Author contributions: Concept - Ö.Ö., M.B.; Design - Ö.Ö., M.B.; Supervision - Ö.Ö., M.B.; Resource - Ö.Ö.; Materials - Ö.Ö.; Data Collection and/or Processing - Ö.Ö.; Analysis and/or Interpretation - Ö.Ö., M.B.; Literature Search - Ö.Ö.; Writing - Ö.Ö.; Critical Reviews - M.B.

Conflict of Interest: Authors have no conflicts of interest to declare.

Financial Disclosure: The authors declared that this study has received no financial support.

Kaynaklar

1. Panagiotou JP, Douros K. Clinicolaboratory findings and treatment of iron-deficiency anemia in childhood. *Pediatr Hematol Oncol* 2004; 21: 521-34. [\[CrossRef\]](#)
2. de Andraca I, Castillo M, Walter T. Psychomotor development and behavior in iron-deficient anemic infants. *Nutr Rev* 1997; 55:125-32. [\[CrossRef\]](#)
3. Morales Mateluna CA, Scherer Hofmeier K, Bircher AJ. Approach to hypersensitivity reactions from intravenous iron preparations. *Allergy* 2017; 72: 827-30. [\[CrossRef\]](#)
4. Bailie GR, Clark JA, Lane CE, Lane PL. Hypersensitivity reactions and deaths associated with intravenous iron preparations. *Nephrol Dial Transplant* 2005; 20: 1443-9. [\[CrossRef\]](#)
5. Choulis NH, Dukes MNG. Metals. In: Dukes MNG and Aronson JK, eds. *Meyler's side effects of drugs*. Amsterdam: Elsevier, 2000; 683-713.
6. de Barrio M, Fuentes V, Tornero P, Sánchez I, Zubeldia J, Herrero T. Anaphylaxis to oral iron salts. desensitization protocol for tolerance induction. *J Investig Allergol Clin Immunol* 2008; 18: 305-8.
7. Kawada A, Hiruma M, Noguchi H, Kimura M, Ishibashi A, Banba H, et al. Photosensitivity due to sodium ferrous citrate. *Contact Dermatitis* 1996; 34: 77. [\[CrossRef\]](#)
8. Rogkakou A, Guerra L, Scordamaglia A, Canonica GW, Passalacqua G. Severe skin reaction due to excipients of an oral iron treatment. *Allergy* 2007; 62: 334-5. [\[CrossRef\]](#)
9. Ito A, Nomura K, Hashimoto I. Pustular drug eruption induced by ferrous fumarate. *Dermatology* 1996; 192: 294-5. [\[CrossRef\]](#)
10. Rodríguez-Jiménez B, Domínguez-Ortega J, Nu-ez-Acevedo B, Cava-Sumner B, Kindelan-Recarte C, Montojo-Guillén C. Rapid iron desensitization after generalized urticaria and facial angioedema. *J Investig Allergol Clin Immunol* 2014; 24: 69-71.
11. Rampton D, Folkersen J, Fishbane S, Hedenus M, Howaldt S, Locatelli F, et al. Hypersensitivity reactions to intravenous iron: guidance for risk minimization and management. *Haematologica* 2014; 99: 1671-6. [\[CrossRef\]](#)
12. Yılmaz O, Erkasar Cıtaç F. A case report with hypersensitivity to ferrous but tolerance of ferric iron salts. *J Allergy Clin Immunol Pract* 2016; 4: 343-4. [\[CrossRef\]](#)

13. Fletes R, Lazarus JM, Gage J, Chertow GM. Suspected iron dextran-related adverse drug events in hemodialysis patients. *Am J Kidney Dis* 2001; 37: 743-9. [\[CrossRef\]](#)
14. Celik GE. ilaç aşırı duyarlılık reaksiyonlarına yaklaşım. Ulusal rehber. Ankara: Bilimsel Tıp Yayınevi; 2014.
15. Alam MG, Krause MW, Shah SV. Parenteral iron therapy: beyond anaphylaxis. *Kidney Int* 2004; 66:457-8. [\[CrossRef\]](#)
16. Monaghan MS, Glasco G, St John G, Bradsher RW, Olsen KM. Safe administration of iron dextran to a patient who reacted to the test dose. *South Med J* 1994; 87: 1010-2. [\[CrossRef\]](#)
17. Ortega N, Castillo R, Blanco C, Alvarez M, Carrillo T. Oral iron cutaneous adverse reaction and successful desensitization. *Ann Allergy Asthma Immunol* 2000; 84: 43-5. [\[CrossRef\]](#)
18. Demir S, Olgac M, Unal D, Gelincik A, Colakoglu B, Buyukozturk S. A practical and successful desensitization protocol for immediate hypersensitivity reactions to iron salts. *Int Arch Allergy Immunol* 2014; 165: 100-3. [\[CrossRef\]](#)

Cite this article as: Özdemir Ö, Büyükavcı M. Development of Hypersensitivity Reactions after Using Different Oral Iron Preparations. *İstanbul Med J* 2018; 19: 168-71.

Copyright of Istanbul Medical Journal is the property of Istanbul Training & Research Hospital and its content may not be copied or emailed to multiple sites or posted to a listserv without the copyright holder's express written permission. However, users may print, download, or email articles for individual use.