

UNIVERSITÉ DU QUÉBEC

MÉMOIRE PRÉSENTÉ À  
L'UNIVERSITÉ DU QUÉBEC À TROIS-RIVIÈRES

COMME EXIGENCE PARTIELLE  
DE LA MAÎTRISE EN SCIENCES DE L'ACTIVITÉ PHYSIQUE

PAR  
MARIE-PHILIPPE MERCIER

COMPARAISON DE L'EFFICACITÉ DES INJECTIONS D'EAU SALINE  
PHYSIOLOGIQUE ET  
D'ANESTHÉSANT LOCAL DANS LE TRAITEMENT DES CORS PLANTAIRES  
RÉFRACTAIRES, UNE ÉTUDE PILOTE

1<sup>er</sup> AOÛT 2019

Université du Québec à Trois-Rivières

Service de la bibliothèque

Avertissement

L'auteur de ce mémoire ou de cette thèse a autorisé l'Université du Québec à Trois-Rivières à diffuser, à des fins non lucratives, une copie de son mémoire ou de sa thèse.

Cette diffusion n'entraîne pas une renonciation de la part de l'auteur à ses droits de propriété intellectuelle, incluant le droit d'auteur, sur ce mémoire ou cette thèse. Notamment, la reproduction ou la publication de la totalité ou d'une partie importante de ce mémoire ou de cette thèse requiert son autorisation.

# UNIVERSITÉ DU QUÉBEC À TROIS-RIVIÈRES

## MAÎTRISE EN SCIENCES DE L'ACTIVITÉ PHYSIQUE

Ce mémoire a été dirigé par :

---

Vincent Cantin, Directeur de recherche, Ph.D, Université du Québec à Trois-Rivières

---

Magali Brousseau-Foley, MD, MSc, DPM, CCMF, Université du Québec à Trois-Rivières

Jury d'évaluation de ce mémoire :

---

Vincent Cantin, Directeur de recherche, Ph.D, Université du Québec à Trois-Rivières

---

Maryse Beaumier, Ph.D, Université du Québec à Trois-Rivières

---

Olivier Hue, Ph. D, Université du Québec à Trois-Rivières

# RÉSUMÉ

## **Introduction:**

Le cor plantaire (CP) est une lésion hyperkératosique consistant en un épaissement de forme conique de la couche cornée de la peau. La prévalence de cette affection dermatologique chez les personnes âgées de plus de 65 ans est estimée entre 51 et 68% (Dunn et al., 2004; Helfand, 2004; Spink et al., 2009). Actuellement, les traitements offerts aux sujets présentant un CP douloureux et réfractaire, qu'ils soient conservateurs ou invasifs, sont peu satisfaisants n'offrant pas de réduction suffisante ou permanente des symptômes. Bien que le traitement le plus utilisé soit le débridement chirurgical conservateur, celui-ci procure un soulagement temporaire de quelques semaines à quelques mois (Landorf et al., 2013; Redmond et al., 1999). Des traitements chirurgicaux ont également été étudiés, par contre, il a été démontré que ceux-ci peuvent mener à des lésions de transfert (Balkin, 2005; Freeman, 2002; Grouios, 2004; Saipoor, Maher, & Hogg, 2018). Les sujets atteints doivent donc recommencer à consulter pour la même pathologie.

## **Objectifs :**

L'objectif de l'étude est d'évaluer la faisabilité et l'efficacité à court et long termes de quatre traitements différents, comprenant le débridement chirurgical conservateur seul ou combiné à l'insertion d'une aiguille, l'injection sous-cutanée d'eau saline physiologique (ESP) ou de lidocaïne 2%, sur l'intensité de la douleur de sujets présentant un CP douloureux et récurrent suite à un traitement de première intention. L'hypothèse primaire est que ces traitements sont faisables et sécuritaires. L'hypothèse secondaire est que les injections sous-cutanées, quelle que soit leur nature, diminuent la douleur causée par le CP sur une plus longue période de temps comparativement au débridement chirurgical conservateur seul et à l'insertion d'une aiguille.

**Méthode :**

Pour comparer chacune des options de traitement, une étude randomisée contrôlée à simple insu comprenant 40 individus répartis dans quatre groupes a été effectuée. Tous les participants ont bénéficié d'un débridement chirurgical conservateur et trois des quatre groupes ont obtenu en plus l'un des traitements à l'essai. Les individus ont reçu quatre fois le même traitement à quatre semaines d'intervalle. À chaque début de visite, chaque participant a complété l'échelle visuelle analogue de la douleur (VAS) et le questionnaire Foot Function Index Révisé (Budiman-Mak, Conrad, Mazza, & Stuck, 2013) (FFI-R) traduit en français, soit un questionnaire de 23 questions pour quantifier les limitations fonctionnelles et les inconforts reliés à une problématique podiatrique. Ces outils ont également été remplis durant une entrevue téléphonique 6 mois après la première intervention. La largeur, la longueur et la profondeur des lésions ont également été mesurées avant chaque traitement. Des ANOVA à mesures répétées ont permis de comparer les effets des quatre différents traitements sur la douleur ressentie et la capacité fonctionnelle, ainsi que sur l'apparence des lésions à chaque traitement et 6 mois après la première rencontre.

**Résultats :**

Les analyses ne montrent aucun effet Expérimental pour la douleur ressentie sur l'échelle VAS ( $p = 0.25$ ), le score FFI-R ( $p = 0.48$ ), la largeur du CP ( $p = 0.65$ ), la longueur du CP ( $p = 0.78$ ) et la profondeur du CP ( $p = 0.31$ ). Les ANOVA à mesures répétées ont révélé un effet Temps sur le score VAS ( $p < 0.001$ ), le score FFI-R ( $p < 0.001$ ), la largeur du CP ( $p < 0.001$ ), la longueur du CP ( $p = 0.001$ ) et la profondeur du CP ( $p < 0.001$ ). Aucun effet d'interaction entre les facteurs

Temps et Groupe sur le score VAS ( $p= 0.35$ ), le score FFI-R ( $p = 0.52$ ), la largeur du CP ( $p = 0.20$ ), la longueur du CP ( $p = 0.26$ ) et la largeur du CP ( $p = 0.19$ ) n'a été relevé.

### **Conclusion :**

Dans cette étude, les traitements par insertion d'une aiguille, par injection d'eau saline physiologique ou par injection de lidocaïne chez des sujets présentant un CP réfractaire sont faisables et sécuritaires sans être plus efficaces que le débridement chirurgical seul après 6 mois de suivi. Des tendances non-significatives ont par contre été observées. Plusieurs participants ont évoqué une forte douleur provoquée lors de l'insertion de l'aiguille et lors de l'injection. Il est primordial d'adresser la douleur au sein d'un protocole démontré scientifiquement avant que les options de traitement dans cette étude soient considérées dans des projets à plus grande échelle.

## ABSTRACT

### **Aim :**

The purpose of this study was to determine the feasibility and to compare conservative sharp debridement, needle insertion, saline injection and lidocaine injection in intractable plantar keratosis (IPK) treatment. Pain, foot function and appearance were the dependent variables.

### **Method:**

A randomised single blind study with 40 participants divided in four groups compared four treatment combinations. All groups first received a sharp scalpel debridement and three of them received one of the following combinations: with a needle insertion, with a physiological saline water injection or with a lidocaine 2% plain injection. All participants obtained the same treatment four times at four-week intervals. Every visit, Visual Analog Scale (VAS), Foot Function Index (FFI) and measures of the IPK were evaluated. On the long term, VAS and FFI were also completed six months after the first visit. Data extracted were evaluated.

### **Results:**

No main effect of Group was observed for any of the clinical outcomes: pain felt on VAS ( $p = 0.25$ ), FFI-R score ( $p = 0.48$ ), IPK's width ( $p = 0.65$ ), IPK's length ( $p = 0.78$ ) and IPK's depth ( $p = 0.31$ ). The analysis revealed a Time effect on VAS ( $p < 0.001$ ), FFI-R score ( $p < 0.001$ ), IPK's width ( $p < 0.001$ ), IPK's length ( $p = 0.001$ ) and IPK's depth ( $p < 0.001$ ). Similarly, no Group x Time interaction was found on VAS ( $p = 0.35$ ), FFI-R score ( $p = 0.52$ ), IPK's width ( $p = 0.20$ ), IPK's length ( $p = 0.26$ ) and IPK's depth ( $p = 0.19$ ).

**Conclusion:**

In this study, we showed that treatment by needle insertion, physiological saline water injection or lidocaine injection on patient suffering of a chronic IPK is feasible, safe and had demonstrated a tendency to diminish pain intensity compared to scalpel debridement alone, but we found no statistically significant effect. The pain provoked by needle insertion and injection treatments must be addressed with a scientifically proven protocol to make it more comfortable for patients before these treatments could be considered in further studies.



## TABLE DES MATIÈRES

RÉSUMÉ .....	iii
ABSTRACT .....	vi
LISTE DES TABLEAUX.....	x
LISTE DES FIGURES.....	xi
LISTE DES ABRÉVIATIONS.....	xii
REMERCIEMENTS.....	xiii
CHAPITRE 1 .....	1
<b>Introduction</b> .....	1
CHAPITRE 2 .....	2
<b>Revue de la littérature</b> .....	2
<b>Physiopathologie</b> .....	2
<b>Description du cor plantaire</b> .....	4
<b>Épidémiologie</b> .....	6
<b>Les traitements conservateurs disponibles</b> .....	7
<b>Traitements topiques</b> .....	8
<b>Traitement par la mise en décharge</b> .....	10
<b>Traitement par injection de bléomycine</b> .....	12
<b>Traitement par agent de remplissage (Silicone et acide hyaluronique)</b> .....	13
<b>Effets cutanés des interventions constituant l’injection d’un agent de remplissage</b> .....	15
<b>Effet cutané de l’insertion d’une aiguille</b> .....	15
<b>Traitement par injection d’eau saline physiologique</b> .....	16
<b>Effet cutané de la lidocaïne</b> .....	17
<b>Traitements invasifs</b> .....	18
CHAPITRE 3 .....	19
<b>Problématique de recherche</b> .....	19
CHAPITRE 4 .....	21
<b>Objectifs et hypothèses</b> .....	21
CHAPITRE 5 .....	22

<b>THE FEASIBILITY AND EFFECTIVENESS OF SALINE WATER AND LOCAL ANAESTHETIC INJECTION TREATMENT OF INTRACTABLE PLANTAR KERATOMA: A PILOT STUDY .....</b>	<b>22</b>
CHAPITRE 6 .....	45
<b>Discussion</b> .....	<b>45</b>
<b>Limitations</b> .....	51
CHAPITRE 7 .....	54
<b>Conclusion</b> .....	<b>54</b>
RÉFÉRENCES .....	55
ANNEXE A Certificat d'éthique .....	62
ANNEXE B Foot Function Index Révisé, en Canadien-Français (FFI-R) .....	64
ANNEXE C Échelle visuelle analogue de la douleur (VAS) .....	68

## LISTE DES TABLEAUX

Table 1. Participant's baseline characteristics .....	35
Table 2. Clinical outcomes.....	36

## LISTE DES FIGURES

Figure 5. Photo d'un cor débridé pré-injection tirée des essais de l'étude .....	47
Figure 6. Photo d'un cor débridé post-injection tirée des essais de l'étude .....	47
Figure 7. Photo d'un cor macéré et fibreux débridé pré-injection tirée des essais de l'étude.....	48
Figure 8. Photo d'un cor macéré et fibreux post-injection tirée des essais de l'étude ....	48
(Article) Figure 1. Inclusion and exclusion criteria .....	29
(Article) Figure 2. Distribution of participants .....	30
(Article) Figure 3. Example of an IPK receiving an injection .....	32
(Article) Figure 4. All groups' VAS score for 6 months.....	37
(Article) Figure 5. All groups' FFI-R total score for 6 months .....	37

## LISTE DES ABRÉVIATIONS

ABRÉVIATION Définition française ou anglaise

CP	Cor plantaire
ESP	Eau saline physiologique
FFI-R	Foot Function Index Revised
HAV	Hallux-Abducto-Valgus
HT	Hammer toe
IPK	Intractable plantar keratoma
LS	Lidocaine solution
PSW	Physiological saline water
OM	Orteil marteau
VAS	Échelle visuelle analogue\Visual analog scale

\*Noter que les abréviations anglaises se trouvent dans l'article uniquement

## REMERCIEMENTS

Tout d'abord, j'aimerais remercier mon directeur de maîtrise, Vincent Cantin, pour sa grande ouverture à mon projet touchant la dermatologie podiatrique. Je suis extrêmement reconnaissante de son implication auprès d'étudiants ayant des objectifs et sujets de recherche sortant du cadre des sciences de l'activité physique. J'aimerais également souligner sa patience et ses nombreuses réponses à mes mille et une questions, et ce, de tout ordre! Merci aussi pour le sourire d'accueil que je recevais lorsque j'entrais dans son bureau, sans prévenir, avec mon énergie débordante et mon ordinateur. Finalement, j'aimerais le remercier pour la confiance qu'il me porte lors de la remise de clauses de réserve pour que je puisse partager mon savoir aux étudiants en médecine podiatrique.

J'aimerais également remercier ma co-directrice, Dre Magali Brousseau-Foley pour son soutien, ses idées débordantes et son partage de connaissances et de ses expériences cliniques. Tout comme pour mon directeur, je tiens à souligner que j'apprécie énormément la confiance qu'elle me donne pour le partage de charge de cours. J'ai adoré nos multiples discussions dans son bureau à extrapoler sur la médecine et futurs projets de recherche, le tout avec une note d'humour bien sûr!

Je tiens aussi à remercier tous les assistants de recherche et collègues qui m'ont donné un coup de pouce avec mes essais cliniques : Audrey St-Laurent, Christine Tremblay, Ludovik Marsolais Girard, Gabriel Moisan. Un merci spécial également à Madame Dominique Mailhot, coordonnatrice clinique, et tout le personnel de la Clinique podiatrice de l'Université du Québec à Trois-Rivières pour m'avoir permis d'y effectuer mon recrutement et mes essais cliniques. Sans votre appui, le projet n'aurait pas eu lieu.

Un merci également à Dr Martin Demers, podiatre, pour m'avoir permis d'effectuer mes essais au sein des cliniques Podiatres Plus. Son appui m'a permis d'avancer mon projet beaucoup plus rapidement.

Finalement, je tiens à remercier mon conjoint, Frédéric Beaupré, pour son appui inconditionnel dans mes milles projets et de me supporter lorsqu'une petite angoisse me prend dans les moments plus demandant.

# CHAPITRE 1

## Introduction

Le cor plantaire (CP) représente une affection courante du pied. Selon le Larousse Médical, le CP est une lésion de type hyperkératosique qui se caractérise par un épaissement de forme conique de la couche cornée de la peau. Ceux-ci se retrouvent sous la plante des pieds, ils sont secondaires à un stress mécanique et ont une prédisposition génétique (Shwayder, 2004). Plusieurs termes peuvent servir à les identifier. La formation initiale du professionnel de la santé dicte souvent la nomenclature employée. Les termes les plus fréquemment rencontrés sont les suivants : cor plantaire, durillon, kératome, heloma et Intractable Plantar Keratoma (IPK) (Singh, Bentley, & Trevino, 1996). Ces lésions hyperkératosiques peuvent survenir chez les personnes de tous âges, mais davantage chez les personnes âgées. La prévalence de cette affection dermatologique chez les personnes âgées de plus de 65 ans est estimée entre 51 et 68% (Dunn et al., 2004; Helfand, 2004; Spink, Menz, & Lord, 2009). Ces lésions peuvent devenir invalidantes puisqu'elles sont parfois associées à une ambulation difficile causée par la douleur (Shwayder, 2004). Celles-ci se retrouvent majoritairement chez les femmes, chez les personnes passant de longues périodes debout et chez les personnes ayant des déformations osseuses qui modifient les points de pression tels que les hallux abducto-valgus (HAV) et les orteils marteaux (OM) (Spink et al., 2009).



## CHAPITRE 2

### Revue de la littérature

#### Physiopathologie

La peau est le plus grand et le plus lourd organe du corps humain (Gartner, Lacave, Hiatt, & Fajac, 2004). Sa principale fonction est de protéger les structures sous-jacentes contre les agressions physiques, chimiques et biologiques. La peau constitue une barrière imperméable à l'eau, offre une protection contre les rayons ultraviolets, synthétise la vitamine D et régularise la température corporelle (Gartner et al., 2004). En histologie, les types de peau sont classés en fonction de l'épaisseur de la couche de cornée, soit une peau de type fine ou une peau de type épaisse. La peau de la face plantaire du pied est considérée comme une peau épaisse étant donné l'importance de la couche cornée.

La peau plantaire est constituée de trois couches distinctes: l'épiderme, le derme et le tissu sous-cutané (également subdivisées en plusieurs sous-couches, dépendantes les unes des autres). L'épiderme est composé de cinq sous-couches cellulaires. Normalement, en 28 à 30 jours, les cellules provenant de la couche la plus profonde mûrissent vers la couche superficielle pour ultimement desquamer et se détacher complètement de l'épiderme (Eckhart, Lippens, Tschachler, & Declercq, 2013; Gartner et al., 2004). La couche la plus profonde, le stratum basale, est formée d'une monocouche de cellules souches de forme cubique. Ces cellules chemineront vers la couche supérieure, le stratum spinosum, par mitose. À ce niveau, les cellules deviennent polyédriques et sont appelées kératinocytes. Elles forment la couche la plus épaisse de l'épiderme et sont reliées entre-elles par des

jonctions intercellulaires appelées des desmosomes. Les kératinocytes entrent également en mitose par différenciation et donnent naissance à la couche suivante, le stratum granulosum. Les cellules de cette couche contiennent des granules de kératohyaline remplissant graduellement la cellule. Une fois que la cellule est complètement remplie de ces grains, le noyau et les organites sont détruits. À ce moment, la cellule fait partie de la quatrième couche, le stratum lucidum (seulement présente dans les peaux épaisses). Finalement, le contenu des grains de kératohyaline, au cours de la maturation cellulaire, provoque la production et le relâchement de facteurs hydratants ainsi qu'une modification de la membrane cellulaire qui devient une enveloppe rigide, extrêmement résistante, et insoluble. Une fois ce stade cellulaire atteint, les cellules, appelées cornéocytes, forment la couche la plus superficielle, le stratum corneum, et sont reliées entre-elles par les cornéodesmosomes. Les liaisons cellulaires sont par la suite détruites par des enzymes et les cornéocytes sont relâchés, ce qui constitue la desquamation continue et observable de la peau (Gartner et al., 2004).

### Structure of the Epidermis

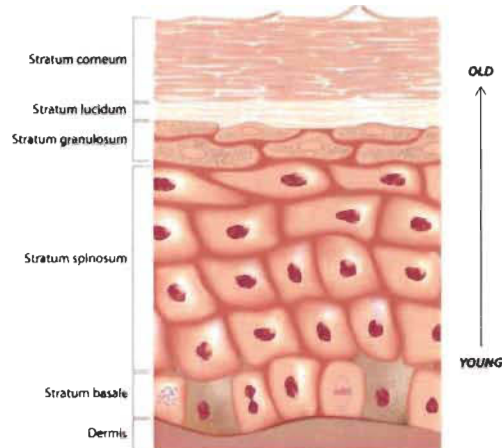


Figure 1. Représentation schématisée de l'épiderme

Droit acquis sur le site suivant : [https://fr.123rf.com/photo\\_17432855\\_epidermis-of-the-skin.html](https://fr.123rf.com/photo_17432855_epidermis-of-the-skin.html)

Le derme est pour sa part constitué de deux sous-couches cellulaires, soient le derme papillaire et le derme réticulaire. Les fibroblastes, soient les cellules les plus nombreuses, sont des cellules qui synthétisent la matrice extracellulaire. Celle-ci est composée de tissu conjonctif dense, formé de collagène et de fibres élastiques. Le derme héberge des vaisseaux lymphatiques et sanguins, des nerfs et des terminaisons nerveuses spécialisées (Gartner et al., 2004).

### **Description du cor plantaire**

Un CP est une affection dermatologique qui consiste en un épaississement conique de la couche cornée de l'épiderme (stratum corneum) (Dockery & Crawford, 1997). Le sommet de cet épaississement correspond à l'un des points de pression ou friction de la plante du pied (Kim et al., 2010). Cette réaction cutanée à des traumatismes répétés a été décrite dans plusieurs études (Kim et al., 2010; Mann & Mann, 2004; Thomas, Dykes, & Marks, 1985). Lors de ces traumatismes, les kératinocytes augmentent leur vitesse de différenciation. Cette vitesse étant plus élevée, les cellules de l'épiderme ne parviennent pas à une différenciation complète. Par conséquent, les cellules d'adhésion telles que les cornéodesmosomes sont toujours fonctionnelles et la desquamation n'a pas lieu. Les cornéocytes restent donc en contact les uns avec les autres et ne peuvent pas se détacher du reste de l'épiderme (Haftik et al., 1997). Il y a donc une accumulation et un épaississement de la couche cornée (stratum corneum). Pour les CP de cause génétique, il s'agit de mutations causant des troubles au niveau du développement cellulaire des cornéocytes ou encore de leur desquamation (Shwayder, 2004). Ces modifications, tout comme les traumatismes cutanés répétés, causent

un épaissement de la couche cornée. Cliniquement, les sujets affectés d'un CP décrivent des douleurs similaires à un corps étranger tel un caillou ou une aiguille à chaque pas. Il s'agit d'un problème médical important, particulièrement à cause des autres troubles qui lui sont associés. Effectivement, il en résulte des difficultés à marcher ainsi qu'une perte d'équilibre pouvant entraîner des chutes étant donné que le sujet modifie sa démarche pour ne pas mettre de poids sur la lésion (Balanowski & Flynn, 2005). Par ailleurs, certaines personnes âgées peuvent perdre une partie de leur autonomie considérant les difficultés à se déplacer(Araguas Garcia & Corbi Soler, 2018a).

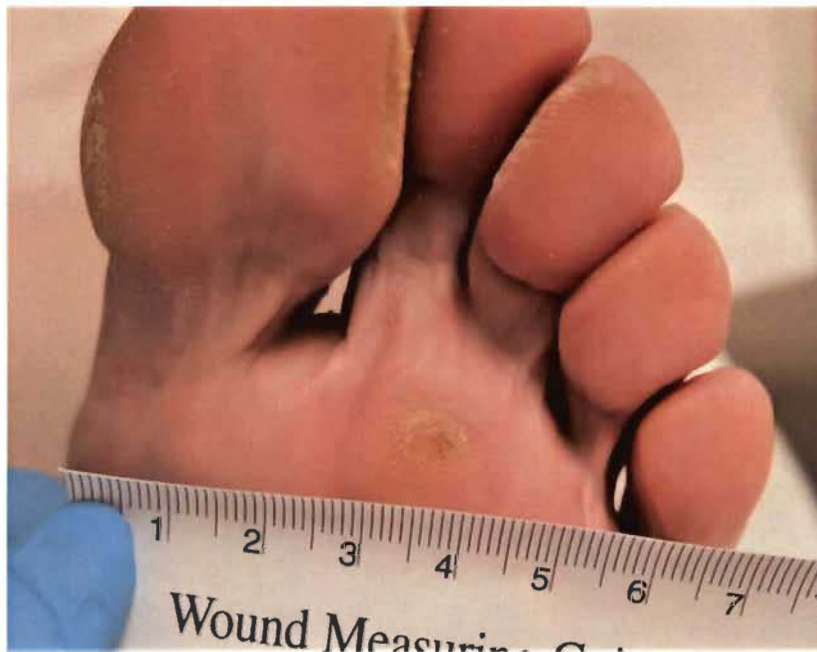

Figure 2. Photo d'un cor plantaire

Tirée des photos prises lors de l'étude

## Épidémiologie

Ainsi, les lésions hyperkératosiques sont majoritairement présentes chez les personnes âgées, mais peuvent survenir à tout âge. Cette affection étant de plus en plus présente à partir de la trentaine, il est donc possible de faire un lien entre leur survenue, le vieillissement cutané et les déformations osseuses des pieds, qui, elles-aussi, augmentent en prévalence avec l'âge (Hsu et al., 2005). La prévalence de cette affection dermatologique chez les personnes âgées de plus de 65 ans est estimée entre 51 et 68% (Dunn et al., 2004; Helfand, 2004; Spink et al., 2009). Le débridement des lésions hyperkératosiques chez cette population améliore leur stabilité et diminue possiblement leur risque de chute (Araguas Garcia & Corbi Soler, 2018a). Étant donné une ambulation difficile causée par la douleur (Shwayder, 2004), les lésions hyperkératosiques plantaires peuvent devenir invalidantes. On retrouve majoritairement ces lésions chez les femmes, chez les personnes passant de longues périodes debout ainsi que sous les difformités osseuses qui modifient les points de pression tels les hallux abducto-valgus et les orteils marteaux (Spink et al., 2009). Leur localisation la plus commune se trouve sous les têtes métatarsiennes, zones considérées comme subissant d'importantes forces de pression durant la position debout et à la marche. Il a été rapporté que le traitement de ce type de lésions pouvait représenter jusqu'à 75% de la pratique de certains podiatres en Australie (Spink et al., 2009). De telles données ne sont pas disponibles au Canada.

## **Les traitements conservateurs disponibles**

**Débridement chirurgical conservateur.** Le traitement de référence pour les CP est le débridement chirurgical conservateur (Booth & McInnes, 1997; Helfand, 2004) et consiste au retrait de l'épaississement conique à l'aide d'un scalpel muni d'une lame stérile et d'une fraiseuse podiatrique (Balanowski & Flynn, 2005; Dockery & Crawford, 1997). Considérant que les cellules retirées, les cornéocytes, ne sont pas liées à des terminaisons nerveuses ni à des capillaires sanguins, la procédure se fait habituellement sans douleur ni saignement. Plusieurs études ont évalué l'effet du débridement chirurgical conservateur sur l'intensité de la douleur chez les sujets présentant des lésions hyperkératosiques (Araguas Garcia & Corbi Soler, 2018b; Davys et al., 2005; Landorf et al., 2013; Redmond, Allen, & Vernon, 1999; Siddle et al., 2013). Immédiatement après l'intervention, une diminution significative de la douleur est rapportée. Suivant le débridement, en plus d'une diminution de la douleur, cette intervention améliorerait l'équilibre, augmenterait la fonctionnalité et diminuerait la pression maximale sur la surface plantaire (Araguas Garcia & Corbi Soler, 2018b). Par contre, sur le long terme, le débridement chirurgical conservateur des lésions hyperkératosiques chez les sujets atteints d'arthrite rhumatoïde ne diminuerait pas l'intensité des douleurs (Siddle et al., 2013). En effet, Siddle et al. ont comparé deux groupes de sujets atteints d'arthrite rhumatoïde. L'un des groupes a reçu des débridements chirurgicaux conservateurs aux 6 à 24 semaines sur une période de 18 mois alors que l'autre groupe ne recevait pas d'intervention. À 18 mois, l'intensité de la douleur associée était la même au sein des deux groupes. D'après la littérature, il semble donc que ce type de traitement ne soit efficace qu'à court ou moyen terme (Gijón-Noguerón et al., 2017). Les sujets présentant cette affection

dermatologique doivent donc consulter plusieurs fois pour le même problème de santé et même plusieurs fois par année dans la plupart des cas. Il est difficile d'émettre des moyennes précises sur le temps de réapparition des lésions hyperkératosiques suite au débridement puisqu'il n'y a pas d'études disponibles sur le sujet et que la fréquence varie en fonction de l'intensité de la douleur ressentie par le sujet. Dans l'étude de Balanowski et Flynn (2005), l'intensité de la douleur et les incapacités secondaires au CP ont diminué suite à un débridement. Par contre, cette différence s'était résorbée sept jours après l'intervention. Cette approche thérapeutique est priorisée en clinique podiatrique puisqu'elle soulage immédiatement le sujet, qu'elle n'est pas invasive et qu'elle est abordable (Davys et al., 2005; Landorf et al., 2013; Shwayder, 2004; Siddle et al., 2013).

**Traitements topiques.** Pour pallier au taux élevé de récurrence, certains cliniciens combinent le débridement à l'application quotidienne d'une crème émolliente et/ou kératolytique. L'utilité de ces types de crème en présence de lésion hyperkératosique ou de xérose a été démontrée dans plusieurs études. Une revue systématique de Parker et al. a comparé l'efficacité de ces agents topiques contre la xérose cutanée des pieds (Parker, Scharfbillig, & Jones, 2017). Ces crèmes ont pour effet de diminuer la perte d'eau, d'augmenter l'élasticité de la peau, et dans certains cas, de favoriser la régénération des protéines essentielles (Lodén, 2003). La nature des composantes de ces crèmes a également un impact sur leur efficacité (Parker et al., 2017). Il a été montré qu'une crème contenant 40% d'urée était beaucoup plus kératolytique qu'une crème contenant 12% d'acide lactique (Pavicic & Korting, 2006). Par contre, le résultat n'est satisfaisant que pour les premières

semaines suivant le débridement (Dockery & Crawford, 1997). Effectivement, lorsque l'accumulation de tissu hyperkératosique est trop importante, l'application isolée d'un produit topique devient inefficace.

Une étude de cas a évalué l'effet de l'application d'une crème contenant de la cortisone sur un CP (Berlin, 1967). Considérant que les CP résultent d'une faible desquamation étant donné la persistance des liens entre les cornéocytes, le chercheur émet l'hypothèse que la cortisone topique diminue l'épaisseur des ancrages des cornéodesmosomes et donc diminue l'accumulation des cornéocytes. Il a combiné le débridement, l'application d'hydrocortisone 1% ainsi qu'une thérapie de décharge du CP sur un seul sujet. Puis, il a répété ce même traitement hebdomadairement sur une période de cinq semaines. L'auteur a conclu à une réussite du traitement, et ce, même deux mois suivant la dernière rencontre. Il s'agit par contre d'une étude d'un cas unique, datant de 1967 et qui n'a jamais été reproduite. Il est également important de souligner qu'elle possède de nombreuses limites méthodologiques qui ne permettent évidemment pas d'en tirer des conclusions généralisables.

En 2011, certains auteurs ont évalué l'efficacité de l'application topique de *Canthacur-PS* (Paladin Labs, Montreal, QC, Canada) en périphérie de lésions hyperkératosiques (Akdemir et al., 2011). Le *Canthacur-PS* est une solution à usage topique contenant 30% d'acide salicylique (un agent kératolytique), 5% de podophylline (un agent antimitotique) et 1% de cantharidine (un agent vésicant). Ce produit est habituellement utilisé lors du traitement de verrues plantaires, qui sont recouvertes en superficie d'une couche d'hyperkératose et sont donc considérées comme des lésions hyperkératosiques. Les auteurs



ont conclu à une réussite du traitement puisque 79,2% des lésions ont complètement disparues après une seule application, et ce, même un an plus tard. Par contre, il est difficile de généraliser ces résultats puisque la qualité méthodologique de l'étude est faible, entre autres parce que les lésions traitées n'ont pas été définies et leur sévérité n'est pas discutée dans l'article. Il est possible que ces lésions n'étaient pas des CP. De plus, il n'y a pas de données sur la douleur ressentie et les effets secondaires du traitement ne sont pas rapportés.

Des études ont également évalué l'effet de l'application de timbre d'acide salicylée sur des lésions hyperkératosiques (Gijón-Noguerón et al., 2017; Stephenson, Farndon, & Concannon, 2016). L'acide salicylée est un kératolytique qui a pour effet de ramollir la callosité et donc la rendre plus facile à retirer. Ces études n'ont pas démontré de bénéfices significatifs à court et long terme à la suite de leur application en association avec un débridement chirurgical conservateur.

**Traitement par la mise en décharge.** Considérant que l'accumulation de la couche cornée causant le CP est secondaire à la pression et à la friction, il peut sembler cohérent de mettre en décharge la région et ainsi avoir un impact positif sur la condition. Malheureusement, très peu d'études ont évalué l'effet d'une méthode de décharge quotidienne sur la formation des CP et les douleurs associées. Concernant les lésions hyperkératosiques, une étude a montré entre 43 et 60% d'amélioration au Foot Function Index suite au port d'une semelle absorbante et coussinée (Poron 1/8 de pouce d'épaisseur ou Viscoped commercialisé par Bauerfeind) pour une durée de 4 semaines plutôt que 10% chez une population contrôle n'en portant pas (Caselli et al., 1997). Également, les

techniques de décharge à l'aide de coussins de feutre ou de gel qui adhèrent à la peau, sont fréquemment utilisées (Freeman, 2002). Certains sujets remarquent un soulagement supplémentaire pour une durée de quelques jours ou quelques semaines. Cependant, lorsque le CP est plus volumineux, cette décharge n'est pas suffisante pour soulager les douleurs. De plus, il arrive que certains inconforts apparaissent lors de leur port puisque les coussins peuvent se déplacer, en plus de ne pas être réutilisables considérant que ceux-ci ne peuvent être conservés lors du bain et doivent donc être changés. Les orthèses plantaires sur mesure ou encore l'isolation des CP à l'aide de coussinets de silicone ou de feutre pour diminuer la pression directe sur la peau sont parfois utilisées pour diminuer l'intensité des douleurs. Une étude a montré l'efficacité d'orthèses en silicone pour diminuer la pression excessive sur des zones d'hyperkératose acrales aux orteils (Scirè et al., 2009). Après 3 mois de port quotidien, les zones à l'étude présentaient significativement moins d'hyperkératose, par contre, l'intensité de la douleur ressentie par les participants n'est pas discutée, ce qui est une limite importante pour cette étude. Une étude a évalué l'effet d'un traitement par orthèses plantaires sur mesure, constituée d'une coquille rigide, sur l'épaisseur de lésions hyperkératosiques chez des sujets diabétiques (Colagiuri, Marsden, Naidu, & Taylor, 1995). Les auteurs ont remarqué une différence significative de l'épaisseur des callosités sur une période de 12 mois. Par contre, nous devons souligner que les callosités étaient toujours présentes et que l'apparence n'était que légèrement modifiée.

**Traitement par injection de bléomycine.** L'effet d'une injection intralésionnelle de bléomycine à une concentration de 1 mg/mL pour un volume de moins de 1 mL dans le CP suivant un débridement chirurgical conservateur a été étudié (W. J. Lee et al., 2014). Dans cette seule étude sur le sujet, cette combinaison a été significativement plus efficace sur la diminution de la taille de la lésion comparativement au débridement seul. Effectivement, le groupe recevant l'injection (n=35) a vu 37% de ses participants obtenir une résolution complète de la lésion, après 3,8 traitements en moyenne, alors que le deuxième groupe (n=29) n'a atteint que 7% de résolution. De plus, 80% des participants du premier groupe ont eu une diminution de la taille des lésions de plus de 50% alors que ce ne fut le cas que chez 38% pour le deuxième groupe. La bléomycine est un agent anti-néoplasique, anti-viral et anti-bactérien extrait du *Streptomyces verticillus*, une bactérie Gram positif (Saitta, Krishnamurthy, & Brown, 2008). Ce produit est utilisé pour le traitement de plusieurs pathologies dermatologiques, notamment, en injections sous-cutanées, pour le traitement des verrues plantaires réfractaires ou, en administration systémique, comme chimiothérapie dans le traitement de certains cancers. Il est à noter que dans l'étude de Lee et al. (2014), il n'est pas possible de déterminer si l'effet observé est secondaire au produit injecté, plutôt qu'au fait d'insérer une aiguille dans la lésion ou à l'injection d'un volume de liquide sous le CP. Les auteurs proposent également de décharger la lésion suivant les traitements pour diminuer les risques de récurrence.

**Traitement par agent de remplissage (Silicone et acide hyaluronique).** Pour pallier au taux de récurrence des CP, certains auteurs ont évalué l'efficacité des injections de remplisseurs dermiques, tels que le silicone et l'acide hyaluronique, sous le CP. Sol W. Balkin est le premier podiatre à avoir développé un protocole d'injection de silicone fluide à la plante des pieds, principalement pour la prévention des ulcères, mais également pour diminuer l'inconfort auprès des sujets présentant des lésions hyperkératosiques (Balkin, 1966, 1972, 1976, 1984, 2005). Effectivement, sur une quarantaine d'années, il a injecté les lésions hyperkératosiques sous les pieds de 1585 sujets. À long-terme, 60 à 80% des sujets ont remarqué une diminution de leur douleur de manière considérable et même une résolution des lésions hyperkératosiques (Balkin, 2005). Cette technique ne s'est toutefois pas popularisée dans le domaine médical principalement parce que les implants de silicone ont eu mauvaise presse au cours des années 1980 à 2000. En effet, certains professionnels associaient ceux-ci à l'apparition de certaines maladies auto-immunes. Suite à ces événements, bien que l'utilisation d'implants ne fassent pas partie du protocole de Balkin, il était très difficile de se procurer du silicone injectable et la qualité de ces solutions était inconstante. L'auteur a également souligné dans ses publications qu'une surcorrection ou une migration du fluide injecté était possible considérant les forces de pression persistantes au site d'injection. Finalement, considérant que le silicone est un élément synthétique et qu'il n'est pas présent naturellement dans la peau, il se produit une réaction non-inflammatoire des tissus environnants lors de son injection sous-cutanée. Effectivement, les gouttelettes de silicone sont absorbées par les histiocytes et une fibrose des tissus environnant se produit pour circonscrire la substance étrangère (Balkin, 2005). C'est donc pourquoi, pour optimiser

la portion de silicone intracellulaire et donc éviter la migration des volumes injectés, de petites quantités de silicone liquide doivent être injectées à plusieurs reprises dans les tissus à un intervalle rapproché, soit aux deux à quatre semaines (Lorimer & Neale, 2006). Il est proposé qu'un minimum de cinq séances soient réalisées en utilisant une quantité minime de silicone (0,1 à 1,2 mL). Il est à noter que les coûts associés aux traitements peuvent être très importants.

Considérant les effets positifs des injections de silicone sous les lésions hyperkératosiques, certains auteurs ont évalué l'effet d'un remplisseur dermique naturellement présent dans la peau, l'acide hyaluronique, sous les CP (Brousseau-Foley & Cantin, 2015). Cette substance doit préliminairement être modifiée en laboratoire pour la rendre plus visqueuse et limiter son déplacement une fois injectée dans la peau (Roeningk, Ratz, & Roeningk, 2006). Au sein de l'étude de Brousseau-Foley et Cantin (2015) tous les participants ont reçu un débridement chirurgical conservateur et bénéficiaient au préalable d'une anesthésie locale avec de la lidocaïne et de la bupivacaïne. Les participants attribués au groupe contrôle ont reçu entre 0,5 mL et 1 mL d'eau stérile en injection et ceux associés au groupe traitement ont reçu les mêmes volumes d'acide hyaluronique également sous forme d'injection. Cette étude a montré une diminution significative de la douleur ressentie sur l'échelle visuelle analogue de la douleur (VAS) et une diminution de la difficulté à effectuer certaines tâches évaluées à l'aide du Foot Function Index-Revised(FFI-R) sur 12 semaines suivant l'intervention, et ce, sans différence significative entre les deux groupes. Cependant, malgré le fait que les traitements soient efficaces, il est impossible de conclure que les traitements par injection sont plus efficaces que le débridement chirurgical conservateur, puisqu'il n'y a pas de groupe

comparatif recevant uniquement cette technique.

## **Effets cutanés des interventions constituant l'injection d'un agent de remplissage**

**Effet cutané de l'insertion d'une aiguille.** Dans les études ayant évalué l'effet d'une injection, il est fréquent que le groupe contrôle reçoive une insertion d'aiguille sans infiltration d'une solution dans les tissus comme traitement placebo (Cederholm, Evers, & Lofstrom, 1991; Holloway, 1980). Cette technique a montré des effets cutanés et musculaires dans la littérature et s'avère donc un placebo imparfait. En effet, l'insertion intradermique d'une aiguille augmente le flot sanguin local (Cederholm et al., 1991; Holloway, 1980). Cependant, cette augmentation est moins importante que lors de l'injection d'eau saline physiologique (ESP). Le *micro-needling*, un procédé qui consiste en l'insertion d'aiguilles dans les cicatrices acnéiques a montré une efficacité sur la diminution de l'apparence de celles-ci (Fabbrocini, Fardella, Monfrecola, Proietti, & Innocenzi, 2009). Effectivement, cette technique crée des micro-plaies, redémarre le processus normal de cicatrisation et augmente la production de collagène et d'élastine qui représentent des composantes importantes de la structure de la peau. Également, l'insertion d'aiguille a été utilisée pour traiter les tendinoses d'Achille et les épicondyloses latérales (Krey, Borchers, & McCamey, 2015). L'efficacité de ce traitement repose sur le fait que l'insertion d'une aiguille dans le tendon affecté perturbe le processus dégénératif chronique du tendon, augmente l'apport local de sang et la prolifération des fibroblastes. Ces modifications mènent à la formation de collagène ordonné et ultimement à la guérison du tendon.

## **Traitement par injection d'eau saline physiologique**

L'ESP est composée d'eau distillée et de chlorure de sodium à une concentration de 0,9% et elle est de même osmolarité que la majorité des liquides corporels. Quelques études ont évalué l'effet cutané lors de l'injection de cette solution. Effectivement, l'injection d'ESP a la capacité de détendre certaines cicatrices atrophiques (Shumaker, Rao, & Goldman, 2005), soient des cicatrices creuses. Ce type de cicatrices est celui que l'on retrouve sous le CP suite au débridement. Lors de son injection intradermique, l'ESP crée une augmentation locale du flot sanguin (Cederholm et al., 1991). Cette réaction est présente lorsqu'une structure cutanée démarre un processus normal de guérison, durant la phase inflammatoire. Également, l'injection de cette solution en sous-cutané chez des sujets atteints d'un syndrome myofascial ou encore chez des femmes lors de l'accouchement diminue la douleur ressentie (Saxena, Nischal, & Batra, 2009; Wreje & Brorsson, 1995). L'efficacité de cette technique est expliquée par la théorie du passage contrôlé de la douleur (théorie du portillon). Effectivement, le fait de mettre un volume de liquide sous la peau bloque temporairement la transmission de la sensation douloureuse sous-jacente jusqu'au cerveau par l'agent causal. L'efficacité temporelle de ce blocage de l'influx nerveux dépend de la capacité de la solution à stimuler continuellement les fibres inhibitrices de la douleur (Saxena et al., 2009).

## **Effet cutané de la lidocaïne**

La lidocaïne est un anesthésiant local de la classe des amides qui est fréquemment utilisé lors d'interventions chirurgicales. Celle-ci est disponible en plusieurs concentrations et combinée ou non avec de l'épinéphrine. La lidocaïne possède plusieurs propriétés. Il est connu que lorsqu'elle est injectée, elle crée un flot sanguin cutané plus important que l'injection d'ESP ou l'insertion d'une aiguille (Cederholm et al., 1991; Ghali et al., 2008; Newton, McLeod, Khan, & Belch, 2007). Effectivement, cet anesthésiant local diminue le tonus sympathique des vaisseaux sanguins et cause, conséquemment, une augmentation du flot sanguin. De plus, la lidocaïne a un effet négatif sur la prolifération des fibroblastes en milieu de culture tissulaire (Martinsson, Haegerstrand, & Dalsgaard, 1993; Payne, Connolly, Staughton, Weiss, & Lant, 1990). Les fibroblastes sont des cellules du derme qui interagissent continuellement avec les kératinocytes à l'aide de facteurs de croissance (O'Keefe, Chiu, & Payne, 1988). Les fibroblastes ont donc un effet direct sur le taux de prolifération des kératinocytes. Ces effets ont notamment été observés à des concentrations usuellement utilisées en clinique (Bisla & Tanelian, 1992; Payne et al., 1990). Finalement, en apportant des variations aux influx intra et extracellulaires des ions calcium et sodium, la lidocaïne modifie la conformation des membranes cellulaires des granulocytes qui sont des globules blancs ayant un rôle dans l'inflammation. Puisque les membranes sont modifiées, ces cellules ne peuvent plus adhérer aux surfaces, les empêchant de libérer des facteurs inflammatoires (Hollmann & Durieux, 2000; MacGregor, Thorner, & Wright, 1980). Pour ses propriétés anti-inflammatoires, cet anesthésiant local est utilisé lors de nombreuses chirurgies abdominales, puisque ce type d'intervention est souvent associé à d'importants



relâchements de facteurs inflammatoires (Hollmann & Durieux, 2000). Lors de la destruction d'un tissu sain, comme le derme sous le CP, il y a relâchement de médiateurs de l'inflammation produisant une sensation douloureuse (Hollmann et al., 2000). Cette propriété intéressante de la lidocaïne pourrait donc possiblement diminuer la douleur associée au CP.

### **Traitements invasifs**

Considérant le taux de récurrence élevé, plusieurs études ont évalué l'efficacité de traitements plus invasifs soient des arthroplasties, des ostéotomies et des chirurgies cutanées par lambeau ou par biopsie (Balkin, 2005; Freeman, 2002; Grouios, 2004; Saipoor et al., 2018). Cependant, il a été montré que les traitements chirurgicaux peuvent mener à des lésions de transfert puisque les points de pressions sont relocalisés (Freeman, 2002; Saipoor et al., 2018). Les sujets sont donc au pris avec cette pathologie et doivent reconsulter.

## CHAPITRE 3

### Problématique de recherche

Actuellement, les traitements offerts aux sujets présentant un CP réfractaire et douloureux sont peu satisfaisants puisqu'ils n'offrent pas une réduction suffisante ou permanente des symptômes. Bien que le traitement le plus utilisé soit le débridement chirurgical conservateur, celui-ci semble procurer un soulagement temporaire de quelques semaines à quelques mois. De plus, très peu d'études scientifiques supportent l'utilisation d'autres traitements. Les sujets doivent donc consulter fréquemment pour le même problème de santé (Landorf et al., 2013; Redmond et al., 1999).

Pour pallier au taux de récurrence des CP, quelques études ont évalué l'effet d'injections sous le CP de solutions telles que la bléomycine, l'acide hyaluronique et le silicone (Brousseau-Foley & Cantin, 2015; W. J. Lee et al., 2014; Tollafield, Holdcroft, Singh, & Haque, 2001). Cependant, il n'est pas possible de déterminer si l'effet observé est secondaire au produit injecté, plutôt qu'au fait d'insérer une aiguille dans la lésion ou à l'injection d'un volume de liquide sous le CP.

En effet, une étude comparant l'injection d'ESP et d'acide hyaluronique, tous les participants recevaient une anesthésie locale avec de la lidocaïne à proximité du CP réfractaire. Les deux groupes ayant démontré une diminution de la douleur ressentie (Brousseau-Foley & Cantin, 2015), il est donc possible que l'anesthésiant ait influencé

l'issue du traitement. Par ailleurs, plusieurs études ont montré que la lidocaïne a un effet sur la prolifération des kératinocytes de l'œil et dans les milieux de culture (Hirata et al., 2004; Martinsson et al., 1993).

Considérant que toute injection comporte l'insertion sous-cutanée d'une aiguille, il est possible que celle-ci modifie également l'efficacité d'un traitement. En effet, l'utilisation d'un traitement par insertion d'une aiguille dans une structure cutanée ou musculaire en état inflammatoire chronique crée un flot sanguin considérable qui ramène un état d'inflammation aiguë à la structure affectée et redémarre le processus normal de cicatrisation (Cederholm et al., 1991). Étant donné que l'insertion d'une aiguille est souvent utilisée comme placebo dans les études évaluant des injections, cette avenue de traitement pourrait également être considérée pour diminuer la douleur causée par un CP réfractaire.

## CHAPITRE 4

### Objectifs et hypothèses

L'objectif primaire de ce projet de recherche est d'évaluer la faisabilité de quatre traitements différents chez les sujets présentant un CP réfractaire et douloureux, comprenant :

- 1- Le débridement chirurgical conservateur seul.
- 2- Le débridement combiné à l'insertion d'une aiguille.
- 3- Le débridement combiné à une injection sous-cutanée d'ESP.
- 4- Le débridement combiné à une injection de lidocaïne 2%.

L'objectif secondaire est de déterminer l'efficacité de ces traitements sur l'intensité de la douleur ressentie par ces sujets.

L'hypothèse pour l'objectif primaire est que ces traitements sont faisables et sécuritaires. L'hypothèse pour l'objectif secondaire est que les injections sous-cutanées, quelle que soit leur nature, diminuent la douleur causée par le CP sur une plus longue période de temps comparativement au débridement chirurgical conservateur seul ou à l'insertion d'une aiguille.

## CHAPITRE 5

### Article scientifique

#### THE FEASIBILITY AND EFFECTIVENESS OF SALINE WATER AND LOCAL ANAESTHETIC INJECTION TREATMENT OF INTRACTABLE PLANTAR KERATOMA: A PILOT STUDY

Marie-Philippe Mercier<sup>ab</sup>, Magali Brousseau-Foley<sup>ac</sup>, Vincent Cantin<sup>ab</sup>

<sup>a</sup> Département des sciences de l'activité physique, Université du Québec à Trois-Rivières, 3351 boul. des Forges, CP. 500, Trois-Rivières, Québec, Canada, G9A 5B7

<sup>b</sup> Groupe de Recherche sur les affections neuromusculosquelettiques (GRAN), Université du Québec à Trois-Rivières, 3351 boul. des Forges, CP. 500, Trois-Rivières, Québec, Canada, G9A 5B7

<sup>c</sup> Centre intégré universitaire de santé et de services sociaux de la Mauricie-et-du-Centre-du-Québec (CIUSSS-MCQ) affiliated to Université de Montréal, Faculty of Medicine, Family Medicine Unit, Trois-Rivières, Québec, Canada, G9A 1X9

Email address: marie-philippe.mercier@uqtr.ca

## **Acknowledgements**

### **Conflict of interest**

None.

### **Funding**

This research did not receive any specific grant from funding agencies in the public, commercial, or not-for-profit sectors.

### **Contributors**

The authors want to acknowledge the contribution of Audrey St-Laurent, B.Sc and Christine Tremblay B.Sc who assisted the authors during the experiment.

## **ABSTRACT**

### **AIM:**

The purpose of this study was to determine the feasibility and to evaluate the efficacy of conservative sharp debridement, needle insertion, physiological saline water injection and lidocaine injection as a treatment for intractable plantar keratoma (IPK).

### **METHOD:**

A randomized single blind study with 40 participants divided in four groups compared four treatment combinations. All groups first received a sharp scalpel debridement and three of them received one of the combinations. All participants obtained the same treatment 4 times at a four-week interval. At each visit, visual analog scale (VAS), Foot Function Index (FFI) and IPK size were evaluated. VAS and FFI were also completed at a six-month follow-up telephone call following the first visit.

### **RESULTS:**

No main effect of Group was observed for any of the clinical outcomes: pain felt on VAS ( $p = 0.25$ ), FFI-R score ( $P = 0.48$ ), IPK's width ( $p = 0.65$ ), IPK's length ( $p = 0.78$ ) and IPK's depth ( $p = 0.31$ ). The analysis revealed an effect of Time on VAS ( $p < 0.001$ ), FFI-R score ( $p < 0.001$ ), IPK's width ( $p < 0.001$ ), IPK's length ( $p = 0.001$ ) and IPK's depth ( $p < 0.001$ ). Similarly, no Group x Time interaction was found on VAS ( $p = 0.35$ ), FFI-R

score ( $p = 0.52$ ), IPK's width ( $p = 0.20$ ), IPK's length ( $p = 0.26$ ), and IPK's depth ( $p = 0.19$ ).

#### **CONCLUSION:**

In this study, we showed that treatment by needle insertion, physiological saline water injection or lidocaine injection on patient suffering of an IPK is feasible, safe and had demonstrated a tendency to diminish pain intensity compared to scalpel debridement alone, but we found no statistically significant effect. The pain provoked by needle insertion and injection treatments must be addressed with a scientifically proven protocol to make it more comfortable for patients before these treatments could be considered in further studies.

#### **KEYWORDS:**

Intractable plantar keratoma, callus, injection, physiological saline water, lidocaine

#### **ABBREVIATION:**

IPK: intractable plantar keratoma

VAS: Visual analog scale

FFI-R: Foot Function Index Revised

HAV: hallux-abducto-valgus

HT: hammer toe

PSW: physiological saline water

LS: lidocaine solution



## 1. Introduction

Intractable plantar keratosis (IPK), a dermatologic painful lesion on the plantar aspect of the foot, has a prevalence between 51 and 68% among people aged 65 and over [1-3]. An IPK is a conical thickening of the epidermis' stratum corneum [4]. The onset of this lesion can be secondary to a genetic deficiency but is, in most cases, due to repetitive traumas caused by major pressure or friction points [5-7]. As an outcome of these traumatisms, corneocytes have a higher speed of differentiation which leads to an incomplete differentiation [8]. This maintains the cells in contact with each other and preclude their desquamation from the epidermis, which causes callus accumulation and creates an IPK [8]. IPKs are mostly found in women, in people who spend long hours standing and in people having foot deformities that modify pressure points like hallux-abducto-valgus (HAV) and hammer toes (HT) [2]. IPKs are painful keratotic lesions and can reduce ambulatory capacity and even cause disability [9]. Conservative and invasive treatments for IPKs that are currently offered to patients are unsatisfactory since they do not offer a sufficient or permanent reduction of symptoms [10].

The non-surgical treatments include scalpel debridement alone, daily application of moisturizers or emollients, partial off-loading with pads or orthosis and bleomycin or hyaluronic acid or silicone injection [3, 4, 11-25]. Unfortunately, these treatments offer a short-term efficacy or incomplete relief for most patients. If conservative treatments fail, surgical treatments are offered. Surgical treatments include arthroplasty, bunionectomy, osteotomy, skin flap and punch biopsy [10, 24, 26, 27]. However, it has been reported that

IPK's surgical management can lead to transfer lesions because plantar pressure points are relocated [10, 27].

Brousseau-Foley and Cantin [25] compared the effect on pain relief and functional capacity of a subcutaneous injection of physiological saline water (PSW) compared to a subcutaneous injection of hyaluronic acid (HA) under a debrided IPK. They have observed that the PSW group had similar pain levels on visual analog scale (VAS) and scored the same on a validated foot pain questionnaire, the Foot-Function-Index (FFI-R) questionnaire [28], than the HA group over a three-month period. However, even though the treatments were effective, it is impossible to conclude that injection treatments brought additional benefit, since there is no comparative group receiving only scalpel debridement.

The main purpose of this study is to determine the feasibility of four different treatments for painful IPK: scalpel debridement alone, scalpel debridement combined with a needle insertion, scalpel debridement combined with a subcutaneous injection of PSW and scalpel debridement combined with a subcutaneous injection of lidocaine solution (LS). The second purpose is to determine the short and long term efficacy of these treatments on pain intensity scores of patients suffering of an IPK. The hypotheses are that these treatments are feasible and safe and that subcutaneous injections, whatever their nature, diminish pain associated with an IPK for a longer period of time than scalpel debridement alone or scalpel debridement combined with needle insertion.

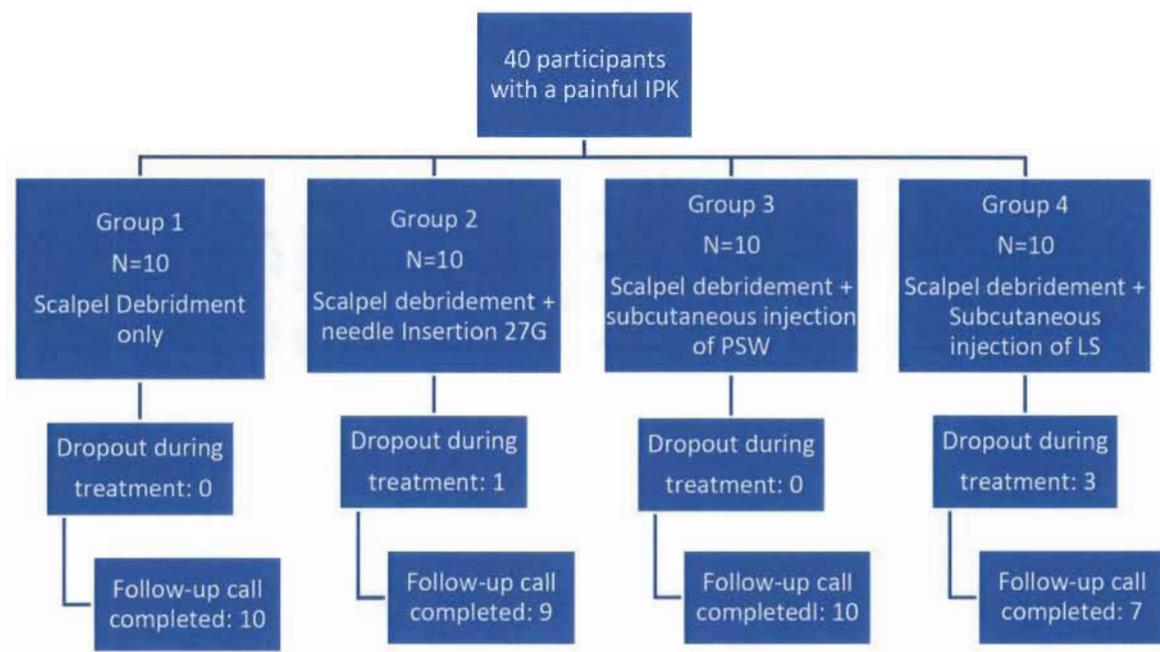
## **2. Methods**

This study is a pilot clinical single blind trial focused of feasibility outcomes of an injection therapy for IPKs. Participant recruitment was realized by the professionals of a private podiatric practice (Clinique Podiatres Plus) located in Quebec City, Quebec, Canada by the students and professionals of the Université du Québec à Trois-Rivières podiatry teaching clinic as well as through a local newspaper advertisement. Inclusion and exclusion criteria are listed in Figure 1. Potential participants were phoned by the main investigator and podiatrist (PI), to complete a brief questionnaire to make sure they met the criteria and to inform them on the research project. All participants signed an informed consent form before inclusion in the study, which was approved by the University Ethics Committee (CER-15-214-07.17). Participants were informed at that time that all treatments were free and if a treatment was significantly more effective, that participant will receive this type of treatment off charge at the clinic where the study took place. On a two-year period, 40 participants were enrolled. The distribution of participants is summarized in Figure 2. Treatment allocation was made based on block randomization following a computer-generated list of random numbers. Patients were assigned to a number in order of inscription. Only independent research assistants had access to this list to prepare the treatment equipment in a covered container to avoid any bias during evaluation. Patients were blinded to their treatment regimen during the whole study. A homemade questionnaire was performed at first visit to document the participants' baseline characteristics (demographics and treatments already tried, their frequency and effectiveness etc.). The container was open once the podiatrist (PI) had completed her evaluation. All syringes were covered with

medical tape (Hypafix, BSN) to mask its content. Each group was planned to receive four times the same treatment at a 4-week interval. Also, two months after the last treatment, a phone call was made to all participants in order to complete the same questionnaires answered during the first visit.

<p>Inclusion criteria</p> <ul style="list-style-type: none"><li>• Being at least 18 years old</li><li>• Having a painful IPK for at least three months</li></ul>
<p>Exclusion criteria</p> <ul style="list-style-type: none"><li>• Ongoing pregnancy or breastfeeding</li><li>• Severe cardiovascular or neurological disease</li><li>• Immunosuppressed status</li><li>• Presence of a plantar ulcer</li><li>• Allergy to lidocaine</li><li>• History of keloid or hypertrophic scar</li><li>• Simultaneous painful plantar syndrome unrelated to the presence of an IPK</li></ul>

(Article) Figure 1. Inclusion and exclusion criteria

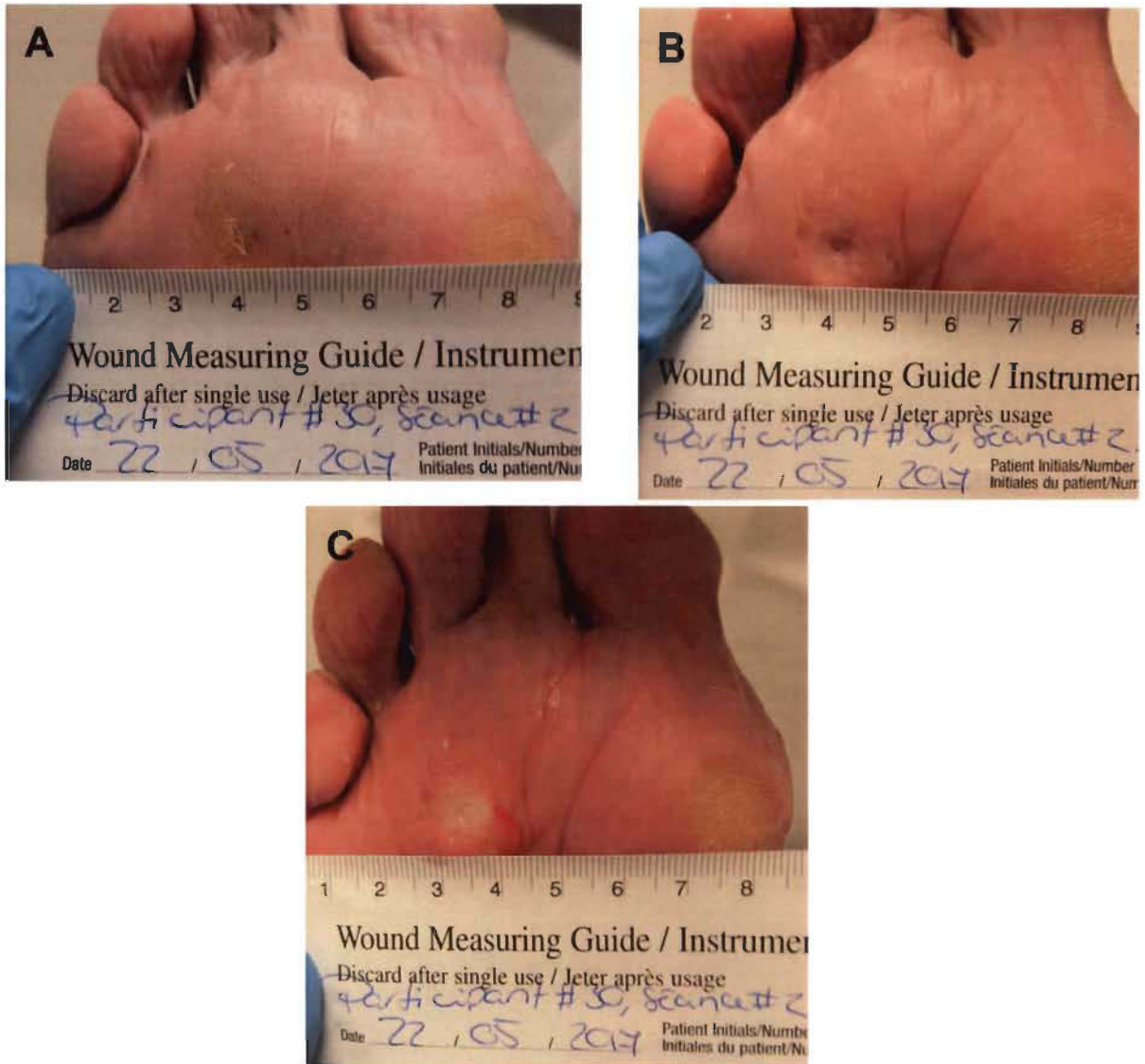


(Article) Figure 2. Distribution of participants

### **Intervention**

At every visit for each participant, the same podiatrist took a photo of the lesion (which was chosen by patient at first visit as the most painful) and completed a brief vascular, biomechanics and dermatologic exam. After evaluation, every patient's lesion was debrided with a scalpel, a No. 15 blade, a podiatry drill and a spherical podiatry burr. Subsequently, the podiatrist took a second photo and measured the IPK's length and width with a millimeter scale ruler for wound care. The depth was estimated with a cotton tip applicator and this same ruler, has routinely done in wound care. If the participant was assigned to receive needle insertion or injection, a 27G needle on a 3 mL syringe was inserted at 10 to 15 degrees

with the bevel facing up approaching from the IPK's right side. If the syringe's piston was raised, the podiatrist pressed completely on it to inject 1 mL of the liquid without knowing its nature. Another photo was then taken. Every participant's IPK was then dressed with a sterile gauze and medical tape (Hypafix, BSN) and the participant was asked to keep it dry for 24 hours. They were also advised to call the podiatrist at any time if they had questions or worries. The next appointment was taken thereafter for the next treatment and patients were advised to avoid any kind of treatment, if possible, for their IPK between visits. At each visit, the main investigator asked the participant if he or she received another treatment than what was administered during the study.



(Article) Figure 3. Example of an IPK receiving an injection

(A) Participant 30, second visit, before debridement, (B) Participant 30, second visit, after debridement and (C) Participant 30, second visit, after injection.

## **Outcomes measures**

At the first visit, demographic information was collected to compare this sample with the general population of patients with IPKs. Before every treatment, the research assistant asked participants to rate their pain level during the seven previous days on a VAS [29]. The VAS is a 10 centimeters line anchored at the beginning by “no pain” and at the end by “worst pain imaginable”. The participant was asked to place a vertical mark on the scale to indicate the level of intensity of his pain. VAS score is established by measuring the distance in centimeters (0 to 10) from the “no pain” anchor point. Participants were also asked to complete the validated foot pain questionnaire translated into French and shortened to 27 questions, the FFI-R [30,31]. The FFI-R has also been lightly adapted to a French-Canadian language. The podiatrist (PI) was not allowed to ask participants about symptoms and function. A two-month follow-up phone call was made by the podiatrist (PI) to all participants to complete the FFI-R, to ask them to grade their pain level during the seven previous days and to answer three more questions about the pain perceived during the experimental treatment.

## **Statistical Analysis**

The statistical analysis was performed using Statistica data analysis software system, version 13 (StatSoft, Tulsa, Oklahoma). All non-parametric values (see Table 1) have been subjected to a Chi-squared test. Pain intensity (VAS) and FFI-R score were independently subjected to a repeated-measures analysis of variance having four levels of group (scalpel debridement alone, scalpel debridement combined with a needle insertion, scalpel



debridement combined with a subcutaneous injection of PSW or scalpel debridement combined with a subcutaneous injection of LS) and five levels of time of measurements (baseline, second treatment, third treatment, fourth treatment and two-month follow-up). Statistical significance was set, for all analyses, at  $p \leq 0.05$ . When a patient dropped out, the missing data were replaced by the last value available.

### **3. Results**

#### **Feasibility**

Forty participants were recruited over a two-year period. The same podiatrist provided all 154 treatments and placed all 36 two-month follow-up phone calls. Ninety percent of participants (n=36) attended the prescribed number of treatments and answered the follow-up phone call.

Throughout the protocol, the major reason for dropout was anticipation of the pain felt during the injection. At the two-month follow-up phone call, 0% of group 1, 12.5% of group 2, 30% of group 3 and 14.3% of groups 4 participants said that the effectiveness of the treatment was not worth the pain felt during the injection. The pain was felt during the needle insertion or the injection. Furthermore, some participants had a discomfort a few days after these procedures. Except for pain, no participant reported any other side effects for the duration of the protocol.

#### **Participants**

Comparison of groups revealed that all four groups were equivalent for age, time since apparition of IPK, time before first consultation, time spent standing up per day and

daily tobacco consumption. Women represented 57.5% of all participants. Evaluated IPK was located under a metatarsal head for 87.5%, under the styloid process for 7.5% and under the heel for 5% of participants. Participants who wore plantar orthoses on a daily basis represented 35% and 37.5% of all patients had a foot deformity (HAV, HT). At the time of the first evaluation, 11 of the 14 smokers and 4 of the 22 non-smokers had an IPK with macerated skin. No participant received another treatment than what was provided during the study. Participants' baseline characteristics are listed in Table 1.

Table 1. Participant's baseline characteristics

	Group 1 (n=10)	Group 2 (n=10)	Group 3 (n=10)	Group 4 (n=10)	P
Age in years, Mean (SD)	59.7 (18.8)	60.1 (14.8)	61.6 (14.4)	50.3 (17.7)	0.4
Sex ratio, M:W	6:4	3:7	4:6	4:6	-
Time since apparition in months, Mean (SD)	213.0 (228.3)	192.6 (140.9)	132.0 (74.7)	62.8 (69.2)	0.1
Time before first consultation in weeks, Mean (SD)	439.4 (602.4)	153.4 (198.6)	242.0 (503.5)	119.2 (201.2)	0.3
Time spent standing hours/day, Mean (SD)	6.5 (2.9)	6.0 (2.3)	7.9 (3.2)	6.9 (3.2)	0.5
Debridement frequency before study in days, Mean (SD)	100.9 (102.2)	142.8 (134.4)	98.9 (29.0)	91.3 (38.3)	0.6
Daily tobacco consumption (n/10)	6	2	2	4	0.2
Plantar orthoses worn daily (n/10)	5	3	4	2	0.5
Macerated IPK at first visit (n/10)	6	3	3	3	0.4
Presence of foot deformity (n/10)	3	6	4	2	0.3
IPK location ratio, Met:H:S	10:0:0	10:0:0	7:2:1	7:0:2	-

Note. H, heal; M, men; Met, under metatarsal head; N, number; S, styloid process; SD, standard deviation; W, women;

### **Clinical outcomes**

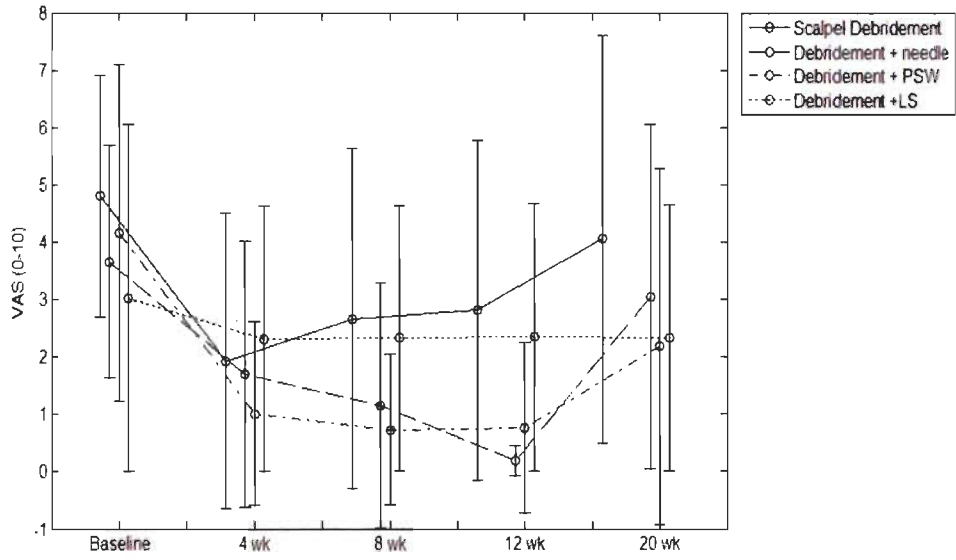
No main effect of Group was observed for any of the clinical outcomes: pain felt on VAS ( $F_{3,36} = 1.45$ ,  $p = 0.25$ ), FFI-R score ( $F_{3,36} = 0.85$ ,  $p = 0.48$ ), IPK's width ( $F_{3,36} = 0.55$ ,  $p = 0.65$ ), IPK's length ( $F_{3,36} = 0.36$ ,  $p = 0.78$ ) and IPK's depth ( $F_{3,36} = 1.25$ ,  $p = 0.31$ ). The analysis revealed an effect of time on VAS ( $F_{4,48} = 18.03$ ,  $p < 0.001$ ), FFI-R

score ( $F_{4,48} = 17.85$ ,  $p < 0.001$ ), IPK's width ( $F_{3,36} = 12.74$ ,  $p < 0.001$ ), IPK's length ( $F_{3,36} = 5.93$ ,  $p = 0.001$ ) and IPK's depth ( $F_{3,36} = 51.94$ ,  $p < 0.001$ ). Similarly, no Group x Time interaction was found on VAS ( $F_{12,144} = 1.12$ ,  $p = 0.35$ ), FFI-R score ( $F_{12,144} = 0.93$ ,  $p = 0.52$ ), IPK's width ( $F_{9,108} = 1.40$ ,  $p = 0.20$ ), IPK's length ( $F_{9,108} = 1.27$ ,  $p = 0.26$ ) and IPK's depth ( $F_{9,108} = 1.41$ ,  $p = 0.19$ ). The values and standard deviations for all outcomes throughout assessments for all groups are listed in Table 2 and illustrated in Figures 4 and 5.

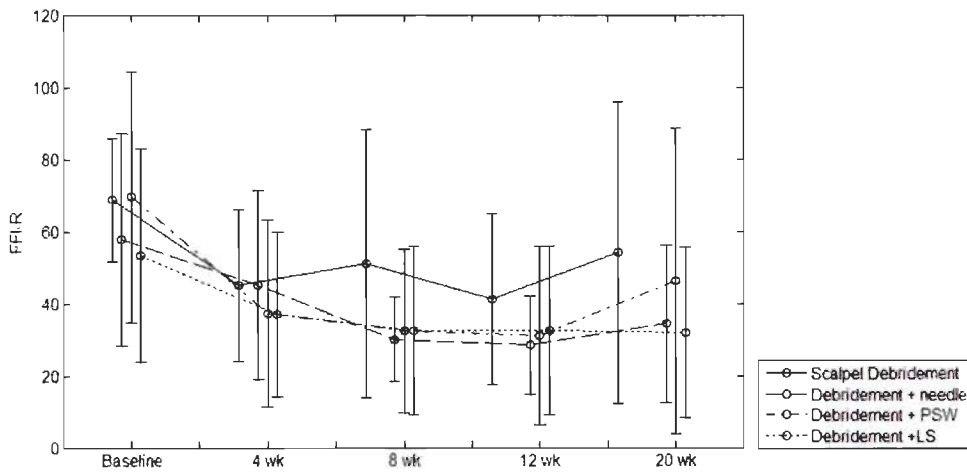
**Table 2. Clinical outcomes**

		Group 1 Mean (SD) n=10	Group 2 Mean (SD) n=10	Group 3 Mean (SD) n=10	Group 4 Mean (SD) n=10
VAS (0-10)	Baseline	4.8 (2.1)	3.7 (2.0)	4.2 (2.9)	3.5 (3.0)
	4 weeks	1.9 (2.6)	1.7 (2.3)	1.0 (1.6)	1.7 (2.3)
	8 weeks	2.6 (3.0)	1.2 (2.1)	0.7 (1.3)	1.2 (2.3)
	12 weeks	2.8 (3.0)	0.2 (0.3)	0.6 (1.4)	1.2 (2.3)
	20 weeks	4.0 (3.6)	3.1 (3.0)	2.2 (3.1)	1.2 (2.3)
FFI-R (/270)	Baseline	68.8 (17.1)	57.8 (29.4)	69.6 (34.7)	53.4 (29.6)
	4 weeks	45.1 (20.9)	45.1 (26.2)	37.3 (25.8)	37.1 (22.9)
	8 weeks	51.1 (37.1)	30.1 (11.7)	32.4 (22.6)	32.6 (23.4)
	12 weeks	41.2 (23.7)	28.5 (13.7)	31.1 (24.8)	32.5 (23.4)
	20 weeks	54.1 (41.9)	34.4 (21.9)	46.3 (42.4)	31.9 (23.6)
IPK's Width (mm)	Baseline	3.4 (1.6)	3.3 (2.7)	3.1 (1.6)	2.0 (1.5)
	4 weeks	2.8 (0.9)	2.1 (1.3)	2.8 (2.6)	2.1 (0.9)
	8 weeks	2.1 (0.9)	1.7 (1.5)	2.5 (3.4)	1.4 (1.4)
	12 weeks	2.1 (1.4)	1.9 (1.6)	0.9 (1.1)	1.4 (1.4)
IPK's Length (mm)	Baseline	2.7 (1.0)	2.9 (2.7)	3.4 (2.2)	2.5 (1.5)
	4 weeks	2.7 (1.0)	2.1 (1.6)	2.8 (2.6)	2.1 (1.2)
	8 weeks	2.5 (1.1)	1.9 (1.4)	3.0 (4.1)	1.6 (1.6)
	12 weeks	2.3 (1.5)	1.8 (1.4)	1.1 (1.5)	1.6 (1.6)
IPK's Depth (mm)	Baseline	1.7 (0.7)	1.7 (0.8)	1.7 (0.6)	1.5 (0.9)
	4 weeks	1.4 (0.5)	1.1 (0.9)	0.8 (0.4)	1.0 (0.7)
	8 weeks	0.9 (0.1)	0.8 (0.7)	0.3 (0.3)	0.7 (0.8)
	12 weeks	1.0 (0.7)	0.8 (0.6)	0.3 (0.4)	0.7 (0.8)

**Note:** VAS: Visual analog scale, FFI-R: Foot Function Index-Revised, IPK: Intractable Plantar Keratoma, SD: Standard Deviation



(Article) Figure 4. All groups' VAS score for 6 months



(Article) Figure 5. All groups' FFI-R total score for 6 months

#### **4. Discussion**

The main objective of this pilot study was to determine the feasibility outcomes in relation with 4 treatment combinations applied to an IPK, including scalpel debridement alone, scalpel debridement combined with a needle insertion, scalpel debridement combined with a subcutaneous injection of PSW or scalpel debridement combined with a subcutaneous injection of LS.

On the feasibility aspect, the main comment from participants is that pain felt during treatment that included the insertion of a needle, either alone or with an injection, was important and that it was not worth its efficacy in 12.5% of group 2, 30% of group 3 and 14.29% of group 4 participants. To avoid this situation, an anesthetic bloc of the tibialis nerve could have been performed before the needle insertion and injection. Furthermore, the fact that twice the proportion of participants in group 3, whom received a saline water injection, had more pain than participants in group 4, whom received a LS injection, might possibly be explained by the anesthetic property of lidocaine [32].

The treatment combinations have been determined by a literature review and hypothesis. Many aspects of those combinations could explain the time effect seen in this study. In ascending order, intradermic needle insertion, PSW and LS injection all increase local blood flow [33, 34]. Furthermore, microneedling, which consist in needle insertion in scar or tendon, has been shown effective in diminishing acne scar and in treatment of Achilles tendinitis and lateral epicondyloses [35, 36]. This technique creates micro-wounds, restarts normal healing process and stimulates collagen and elastin production, which are important

components of skin structure. Furthermore, lidocaine has a negative effect on fibroblast proliferation in cell culture medium [37, 38]. The fibroblasts are dermal cells that continually interact with keratinocytes through growth factors and dictate their proliferation rate [39]. These effects have been observed at clinically-used concentrations [37, 40]. Finally, lidocaine modifies granulocytes cellular membrane [41, 42]. Since the membranes are modified, these cells can no longer adhere to surfaces, which prevents them from releasing inflammatory factors [42]. This interesting property of lidocaine could therefore possibly reduce the pain associated with IPKs.

The VAS and the lesion measurements taken at each visit furthermore show a downward trend in patients who received an injection compared with other groups. The FFI-R score demonstrated a higher tendency to produce low scores with the needle insertion and LS injection treatments. Also, patients who had scalpel debridement only reported the higher mean of VAS, FFI-R score and lesion measurements. Those results are not statistically significant, but this can possibly be explained by the small number of participants in each group.

It is also important to note the shorter interval between treatments in comparison with what the participants were used to before this study. In fact, during the study all participants had a scalpel debridement every 28 to 30 days, compared with reported previous debridement frequency at an average interval of 108.5 days all groups combined. The statistically significant time effect could be explained by the fact that all treatments were highly effective after first visit and as a result of higher treatment frequency. The shorter time between

treatments leads to a decrease in the hyperkeratosis' accumulation. Since the accumulation is less, this could explain the lower scores obtained on VAS and FFI-R.

These results cannot be directly compared with other studies on the subject as this project is the only one comparing all treatment combinations with scalpel debridement alone for IPKs.

### **Limitations**

On the efficacy aspect, one limitation of this study is the number of participants. Through the Université du Québec à Trois-Rivières podiatry teaching clinic, the Podiatres Plus clinics and the local newspaper, the recruitment was not as fast as anticipated. Even though it was prolonged over a two-year period, only 40 participants were recruited. Initially, the intended number of participants was 60. The number of participants can be explained by the fact that for some patients, the initial VAS score et FFI-R score were low so the pain anticipated from needle insertion and injection may not be worth the potential pain relief. For some patients, the use of a needle can be a major barrier to treatment and seem too invasive for their condition [43].

In addition, another limitation is the fact that the podiatrist could not be totally blinded. She was the evaluator and the performer, which can lead to bias. To diminish this limitation, the treatment containers were always covered during the evaluation before the experimental treatment was provided to the participant. The syringes content was also masked by an assistant. She also was not reminded of participant's treatment allocation during follow-up visits. However, even if 4 weeks separated each visit, it would have been

possible for the podiatrist to remember if the participant received scalpel debridement only or another treatment.

## **5. Conclusion**

In this study, we showed that treatment by needle insertion, PSW injection or LS injection on patient suffering of an IPK is feasible, safe and has demonstrated a tendency to diminish pain intensity on VAS and FFI-R compared to scalpel debridement alone. On the other hand, despite the tendency, there was no statistically significant difference in the final scores (VAS and FFI-R) between all groups. The pain provoked by needle insertion and injection treatments must be addressed with a scientifically proven protocol to make it more comfortable for patients before these treatments are to be considered for further efficacy evaluation.

## **REFERENCES**

1. Dunn, J.E., et al., Prevalence of foot and ankle conditions in a multiethnic community sample of older adults. *American Journal of Epidemiology*, 2004. 159(5): p. 491-498.
2. Spink, M.J., H.B. Menz, and S.R. Lord, Distribution and correlates of plantar hyperkeratotic lesions in older people. *Journal of Foot and Ankle Research*, 2009. 2: p. 8.
3. Helfand, A.E., Foot problems in older patients: a focused podogeriatric assessment study in ambulatory care. *Journal of the American Podiatric Medical Association*, 2004. 94(3): p. 293-304.
4. Dockery, G.L. and M.E. Crawford, *Cutaneous Disorders of the Lower Extremity*. 1997: W.B. Saunders.
5. Kim, S.H., et al., Callus formation is associated with hyperproliferation and incomplete differentiation of keratinocytes, and increased expression of adhesion molecules. *British Journal of Dermatology*, 2010. 163(3): p. 495-501.



6. Mann, R.A. and J.A. Mann, Keratotic disorders of the plantar skin. Instructional course lectures, 2004. 53: p. 287-302.
7. Thomas, S.E., P.J. Dykes, and R. Marks, Plantar hyperkeratosis: a study of callosities and normal plantar skin. *The Journal of Investigative Dermatology*, 1985. 85(5): p. 394-397.
8. Haftek, M., et al., Expression of corneodesmosin in the granular layer and stratum corneum of normal and diseased epidermis. *The British Journal of Dermatology*, 1997. 137(6): p. 864-873.
9. Shwayder, T., Disorders of keratinization: diagnosis and management. *The American Journal of Clinical Dermatology*, 2004. 5(1): p. 17-29.
10. Saipoor, A., A. Maher, and L. Hogg, A retrospective audit of lesion excision and rotation skin flap for the treatment of intractable plantar keratosis. *The Foot*, 2018. 34: p. 23-27.
11. Booth, J. and A. McInnes, The aetiology and management of plantar callus formation. *Journal of Wound Care*, 1997. 6(9): p. 427-30.
12. Araguas Garcia, C. and F. Corbi Soler, Effect of debridement of plantar hyperkeratoses on gait in older people - An exploratory trial. *Archives of Gerontology And Geriatrics*, 2018. 78: p. 7-13.
13. Davys, H.J., et al., Debridement of plantar callosities in rheumatoid arthritis: a randomized controlled trial. *Rheumatology (Oxford)*, 2005. 44(2): p. 207-10.
14. Landorf, K.B., et al., Effectiveness of scalpel debridement for painful plantar calluses in older people: a randomized trial. *Trials*, 2013. 14: p. 243.
15. Redmond, A., N. Allen, and W. Vernon, Effect of scalpel debridement on the pain associated with plantar hyperkeratosis. *Journal of the American Podiatric Medical Association*, 1999. 89(10): p. 515-9.
16. Siddle, H.J., et al., Debridement of painful forefoot plantar callosities in rheumatoid arthritis: the CARROT randomised controlled trial. *Clinical Rheumatology*, 2013. 32(5): p. 567-74.
17. Balanowski, K.R. and L.M. Flynn, Effect of painful keratoses debridement on foot pain, balance and function in older adults. *Gait Posture*, 2005. 22(4): p. 302-7.
18. Gijón-Noguerón, G., et al., Short-term effect of scalpel debridement of plantar callosities versus treatment with salicylic acid patches: The EMEDESCA randomized controlled trial. *The Journal of Dermatology*, 2017. 44(6): p. 706-709.

19. Parker, J., R. Scharfbillig, and S. Jones, Moisturisers for the treatment of foot xerosis: a systematic review. *Journal of Foot and Ankle Research*, 2017. 10: p. 9.
20. Stephenson, J., L. Farndon, and M. Concannon, Analysis of a trial assessing the long-term effectiveness of salicylic acid plasters compared with scalpel debridement in facilitating corn resolution in patients with multiple corns. *The Journal of Dermatology*, 2016. 43(6): p. 662-669.
21. Caselli, M.A., et al., Comparison of Viscopod and PORON for painful submetatarsal hyperkeratotic lesions. *Journal of the American Podiatric Medical Association*, 1997. 87(1): p. 6-10.
22. Scirè, V., et al., Effectiveness and Safety of Using Podikon Digital Silicone Padding in the Primary Prevention of Neuropathic Lesions in the Forefoot of Diabetic Patients. *Journal of the American Podiatric Medical Association*, 2009. 99(1): p. 28-34.
23. Lee, W.J., et al., Efficacy of intralesional bleomycin for the treatment of plantar hard corns. *International Journal of Dermatology*, 2014. 53(12): p. e572-e577.
24. Balkin, S.W., Injectable silicone and the foot: a 41-year clinical and histologic history. *Dermatologic Surgery*, 2005. 31(11 Pt 2): p. 1555-9; discussion 1560.
25. Brousseau-Foley, M. and V. Cantin, Use of hyaluronic acid gel filler versus sterile water in the treatment of intractable plantar keratomas: a pilot study. *Journal of the American Podiatric Medical Association*, 2015. 105(1): p. 22-26.
26. Grouios, G., Corns and calluses in athletes' feet: a cause for concern. *The Foot*, 2004. 14(4): p. 175-184.
27. Freeman, D.B., Corns and calluses resulting from mechanical hyperkeratosis. *American Family Physician*, 2002. 65(11): p. 2277-2280.
28. Budiman-Mak, E., et al., Theoretical model and Rasch analysis to develop a revised Foot Function Index. *Foot & Ankle International*, 2006. 27(7): p. 519-527.
29. Clark, W. C., Chokhavatia, S. S., Kashani, A., & Clark, S. B. (2009). Chapter 6 – Pain Measurement. Dans C. E. Argoff & G. McCleane (Éds.), *Pain Management Secrets* (Third Edition) (pp. 42-52). Philadelphia: Mosby.
30. Muller, S. and E. Roddy, A rasch analysis of the Manchester foot pain and disability index. *Journal of Foot and Ankle Research*, 2009. 2: p. 29-29.
31. Pourtier-Piotte, C., Pereira, B., Soubrier, M., Thomas, E., Gerbaud, L., & Coudeyre, E. (2015). French validation of the Foot Function Index (FFI). *Annals of Physical and Rehabilitation Medicine*, 58(5), 276-282

32. Becker, D. E., and Reed, K. L. Local anesthetics: review of pharmacological considerations. *Anesthesia progress*, 2012. 59(2): p. 90-103.
33. Cederholm, I., H. Evers, and J.B. Lofstrom, Effect of intradermal injection of saline or a local anaesthetic agent on skin blood flow--a methodological study in man. *Acta Anaesthesiologica Scandinavica*, 1991. 35(3): p. 208-15.
34. Holloway, G.A., Jr., Cutaneous blood flow responses to injection trauma measured by laser Doppler velocimetry. *The Journal of Investigative Dermatology*, 1980. 74(1): p. 1-4.
35. Fabbrocini, G., et al., Acne scarring treatment using skin needling. *Clinical and Experimental Dermatology*, 2009. 34(8): p. 874-9.
36. Krey, D., J. Borchers, and K. McCamey, Tendon needling for treatment of tendinopathy: A systematic review. *The Physician and Sports Medicine*, 2015. 43(1): p. 80-86.
37. Payne, C.M., et al., Adverse effect of lignocaine (Lidocaine) on skin destined for tissue culture. *The Journal of Investigative Dermatology*, 1990. 94(1): p. 153-153.
38. Martinsson, T., A. Haegerstrand, and C.J. Dalsgaard, Ropivacaine and lidocaine inhibit proliferation of non-transformed cultured adult human fibroblasts, endothelial cells and keratinocytes. *Agents and Actions*, 1993. 40(1-2): p. 78-85.
39. O'Keefe, E.J., M.L. Chiu, and R.E. Payne, Stimulation of Growth of Keratinocytes by Basic Fibroblast Growth Factor. *Journal of Investigative Dermatology*, 1988. 90(5): p. 767-769.
40. Bisla, K. and D.L. Tanelian, Concentration-dependent effects of lidocaine on corneal epithelial wound healing. *Investigative Ophthalmology & Visual Science*, 1992. 33(11): p. 3029-3033.
41. MacGregor, R.R., R.E. Thorner, and D.M. Wright, Lidocaine inhibits granulocyte adherence and prevents granulocyte delivery to inflammatory sites. *Blood*, 1980. 56(2): p. 203-9.
42. Hollmann, M. and M.E. Durieux, Local anesthetics and the inflammatory response - A new therapeutic indication?, in *Anesthesiology*. 2000. p. 858-875.
43. McLenon, J. and M.A.M. Rogers, The fear of needles: A systematic review and meta-analysis. *Journal Of Advanced Nursing*, 2019. 75(1): p. 30-42.

## CHAPITRE 6

### Discussion

Les objectifs de cette étude pilote sont d'évaluer la faisabilité et l'efficacité de quatre combinaisons de traitement chez les sujets souffrant d'un CP réfractaire et douloureux :

- 1- Le débridement chirurgical conservateur seul.
- 2- Le débridement chirurgical conservateur combiné à une insertion d'une aiguille.
- 3- Le débridement chirurgical conservateur combiné à une injection d'ESP.
- 4- Le débridement chirurgical conservateur combiné à une injection de lidocaïne 2%.

Pour ce qui est de la faisabilité, le commentaire principal reçu des participants était que la douleur ressentie lors de l'insertion de l'aiguille ou d'une injection était importante et ne compensait pas l'efficacité du traitement chez 12,5% des participants du groupe 2, 30% du groupe 3 et 14,3% du groupe 4. Pour éviter cette situation, un bloc anesthésique du nerf tibial peut être effectué avant l'insertion de l'aiguille ou de l'injection (Redborg, Antonakakis, Beach, Chinn, & Sites, 2009). De plus, le fait que le double des participants du groupe 3 jugeait la douleur trop importante par-rapport à l'efficacité du traitement versus ceux du groupe 4, peut être possiblement expliqué par les propriétés anesthésiantes de la lidocaïne (Becker & Reed, 2012). Effectivement, l'injection n'était pas performée de manière rapide, l'effet anesthésiant de la lidocaïne faisait son effet au fur et à mesure que le liquide était injecté. Il a été montré qu'une minute suffit pour en ressentir les effets cutanés (Prasetyono & Lestari, 2016). Également, en ce qui a trait à la faisabilité d'un projet pilote, le recrutement

a atteint son objectif, par contre, le nombre de participant n'est pas suffisant pour conclure de l'efficacité des traitements étudiés. En effet, la puissance statistique n'est pas suffisante pour induire des résultats significatifs. Malgré plusieurs stratégies, soit au sein de la Clinique podiatrice de l'Université du Québec à Trois-Rivières, dans les Cliniques Podiatres Plus et via une annonce dans un journal local, le recrutement n'a pas été aussi rapide qu'anticipé sur une période de deux ans. Initialement, le nombre de participants souhaités était de 60, mais deux ans furent nécessaires pour en recruter 40.

Les combinaisons de traitement ont été déterminées suite à une revue de la littérature et la génération d'hypothèses. Lors des injections, la podiatre instigatrice remarquait que le fond des CP devenait dans la majorité des cas plat, voir photos à la Figure 3 de l'article. Par contre, les CP qui avaient un fond macéré et fibreux à la première visite ne se comportaient pas toujours comme anticipé. En effet, ce type de CP ne devenait pas toujours plat suite à une injection, voir Figure 6. Le fait qu'un CP ne soit plus creux mais bien plat, diminue la pression sur le derme et donc la douleur associée (Hollmann et al., 2000).

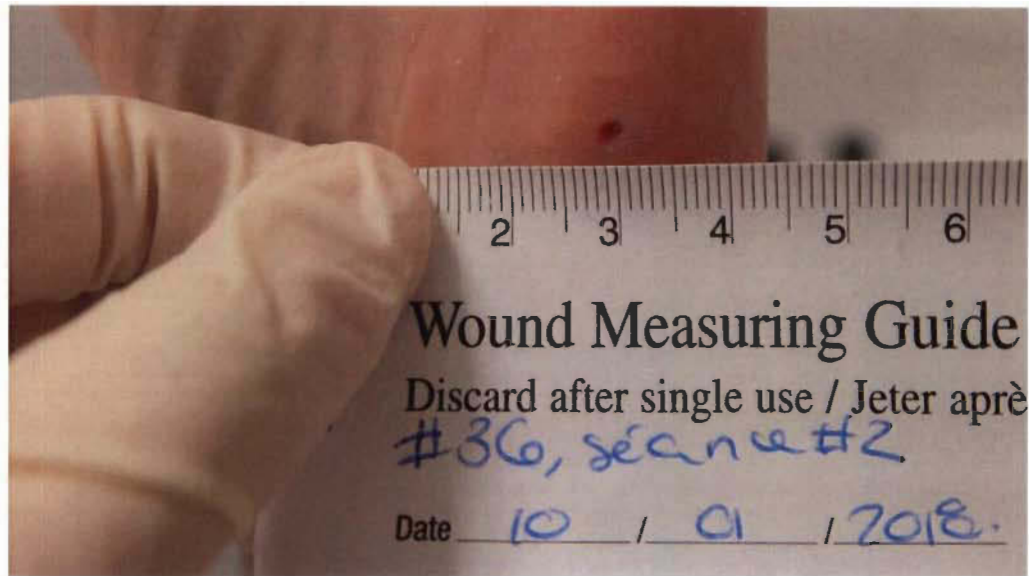


Figure 1. Photo d'un cor débridé pré-injection tirée des essais de l'étude

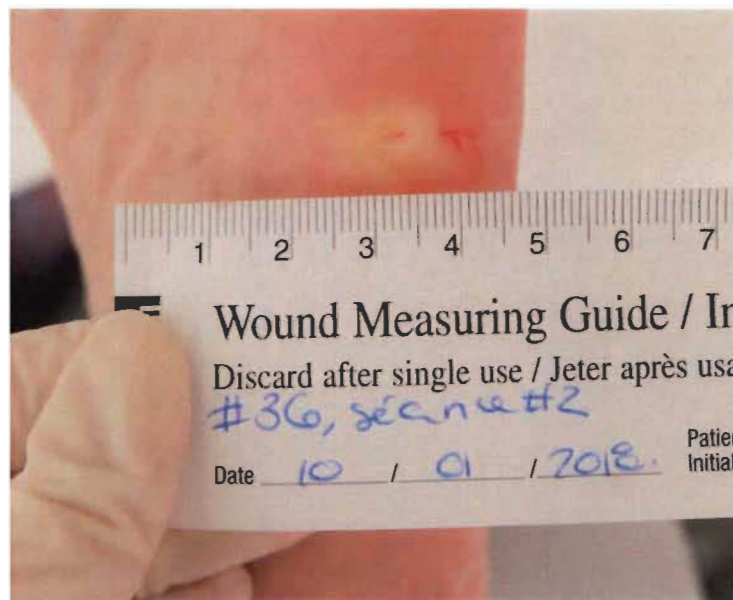


Figure 2. Photo d'un cor débridé post-injection tirée des essais de l'étude

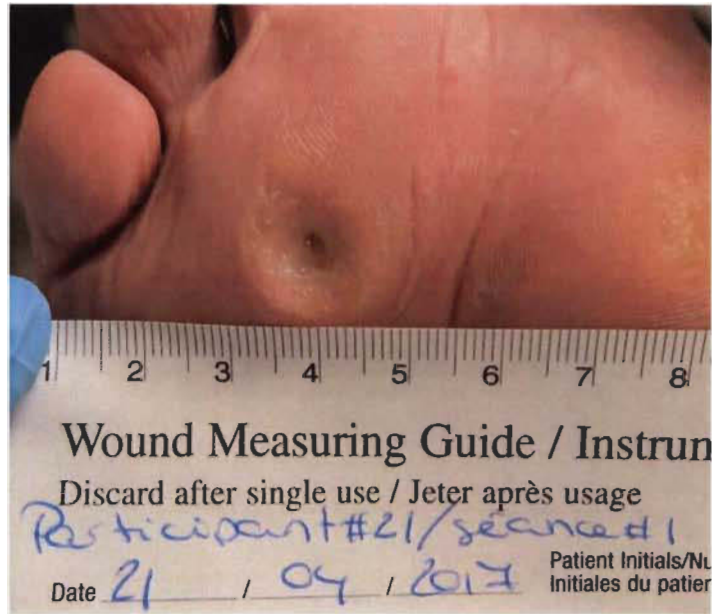


Figure 3. Photo d'un cor macéré et fibreux débridé pré-injection tirée des essais de l'étude

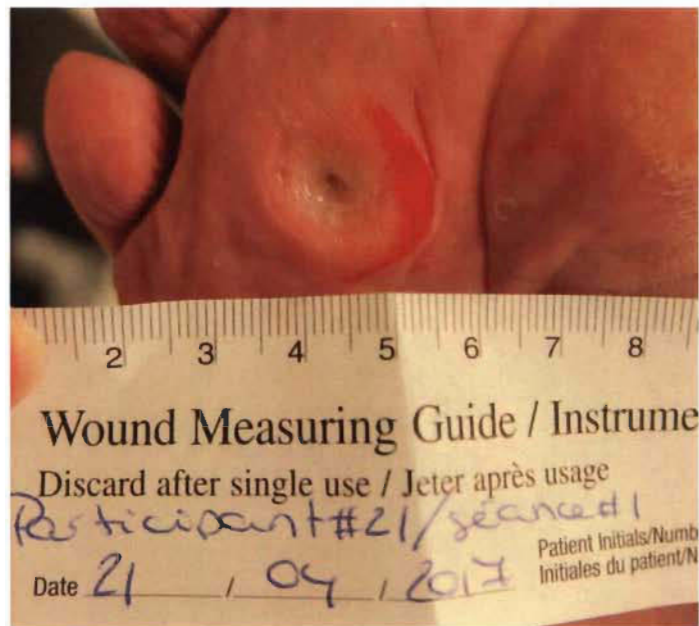


Figure 4. Photo d'un cor macéré et fibreux post-injection tirée des essais de l'étude

Les moyennes du score FFI-R six mois suivant le premier traitement, pour leur part, étaient toujours inférieures chez les sujets recevant une insertion d'aiguille ou une injection de lidocaïne. Également, le groupe recevant un débridement chirurgical conservateur seulement a toujours obtenu des moyennes plus élevées pour le score VAS, le score FFI-R et les mesures du CP que les autres groupes. Il est possible que la réaction inflammatoire causée par l'insertion de l'aiguille et le fait d'ajouter un volume liquidien (ESP ou lidocaïne), qui aplani le tissu cutané et limite la pression sur le derme, expliquent cette diminution de l'intensité de la douleur associée au CP suivant les traitements (Hollmann et al., 2000; Cederholm et al., 1991). Il est à noter que ce sont des tendances non statistiquement significatives.

Il est important de mentionner l'intervalle court entre les débridements comparativement à la pratique régulière. Dans cette étude, tous les participants qui ont complété le protocole ont reçu un débridement à tous les 28 à 30 jours. Avant leur participation à l'étude, l'intervalle moyen était de 108,5 jours pour tous les participants de tous les groupes confondus. L'effet temps significatif peut alors être expliqué par le fait que tous les traitements se sont avérés très efficaces suite à la première visite et que cette amélioration s'est maintenue en raison de la fréquence des débridements plus élevée. En effet, l'accumulation de l'hyperkératose était probablement moins importante puisque la période de temps entre les traitements était plus courte que précédemment. L'accumulation moins volumineuse d'hyperkératose peut possiblement expliquer les scores plus bas de VAS (Balanowski & Flynn, 2005; Landorf et al., 2013).



Actuellement, les résultats de l'étude ne peuvent être comparés directement à une autre puisqu'il s'agit de la seule étude évaluant ces combinaisons de traitement par rapport au débridement chirurgical conservateur seul pour le traitement d'un CP réfractaire. Cependant, si on la compare avec celle de Brousseau-Foley et Cantin (2015), on peut y retrouver certaines similitudes et différences. En effet, cette étude a démontré que les traitements par injection soient d'ES ou d'acide hyaluronique apportaient une diminution significative de la douleur ressentie sur VAS et une diminution du score FFI-R lors de leur complétion, 12 semaines après l'intervention. Au sein de l'étude actuelle, le groupe recevant une injection d'ES a également montré une diminution significative du score VAS à 12 semaines suivant la première intervention. Cependant, pour ce qui est du score FFI-R, aucune différence significative n'a été obtenue comme dans l'étude de Brousseau-Foley et Cantin (2015). Également, si on compare l'étude actuelle et celle de Lee et al (2014) qui a étudié l'efficacité d'injection de bléomycine aux 3 semaines pour le traitement de CP, on remarque certaines similitudes. Effectivement, pour un maximum de 10 sessions, 25 participants ont reçu des injections de bléomycine et 25 autres ont obtenu un débridement chirurgical conservateur seulement. Pour évaluer la douleur associée à la lésion et son évolution au fil des sessions, les chercheurs ont gradé la douleur initiale à 10 et, à chaque traitement, les participants devaient comparer sur une échelle de 0 à 10 la douleur ressentie à ce moment avec celle de la session précédente. Lors des visites, l'échelle suivante était utilisée pour quantifier la réponse au traitement : une réponse excellente était attribuée si la douleur ressentie se situait entre 0 et 3, bonne si plus grand que 3 mais plus petit que 6 et pauvre si au-dessus de 6. Neuf semaines après la première session, 68% des participants du

groupe recevant des injections ont obtenu une diminution de leur douleur catégorisée comme excellente ou bonne alors que 47% des participants n'en recevant pas ont obtenu la même catégorisation. En comparaison avec l'étude actuelle, à 8 semaines, sur l'échelle VAS, 77% de tous les participants ont des scores sous la valeur 3, soit un score excellent si on utilise l'échelle de classement de l'étude de Lee et al (2014). De ces participants qui ont obtenu ce score, 55% ont reçu des injections. En revanche, il est important de mentionner que l'on ne peut pas directement comparer ces scores puisque la question associée à l'échelle VAS n'était pas la même. Effectivement, la podiatre instigatrice a demandé d'obtenir la moyenne des douleurs ressenties dans les 7 jours précédant la visite, alors que dans celle de Lee et al (2014), les chercheurs demandaient de quantifier leur douleur en la comparant à la visite précédente. De plus, après une moyenne de 3,8 traitements (soit à environ 11,4 semaines), 37% des participants du groupe qui ayant reçu l'injection de bléomycine ont obtenu une résolution complète de la lésion alors que le deuxième groupe n'a atteint que 10% de résolution. Dans l'étude du présent mémoire, à 12 semaines, 25% des participants qui avaient reçu des injections de lidocaïne 2% ou d'ESP avaient obtenu une résolution complète de leur CP alors que ce ne fut le cas que pour 15% de ceux qui n'en avaient pas reçus. À court terme, les résultats des 2 études sont donc assez similaires, mais une efficacité plus grande a été décelée chez les sujets recevant des injections de bléomycine.

## **Limitations**

Plusieurs participants potentiels se désistaient au moment de l'appel précédent le premier rendez-vous. Cet appel visait à informer le participant potentiel du projet de

recherche, répondre à ses questions et déterminer s'il correspondait aux critères d'inclusion. Souvent, les participants potentiels se désistaient pour les raisons suivantes : peur des aiguilles, suivi prévu exigeant et délai de deux mois avant la première rencontre où ils ne pouvaient recevoir de débridement dans le but d'éviter que les résultats ne soient trop hétérogènes et non représentatifs. Également, le score VAS et le score FFI-R étaient bas au début des interventions, ce qui aurait pu mener certains participants à refuser de participer. Effectivement, pour certains, la douleur anticipée en lien avec l'insertion d'une aiguille ne semblait pas valoir la peine comparativement à l'intensité de leurs symptômes (McLenon & Rogers, 2019).

Également, la podiatre instigatrice principale n'était pas complètement aveugle lors des traitements, ce qui rendait impossible d'effectuer une étude à double insu. Effectivement, ceci induit un biais puisqu'elle était à la fois l'évaluatrice et celle qui performait les traitements. Pour tenter d'amenuiser cette limitation, le panier contenant le matériel requis au traitement était toujours couvert, de cette manière, elle ne pouvait pas connaître de quel traitement il s'agissait avant d'avoir terminé son évaluation. De plus, même si les traitements étaient espacés de quatre semaines, il n'est pas exclu que la podiatre se souvenait à quel groupe le participant appartenait d'une visite à l'autre.

Considérant la douleur mentionnée par les participants lors des traitements, il serait impératif de vérifier, au sein d'une étude, un protocole de gestion de la douleur avant de considérer l'insertion d'une aiguille et les injections pour le traitement des CP. Une méthode analgésique non-invasive, tel l'application d'une crème analgésique sur le CP avant

l'injection n'aurait pas d'effet, puisqu'il a été démontré que celle-ci ne diminue pas la douleur ressentie sous la plante du pied lors d'un traitement de verrue plantaire ou lors d'expérimentation avec une aiguille (Lee, Pakdeethai, Toh, & Aw, 2014; Shaikh, Naqvi, & Grace, 2009). L'essai d'un bloc du nerf tibial guidé par échographie effectué avant les interventions pourrait être considéré (Redborg et al., 2009). En limitant la douleur ressentie, peut-être que les sujets en ressentiraient un plus grand bénéfice et seraient plus enclin à une participation à l'étude s'ils étaient avisés préalablement que cette précaution serait prise. En plus de la douleur ressentie lors des interventions, il serait intéressant d'ajouter au traitement une composante de gestion de la pression à l'aide d'une méthode de décharge pour évaluer si le soulagement perdure plus longtemps. Effectivement, suivant les traitements, le participant pourrait porter le plus souvent possible une semelle coussinée seule ou une orthèse plantaire, comme chez un sujet diabétique à risque d'ulcération (Botros et al., 2017). Les diabétiques ont de grands risques de plaie sous des lésions hyperkératosiques et l'orthèse plantaire est fortement conseillée pour prévenir la formation et l'accumulation d'hyperkératose (Hingorani et al., 2016).

## CHAPITRE 7

### **Conclusion**

Dans cette étude, nous avons démontré que les traitements par insertion d'une aiguille, par injection d'ESP ou par injection de lidocaïne sur des sujets souffrant d'un CP réfractaire sont faisables, qu'ils sont sécuritaires puisque peu d'effets secondaires ont été démontrés. Ces traitements ne sont pas significativement plus efficaces que le débridement chirurgical seul. Des tendances non significatives ont par contre été observées en faveur des combinaisons de traitement versus le débridement seul. La douleur provoquée par l'insertion de l'aiguille et l'injection doit être pallier au sein d'un protocole démontré scientifiquement avant que ces avenues thérapeutiques ne soient considérées dans des études à plus grande échelle. La douleur ressentie lors de ces combinaisons de traitement était un facteur limitant très important dans le protocole pour plusieurs participants.

## RÉFÉRENCES

- Akdemir, O., Bilkay, U., Tiftikcioglu, Y. O., Ozek, C., Yan, H., Zhang, F., & Akin, Y. (2011). New alternative in treatment of callus. *The Journal Of Dermatology*, 38(2), 146-150.
- Araguas Garcia, C., & Corbi Soler, F. (2018a). Do plantar hyperkeratoses affect balance in people older than 65 years old? *The Foot*, 36, 43-48.
- Araguas Garcia, C., & Corbi Soler, F. (2018b). Effect of debridement of plantar hyperkeratoses on gait in older people - An exploratory trial. *Archives Of Gerontology And Geriatrics*, 78, 7-13.
- Balanowski, K. R., & Flynn, L. M. (2005). Effect of painful keratoses debridement on foot pain, balance and function in older adults. *Gait Posture*, 22(4), 302-307.
- Balkin, S. W. (1966). Silicone injection for plantar keratoses. Preliminary report. *Journal of the American Podiatric Medical Association*, 56(1), 1-11.
- Balkin, S. W. (1972). Plantar keratoses: treatment by injectable liquid silicone. Report of an eight-year experience. *Clinical Orthopaedics and Related Research*, 87, 235-247.
- Balkin, S. W. (1976). Silicone augmentation for plantar calluses. *Journal of the American Podiatric Medical Association*, 66(3), 148-154.
- Balkin, S. W. (1984). The fluid silicone prosthesis. *Clinics in Podiatric Medicine and Surgery*, 1(1), 145-164.
- Balkin, S. W. (2005). Injectable silicone and the foot: a 41-year clinical and histologic history. *Dermatologic Surgery*, 31(11 Pt 2), 1555-1559; discussion 1560.
- Becker, D. E., & Reed, K. L. (2012). Local anesthetics: review of pharmacological considerations. *Anesthesia progress*, 59(2), 90-103.
- Berlin, S. J. (1967). Topical steroids in intractable plantar keratosis. *Journal of the American Podiatric Medical Association*, 57(1), 5-8.

- Bisla, K., & Tanelian, D. L. (1992). Concentration-dependent effects of lidocaine on corneal epithelial wound healing. *Investigative Ophthalmology & Visual Science*, 33(11), 3029-3033.
- Booth, J., & McInnes, A. (1997). The aetiology and management of plantar callus formation. *Journal of Wound Care*, 6(9), 427-430.
- Botros, M., Embi, J., Goettl, K., Morin, C., Parsons, L., Scharfstein, B., . . . Evans, R. (2017). Best Practice Recommendations for the Prevention and Management of Diabetic Foot Ulcers. *Wounds Canada*, 68.
- Brousseau-Foley, M., & Cantin, V. (2015). Use of hyaluronic acid gel filler versus sterile water in the treatment of intractable plantar keratomas: a pilot study. *Journal Of The American Podiatric Medical Association*, 105(1), 22-26.
- Budiman-Mak, E., Conrad, K. J., Mazza, J., & Stuck, R. M. (2013). A review of the foot function index and the foot function index - revised. *Journal Of Foot And Ankle Research*, 6(1), 5-5.
- Caselli, M. A., Levitz, S. J., Clark, N., Lazarus, S., Velez, Z., & Venegas, L. (1997). Comparison of Viscoped and PORON for painful submetatarsal hyperkeratotic lesions. *Journal Of The American Podiatric Medical Association*, 87(1), 6-10.
- Cederholm, I., Evers, H., & Lofstrom, J. B. (1991). Effect of intradermal injection of saline or a local anaesthetic agent on skin blood flow--a methodological study in man. *Acta Anaesthesiologica Scandinavica*, 35(3), 208-215.
- Colagiuri, S., Marsden, L. L., Naidu, V., & Taylor, L. (1995). The use of orthotic devices to correct plantar callus in people with diabetes. *Diabetes Research and Clinical Practice*, 28(1), 29-34.
- Davys, H. J., Turner, D. E., Helliwell, P. S., Conaghan, P. G., Emery, P., & Woodburn, J. (2005). Debridement of plantar callosities in rheumatoid arthritis: a randomized controlled trial. *Rheumatology (Oxford)*, 44(2), 207-210.
- Dockery, G. L., & Crawford, M. E. (1997). *Cutaneous Disorders of the Lower Extremity*: W.B. Saunders.

- Dunn, J. E., Link, C. L., Felson, D. T., Crincoli, M. G., Keysor, J. J., & McKinlay, J. B. (2004). Prevalence of foot and ankle conditions in a multiethnic community sample of older adults. *American Journal Of Epidemiology*, *159*(5), 491-498.
- Eckhart, L., Lippens, S., Tschachler, E., & Declercq, W. (2013). Cell death by cornification. *Biochimica et Biophysica Acta (BBA) - Molecular Cell Research*, *1833*(12), 3471-3480.
- Fabbrocini, G., Fardella, N., Monfrecola, A., Proietti, I., & Innocenzi, D. (2009). Acne scarring treatment using skin needling. *Clinical and Experimental Dermatology*, *34*(8), 874-879.
- Freeman, D. B. (2002). Corns and calluses resulting from mechanical hyperkeratosis. *American Family Physician*, *65*(11), 2277-2280.
- Gartner, L. P., Lacave, R., Hiatt, J. L., & Fajac, A. (2004). *Atlas en couleur d'histologie* (G. liaison Éd. Vol. 2): Éd. Pradel.
- Ghali, S., Knox, K. R., Verbese, J., Scarpidis, U., Izadi, K., & Ganchi, P. A. (2008). Effects of lidocaine and epinephrine on cutaneous blood flow. *Journal of Plastic, Reconstructive & Aesthetic Surgery*, *61*(10), 1226-1231.
- Gijón-Noguerón, G., García-Paya, I., Morales-Asencio, J. M., Jiménez-Cebrián, A., Ortega-Ávila, A. B., & Cervera-Marín, J. A. (2017). Short-term effect of scalpel debridement of plantar callosities versus treatment with salicylic acid patches: The EMEDESCA randomized controlled trial. *The Journal Of Dermatology*, *44*(6), 706-709.
- Grouios, G. (2004). Corns and calluses in athletes' feet: a cause for concern. *The Foot*, *14*(4), 175-184.
- Haftak, M., Simon, M., Kanitakis, J., Maréchal, S., Claudy, A., Serre, G., & Schmitt, D. (1997). Expression of corneodesmosin in the granular layer and stratum corneum of normal and diseased epidermis. *The British Journal Of Dermatology*, *137*(6), 864-873.
- Helfand, A. E. (2004). Foot problems in older patients: a focused podogeriatric assessment study in ambulatory care. *Journal Of The American Podiatric Medical Association*, *94*(3), 293-304.



- Hingorani, A., LaMuraglia, G. M., Henke, P., Meissner, M. H., Loretz, L., Zinszer, K. M., . . . Murad, M. H. (2016). The management of diabetic foot: A clinical practice guideline by the Society for Vascular Surgery in collaboration with the American Podiatric Medical Association and the Society for Vascular Medicine. *Journal Of Vascular Surgery*, 63(2 Suppl), 3S-21S.
- Hirata, M., Sakaguchi, M., Mochida, C., Sotozono, C., Kageyama, K., Kuroda, Y., & Hirose, M. (2004). Lidocaine inhibits tyrosine kinase activity of the epidermal growth factor receptor and suppresses proliferation of corneal epithelial cells. *Anesthesiology*, 100(5), 1206-1210.
- Hollmann, M., & Durieux, M. E. (2000). Local anesthetics and the inflammatory response - A new therapeutic indication? *Anesthesiology* (Vol. 93, pp. 858-875).
- Holloway, G. A., Jr. (1980). Cutaneous blood flow responses to injection trauma measured by laser Doppler velocimetry. *The Journal Of Investigative Dermatology*, 74(1), 1-4.
- Hsu, C.-C., Tsai, W.-C., Chen, C. P.-C., Shau, Y.-W., Wang, C.-L., Chen, M. J.-L., & Chang, K.-J. (2005). Effects of aging on the plantar soft tissue properties under the metatarsal heads at different impact velocities. *Ultrasound in Medicine and Biology*, 31(10), 1423-1429.
- Kim, S. H., Kim, S., Choi, H. I., Choi, Y. J., Lee, Y. S., Sohn, K. C., . . . Lee, Y. H. (2010). Callus formation is associated with hyperproliferation and incomplete differentiation of keratinocytes, and increased expression of adhesion molecules. *British Journal of Dermatology*, 163(3), 495-501.
- Krey, D., Borchers, J., & McCamey, K. (2015). Tendon needling for treatment of tendinopathy: A systematic review. *The Physician And Sportsmedicine*, 43(1), 80-86.
- Landorf, K. B., Morrow, A., Spink, M. J., Nash, C. L., Novak, A., Potter, J., & Menz, H. B. (2013). Effectiveness of scalpel debridement for painful plantar calluses in older people: a randomized trial. *Trials*, 14, 243.
- Lee, S. H., Pakdeethai, J., Toh, M. P. H. S., & Aw, D. C. W. (2014). A Double-Blind, Randomised, Placebo-Controlled Trial of EMLA® Cream (Eutectic Lidocaine/Prilocaine Cream) for Analgesia Prior to Cryotherapy of Plantar Warts in Adults. *Annals Of The Academy Of Medicine, Singapore*, 43(10), 511-514.

- Lee, W. J., Lee, S. M., Won, C. H., Chang, S. E., Lee, M. W., Choi, J. H., & Moon, K. C. (2014). Efficacy of intralesional bleomycin for the treatment of plantar hard corns. *International Journal Of Dermatology*, 53(12), e572-e577.
- Lodén, M. (2003). Role of topical emollients and moisturizers in the treatment of dry skin barrier disorders. *American Journal Of Clinical Dermatology*, 4(11), 771-788.
- Lorimer, D. L., & Neale, D. (2006). *Neale's Disorders of the Foot*: Elsevier Churchill Livingstone.
- MacGregor, R. R., Thorner, R. E., & Wright, D. M. (1980). Lidocaine inhibits granulocyte adherence and prevents granulocyte delivery to inflammatory sites. *Blood*, 56(2), 203-209.
- Mann, R. A., & Mann, J. A. (2004). Keratotic disorders of the plantar skin. *Instructional course lectures*, 53, 287-302.
- Martinsson, T., Haegerstrand, A., & Dalsgaard, C. J. (1993). Ropivacaine and lidocaine inhibit proliferation of non-transformed cultured adult human fibroblasts, endothelial cells and keratinocytes. *Agents And Actions*, 40(1-2), 78-85.
- McLenon, J., & Rogers, M. A. M. (2019). The fear of needles: A systematic review and meta-analysis. *Journal Of Advanced Nursing*, 75(1), 30-42.
- Newton, D. J., McLeod, G. A., Khan, F., & Belch, J. J. (2007). Mechanisms influencing the vasoactive effects of lidocaine in human skin. *Anaesthesia*, 62(2), 146-150.
- O'Keefe, E. J., Chiu, M. L., & Payne, R. E. (1988). Stimulation of Growth of Keratinocytes by Basic Fibroblast Growth Factor. *Journal of Investigative Dermatology*, 90(5), 767-769.
- Parker, J., Scharfbillig, R., & Jones, S. (2017). Moisturisers for the treatment of foot xerosis: a systematic review. *Journal Of Foot And Ankle Research*, 10, 9.
- Pavicic, T., & Korting, H. C. (2006). Xerosis and callus formation as a key to the diabetic foot syndrome: dermatologic view of the problem and its management. *Journal der Deutschen Dermatologischen Gesellschaft*, 4(11), 935-941.

- Payne, C. M., Connolly, C. N., Staughton, R. C., Weiss, J. B., & Lant, A. F. (1990). Adverse effect of lignocaine (Lidocaine) on skin destined for tissue culture. *The Journal Of Investigative Dermatology*, 94(1), 153-153.
- Prasetyono, T. O. H., & Lestari, P. A. (2016). The Onset and Duration of Action of 0.2% Lidocaine in a One-per-Mil Tumescant Solution for Hand Surgery. *Archives of plastic surgery*, 43(3), 272-277.
- Redborg, K. E., Antonakakis, J. G., Beach, M. L., Chinn, C. D., & Sites, B. D. (2009). Ultrasound Improves the Success Rate of a Tibial Nerve Block at the Ankle. *Regional Anesthesia & Pain Medicine*, 34(3), 256-260.
- Redmond, A., Allen, N., & Vernon, W. (1999). Effect of scalpel debridement on the pain associated with plantar hyperkeratosis. *Journal of the American Podiatric Medical Association*, 89(10), 515-519.
- Roenigk, R. K., Ratz, J. L., & Roenigk, H. H. (2006). *Roenigk's Dermatologic Surgery: Current Techniques in Procedural Dermatology*: CRC Press.
- Saipoor, A., Maher, A., & Hogg, L. (2018). A retrospective audit of lesion excision and rotation skin flap for the treatment of intractable plantar keratosis. *The Foot*, 34, 23-27.
- Saitta, P., Krishnamurthy, K., & Brown, L. H. (2008). Bleomycin in Dermatology: A Review of Intralesional Applications. *Dermatologic Surgery*, 34(10), 1299-1313.
- Saxena, K. N., Nischal, H., & Batra, S. (2009). Intracutaneous Injections of Sterile Water over the Secrum for Labour Analgesia. *Indian Journal of Anaesthesia* 53(2), 169-173.
- Scirè, V., Leporati, E., Teobaldi, I., Nobili, L. A., Rizzo, L., & Piaggese, A. (2009). Effectiveness and Safety of Using Podikon Digital Silicone Padding in the Primary Prevention of Neuropathic Lesions in the Forefoot of Diabetic Patients. *Journal Of The American Podiatric Medical Association*, 99(1), 28-34.
- Shaikh, F. M., Naqvi, S. A., & Grace, P. A. (2009). The influence of a eutectic mixture of lidocaine and prilocaine on minor surgical procedures: a randomized controlled

double-blind trial. *Dermatologic Surgery: Official Publication For American Society For Dermatologic Surgery [Et Al.]*, 35(6), 948-951.

- Shumaker, P. R., Rao, J., & Goldman, M. P. (2005). Treatment of local, persistent cutaneous atrophy following corticosteroid injection with normal saline infiltration. *Dermatologic Surgery*, 31(10), 1340-1343.
- Shwayder, T. (2004). Disorders of keratinization: diagnosis and management. *American Journal of Clinical Dermatology*, 5(1), 17-29.
- Siddle, H. J., Redmond, A. C., Waxman, R., Dagg, A. R., Alcacer-Pitarch, B., Wilkins, R. A., & Helliwell, P. S. (2013). Debridement of painful forefoot plantar callosities in rheumatoid arthritis: the CARROT randomised controlled trial. *Clinical Rheumatology*, 32(5), 567-574.
- Singh, D., Bentley, G., & Trevino, S. G. (1996). Callosities, corns, and calluses. *BMJ (Clinical Research Ed.)*, 312(7043), 1403-1406.
- Spink, M. J., Menz, H. B., & Lord, S. R. (2009). Distribution and correlates of plantar hyperkeratotic lesions in older people. *Journal Of Foot And Ankle Research*, 2, 8.
- Stephenson, J., Farndon, L., & Concannon, M. (2016). Analysis of a trial assessing the long-term effectiveness of salicylic acid plasters compared with scalpel debridement in facilitating corn resolution in patients with multiple corns. *The Journal Of Dermatology*, 43(6), 662-669.
- Thomas, S. E., Dykes, P. J., & Marks, R. (1985). Plantar hyperkeratosis: a study of callosities and normal plantar skin. *The Journal Of Investigative Dermatology*, 85(5), 394-397.
- Tollafeld, D. R., Holdcroft, D. J., Singh, R., & Haque, M. S. (2001). Injectable percutaneous polydimethicone in the treatment of pedal keratomas: a single blind randomized trial. *The Journal of Foot & Ankle Surgery*, 40(5), 295-301.
- Wreje, U., & Brorsson, B. (1995). A multicenter randomized controlled trial of injections of sterile water and saline for chronic myofascial pain syndromes. *Pain*, 61(3), 441-444.

ANNEXE A

Certificat d'éthique



### CERTIFICAT D'ÉTHIQUE DE LA RECHERCHE AVEC DES ÊTRES HUMAINS

En vertu du mandat qui lui a été confié par l'Université, le Comité d'éthique de la recherche avec des êtres humains a analysé et approuvé pour certification éthique le protocole de recherche suivant :

**Titre :** Comparaison de l'efficacité des injections d'eau saline physiologique et d'anesthésiant local par rapport au traitement podiatrique usuel des cors plantaires réfractaires

**Chercheur(s) :** Marie-Philippe Mercier  
Département des sciences de l'activité physique

**Organisme(s) :**

**N° DU CERTIFICAT :** CER-15-214-07.17

**PÉRIODE DE VALIDITÉ :** Du 02 juillet 2019 au 02 juillet 2020

**En acceptant le certificat éthique, le chercheur s'engage à :**

- Aviser le CER par écrit des changements apportés à son protocole de recherche avant leur entrée en vigueur;
- Procéder au renouvellement annuel du certificat tant et aussi longtemps que la recherche ne sera pas terminée;
- Aviser par écrit le CER de l'abandon ou de l'interruption prématurée de la recherche;
- Faire parvenir par écrit au CER un rapport final dans le mois suivant la fin de la recherche.

Bruce Maxwell  
Président du comité

Fanny Longpré  
Secrétaire du comité

*Décanat de la recherche et de la création*      **Date d'émission :** 11 juin 2019

## ANNEXE B

Foot Function Index Révisé, en Canadien-Français (FFI-R)

## FOOT FUNCTION INDEX RÉVISÉ

- \* Pour chacun des énoncés dans les 4 sections, veuillez encercler ou cocher la case correspondant à vos impressions concernant la semaine précédente.

### 1. DOULEUR AUX PIEDS

AU COURS DE LA DERNIÈRE SEMAINE, comment qualifiez-vous la sévérité de vos douleurs de pieds ?

	Aucune douleur	1	2	3	4	5	6	7	8	9	10 Pire douleur imaginable
1 La pire douleur ressentie aux pieds ?	1	2	3	4	5	6	7	8	9	10	
2 La douleur aux pieds le matin ?	1	2	3	4	5	6	7	8	9	10	
3 La douleur aux pieds à la marche pieds nus ?	1	2	3	4	5	6	7	8	9	10	
4 La douleur aux pieds en position debout pieds nus ?	1	2	3	4	5	6	7	8	9	10	
5 La douleur aux pieds à la marche avec souliers ?	1	2	3	4	5	6	7	8	9	10	
6 La douleur aux pieds en position debout avec souliers ?	1	2	3	4	5	6	7	8	9	10	
7 La douleur aux pieds à la marche avec vos orthèses ?	1	2	3	4	5	6	7	8	9	10	
8 La douleur aux pieds en position debout avec vos orthèses ?	1	2	3	4	5	6	7	8	9	10	
9 La douleur aux pieds à la fin d'une journée habituelle ?	1	2	3	4	5	6	7	8	9	10	



## 2. RÉALISATION DE TÂCHES QUOTIDIENNES

AU COURS DE LA DERNIÈRE SEMAINE, comment qualifiez-vous la difficulté à réaliser certaines tâches ?

	Aucune difficulté	1	2	3	4	5	6	7	8	9	Trop difficile/Irréalisable	10
10	Difficulté à vous déplacer dans la maison ?	1	2	3	4	5	6	7	8	9		10
11	Difficulté à marcher à l'extérieur de la maison ?	1	2	3	4	5	6	7	8	9		10
12	Difficulté à marcher quatre coins de rue ?	1	2	3	4	5	6	7	8	9		10
13	Difficulté à monter les escaliers ?	1	2	3	4	5	6	7	8	9		10
14	Difficulté à descendre les escaliers ?	1	2	3	4	5	6	7	8	9		10
15	Difficulté à vous tenir sur la pointe des pieds ?	1	2	3	4	5	6	7	8	9		10
16	Difficulté à vous lever d'une chaise ?	1	2	3	4	5	6	7	8	9		10
17	Difficulté à monter sur le trottoir ?	1	2	3	4	5	6	7	8	9		10
18	Difficulté à marcher	1	2	3	4	5	6	7	8	9		10

rapidement ?

### 3. LIMITATION DANS LES ACTIVITÉS

AU COURS DE LA DERNIÈRE SEMAINE, comment qualifiez-vous ces aspects de votre journée ?

	Jamais									Tout le temps
19	1	2	3	4	5	6	7	8	9	10
20	1	2	3	4	5	6	7	8	9	10
21	1	2	3	4	5	6	7	8	9	10
22	1	2	3	4	5	6	7	8	9	10
23	1	2	3	4	5	6	7	8	9	10

## ANNEXE C

### Échelle visuelle analogue de la douleur (VAS)

**ÉCHELLE VISUELLE ANALOGUE DE LA DOULEUR**

DATE : \_\_\_\_\_ RENCONTRE : \_\_\_\_\_  
CODE PARTICIPANT : \_\_\_\_\_

