

Utjecaj debljine piloričnog mišića na promjene acidobaznog statusa u djece s kongenitalnom hipertrofičnom stenozom pilorusa

Ivan Petračić¹, Iris Čerfalvi², Stjepan Višnjic¹, Andro Gliha¹, Nikica Lesjak¹

Hipertrofična stenoza pilorusa jedno je od najčešćih kirurških stanja u djece, koje se obično otkriva unutar prvih 12 tjedana života. Nepoznate je etiologije, ali se smatra da veliki utjecaj imaju genski čimbenici i okoliš, uz hipergastrinemiju i hiperaciditet želuca. Češća je u muške novorođenčadi s omjerom 4-6:1. Hipertrofija i hiperplazija mišićnog sloja pilorusa uzrokuju opstrukciju lumena, što rezultira karakterističnim povraćanjem u mlazu bez primjesa žuči. Zlatni standard u postavljanju dijagnoze je ultrazvuk. Terapija je kirurška, a prije operacije potrebna je nadoknada tekućine i elektrolita radi sprječavanja perioperativnih komplikacija.

Cilj: Svrha ovog rada je prikazati korelaciju promjene acidobaznog statusa i ultrazvučne debljine mišića u novorođenčadi s kongenitalnom hipertrofičnom stenozom pilorusa te povezanost duljine trajanja simptoma i nastanka težih metaboličkih poremećaja.

Metode: Provedeno je retrospektivno istraživanje u kojem je promatrano 41 dijete hospitalizirano zbog sumnje na stenozu pilorusa. Podatci su obrađeni metodama deskriptivne statistike u programu TIBCO Statistica 13.4. Rezultati: Pokazalo se da nema statistički značajne povezanosti između ultrazvučno izmjerene debljine mišića i stupnja alkalozije. Duljina trajanja simptoma i promjena pH vrijednosti nisu linearno povezane, ali je u dvoje djece s višim stupnjem alkalozije zamijećena teža hipokloremija, pa je to dvoje bolesnika imalo i komplikacije nakon kirurškog zbrinjavanja.

Zaključak: Iako je hipertrofična stenoza pilorusa stanje koje može dovesti do teških metaboličkih poremećaja, oni se u današnje vrijeme rijetko javljaju zbog ranog postavljanja dijagnoze, korekcije elektrolita i kvalitetne zdravstvene skrbi.

Ključne riječi: STENOZA PILORUSA; NOVOROĐENČAD

UVOD

Hipertrofična stenoza pilorusa jedno je od najčešćih kirurških stanja u djece, koje se tipično javlja između 2. i 12. tjedna života kad pilorični sfinkter zadeblja i dovodi do opstrukcije želučanog lumena. Češća je kod muške djece s omjerom 6:1 i medijanom oko 40. dana života (1). Prvi simptom je povraćanje u mlazu bez sadržaja žuči, dijete ima povećan tek, a poslije se razvija dehidracija i metabolička alkalozija. Točan uzrok nastanka stenozije i zadebljanja piloričnog mišića nije poznat, ali najvjerojatnije je multičimbenični. Poznato je da je kiselina u duodenumu snažan poticaj za kontrakciju piloričnog sfinktera, a kod neke djece s pilorostenozom zabilježene su visoke razine gastrina nakon rođenja. Gastrin

potiče izlučivanje želučane kiseline i povećava kiselost, što dovodi do pojačane kontrakcije sfinktera i hipertrofije mišića (2). Ne zna se zašto muška djeca češće obolijevaju, ali je utvrđeno da muška novorođenčad rođena prije termina ima veću kiselost želučanog sadržaja u odnosu na žensku

¹ Klinika za dječju kirurgiju, Klinika za dječje bolesti Zagreb, Zagreb, Hrvatska

² Medicinski fakultet Sveučilišta u Zagrebu, Zagreb, Hrvatska

Adresa za dopisivanje:

Ivan Petračić, dr.med., Klinika za dječju kirurgiju, Klinika za dječje bolesti Zagreb, Klaićeva 16, 10000 Zagreb, e-mail: ivanpetracicmd@gmail.com

Primljeno/Received: 24. 05. 2019., Prihvaćeno/Accepted: 10. 06. 2019.

(3). Dijagnoza se postavlja na temelju detaljne anamneze, fizikalnog pregleda te ultrazvučne pretrage. Ultrazvuk je zlatni standard za postavljanje dijagnoze s osjetljivošću 99,5% i specifičnošću 100% (4). Ultrazvučni kriterij za dijagnozu je zadebljanje piloričnog mišića > 3mm i duljina piloričnog kanala > 15 mm (5). Diferencijalnodijagnostički se hipertrofična stenozom pilorusa ne smije zamijeniti s gastroezofagusnim refluksom koji je češći uzrok povraćanja u dojenčadi, ali se prezentira regurgitacijom ili bljuckanjem i samolimitirajuće je stanje. Treba dodati da je diferencijalna dijagnoza nebilijarnog povraćanja u ranoj dojenačkoj dobi vrlo široka i u razmatranje moramo uzeti još i ahalaziju, aerofagiju, malrotaciju s volvulusom, gastroparezu, gastroenteritise, atreziju duodenuma, eozinofilni ezofagitis, strana tijela, alergije na hranu... (6). Pogriješka pri postavljanju dijagnoze moguća je kod djece koja imaju pilorospazam i zato je kod nejasne kliničke slike poželjno napraviti i rengenški kontrastni pregled želuca i duodenuma.

Pilorična stenozom je hitno medicinsko stanje, ali ne i hitno kirurško, pa je prije operacije potrebna rehidracija i korekcija abnormalnosti elektrolita. Klasični elektrolitni poremećaj je hipokalemijska, hipokloremijska metabolička alkalozom kao rezultat protrahiranog povraćanja. Intravenska nadoknada elektrolita obično sadrži 5-10% glukozu u 0,9% NaCl-a (ili 0,45% NaCl-a), a može se dodati i 10-20 mEq/L KCl-a (4). U vrijeme dolaska u bolnicu većini bolesnika je potrebna intravenska rehidracijska terapija kontinuirano intravenski 4-6 mL/kg/h, sve dok se ne ispravi elektrolitni disbalans, a u najtežim slučajevima dehidracije daje se 20 mL/kg fiziološke otopine u bolusu, jednom ili ponovljeno, te potom nastavak kontinuirane rehidracije 4-6 mL/kg/h. Odgovor na terapiju se postiže unutar 12-48h, a nakon toga se preporuča operacija. Na Klinici za dječje bolesti Zagreb najčešće se primjenjuje gornja medijana laparotomija. Za sigurni anesteziološki postupak važno je da su bikarbonati u serumu < 28 mEq/L, kalij > 3,5 mEq/L, a kloridi > 100 mEq/L (4). Svrha ovog istraživanja je prikazati korelaciju promjene acidobaznog statusa i ultrazvučne debljine mišića u novorođenčadi s kongenitalnom hipertrofičnom stenozom pilorusa te povezanost duljine trajanja simptoma i nastanka težih metaboličkih poremećaja. Postavljena je hipoteza da stupanj alkalozom kod novorođenčeta s hipertrofičnom stenozom pilorusa ovisi o duljini trajanja simptoma. U kliničkoj praksi je zamijećeno da bi inicijalni stupanj alkalozom i stupanj elektrolitskog disbalansa mogli utjecati na postoperacijski oporavak, uspostavu normalnih volumena obroka i eventualni nastavak povraćanja te samim time na duljinu trajanja hospitalizacije.

ISPITANICI I METODE

Ovo retrospektivno istraživanje provedeno je na Klinici za dječju kirurgiju, Klinike za dječje bolesti Zagreb. U istraživa-

nje su uključena djeca s hipertrofičnom stenozom pilorusa u petogodišnjem razdoblju, od 2013. do 2018. godine. Upotrijebljena je medicinska dokumentacija koja je bila dostupna u Bolničkom informacijskom sustavu (BIS-u) Klinike te pisana dokumentacija iz bolničkog arhiva. Za svako dijete pratili smo sljedeće varijable: datum rođenja, datum prijma, datum otpusta, dob pri prijmu, trajanje hospitalizacije, trajanje simptoma, ultrazvučni nalaz debljine mišića pilorusa te acidobazni status prije i nakon rehidracije.

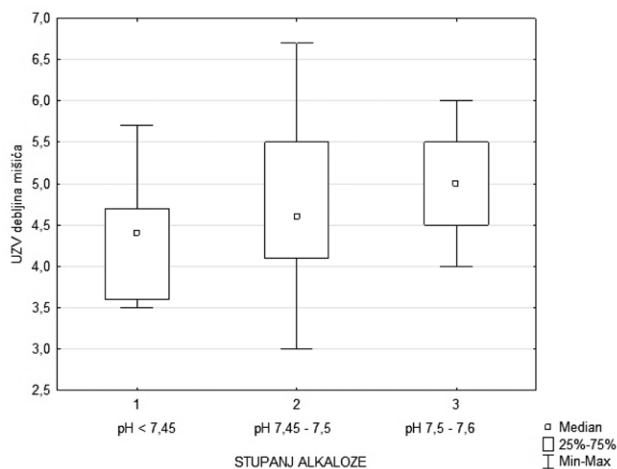
Prema stupnju alkalozom pri prijmu definirane su tri skupine djece: ona koja nemaju alkalozu (pH < 7,45), ona s blagom (pH 7,45-7,5) i ona s umjerenom alkalozom (pH 7,5-7,6). Vrijednosti elektrolita definirane su na sljedeći način: normalni serumski bikarbonati (22-29 mEq/L), sniženi bikarbonati (<22 mEq/L), povišeni bikarbonati (>29 mEq/L), normalni serumski kalij (3,6-5,2 mEq/L), sniženi kalij (<3,6 mEq/L), povišeni kalij (>5,2 mEq/L), normalni serumski kloridi (99-108 mEq/L), sniženi kloridi (<99 mEq/L), povišeni kloridi (>108 mEq/L), normalni serumski laktati (<2,2 mEq/L), povišeni laktati (3-7 mEq/L), izrazito povišeni laktati (>7 mEq/L) (6-8).

U obradi i analizi podataka primijenjeni su različiti statistički postupci sukladno postavljenim istraživačkim problemima. Deskriptivna statistika obavljena je u programu *TIBCO Statistica 13.4*.

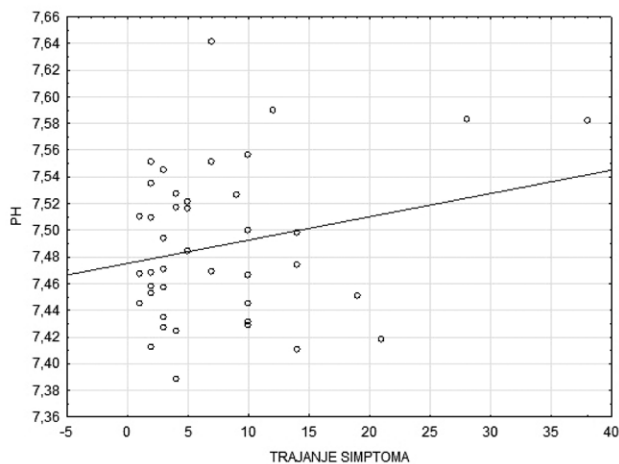
REZULTATI

U ovom radu promatrano je 41 dijete hospitalizirano u Klinici za dječju kirurgiju zbog hipertrofične stenozom pilorusa. Od toga je bilo 9-ero ženske (22%) i 32-ojica muške (78%) dojenčadi s kongenitalnom hipertrofičnom stenozom pilorusa. Medijan dobi djece bio je 29 dana (s rasponom od 11 do 63 dana kod prijma). Srednje trajanje hospitalizacije bilo je 9,59 dana (najkraće 5, a najduže 36 dana). Trajanje simptoma bilo je u intervalu od 1 do 38 dana, sa srednjom vrijednošću od 7,71 dan. U dijagnostičkoj obradi i prijeoperacijskom planiranju primijenjen je transabdominalni ultrazvuk. Ultrazvučno izmjerena debljina piloričnog mišića (n=40) bila je u rasponu od 3 do 6,7 mm, sa srednjom vrijednošću od 4,74 mm. Prema pH vrijednostima prilikom hospitalizacije bolesnici su svrstani u tri kategorije metaboličke alkalozom. Vrijednosti pH prema kojima su definirane kategorije opisane su u knjizi autora *Kellum i Elbers* (8). Kruskal-Wallisovim neparametrijskim testom za nezavisne uzorke utvrđeno je da nema razlike u debljini mišića između pojedinih skupina (P = 0,216) (Slika 1).

Prema navedenim kriterijima 26,8% (n=11) djece nije imalo metaboličku alkalozu, 36,6% (n=15) bilo je u blagoj alkalozom, a 36,6% (n=15) u umjerenoj. Srednja pH vrijednost pri prij-



SLIKA 1. Raspodjela ultrazvučne debljine mišića prema stupnju alkaloze.



SLIKA 2. Dijagram raspršenja – povezanost duljine trajanja simptoma i promjene pH vrijednosti.

mu iznosila je 7,49 te je ostala identična i pri mjerenjima pH nakon inicijalne nadoknade elektrolita. Prema protokolu Klinike korekcija elektrolita rađena je fiziološkom otopinom kontinuirano intravenski 4-6 mL/kg/h, sve dok se ne ispravi elektrolitni disbalans, a u najtežim slučajevima dehidracije daje se 20 mL/kg fiziološke otopine u bolusu, jednom ili ponovljeno, te potom nastavak kontinuirane rehidracije 4-6 mL/kg/h. Izmjerene su i vrijednosti bikarbonata, kalija, laktata i klorida u serumu, a srednje vrijednosti bile su sljedeće: 27,04 mEq/L (n=40) za HCO_3 , 4,88 mEq/L (n=37) za K, 2,29 mEq/L (n=40) za laktate i 100,41 mEq/L (n=39) za Cl.

Povezanost duljine trajanja simptoma i pH vrijednosti prikazana je u dijagramu raspršenja na Slici 2. Statistička analiza je pokazala da nema linearne povezanosti između tih dviju varijabla. U obzir je uzet raspon pH vrijednosti od 7,4 do 7,6 ($P = 0,138$) i trajanje simptoma do 21 dan, jer su simptomi trajali dulje samo kod dva bolesnika.

RASPRAVA I ZAKLJUČAK

Iako se HSP smatra prirođenim stanjem, simptomi su obično odsutni u prvim tjednima života. Hipokalemijska i hipokloremijska metabolička alkalozna je klasični elektrolitni poremećaj koji se javlja kod djece s hipertrofičnom stenozom pilorusa, ali dosadašnja istraživanja upućuju na to da je atipični nalaz elektrolita u serumu češći, što katkad otežava postavljanje dijagnoze (9). Radi dokazivanja hipoteze ovog rada da stupanj alkaloze kod novorođenčeta s hipertrofičnom stenozom pilorusa ovisi o duljini trajanja simptoma, a progresija hipokloremije o stupnju alkaloze, analizirali smo bolničku dokumentaciju novorođenčadi i dojenčadi hospitalizirane u Klinici za dječje bolesti Zagreb zbog hipertrofične stenozu pilorusa u razdoblju od 01. siječnja 2013. do 31. prosinca 2018. godine. Od 41 djeteta hospitaliziranog na Klinici za dječje bolesti Zagreb u proteklih pet godina 73,2% djece je prema izmjerenim pH vrijednostima bilo u određenom stupnju alkaloze. Unatoč tome, serumski kalij izmjeren kod 37-ero djece bio je u granicama normale u 59,5% slučajeva, a snižen samo u jednog djeteta kod kojeg je i trajanje simptoma iznosilo 38 dana. U preostalih 37,8% javila se hiperkalemija, kalij je bio iznad 5,2 mEq/L. Kloridi u serumu izmjereni su kod 39-ero djece. Njih 69,2% je bilo normokloremično, a 30,8% hipokloremično. Bikarbonati su bili povišeni kod 17,5% djece, a u preostalih 82,5% normalni. Jedno od mogućih objašnjenja ovakvog nalaza elektrolita je miješana metabolička alkalozna i acidoza. Gubitak vodikovih iona, koji vodi prema alkalozu, kompenziran je acidemijom posredovanom dehidracijom (6). Ranije postavljanje dijagnoze i indikacije za kirurško liječenje omogućeno je primjenom ultrazvuka. Glavni dijagnostički kriterij koji navodi literatura je debljina mišićne stijenke pilorusa i duljina piloričnog kanala. Gornja granica vrijednosti iznad koje se pilorus smatra hipertrofičnim je debljina stijenke >3mm i duljina kanala >15mm (5). Ultrazvučno izmjerena debljina mišića u našem istraživanju bila je u prosjeku 4,7 mm, a duljina kanala 19,93 mm. Iako u ovom radu nije utvrđena statistički značajna povezanost debljine mišićne stijenke i stupnja alkaloze, prosječna vrijednost debljine stijenke ipak je nešto viša (4,91 mm) kod djece s umjerenom alkalozom u odnosu na djecu koja kod prijma nisu bila u alkalozu (4,38 mm). S obzirom na raspon debljine stijenke (3–6,7 mm) sva su djeca imala indikaciju za kirurško liječenje, a minimalna i maksimalna vrijednost (3 mm i 6,7 mm) izmjerene su u skupini s blagom alkalozom, dok su sva hospitalizirana djeca imala vrijednosti pH u rasponu od 7,38 do 7,64. Bolest se u prosjeku prezentirala 32. dana nakon rođenja, ponajprije u obliku povraćanja, a prosjek trajanja simptoma iznosio je sedam dana. Teži elektrolitni poremećaj u obliku alkaloze ili acidoze sa značajnijim promjenama koncentracije bikarbonata i laktata u serumu javio se pretežito u djece kod koje su simptomi trajali duže

od 10 dana. Iako nije pokazana statistička povezanost između metaboličkih poremećaja i komplikacija kirurškog liječenja, dvoje djece koje je razvilo komplikacije (dehiscenciju rane i granulom) bilo je iz skupine s duljim trajanjem simptoma (duže od 10 dana) i s težim elektrolitnim poremećajem. Utvrđena je statistički značajna povezanost koncentracije klorida u serumu i vrijednosti pH, što je svakako bilo i očekivano s obzirom na to da je to poznat i dobro objašnjen patofiziološki mehanizam. Djeca koja u trenutku dolaska u bolnicu nisu bila u alkaloziji (pH < 7,45) imala su vrijednosti serumskih klorida u granicama normale (98-107 mEq/L), a porastom pH zamjećuje se pad koncentracije klorida. Najniža izmjerena koncentracija iznosila je 88 mEq/L. Iz toga proizlazi da su bolesnici s hipokloremijom imali i viši medijan pH u odnosu na one s normokloremijom, ali maksimalni izmjereni pH bio je viši u skupini s normalnim serumskim koncentracijama klorida.

Velik dio svjetske literature, poglavito starijeg datuma, gotovo redovito govori o teškim pa i smrtnim ishodima prouzročenim teškom hipokalemijom, hipokloremijom metaboličkom alkalozom s dehidracijom. Zamijećeno je da se u današnje vrijeme takvi teški metabolički poremećaji javljaju izrazito rijetko, te da se uglavnom u svih ovih bolesnika lako korigira elektrolitski disbalans. Baš smo radi toga željeli razlučiti rizične čimbenike koji bi bili povezani s težim stupnjevima alkaloze i hipokloremije. Rezultati istraživanja potvrđuju da je hipokloremija važan čimbenik u diferencijalnoj dijagnozi i određivanju stupnja alkaloze, ali će se značajniji metabolički poremećaj javiti samo u slučaju dužeg trajanja simptoma, što je danas rijetko zbog dobre organizacije zdravstvene skrbi i ranijeg potvrđivanja dijagnoze ultrazvukom. Tijekom laboratorijske dijagnostičke obrade djeteta s povraćanjem nužno je izraditi elektrolitski i acidobazni status, no stupanj alkaloze nema dijagnostičke vrijednosti u hipertrofičnoj stenozii pilorusa.

Kratice:

HSP – hipertrofična stenoza pilorusa

BIS – bolnički informacijski sustav

UZV – ultrazvuk

LITERATURA

1. El-Gohary Y, Yeap BH, Hempel G, Gillick J. A 9-year single center experience with circumumbilical Ramstedt's pyloromyotomy. *Eur J Pediatr Surg.* 2010;20:387-90. doi: 10.1055/s-0030-1261931
2. Rogers IM. The true cause of pyloric stenosis is hyperacidity. *Acta Pediatr.* 2006;95:132-6. doi: 10.1080/08035250500431385
3. Ames MD. Gastric acidity in the first ten days of life of the prematurely born baby. *Am J Dis Child.* 1960;100:252-6. doi: 10.1001/archpedi.1960.04020040254015
4. Aspelund G, Langer JC. Current management of hypertrophic pyloric stenosis. *Semin Pediatr Surg.* 2007;16:27-33. doi: 10.1053/j.sempedsurg.2006.10.004
5. Gale HI, Gee MS, Westra SJ, Nimkin K. Abdominal ultrasonography of the pediatric gastrointestinal tract. *World J Radiol.* 2016;8:656-67. doi: 10.4329/wjr.v8.i7.656
6. Rosen R, Vandenplas Y, Singendonk M i sur. Pediatric Gastroesophageal Reflux Clinical Practice Guidelines: Joint Recommendations of the North American Society for Pediatric Gastroenterology, Hepatology and Nutrition, and the European Society for Pediatric Gastroenterology, Hepatology and Nutrition. *J Pediatr Gastroenterol Nutr.* 2018;66:516-54. doi: 10.1097/MPG.0000000000001889
7. Tutay GJ, Capraro G, Spirko B, Garb J, Smithline H. Electrolyte profile of pediatric patients with hypertrophic pyloric stenosis. *Pediatr Emerg Care.* 2013;29. doi: 10.1097/PEC.0b013e31828a3006
8. Breaux CW, Hood JS, Georgeson KE. The significance of alkalosis and hypochloremia in hypertrophic pyloric stenosis. *J Pediatr Surg.* 1989;24:1250-2. doi: 10.1016/s0022-3468(89)80561-5
9. Kellum JA, Elbers PWG. *Stewart's Textbook of Acid-Base.* 10. izd. AcidBase.org; 2018. doi: 10.1186/cc7906
10. Touloukian RJ, Higgins E. The spectrum of serum electrolytes in hypertrophic pyloric stenosis. *J Paediatr Surg.* 1983;18:394-7. doi: 10.1016/s0022-3468(83)80188-2

SUMMARY

Correlation between pyloric muscle thickness and changes of acid-base status in children with congenital hypertrophic pyloric stenosis

Ivan Petračić, Iris Čerfalvi, Stjepan Višnjić, Andro Gliha, Nikica Lesjak

Introduction: Hypertrophic stenosis of the pylorus is one of the most common surgical conditions in children, which is commonly detected within the first 12 weeks of life. There is no known aetiology, but it is assumed that genetic factors and the environment are key elements, along with hypergastrinaemia and hyperacidity of the stomach. It is more common in male infants with a 4-6:1 ratio. Hypertrophy and hyperplasia of the muscular layer of the pylorus cause luminal obstruction resulting in characteristic explosive vomiting without admixture of bile. The gold standard for diagnosis is ultrasound. Therapy is surgical, but before surgery it is necessary to compensate fluid and electrolyte imbalance to prevent perioperative complications.

Objective: The purpose of this paper is to show the correlation between changes of acid-base status and ultrasound muscle thickness in newborns with congenital hypertrophic stenosis of pylorus and the correlation between the duration of symptoms and the severity of metabolic disorders.

Methods: In this retrospective study, we analysed medical history of 41 children hospitalized for suspected stenosis of the pylorus. Data were processed using descriptive statistics methods in TIBCO Statistics 13.4. Results: There was no statistically significant correlation between ultrasound muscle thickness and alkalosis level. The duration of symptoms and changes in pH value were not linearly related, but in two children with higher alkaline levels there was a higher degree of hypochloremia, and both patients had complications after surgical treatment.

Conclusion: Although hypertrophic pyloric stenosis is a condition that can lead to severe metabolic disorders, they are rarely present owing to early diagnosis, effective electrolyte correction and quality health care.

Key words: PYLORUS STENOSIS; INFANT