

Varikokela – tihi ubojica muške plodnosti?

Varicocele – a silent killer of male fertility?

Lucija Čizmić, Marko Bašković*, Božidar Župančić

Klinika za dječju kirurgiju, Klinika za dječje bolesti Zagreb, Zagreb

Sažetak. Pod pojmom varikokele podrazumijevamo varikoznu dilataciju vena pampiniformnog spleta. Kod djece mlađe od 10 godina ovakav nalaz je rijedak, dok se u adolescenata javlja s učestalošću od oko 15 %. Nalaz varikokele može biti ljevostran, desnostran i obostran. U kliničkoj praksi najčešće nalazimo varikokele lijeve strane, što objašnjavamo retroperitonealnim anatomskim odnosima. Varikokela u adolescenata obično je asimptomatska, no može biti praćena bolovima u skrotumu. Za postavljanje dijagnoze najčešće su dovoljni klinički pregled i ultrazvuk. Budući da ovo stanje može uzrokovati dugoročnu supfertilnost pacijenta, ključno je pravovremeno donijeti odluku o operativnom zahvatu. Postoji više kirurških tehnika za rješavanje ove patologije. Donedavno su se operacije vršile isključivo tehnikom otvorenog transingvinalnog ili supraingvinalnog pristupa. Upotreba ostalih, manje invazivnih metoda, sve je češća.

Ključne riječi: adolescenti; kirurško liječenje; varikokela

Abstract. Under the term varicocele, we assume the varicose dilatation of the pampiniform plexus. In children under the age of 10, this is a rare finding, while it can be found in approximately 15 % of adolescents. Varicocele findings can be left-sided, right-sided and both-sided. In clinical practice, we mostly find left-sided varicoceles which can be explained by retroperitoneal anatomy. In adolescents, varicocele is usually asymptomatic, however it can also be accompanied by scrotal pain. For setting a diagnosis, a clinical examination paired with an ultrasound is mostly sufficient. Seeing as how this condition can cause long-term patient subfertility, it is of the utmost importance to make timely decisions on operating procedures. There are a number of surgical techniques that can be used to resolve the pathology. Until recently, operations have been conducted exclusively using the open transingvinal or supraingvinal technique. The use of other, less invasive methods is, however, becoming more often.

Key words: adolescents; surgical treatment; varicocele

*Adresa za dopisivanje:

Marko Bašković, dr. med.
Klinika za dječju kirurgiju,
Klinika za dječje bolesti Zagreb,
Ulica Vjekoslava Klaića 16, 10 000 Zagreb
e-mail: baskovic.marko@gmail.com

<http://hrcak.srce.hr/medicina>

UVOD

Varikokelu definiramo kao abnormalnu varikoznu dilataciju testikularnih vena u pampiniformnom spletu povezanu s venskim refluksom. Učestalost javljanja iznosi približno 15 % u adolescenata te preko 30 % kod muškaraca koji imaju probleme s plodnošću, dok je kod djece mlađe od 10 godina ovakav nalaz rijedak. Prevalencija je značajno viša kod najbližih krvnih srodnika. Varikokela iz više razloga može biti jedan od reverzibilnih uzroka neplodnosti kod muškaraca. Dijagnozu postavljamo temeljem kliničkog pregleda, ultrazvučnog nalaza i venografije. Indikacije za operativni zahvat su testikularna hipotrofija, neplodnost i skrotalni bol. Liječenje se provodi konzervativno, kirurški ili perkutanom putem (angiografski). Jedna od najčešćih postoperativnih komplikacija je recidiv varikokele. Vjerojatnost ponovnog postoperativnog javljanja varikokele razlikuje se ovisno o dobi, indikacijama za prvotni operacijski zahvat, stupnju inicijalne varikokele, operativnoj tehnici, definiranju rekurentne varikokele i periodu praćenja¹⁻³.

ETIOLOGIJA I PATOFIZIOLOGIJA

Razlikujemo idiopatsku i simptomatsku varikokelu. Idiopatsku varikokelu najčešće nalazimo na lijevoj strani. Učestalost bilateralnog nalaza varira u rasponu od 30 % do 80 %, a iznimno rijetko nalazimo izoliranu desnostranu varikokelu. Razlog češće pojavnosti izolirane lijeve varikokele objašnjavamo retroperitonealnim anatomskim odnosima: razlikom u dužini tijeka, smještaju te kutevima ulijevanja lijeve spermatične vene. Tijek lijeve testikularne vene duži je od tijeka desne za 8 – 10 cm. Ova činjenica, zajedno s uspravnim držanjem, pridonosi povećanju hidrostatskog tlaka koji tada može nadvladati valvularni mehanizam i posljedično rezultirati dilatacijom i tortuoznošću vene⁴. Nadalje, lijeva testikularna vena smještena je ispod sigme, pa je, zadržavanjem fecesa i plinova u sigmi, moguće kompromitiranje cirkulacije, što za posljedicu ima povratak krvi prema testisima. Sljedeća anatomski činjenica koja pridonosi većoj prevalenciji lijevostrane varikokele je da se lijeva testikularna vena ulijeva u lijevu bubrežnu venu pod pravim kutom. Okomiti utok ima za po-

sljedicu izlaganje povišenom tlaku lijeve bubrežne vene, što otežava protok krvi. Kompresija lijeve bubrežne vene između aorte i gornje mezenterične arterije (tzv. *nutcracker effect*) proksimalnije od mjesta utoka lijeve testikularne vene za posljedicu ima povećanje hidrostatskog tlaka, što uzrokuje nastanak varikokele⁵. Oštar kut utoka desne testikularne vene u donju šuplju venu štiti je od viših vrijednosti tlakova koje nalazimo unutar šuplje vene. Desnostranu idiopatsku varikokelu nalazimo kod *situs viscerus inversus* ili

Dijagnozu postavljamo temeljem kliničkog pregleda, ultrazvučnog nalaza i venografije. Indikacije za operativni zahvat su testikularna hipotrofija, neplodnost i skrotalni bol. Liječenje se provodi konzervativno, kirurški ili perkutanom putem (angiografski). Jedna od najčešćih postoperativnih komplikacija je recidiv varikokele.

manjka zalistaka u testikularnoj veni. Simptomatsku varikokelu mogu uzrokovati vanjski ili unutar-nji čimbenici u sustavu testikularne vene koji uzrokuju poremećaj protoka krvi: novotvorine bubrega, novotvorine u retroperitoneumu, upalne promjene u retroperitoneumu, tromboza testikularne ili bubrežne vene i slično^{6,7}.

Nekoliko hipoteza pokušava objasniti povezanost varikokele i testikularne disfunkcije. Najšire priznat patofiziološki mehanizam temelji se na zagrijavanju tkiva testisa, testikularnoj hipertermiji. Temperatura tkiva testisa je za oko 1 – 2 °C niža od normalne temperature tijela. Ovakva skrotalna termoregulacija održava se pomoću tanke kože skrotuma kojoj nedostaje supkutano masno tkivo te sustava hlađenja arterijske krvi pomoću pampiniformnog spleta. U većine muškaraca temperatura skrotuma najniža je u stojećem položaju, no ovaj položaj može pridonijeti i pojačanju varikokele koja tada sprječava redukciju temperature. Adrian i sur. opisuju da pacijenti s varikokelom i oligozoospermijom imaju značajno više (za 0,6 – 0,7 °C) bilateralne intraskrotalne temperature u odnosu na kontrole⁸. Prema Lewisu i Harrisonu muškarci s varikokelom i abnormalnom spermatogenezom imaju više skrotalne temperature u odnosu na muškarce s varikoke-

lom i normalnim rezultatima analize sjemena⁹. Miesusset i sur. utvrdili su više skrotalne temperature neplodnih muškaraca u odnosu na plodne, no ne i povezanost s varikokelom¹⁰. Drugim riječima, skrotalne temperature neplodnih muškaraca s varikokelom bile su više od onih muškaraca bez problema s plodnošću, no ne i više od skrotalnih temperatura neplodnih muškaraca bez varikokele. Postojanje skrotalne hipertermije i abnormalnih nalaza sjemena samo u nekih muškaraca s postojećom varikokelom nije još do kraja razjašnjeno. Brojne studije bavile su se ovom problematikom i pokušavale utvrditi zašto dilatirane tortuozne vene imaju štetan učinak na spermatogenezu samo u nekih muškaraca. Postoji teorija da proteini toplinskog šoka (engl. *heat shock proteins*; HSPs) i čimbenici toplinskog šoka (engl. *heat shock factors*; HSFs) koji se aktiviraju zbog povišenja temperature i stresa djeluju protektivno, umanjujući denaturaciju staničnih proteina i omogućavajući stanici preživljenje potencijalno letalnih uvjeta. Lima i sur. utvrdili su smanjenu ekspresiju jednog od proteina toplinskog šoka, HSPA2, kod adolescenata s varikokelom i oligozoospermijom u odnosu na adolescente bez varikokele i adolescente s varikokelom, no normalnom koncentracijom sperme¹¹. Yesili i sur. opisali su niže razine HSPA2 u pacijenata s varikokelom i abnormalnim nalazima analize sjemena te da se njegova ekspresija značajno povećava nakon varikokelektomije. Ove studije sugeriraju ekspresiju HSPA2 kao potencijalni marker termalne tolerancije muškaraca s varikokelom¹². U patofiziologiju varikokele također su uključeni hipoksija i oksidativni stres koji mogu pridonijeti testikularnoj disfunkciji. Hendin i sur. ukazali su na veće razine slobodnih kisikovih radikala (engl. *reactive oxygen species*; ROS) kod pacijenata s varikokelom u odnosu na kontrolu, bez razlika u razini ROS-a kod neplodnih muškaraca s varikokelom u odnosu na muškarce s varikokelom bez problema s plodnošću. Proizvodnja ROS-a u sjemenu povezana je sa smanjenom pokretljivošću spermarnih stanica, otežanom fuzijom oocite i spermija te gubitkom plodnosti¹³. Ukupne razine antioksidansa značajno su niže kod muškaraca s varikokelom u odnosu na one bez te patologije. Kirurškom korekcijom varikokele smanjujemo oksidativni stres.

Sljedeći patofiziološki mehanizam o kojem se raspravlja u kontekstu varikokele je refluks bubrežnih i nadbubrežnih metabolita, potencijalno toksičnih za testikularnu funkciju, iz bubrežne vene u testikularnu venu. Nadalje, identificirane su povišene razine prostaglandina E i F, koji koče spermatogenezu kod animalnih modela. Hormonalna disfunkcija također pridonosi patofiziologiji varikokele. Comhaire i Vermeulen pokazali su da su plazmatske koncentracije testosterona kod muškaraca s varikokelom snižene¹⁴. Testikularna hiperfuzija također može utjecati na spermatogenezu. Ispitivane su i razine serumskog inhibina B koje upućuju na negativnu povezanost s prisutnošću varikokele, no rezultati ovih studija kontroverzni su. Slijedom navedenog varikokela može nepovoljno utjecati na rast testisa dječaka, a njeni negativni utjecaji na funkciju testisa najviše se očituju na spermatogenezi³.

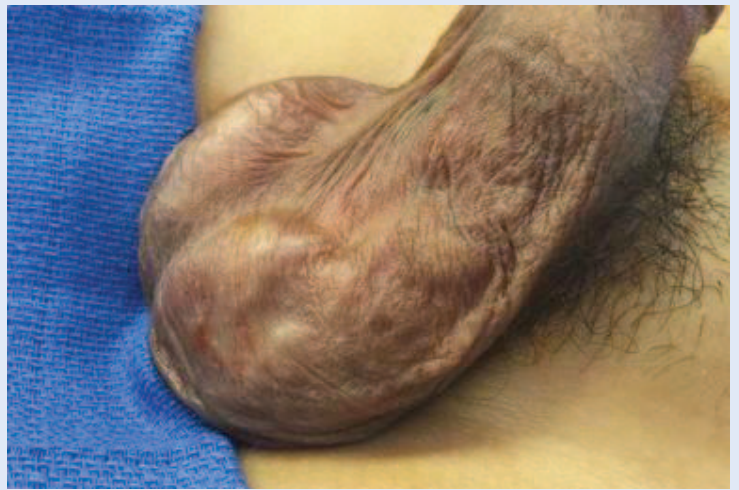KLINIČKA SLIKA I DIJAGNOSTIKA

Varikokela u adolescenata obično je asimptomatska, no moguća je popratna bolnost u skrotumu koja se pojačava pri hodanju i naporu³. Najčešće je primijeti pacijent sam ili liječnik za vrijeme rutinskog fizikalnog pregleda. Cilj pregleda je otkriti pacijente koji bi, kao posljedica ovog stanja, mogli dugoročno ostati supertilni. Ključno je procijeniti stupanj varikokele, volumen testisa, napraviti ultrazvuk, endokrinološku procjenu i analizu sjemena¹⁵. Idealni uvjeti za pregled podrazumijevaju toplu prostoriju, opuštenog i suradljivog pacijenta te iskusnog kliničara. Hladna temperatura prostorije u kojoj se vrši pregled ili pacijentova uznemirenost mogu rezultirati skupljanjem i stezanjem skrotuma te posljedično otežanom palpacijom vena. Neki kliničari čak preporučuju obavljanje pregleda na grijaćim podlogama kako bi se osigurala točnost pregleda⁴. Pacijenta treba pregledati prvo u stojećem, a potom u ležećem položaju. Nalaz tortuozno dilatiranih vena, koji Dubin i Amelar opisuju kao „vreću punu crva“ (slika 1), može biti značajno teže uočiti u ležećem položaju zbog kolabiranja dilatiranih vena¹⁶. Kod sumnje na varikokelu koja nije jasno palpabilna, pacijent bi trebao izvesti Valsalvin manevar u stojećem položaju te tako povećati abdominalni tlak. Ovo bi trebalo osigurati veće

bubrenje dilatiranih vena i omogućiti kliničaru palpaciju diskretnog pulsa prilikom pregleda spermatične vrpce. Očekivani nalaz podrazumijeva dilatirane vene unutar spermatične vrpce, znatno češće na lijevoj strani, uz istostranu ili obostranu atrofiju testisa. Vrlo rijetko možemo naići na nalaz izolirane desnostrane varikokele nakon kojeg moramo isključiti sumnju na podležeći retroperitonealni proces (npr. limfadenopatiju, retroperitonealni tumor, tumor bubrega). Iz sličnih razloga na daljnje pretrage uputit ćemo i sve pacijente kojima se nalaz varikokele nimalo ne smanjuje u ležećem položaju.

Prema Dubinu i Amelaru varikokele razvrstavamo u 4 stupnja¹⁶: *0. stupanj*, supkliničke varikokele (neuočljive fizikalnim pregledom, otkrivamo ih ultrazvukom ili venografijom); *1. stupanj*, male varikokele (palpabilne jedino u stojećem položaju dok pacijent izvodi Valsalvinov manevar); *2. stupanj*, umjereno velike varikokele (palpabilne u stojećem položaju i bez izvođenja Valsalvinova manevra); *3. stupanj*, velike varikokele (vidljive kroz kožu skrotuma, palpabilne u stojećem položaju) (tablica 1).

Rutinska slikovna dijagnostika ne preporučuje se za otkrivanje supkliničkih varikokela u pacijenata bez palpabilnih abnormalnosti^{3,4,16}. Pri kliničkom pregledu nužno je utvrditi obujam i konzistenciju testisa, na temelju kojih ćemo zaključiti utječe li varikokela negativno na rast ipsilateralnog testisa. Normalna veličina testisa iznosi 1 – 2 cm³ u dječaka prije puberteta. Veličinu testisa možemo mjeriti na nekoliko načina: komparativnim ovoidima (Praderov orhidometar), prstenastim orhidometrom (*Takahara, Rochester*) i ultrazvukom (najpreciznije). Stanje u kojem je veličina testisa smanjena za više od dvije standardne devijacije u odnosu na normalnu krivulju rasta nazivamo hipotrofijom testisa. S obzirom na postojanje individualnih razlika u rastu i razvoju, neki autori smatraju da je bolje promatrati veličinu testisa u korelaciji s Tannerovim stadijem nego kronološkom dobi pacijenta. U svakodnevnoj kliničkoj praksi lijevi testis uspoređuje se s desnim pomoću formule: (obujam desnog testisa – obujam lijevog testisa) / obujam desnog testisa x 100. U adolescenata se testis koji je više od 10 – 20 % manji u odnosu na kontralateralni testis smatra

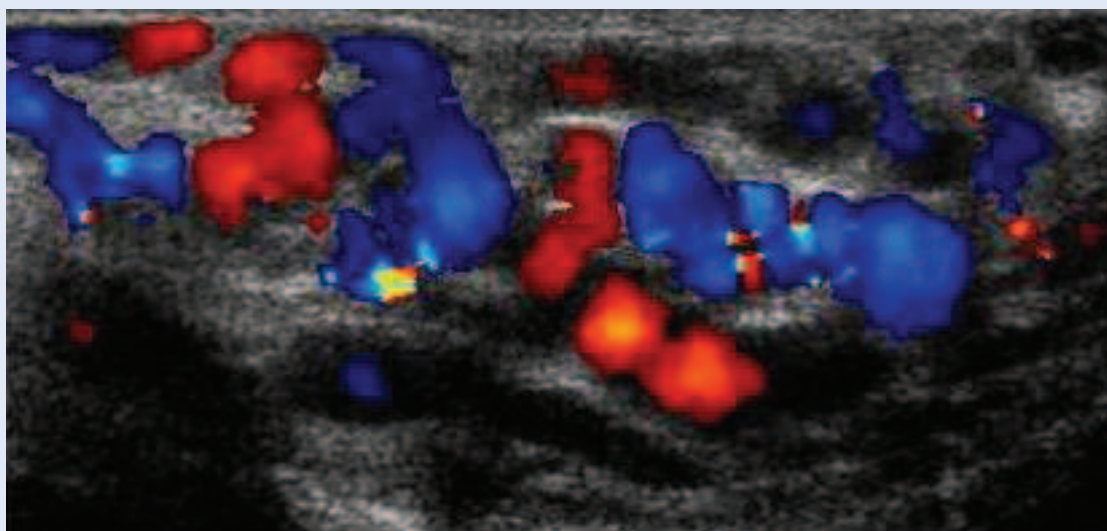


Slika 1. Izgled lijevostrane varikokele prilikom kliničkog pregleda

Tablica 1. Klasifikacija varikokela prema Dubinu i Amelaru

Stupanj varikokele	Otkrivanje pregledom
0 (supklinički)	+ dopler u boji
1	+ Valsalva
2	klinički palpabilna
3	klinički vidljiva

hipotrofičnim³. Mnogi autori koriste veličinu testisa kao mjeru za ocjenu razvoja spermatogenog potencijala u adolescenata s varikokelom¹⁵. Osim obujma, moramo obratiti pozornost i na konzistenciju tkiva testisa. Mekša konzistencija testisa na palpaciju može upućivati na smanjenje volumena. Budući da je nalaz abnormalne konzistencije subjektivan, nije još temeljito istražen i nije utvrđena reverzibilnost nakon operacije¹⁷. Pretrage kao što su venografija, termografija i endokrinološke pretrage nisu preporučene za rutinsku procjenu adolescenata s varikokelom⁶. Analiza sjemenja, koja je sastavni dio kliničke procjene varikokele kod odraslih, rijetko se koristi kao dio kliničke obrade adolescenata zbog mogućeg javljanja tjeskobe vezane uz pitanja koja se tiču plodnosti i masturbacije te zbog nepostojanja definiranih normativnih vrijednosti za procjenu sjemenih parametara u doba ranog puberteta. Stoga se odluka o liječenju adolescenata donosi uglavnom isključivo na temelju fizikalnog pregleda i ultrazvuka. Ultrazvuk se ne koristi prilikom rutinske obrade pacijenata s varikokelom, nego je indiciran kod nejasnog nalaza fizikalnog pregleda (ra-



Slika 2. Dopler u boji proširenih vena pampiniformnog pleksusa

zlozi otežanog provođenja fizikalnog pregleda mogu biti razni, npr. zbog veličine skrotuma ili debljine kože skrotuma) kao dopuna obradi. Chiou i sur. dokazali su osjetljivost od 93 % i specifičnost od 85 % za pretragu doplerom u boji (engl. *colour doppler ultrasound*; CDU) u odnosu na fizikalni pregled¹⁸. Sve srednje velike i velike varikokele moguće je detektirati pomoću CDU-a (slika 2). Posebno oprezno treba pristupiti otkrivanju supkliničkih varikokela i njihovu daljnjem kliničkom zbrinjavanju koje je do danas predmet rasprave. Budući da nije dokazan pozitivan učinak na plodnost muškaraca podvrgnutih korekcijama supkliničkih varikokela, široka upotreba CDU-a kao probira za otkrivanje dilatiranih testikularnih vena ne smatra se medicinski opravdanim. CDU skrotuma koristit ćemo kod operiranih pacijenata kod kojih se sumnja na perzistentnu ili rekurentnu varikokelu. Nadalje, budući da je CDU precizniji za procjenu veličine testisa od fizikalnog pregleda i orhidometra, koristimo ga kod sumnje na progresivnu testikularnu atrofiju. Odluka o operativnom zahvatu ne temelji se na jednom

mjerenju nego se preporučuje više mjerenja kroz određeni vremenski period kako bi se utvrdila klinički značajna asimetrija¹⁵. Retrogradna venografija smatra se najosjetljivijim testom za otkrivanje varikokele. Ipak, budući da je invazivna, obično se koristi isključivo zajedno s terapijskom okluzijom. Pristupa se kroz desnu femoralnu venu ili desnu unutarnju jugularnu venu, kateter se uvodi u spermatičnu venu i injicira se kontrastni agens. Razni autori navode različite podatke o tome u kolikom se postotku pacijenata javlja venski refluks. Intraoperativna venografija ne provodi se rutinski, već je koristimo postoperativno kako bismo stekli precizniji uvid u vensku anatomiju pacijenata s perzistentnim ili rekurentnim varikokelama¹⁹.

INDIKACIJA ZA OPERATIVNI ZAHVAT

Iznimno zahtjevan aspekt liječenja varikokele je odabir kriterija na temelju kojih se odlučuje koje pacijente podvrgnuti operativnom zahvatu. Kriteriji za odabir adolescenata kojima se preporučuje operacija mijenjali su se kroz vrijeme³ (tablica 2).

Tablica 2. Preporuke za operativni zahvat prema smjernicama Europskog društva za pedijatrijsku urologiju

- razlika zahvaćenog i normalnog testisa veća od 2 ml ili 20 %
- priležeće stanje koje utječe na plodnost
- patološki nalaz sjemene tekućine (kod starijih adolescenata)
- bilateralna palpabilna varikokela
- simptomatska varikokela

Testikularna disproporcija

U prošlosti i u nemogućnosti rutinske analize sjemena pacijenata ove dobi disproporcija je smatrana najznačajnijim znakom oštećenja testisa. Adolescenti s razlikom u obujmu lijevog zahvaćenog testisa i desnog normalnog testisa od 10 – 20 % u 11 % slučajeva imaju manji broj spermija u ejakulatu. Kod razlika u obujmu većih od 20 % nalazimo abnormalnu pokretljivost spermija u 59 % pacijenata. Temeljem niza studija, danas se zastupa mišljenje da je najbolje pratiti pacijenta te nizom ultrazvučnih utvrđivanja volumena testisa kroz godinu dana otkriti one koji imaju perzistentnu disproporciju volumena ili one kod kojih se razlika volumena dvaju testisa povećava. Studije opisuju spontano nadoknađivanje rasta u prve dvije godine od postavljanja dijagnoze kod 71 % pacijenata. Operacija je indicirana ako nakon 12 mjeseci nalazimo razliku u obujmu dvaju testisa veću od 20 %.

Veličina varikokele

Dvojbena je značaj veličine kao kriterij za operaciju. Kod odraslih muškaraca abnormalni nalazi analize sjemena ili neplodnost nisu u korelaciji sa stupnjem varikokele. U adolescenata imamo nekoliko autora čija se mišljenja razilaze. Dok jedni ne nalaze povezanost između stupnja varikokele i kvalitete uzorka sjemena te prisutnosti i opsežnosti testikularne disproporcije, drugi prijavljuju značajno veći rizik za zaostajanje u rastu testisa kod varikokele 3. stupnja u odnosu na onu 2. stupnja. Budući da su podatci studija ovako varijabilni, smatra se da veličina ne bi smjela biti jedina indikacija za operaciju.

Analiza sjemena

Iako postoje neke studije koje nalaze povezanost nalaza analize sjemena i zaostajanja testisa u rastu, zbog psiholoških i etičkih razloga ova pretraga nije uobičajena prilikom obrade adolescenata. Također, standardizirane norme za procjenu nalaza analize sjemena u ovoj populaciji još ne postoje i potrebna su daljnja istraživanja. Važno je napomenuti da oko 25 % muškaraca s abnormalnostima sjemena ima varikokelu. U određenom broju pacijenata s varikokelom (i abnormalnim spermogramom) nakon operacije se spermio-

gram popravlja, ali je utjecaj na začecje manji nego što se očekivalo. Sukladno tome u smjernicama EAU-a (European Association of Urology) operacija varikokele u pacijenata s abnormalnim spermogramom ima slabu snagu dokaza. Ujedno je i preporuka EAU-a (snaga preporuke STRONG) da se ne operiraju pacijenti koji imaju varikokelu i normalni spermogram. Slijedom navedenog većina adolescenata neće trebati operaciju, već samo praćenje, jer im varikokela neće donijeti nikakvo testikularno oštećenje.

Ding i sur. su metaanalizom kirurškog liječenja varikokela (pretražujući baze PubMed, Embase, Cochrane Library, Institute for Scientific Information (ISI) – Science Citation Index, Chinese Biomedicine Literature Database) na 1 015 pacijenata (otvoreni pristup, laparoskopija, mikrokirurgija) pokazali kako je mikrokirurška metoda najefikasnija u liječenju varikokela.

Simptomatske varikokele

Bol je rijetko simptom varikokele u adolescenata. Klinički je dokazano da je popuštanje bola usko povezano s kirurškim liječenjem kod većine pacijenata, stoga se bol smatra indikacijom za operativni zahvat.

Bilateralna varikokela

U slučaju granične lijeve varikokele, postojanje desne varikokele pridonijet će odluci za operativni zahvat. U ovom slučaju moramo biti posebno oprezni da ne podcijenimo asimetriju uzrokovanu zaostajanjem u rastu lijevog testisa zbog zaostajanja u rastu i desnog testisa.

Vršni retrogradni protok na Dopplerovu ultrazvuku u boji

Kozakowski i sur. otkrili su da pacijenti koji imaju vršni retrogradni protok, *peak retrograde flow* (PRF), od 38 cm/s ili veći, a uz to asimetriju u obujmu testisa u iznosu od 20 % ili više, imaju još veću razliku u obujmu na 'follow-up' pregledu²⁰. Zbog toga se PRF \geq 38 cm/s zajedno s asimetrijom većom ili jednakom iznosu od 20 % smatra indikacijom za operaciju. Kod PRF \geq 30 potrebno je pomno praćenje zbog velike vjerojatnosti perzistencije ili progresije asimetrije. Pacijentima

kod kojih je PRF < 30 cm/s vrlo vjerojatno neće trebati operacija i možemo ih pratiti ultrazvučnim pregledima svakih godinu do dvije. Poon i sur. su temeljem retrospektivne studije koja je uključivala 181 pacijenta zaključili da je kod pacijenata s PRF \geq 38 cm/s i asimetrijom 20 %, ili većom, malo vjerojatno da će testis zaostao u rastu nadoknaditi taj zaostatak²¹. Korets i sur. savjetuju upotrebu vršnog retrogradnog protoka kao sredstva identifikacije dječaka koji imaju testikularnu asimetriju manju od 15 %, a povećani rizik za progresiju te asimetrije. Pokazali su da je PRF \geq 30 cm/s kod dječaka s početnom asimetrijom manjom od 15 % rizični faktor za pogoršanje asimetrije te da se ona pogoršala u čak 77 % slučajeva. Progresija se obično zbiva unutar dvije godine. Za dječake čiji je PRF iznosio manje od 30 cm/s manje je vjerojatna progresija asimetrije (pogoršanje u 32 % slučajeva), a ako do pogoršanja ipak dođe, ono se obično zbiva nakon dvije godine. Autori stoga naglašavaju važnost dugoročnog praćenja²².

LIJEČENJE

Liječiti možemo operativno i neoperativno, a prilikom donošenja odluke o načinu liječenja važno je odvagnuti prednosti i nedostatke pojedinog načina liječenja.

Neoperativne metode

Podatci upućuju na povezanost neoperativnog (opservacijskog) načina liječenja s progresivnim zaostajanjem u rastu zahvaćenog testisa u odnosu na normalan u razdoblju puberteta. Daljnje sazrijevanje tijekom puberteta povezano je s povećanjem postotka varikokela većeg stupnja, a negativna povezanost utvrđena je između veličine testisa i veličine varikokele. Neke studije pokazuju da dio adolescenata liječenih ovim pristupom ima lošije sjemene parametre. Podatke o progresivnoj deterioraciji sjemenih parametara nalazimo i u odraslih koji, unatoč prvotnoj plodnosti, mogu postati neplodni. Temeljem ovoga možemo zaključiti da neoperativni pristup izlaže pacijente s varikokelom potrebi za doživotnim praćenjem i potencijalnoj progresivnoj supfertilnosti čak i nakon prvotnog normalnog fertiliteta. Nadalje, poznato je da reparacija varikokele ne pridonosi uvijek poboljšanju plodnosti pacijenta. Sve ovo

upućuje na zaključak kako je bolje operirati varikokelu u doba adolescencije, posebno ako je prisutno zaostajanje u rastu. Prednost opservativnog pristupa je činjenica da dio adolescenata koji imaju varikokelu ne pati od zaostajanja u rastu ipsilateralnog testisa, niti su zbog nje supfertilni. Mnogi muškarci s neliječenom varikokelom su plodni, barem na početku. U nekim slučajevima je bolje izbjeći operaciju, no nažalost ne postoji način kako predvidjeti koji adolescenti će imati problema s plodnošću kao odrasli ili zaostajanjem testisa u rastu²³.

Operativne metode

Iako se varikokelektomija u djetinjstvu uglavnom izvodi s minimalnim posljedičnim morbiditetima, ipak su, bez obzira na primijenjenu kiruršku tehniku, moguće potencijalne komplikacije. Dvije najčešće komplikacije su formiranje hidrocele i perzistentna (ili rekurentna) varikokela. Ostale komplikacije u koje spadaju funikulitis, kratkotrajan epididimitis te testikularna atrofija iznimno su rijetke. Hidrokela nastaje kao posljedica prekida limfatične cirkulacije za vrijeme venske ligacije. Ako se hidrokela nastala na ovaj način progresivno povećava, zahtijevat će kiruršku reparaciju. Jednako se učestalo javljaju kod otvorenog i laparoskopskog pristupa, a utvrđeno je da se znatno češće javljaju kod opsežnih ligacija arterija i vena. Poštedne tehnike mogu minimalizirati rizik, ali ne i potpuno ga ukloniti. Rekurentna varikokela nastaje kao posljedica nerješavanja prvotnog problema te kao takva uvijek zahtijeva reoperaciju. Iskustvo je pokazalo da je najčešći uzrok nastanka rekurentne varikokele postojanje neprepoznatih vena koje adheriraju na stijenku unutarnje testikularne arterije. S obzirom na to da se rekurentne varikokele javljaju vrlo brzo nakon operacije, vjerojatnije je da se radi o nepotpuno ligiranim venama nego o stvarnoj kasnijoj rekanalizaciji. Ova komplikacija javlja se češće kod adolescenata nego kod odraslih. Kod otvorenog zahvata visoka retroperitonealna ligacija povoljnija je od ingvinalne. Masivna ligacija spermatičnih žila i intraoperativna venografija smanjuju pojavnost ove komplikacije. Potencijalno poboljšanje rezultata možemo očekivati i primjenom laparoskopskih tehnika zbog bolje vizualizacije kirurškog polja. Prilikom odluke o operativnom zahvatu, uz ove komplikacije moramo

uzeti u obzir i prednosti kirurškog liječenja. Normaliziranje rasta testisa javlja se kod 50 – 75 % adolescenata kod kojih je operacija bila uspješna. Nekoliko studija opisuje poboljšanje kvalitete sjemena. Također kod operiranih adolescenata prijavljeni su pozitivni učinci na psihičko zdravlje za razliku od neliječenih pacijenata koji mogu patiti od depresije ili anksioznosti povezanih s pitanjima seksualnosti, plodnosti i slike o vlastitom tijelu²³. Mnoge tehnike opisane u kirurgiji varikokele u odraslih koriste se i kod djece. Retrogradna kateterizacija femoralne vene s embolizacijom ili skleroterapijom u dječjoj urologiji ima vrlo ograničenu primjenu. Donedavno je korištena isključivo standardna tehnika otvorenog transingvinalnog ili supraingvinalnog pristupa. Mikrokirurška i laparoskopna varikokelektomija sve se češće upotrebljavaju u kirurgiji varikokele adolescenata.

Otvoreni transingvinalni pristup

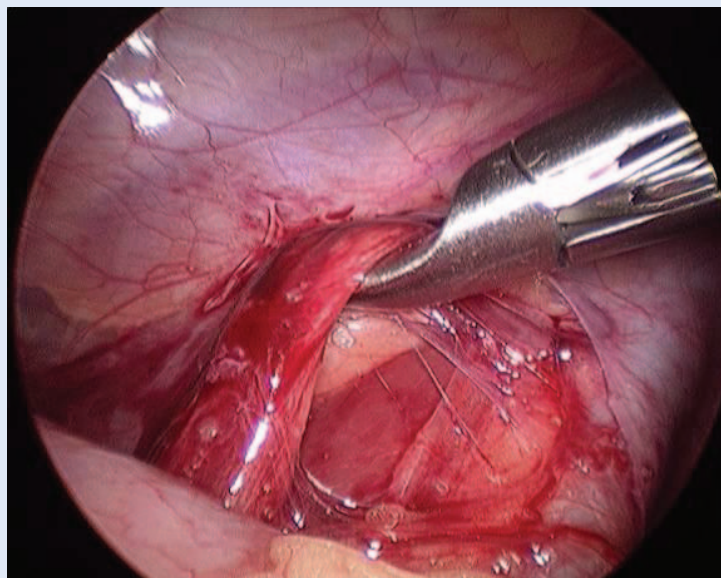
Otvoreni transingvinalni pristup (operacija po Ivanissevichu) sastoji se od otvaranja ingvinalnog kanala, mobiliziranja čitave spermatične vrpce i pažljivom podvezivanju varikoziteta koji su na ingvinalnoj razini obično multipli. Pacijent se nalazi u inverznom Trendelenburgovu položaju. Arteriju sačuvamo, iako neki kirurzi vrše masivnu ligaciju. Poseban oprez pridaje se očuvanju ilioingvinalnog živca i *ductus deferens* i njegovih žila koje vrše venku drenažu testisa nakon ligacije. Upotrebom intraoperativne venografije možemo izbjeći previđanje premošćujućih kolaterala te tako smanjiti postoperativni rizik nastanka rekurentne varikokele.

Otvoreni pristup s visokim retroperitonealnim prikazom

Ova tehnika poznata je i kao Palomo tehnika, a ima određene prednosti u odnosu na transingvinalni pristup. Pristupamo iznad *ductus deferens* i njegovih pratećih žila te ga na taj način jasno prikazujemo s manjom mogućnošću lezije. Otvaramo abdomen tranzverzalnom incizijom i tehnikom razdvajanja mišića ulazimo u retroperitoneum. Cilj operacije je prezervacija spermatične arterije uz podvezivanje spermatičnih vena.

Transperitonealna laparoskopna operacija

Prednosti transperitonealnog laparoskopnog pristupa su: brz oporavak i mobilizacija pacijenata,



Slika 3. Mobilizacija spermatične vene laparoskopnim pristupom

minimalni operacijski morbiditet i bol te mogućnost brzog povratka svakodnevnim aktivnostima. Tehnika omogućava dobru vizualizaciju (povećanje) spermatičnih krvnih žila i kolaterala. Metoda je posebno dobra u slučajevima obostranih varikokela. Nedostaci metode su veći troškovi, kao i povećana mogućnost ozljede abdominalnih organa i žila. Pacijent se postavi u Trendelenburgov položaj, s blagim nagibom udesno. Nakon lučne incizije uz gornji rub pupka, trbušna stijenka se elevira uz pomoć hvataljki, nakon čega se u peritonealnu šupljinu uvodi Veressova igla, čiji se položaj provjerava testom aspiracije i uviranja fiziološke otopine pomoću štrcaljke. Pomoću Veressove igle insuflira se u peritonealnu šupljinu plin, odnosno postiže pneumoperitoneum do tlaka od 12cm H₂O. Nakon toga slijedi postavljanje 5-milimetarskog troakara kroz koji se uvodi optika. Druga dva troakara (3 mm) postavljaju se u području desnog abdominalnog kvadranta. Slijedi incizija parijetalnog peritoneuma iznad spermatičnih krvnih žila, koje se po prepariranju od okolnog tkiva klemaju postavljanjem klipisi, a nakon toga presijecaju (slika 3).

Preperitonealna laparoskopna operacija

Nakon infraumbilikalne incizije, uz pomoć preperitonealnog balon disektora, formira se iza lijevog m. rectusa preperitonealni prostor koji seže do preponske kosti te se insuflacijom plina uspostav-

Tablica 3. Postotak recidiva povezanih s liječenjem varikokele

Metoda	Postotak recidiva
Otvoreni transingvinalni pristup	13,3 %
Mikrokirurški pristup	0,8 – 4 %
Laparoskopija	3 – 7 %

Ija pneumopreperitoneum. Potom se postavljaju 2 porta s postupkom kao kod transperitonealnog pristupa. Kod preperitonealnog laparoskopkog pristupa manja je mogućnost ozljede intraabdominalnih organa (crijeva, žila) i postoperacijske kile jer se ne otvara peritoneum²⁴. Također je u većini slučajeva moguće identificirati i sačuvati testikularnu arteriju.

Angiografski postupak

Angiografska varikokelektomija metoda je koju izvode interventni radiolozi. Kod adolescenata se izvodi u lokalnoj anesteziji, dok je kod djece potrebna opća anestezija. Pristupa se kroz jugularnu ili femoralnu venu. Tromboza spermatične vene potiče se pomoću injekcije sklerozantnog sredstva, angiografskih spiralnih zavojnica ili balona. Zbog otežane kateterizacije spermatične vene te komplikacija u vidu ekstravazacije kontrasta, migracije spiralnih zavojnica i značajne stope perzistencije varikokele, metoda se rjeđe primarno izvodi u dječjoj dobi. No, može biti korisna kao sekundarni zahvat u slučajevima neuspjele prethodne operacije, jer se perzistentne vene mogu radiološki jasno prikazati i potom u istom aktu obliterirati.

Mikrokirurški postupak

Mikrokirurška varikokelektomija ima prednosti u odnosu na ostale kirurške metode i široko je prihvaćena kao metoda liječenja u adolescenata. Subingvinalnim ili niskim ingvinalnim poprečnim pristupom izolira se sjemenski snop. Testis se mobilizira iz skrotuma te se prikažu spermatične i skrotalne vene koje se podvežu. Testis se potom vraća u skrotum. Povećanje mikroskopa od 6 do 25 puta omogućava bolju vizualizaciju struktura uz očuvanje sjemenovoda i njegove arterije, kao i testikularne arterije i limfnih žila. Evidentirana je manja incidencija postoperacijskih hidrokela, atrofije testisa i recidiva varikokele²⁶. (Ding i sur. su metaanalizom (pretražujući baze PubMed,

Embase, Cochrane Library, Institute for Scientific Information (ISI) – Science Citation Index, Chinese Biomedicine Literature Database) kirurškog liječenja varikokela na 1015 pacijenata (otvoreni pristup, laparoskopija, mikrokirurgija) pokazali kako je mikrokirurška metoda najefikasnija u liječenju varikokela²⁷. U smjernicama Europskog udruženja urologa (EAU) iz 2018. godine sve se tri metode smatraju vrijednima, iako najbolje rezultate ima mikrokirurško liječenje (tablica 3)²⁸.

ZAKLJUČAK

Varikokela je najčešće slučajan nalaz rutinskog fizikalnog pregleda ili je samopregledom primijeti sam pacijent. Najčešće je dijagnosticiramo kliničkim pregledom i ultrazvukom. Varikokela tijekom puberteta najčešće progredira te može uzrokovati brojne probleme: psihičke, u vidu anksioznosti i negativne slike o vlastitu tijelu, hipotrofiju testisa, testikularnu disproporciju te progresivnu supfertilnost. Varikokelu možemo liječiti neoperativnim metodama ili operativnim tehnikama. Neoperativni pristup ima brojne nedostatke: progresivno zaostajanje testisa u rastu tijekom puberteta, progresivan razvoj varikokele, progresivno pogoršanje nalaza sjemenih parametara, što može rezultirati gubitkom plodnosti. Prednost ovog pristupa je, budući da varikokela ne rezultira gubitkom plodnosti u svih pacijenata, poštuda od operativnog zahvata onih pacijenata kojima on nije potreban za očuvanje fertiliteta. Indikacije za operativni zahvat uključuju bolni skrotum, asimetriju lijevog i desnog testisa veću od 20 % kroz period dulji od 12 mjeseci, neko drugo stanje koje utječe na fertilitet, nalaz bilateralne varikokele te simptomatsku varikokelu. Od operativnih tehnika najčešće je korištena tehnika otvorenog pristupa, iako se sve više koriste laparoscopske i mikrokirurške metode, zbog određenih prednosti kao što je bolja vizualizacija operativnog polja zbog povećanja, te je time omogućeno preciznije i potpunije podvezivanje kolaterala. Rezultati operativnog zahvata uglavnom su dobri, morbiditet zaostao nakon operacije je minimalan, a učinak na plodnost i hipotrofiju testisa u većine pacijenata reverzibilan. Najčešća komplikacija, rekurentna varikokela, uzrok je nepotpune sanacije prvotnog stanja i liječi se obaveznom operacijom.

Izjava o sukobu interesa: Autori izjavljuju da ne postoji sukob interesa.

LITERATURA

- Giannotti P, Marconi A, Murzi P, Morelli G, Fratta M. Recurrent varicocele. *Minerva Urol Nefrol* 1987;39:113-5.
- Roque M, Esteves SC. A systematic review of clinical practice guidelines and best practice statements for the diagnosis and management of varicocele in children and adolescents. *Asian J Androl* 2016;18:262-8.
- Waalkes R, Manea IF, Nijman JM. Varicocele in adolescents: a review and guideline for the daily practice. *Arch Esp Urol* 2012;65:859-71.
- Masson P, Brannigan RE. The varicocele. *Urol Clin North Am* 2014;41:129-44.
- Kurklinesky AK, Rooke TW. Nutcracker phenomenon and nutcracker syndrome. *Mayo Clin Proc* 2010;85:552-9.
- Bogaert G, van den Heijkant M, Albersen M. Varicocele in Children and Adolescents: A Challenge for Diagnosis and Treatment Indications. *Eur Urol Suppl* 2017;16:171-6.
- Owen RC, McCormick BJ, Figler BD, Coward RM. A review of varicocele repair for pain. *Transl Androl Urol* 2017;6(Suppl 1):20-9.
- Adrian W, Zornotti MD, Macleod J. Studies in Temperature, Human Semen Quality, and Varicocele. *Fertil Steril* 1973;24:854-63.
- Lewis RW, Harrison RM. Contact scrotal thermography: application to problems of infertility. *J Urol* 1979;122:40-2.
- Mieusset R, Mansat A, Bujan L, Pontonnier F, Mondinat C, Grandjean H. Association of scrotal hyperthermia with impaired spermatogenesis in infertile men. *Fertil Steril* 1987;48:1006-11.
- Lima SB, Cenedeze MA, Bertolla RP, Filho PAH, Oehninger S, Cedenho AP. Expression of the HSPA2 gene in ejaculated spermatozoa from adolescents with and without varicocele. *Fertil Steril* 2006;86:1659-63.
- Yeşilli Ç, Mungan G, Seçkiner I, Akduman B, Açıkgöz Ş, Altan K et al. Effect of varicocelectomy on sperm creatine kinase, HspA2 chaperone protein (creatine kinase-M type), LDH, LDH-X, and lipid peroxidation product levels in infertile men with varicocele. *Urology* 2005;66:610-5.
- Hendin BN, Kolettis PN, Sharma RK, Thomas J, Agarwal A. Varicocele is associated with elevated spermatozoal reactive oxygen species production and diminished seminal plasma antioxidant capacity. *J Urol* 1999;161:1831-4.
- Comhaire F, Vermeulen A. Varicocele sterility: cortisol and catecholamines. *Fertil Steril* 1974;25:88-95.
- Kolon TF. Evaluation and Management of the Adolescent Varicocele. *J Urol* 2015;194:1194-201.
- Dubin L, Amelar RD. Varicocele size and results of varicocelectomy in selected subfertile men with varicocele. *Fertil Steril* 1970;21:606-9.
- Diamond DA, Gargollo PC, Caldamone AA. Current management principles for adolescent varicocele. *Fertil Steril* 2011;96:1294-8.
- Chiou RK, Anderson JC, Wobig RK, Rosinsky DE, Matamoros A, Chen WS et al. Color doppler ultrasound criteria to diagnose varicoceles: Correlation of a new scoring system with physical examination. *Urology* 1997;50:953-6.
- Gendel V, Haddadin I, Noshier JL. Antegrade pampiniform plexus venography in recurrent varicocele: Case report and anatomy review. *World J Radiol* 2011;3:194-8.
- Kozakowski KA, Gjertson CK, Decastro GJ, Poon S, Gasalberti A, Glassberg KI. Peak Retrograde Flow: A Novel Predictor of Persistent, Progressive and New Onset Asymmetry in Adolescent Varicocele. *J Urol* 2009;181:2717-23.
- Poon SA, Gjertson CK, Mercado MA, Raimondi PM, Kozakowski KA, Glassberg KI. Testicular Asymmetry and Adolescent Varicoceles Managed Expectantly. *J Urol* 2010;183:731-4.
- Korets R, Woldu SL, Nees SN, Spencer BA, Glassberg KI. Testicular symmetry and adolescent varicocele does it need followup? *J Urol* 2011;186:1614-8.
- Zelkovic P, Kogan SJ. The pediatric varicocele. In: Gearhart JP, Rink RC, Mouriquand PDE (eds). *Pediatric urology*. Philadelphia: WB Saunders, 2010;585-94.
- Agarwal BB, Manish K. Endoscopic varicocelectomy by extraperitoneal route: A novel technique. *Int J Surg* 2009;7:377-81.
- Thon WF, Gall B, Danz B. Percutaneous sclerotherapy of idiopathic varicocele in childhood: a preliminary report. *J Urol* 1989;141:913-5.
- Mirilas P, Mentessidou A. Microsurgical subinguinal varicocelectomy in children, adolescents, and adults: Surgical anatomy and anatomically justified technique. *J Androl* 2012;33:338-49.
- Ding H, Tian J, Du W, Zhang L, Wang H, Wang Z. Open non-microsurgical, laparoscopic or open microsurgical varicocelectomy for male infertility: a meta analysis of randomized controlled trials. *BJU Int* 2012;110:1536-42.
- Jungwirth A, Diemer T, Kopa Z, Krausz C, Minhas S, Tourayne H. EAU guidelines on male infertility. European Association of Urology (EAU) guidelines 2018.