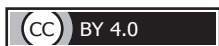

Обзор литературы



<https://doi.org/10.24060/2076-3093-2019-9-4-278-284>

КРАНИОПЛАСТИКА: ОБЗОР МАТЕРИАЛОВ И МЕТОДИК

А.В. Яриков^{1,2}, А.П. Фраерман^{2,3}, В.А. Леонов³, О.А. Перльмуттер^{2,3,5}, С.Е. Тихомиров⁴, А.В. Яксаргин⁵, П.В. Смирнов¹

Яриков Антон Викторович — к.м.н., нейрохирург, тел.: 89506181354, e-mail: anton-yarikov@mail.ru, orcid.org/0000-0002-4437-4480

Фраерман Александр Петрович — д.м.н., профессор, нейрохирург, заслуженный деятель науки РФ, врач высшей квалификационной категории по специальности «нейрохирургия», научный сотрудник группы микронейрохирургии ПИМУ, e-mail: oregassii39@mail.ru

Леонов Василий Александрович — студент лечебного факультета, e-mail: valleomed@yandex.ru

Перльмуттер Ольга Александровна — д.м.н., профессор, нейрохирург, заслуженный врач РФ, врач высшей квалификационной категории по специальности «нейрохирургия», научный сотрудник группы микронейрохирургии ПИМУ, e-mail: oregassii39@mail.ru

Тихомиров Сергей Евгеньевич — к.м.н., нейрохирург, врач высшей квалификационной категории по специальности «нейрохирургия»

Яксаргин Алексей Владимирович — нейрохирург
Смирнов Петр Владимирович — нейрохирург

¹Приволжский окружной медицинский центр ФМБА России, Россия, 603001, Нижний Новгород, Нижне-Волжская наб., 2

²Городская клиническая больница № 39, Россия, 603028, Нижний Новгород, Московское шоссе, 144

³Приволжский исследовательский медицинский университет, Россия, 603005, Нижний Новгород, пл. Минина и Пожарского, 10/1

⁴Областная больница № 3, Россия, 626150, Тюменская область, Тобольск, 3-б микрорайон, № 24

⁵Городская клиническая больница № 40, Россия, 603083, Нижний Новгород, ул. Героя Юрия Смирнова, 71

Контакты: Яриков Антон Викторович, тел.: +7 (950) 618-13-54, e-mail: anton-yarikov@mail.ru

Реконструктивно-пластические операции, в частности краниопластика, все прочнее входят в современную нейрохирургическую практику. Наличие дефекта костей черепа не только приводит к косметическим недостаткам и связанным с этим психологическим проблемам, но и может быть причиной неврологических нарушений. Реконструкция дефектов черепа рассматривается как важный нейрохирургический этап восстановления пострадавших после черепно-мозговой травмы. В настоящее время не существует четких алгоритмов выполнения и сроков проведения краниопластики. В работе представлена информация об истории развития и этапах становления реконструктивной нейрохирургии. Доказана эффективность лечения синдрома трепанированного черепа путем краниопластики. Освещены основные материалы, используемые для закрытия дефектов костей черепа, и описаны требования к материалу для закрытия дефектов черепа. Подробно представлены недостатки и преимущества современных материалов: аутокость, аллокость, реперен, полиэфиртекон, полиметилметакрилат, титан, гидроксипатит. Отдельный раздел статьи посвящен способам моделирования трансплантата — 3D-печати и стереолитографии. Далее сформулированы основные принципы краниопластики. Современный арсенал материалов и методов для выполнения краниопластики позволяет выполнять закрытие дефектов костей черепа практически любых размеров, локализаций и форм, достигая в послеоперационном периоде отличных функциональных и косметических результатов.

Ключевые слова: краниопластика, переломы черепа, нейрохирургия, реконструктивные хирургические операции, моделирование трансплантата, трехмерная печать, аутоотрансплантация, аллотрансплантация

Для цитирования: Яриков А.В., Фраерман А.П., Леонов В.А., Перльмуттер О.А., Тихомиров С.Е., Яксаргин А.В., Смирнов П.В. Краниопластика: обзор материалов и методик. Креативная хирургия и онкология. 2019;9(4):278–284. <https://doi.org/10.24060/2076-3093-2019-9-4-278-284>

CRANIOPLASTY: MATERIALS AND METHODS REVIEW

Anton V. Yarikov^{1,2}, Aleksandr P. Fraerman^{2,3}, Vasilij A. Leonov³, Olga A. Perlmutter^{2,3,5}, Sergey E. Tikhomirov⁴, Aleksey V. Yaksargin⁵, Petr V. Smirnov¹

¹Privolzhsky District Medical Center of the Federal Medical Biological Agency (FMBA) of Russia, 2 Nizhne-Volzhsкая emb., Nizhny Novgorod, 603001, Russian Federation

²City Clinical Hospital No. 39, 144 Moscow highway, Nizhny Novgorod, 603028, Russian Federation

³Privolzhsky Research Medical University, 10/1 Minin and Pozharsky sq., Nizhny Novgorod, 603005, Russian Federation

⁴Regional Hospital No. 3, 24 3b Microdistrict, Tobolsk, 626150, Tyumensky District, Russian Federation

⁵City Clinical Hospital No. 40, 71 Hero Yury Smirnov str., Nizhny Novgorod, 603083, Russian Federation

Contacts: Yarikov Anton Viktorovich, tel.: +7 (950) 618-13-54, e-mail: anton-yarikov@mail.ru

Reconstructive plastic surgery procedures — cranioplasty in particular — are finding their way into the current day-to-day neurosurgery practices. A defect in the skull bones leads not only to cosmetic defects and related psychological problems, but can also cause neurological disorders. Reconstruction of skull defects is considered an important neurosurgical stage of craniocerebral injury victims' recovery. Currently, there are no clear established algorithms or timing for cranioplasty. This paper presents data on the history and stages of the development of reconstructive neurosurgery. The efficiency of treatment of the syndrome of the trephinated with cranioplasty has been proven. The key materials used to close the skull bones defects are presented and the requirements for the material used for closing cranial defects are described. Advantages and disadvantages of materials currently used — autograft bone, allograft bone, reperen, polyetherketone, polymethylmethacrylate, titanium, hydroxyapatite — are presented in detail. A separate section of the article is devoted to the methods of transplant modelling — 3D printing and stereolithography. This is followed by the stipulation of the key principles of cranioplasty.

Keywords: cranioplasty, cranial fractures, neurosurgery, reconstructive surgical procedures, graft modelling, 3D printing, autograft transplantation, allograft transplantation

For citation: Yarikov A.V., Fraerman A.P., Leonov V.A., Perlmutter O.A., Tikhomirov S.E., Yaksargin A.V., Smirnov P.V. Cranioplasty: Materials and Methods Review. Creative surgery and oncology. 2019;9(4):278–284. <https://doi.org/10.24060/2076-3093-2019-9-4-278-284>

Yarikov Anton Viktorovich — Candidate of Medical Sciences, Neurosurgeon, tel.: 89506181354, e-mail: anton-yarikov@mail.ru, orcid.org/0000-0002-4437-4480
Fraerman Aleksandr Petrovich — Doctor of Medical Sciences, Professor, Neurosurgeon, Honored Scientist of the Russian Federation, Researcher of the Microneurosurgery Group, e-mail: operaccii39@mail.ru
Leonov Vasilij Aleksandrovich — Student of the Faculty of General Medicine, e-mail: valleomed@yandex.ru
Perlmutter Olga Aleksandrovna — Doctor of Medical Sciences, Professor, Neurosurgeon, Honored Doctor of the Russian Federation, Researcher of the Microneurosurgery Group, e-mail: operaccii39@mail.ru
Tikhomirov Sergey Evgenevich — Candidate of Medical Sciences, Neurosurgeon
Yaksargin Aleksey Vladimirovich — Neurosurgeon
Smirnov Petr Vladimirovich — Neurosurgeon

Введение

Одно из первых упоминаний о краниопластике принадлежит к XVI в., когда F. Gabriele (1523–1562 гг.) описывал случай реконструкции костного дефекта черепа пластиной из золота [1–3]. В 1668 г. Van Meekeren описал инцидент реконструкции дефекта черепа дворянину из России после травмы саблей (для краниопластики была применена кость черепа собаки) [4–6]. Невзирая на непрерывное создание новых методик и материалов для реконструкции дефектов свода черепа, проблема краниопластики все еще актуальна [7–9]. В настоящий момент отсутствуют определенные алгоритмы выбора материалов и сроков выполнения краниопластики [10].

Выбор материала для краниопластики

Существующие материалы для замещения дефектов свода черепа подразделяются на:

- 1) аутопластику (ткани пациента);
- 2) аллопластику (ткани другого человека);
- 3) гетеропластику (ткани животного);
- 4) имплантаты (медицинские изделия, вживляемые в организм человека в качестве протезов).

К современным материалам предъявляется ряд требований [13]:

- биосовместимость;
- отсутствие канцерогенного эффекта;
- пластичность;
- возможность стерилизации и сочетания с аддитивными технологиями;
- совместимость с методами нейровизуализации;

- устойчивость к физическим и механическим нагрузкам;
- низкий уровень тепло- и электропроводности;
- оптимальная стоимость;
- низкий риск инфекционно-воспалительных осложнений.

В данный момент не существует трансплантата, удовлетворяющего текущим требованиям, кроме **аутокости** (рис. 1) [11–13].

По данным финских исследователей (J. M. Piitulainen, T. Kauko), после реконструкции костей черепа аутокостью в постоперационном периоде возникает необходимость в удалении костного лоскута в 40,0 % случаев. Ведущими причинами осложнений и удаления аутоаутокости были инфекции и резорбция кости (20,0–50,0 и 15,0–25,9 % соответственно) [14–17].

S. L. Rosinski et al. сравнили результаты краниопластики аутокостью: в группе 1 аутоимплантат хранился подкожно, во 2-й — в морозильных камерах. Продолжительность оперативного вмешательства была меньше в группе 2, но не было различий в количестве послеоперационных осложнений, повторных госпитализаций и реопераций [18]. Исследователями были сделаны следующие выводы: подкожное и замороженное хранение аутокости приводит к сходным результатам, а криоконсервация может быть предпочтительной из-за более короткого времени операции и избегания осложнений со стороны брюшной стенки, в то время как подкожное хранение остается благоприятным для пациентов, проходящих краниопластику в другом медицинском учреждении.

M. C. Fan et al. выявили факторы риска, связанные с инфицированием и резорбцией костных лоскутов после краниопластики криоконсервированными костными лоскутами [19]. Резорбция аутокости была выше у пациентов ≤18 лет, чем у пациентов >18 лет (9,38 % против 3,61 %, $p < 0,05$) и при криоконсервации более 365 дней (6,88 % против 2,92 %, $p < 0,01$). Частота инфицирования аутокости была выше при экстренной краниоэктомии (8,81 % против 2,59 %, $p < 0,01$) и у лиц с сахарным диабетом (10,53 % против 3,07 %, $p < 0,01$). Следовательно, краниопластика с криоконсервированной аутокостью должна проводиться в течение 12 месяцев после краниоэктомии [10].

Наиболее широкое распространение для реконструктивной нейрохирургии приобрели ксеноимплантаты (материалы небиологического происхождения) [13, 14]. **Полиметилметакрилаты (РММА)**. Эта группа располагает рядом достоинств, хорошо известных и широко применяемых большей частью нейрохирургов: легкость в моделировании имплантата любой конфигурации и размеров, относительно низкая стоимость [20]. Невзирая на широкое распространение, с ними сопряжен сравнительно высокий риск возникновения осложнений в постоперационном периоде. Местные воспалительные реакции сопряжены с токсическим и аллергическим эффектом РММА [21, 22]. Пластина, полученная из пресс-формы, таит в себе погрешности в восстановлении косметического вида, из-за

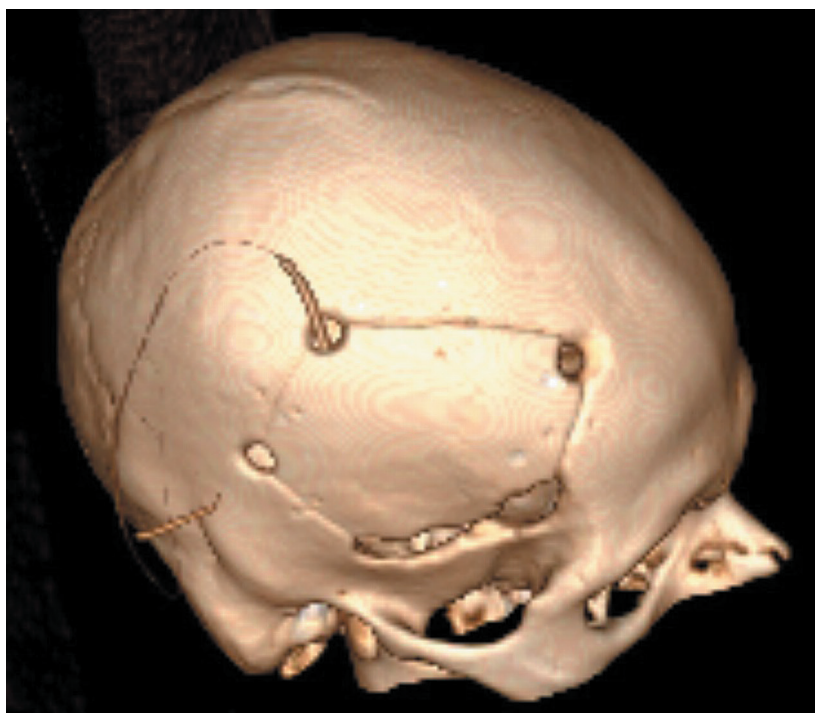

Рисунок 1. Компьютерная томография пациента после операции в 3D-реконструкции
Figure 1. Postop CT scan, 3D reconstruction
Краниопластика выполненная аутокостью. Аутокость хранилась в морозильной камере.

чего PMMA стал применяться реже [23]. Пластина из PMMA, пропитанная антибиотиками, ванкомицином для метициллин-резистентного золотистого стафилококка (MRSA), показывает низкую степень доказательности [24].

Полиэфиртеконы (PEEK). Материалы из данной группы из-за высокой температуры плавления выпускают только в пресс-формах [25]. К положительным свойствам PEEK можно отнести химическую инертность, прочность, эластичность, термоустойчивость, а также хорошее сочетание с современными методами нейровизуализации. Но у PEEK, как и у любого ксеноимплантата, имеются свои недостатки: высокая стоимость порошка для приготовления пластины, высокая частота инфекционно-воспалительных процессов (по сравнению с другими синтетическими и титановыми трансплантатами), сложность в комбинировании его с другими веществами [26].

Реперен. В 1996 г. в практику был введен синтетический материал реперен [13]. Первоначально он использовался в офтальмологии в виде искусственного хрусталика, радужной оболочки и т. д. [27]. Далее его стали применять в хирургии для герниопластики. С 2006 г. пластины из реперена начали использовать и в реконструктивной нейрохирургии. Он представляет собой пространственно сшитый полимер из олигомеров метакрилового ряда. С помощью запрограммированных параметров и фотополимеризации изготавливается пластина, готовая к использованию. Ее основное положительное качество заключается в том, что в момент хирургического вмешательства пластина может изменять конфигурацию, для этого применяется стерильный физиологический раствор, нагретый до 80 °С. Под влиянием высокой температуры пластина из реперена становится мягкой и эластичной, что дает возможность моделировать ее под дефект черепа и при помощи общехирургического инструментария менять ее размер и конфигурацию [13]. Недостаток ее в том, что при применении на сложных дефектах черепа время моделирования в момент операции может занимать от нескольких минут до нескольких часов.

Титан. В настоящее время применяют следующие материалы: титановые сплавы, чистый титан, нержавеющая сталь, сплавы на основе кобальта и хрома [28, 29]. Данный материал имеет низкую массу и теплопроводность, высокую прочность и биологическую инертность, коррозионную устойчивость, среднюю стоимость, не токсичен [30]. Титановые сетки легко моделируются в момент хирургического вмешательства. С продвижением 3D-печати в медицине титановые пластины применяют в реконструктивной нейрохирургии как индивидуальные продукты [31]. Из титанового порошка при помощи 3D-принтера изготавливается индивидуальный трансплантат (рис. 2).

Титан в настоящее время является материалом выбора при вторичных краниопластиках [32]. Основным недостатком представляется присутствие артефактов на снимках при проведении нейровизуализации, наличие фирменной отвертки в момент операции [33]. В на-

стоящее время на медицинском рынке имеется большое количество компаний, которые производят титановые пластины для краниопластики: «КОНМЕТ», Stryker, «Медбиотех», в том числе с применением 3D-печати.

Гидроксиапатит. В чистом виде гидроксиапатитный цемент используется при размерах дефекта до 30 см². При обширных дефектах с целью придания высокой прочности и приобретения лучших косметических эффектов необходимо его армирование титановой сеткой. Главным из положительных качеств этого материала представляется практически полная биосовместимость. При небольших дефектах гидроксиапатит полностью резорбируется и замещается костной тканью за 18 месяцев. К недостаткам этого материала следует отнести высокую стоимость ряда композиций, необходимость дополнительного армирования титановой сеткой при обширных дефектах, невозможность применения в зонах черепа, несущих функциональную нагрузку [1].

Моделирование формы трансплантата. Для решения задачи функционального и эстетического восстановления утраченных костей черепа необходимо создание индивидуального имплантата, точно повторяющего не только форму дефекта, но и нормальную костную архитектуру черепа конкретного пациента [33]. Для точного изготовления объемной модели трансплантата применяются методики, основанные на стереолитографическом моделировании и безрамной навигации [34, 35]. В литературе есть указания на возможность

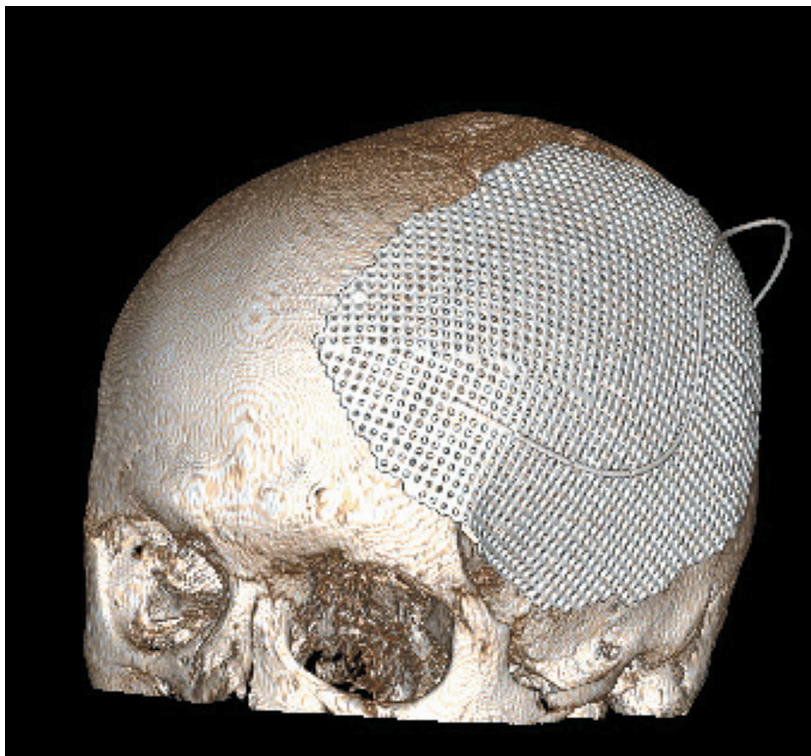


Рисунок 2. Компьютерная томография в 3D-реконструкции. Краниопластика, выполненная титановой пластиной. Индивидуальный имплант изготовлен с помощью 3D-печати
Figure 2. CT scan, 3D reconstruction. Cranioplasty with titanium plate. 3D-printed individual implant

применения безрамной навигации при краниопластике, а изготовление импланта осуществляется под контролем нейронавигации в момент операции [1, 6].

Количество научных публикаций по данной тематике возросло с 2013 г. более чем в 10 раз, что связано с популяризацией технологии 3D-печати и снижением себестоимости [36]. В настоящее время 3D-печать представляется работающей и перспективной технологией изготовления различных протезов, имплантатов, фрагментов некоторых органов [37]. Принципиально существуют две основные технологии 3D-печати: лазерная и струйная. При лазерной технологии происходит полимеризация под воздействием лазера либо расплавление под воздействием лазера (технология электронно-лучевой плавки). При струйной происходит подача расплавленного пластика из сопла, и при охлаждении он затвердевает, формируя 3D-модель [38, 39]. Технология печати из металлов разделилась на две ветви: технология прямого лазерного выращивания и технология селективного лазерного спекания (Selective Laser Sintering или SLS) и сплавления (Selective Laser Melting или SLM) [6, 39]. Многими исследователями было доказано, что использование имплантатов, созданных по трехмерной модели черепа больного на дооперационном этапе, уменьшает продолжительность оперативного вмешательства, позволяет использовать меньшее количество винтов, фиксирующих имплантат, снижает количество послеоперационных осложнений, позволяет добиться лучших эстетических и косметических результатов [1].

Основные принципы краниопластики. По времени выполнения операции различают первичную, первично-отсроченную (5–7 недель после ЧМТ) и позднюю (более 3 месяцев) [10]. Краниопластику целесообразно проводить в более ранние сроки (до 60 дней после первичной операции), что необходимо для уменьшения сроков заживления раны и профилактики возникновения последующих осложнений [13]. В Корее, если состояние пациента позволяет, сроки краниопластики могут быть сокращены до 6 недель; это считается оптимальным в плане осложнений и регресса неврологического дефицита [1]. Ранняя краниопластика снижает риск инфекционных осложнений, резорбции костного лоскута и эпилептиформных приступов. В ходе интраоперационного моделирования трансплантата нужно стремиться к предельно точному воспроизведению конфигурации резецированной костной ткани. У этого трансплантата обязаны отсутствовать выступающие острые грани, края. При постановке на месте дефекта он должен находиться «заподлицо» с прилегающими костями черепа. Нужно помнить, что при дефектах височной локализации случается постепенная атрофия *m. temporalis*, следовательно, даже при полной идентичности трансплантата резецированной височной кости в послеоперационном периоде возможен косметический дефект из-за недостатка мягких тканей над пластиной. Данная задача разрешается посредством контурной пластики мягких тканей костным имплантатом. В зоне атрофированной *m. temporalis* имплантат необходимо сделать

более толстым и выступающим над поверхностью свода черепа, создав плавный переход (без ступеньки) между пластиной и костью черепа [1, 25]. Недопустимым представляется отсутствие фиксации, в том числе в виде простого ушивания мягких тканей над трансплантатом, так как это не обеспечивает нужной фиксации и ее отсутствие представляется достоверным фактором риска развития дислокации имплантата [25, 33]. **Собственный опыт.** В клинической практике нейрохирургических отделений ФБУЗ «Приволжский окружной медицинский центр» Федерального медико-биологического агентства России, ГБУЗ НО «Городская клиническая больница № 39» (Нижегородский межобластной нейрохирургический центр им. А.П. Фраермана) и ГБУЗ НО «Городская клиническая больница № 40» Нижнего Новгорода применяются следующие материалы для краниопластики: аутокость, титан, реперен, РММА. Хранение аутокости проводится в морозильных камерах в сочетании с термической и химической обработкой. При дефектах черепа сложной локализации (лобно-глазничной и т. д.) применяются индивидуальные импланты с использованием 3D-печати.

Информация о конфликте интересов. Конфликт интересов отсутствует. **Информация о спонсорстве.** Данная работа не финансировалась.

Список литературы

- 1 Копорушко Н.А., Ступак В.В., Мишинов С.В., Орлов К.Ю., Астраков С.В., Вардосанидзе В.К. и др. Этиология и эпидемиология приобретенных дефектов костей черепа, полученных при различной патологии центральной нервной системы, и число больных, нуждающихся в их закрытии, на примере крупного промышленного города. *Современные проблемы науки и образования*. 2019;(2):120.
- 2 Синбухова Е.В., Кравчук А.Д., Чобулов С.А. Эмоциональное состояние пациента на этапе реконструктивной хирургии. *Вятский медицинский вестник*. 2017;(2):85–7.
- 3 Лихтерман Л.Б., Потапов А.А., Клевно В.А., Кравчук А.Д., Охлопков В.А. Последствия черепно-мозговой травмы. *Судебная медицина*. 2016;2(4):4–20. DOI: 10.19048/2411-8729-2016-2-4-4-20
- 4 Семенова Ж.Б., Маршинцев А.В. Нейронавигация в реконструктивной хирургии гигантского дефекта черепа после декомпрессивной краниэктомии. *Нейрохирургия и неврология детского возраста*. 2017;(4):73–9.
- 5 Ступак В.В., Мишинов С.В., Садовой М.А., Копорушко Н.А., Мамонова Е.В., Панченко А.А. и др. Современные материалы, используемые для закрытия дефектов костей черепа. *Современные проблемы науки и образования*. 2017;(4):38.
- 6 Багатурян Г.О. Перспективы использования 3D-печати при планировании хирургических операций. *Медицина: теория и практика*. 2016;1(1):26–35.
- 7 Копорушко Н.А., Ступак В.В., Мишинов С.В., Орлов К.Ю., Астраков С.В., Вардосанидзе В.К. и др. Эпидемиология и этиология приобретенных дефектов костей черепа на примере крупного промышленного города. *Российский нейрохирургический журнал им. профессора А.Л. Поленова*. 2019;10(5):209–10.
- 8 Дюсембеков Е.К., Исатаев Б.С., Садыкова Ж.Б., Аглаков Б.М., Ли К.Ю. Краниопластика: применение 3D-имплантов для пластики дефекта черепа. *Вестник Казахского Национального медицинского университета*. 2016;(4):82–92.
- 9 Кравчук А.Д., Синбухова Е.В., Потапов А.А., Степнова Л.А., Лубнин А.Ю., Данилов Г.В. и др. Клинико-нейропсихологическое исследование больных с черепно-мозговой травмой до и после реконструкции дефектов черепа. *Акмеология*. 2018;(4):71–82.
- 10 Синбухова Е.В., Кравчук А.Д., Лубнин А.Ю., Данилов Г.В., Охлопков В.А., Степнова Л.А. Динамика когнитивных функций у пациентов с дефектами черепа после проведения реконструктивных вмешательств. *Архив внутренней медицины*. 2017;7(2):131–8. DOI: 10.20514/2226-6704-2017-7-2-131-138

- 11 Stocchetti N., Carbonara M., Citerio G., Ercole A., Skrifvars M.B., Smielewski P., et al. Severe traumatic brain injury: targeted management in the intensive care unit. *Lancet Neurol.* 2017;16(6):452–64. DOI: 10.1016/S1474-4422(17)30118-7
- 12 Синбухова Е.В., Степнова Л.А., Кравчук А.Д., Чобулов С.А. Психологическое состояние и когнитивные функции у пациента на этапе хирургической реконструкции костного дефекта черепа после черепно-мозговой травмы (кейс-репорт). *Акмеология.* 2017;(1):157–61.
- 13 Мишинов С.В., Ступак В.В., Копорushko Н.А. Краниопластика: обзор методик и новые технологии в создании имплантатов. Современное состояние проблемы. *Политравма.* 2018;(4):82–9.
- 14 Malcolm J.G., Rindler R.S., Chu J.K., Chokshi F., Grossberg J.A., Pradilla G., et al. Early cranioplasty is associated with greater neurological improvement: a systematic review and meta-analysis. *Neurosurgery.* 2018;82(3):278–88. DOI: 10.1093/neuros/nyx182
- 15 Гаибов С.С.Х., Воробьев Д.П., Захарчук И.А., Захарчук Е.В. Пластика сложного гигантского дефекта черепа (клинический случай). *Университетская медицина Урала.* 2018;4(3):7–9.
- 16 Иванов О.В., Семичев Е.В., Шнякин П.Г., Собакарь Е.Г. Пластика дефектов черепа: от аутокости к современным биоматериалам (обзор литературы). *Медицинская наука и образование Урала.* 2018;19(3):143–9.
- 17 Коновалов А.Н., Филипенко Ю.В., Элиава Ш.И. Технические особенности и осложнения краниопластики у пациентов после декомпрессионной трепанации черепа в остром периоде субарахноидального кровоизлияния. *Вопросы нейрохирургии им. Н.Н. Бурденко.* 2018;82(5):88–95. DOI: 10.17116/neiro20188205188
- 18 Rosinski C.L., Chaker A.N., Zakrzewski J., Geever B., Patel S., Chiu R., et al. Autologous bone cranioplasty: a retrospective comparative analysis of frozen and subcutaneous bone flap storage methods. *World Neurosurg.* 2019;131:e312–20. DOI: 10.1016/j.wneu.2019.07.139
- 19 Fan M.C., Wang Q.L., Sun P., Zhan S.H., Guo P., Deng W.S., et al. Cryopreservation of autologous cranial bone flaps for cranioplasty: a large sample retrospective study. *World Neurosurg.* 2018;109:e853–9. DOI: 10.1016/j.wneu.2017.10.112
- 20 Stieglitz L.H., Fung C., Murek M., Fichtner J., Raabe A., Beck J. What happens to the bone flap? Long-term outcome after reimplantation of cryoconserved bone flaps in a consecutive series of 92 patients. *Acta Neurochir (Wien).* 2015;157(2):275–80. DOI: 10.1007/s00701-014-2310-7
- 21 Иванов В.П., Ким А.В., Хачатрян В.А. 3D-печать в краниофациальной хирургии и нейрохирургии. Опыт ФГБУ «НМИЦ им. В.А. Алмазова». *Нейрохирургия и неврология детского возраста.* 2018;(3):28–39.
- 22 Morton R.P., Abecassis I.J., Hanson J.F., Barber J., Nerva J.D., Emerson S.N., et al. Predictors of infection after 754 cranioplasty operations and the value of intraoperative cultures for cryopreserved bone flaps. *J Neurosurg.* 2016;125(3):766–70. DOI: 10.3171/2015.8.JNS151390
- 23 Терещук С.В., Иванов С.Ю., Сухарев В.А. Роль аддитивных технологий в современной реконструктивной хирургии. *Военно-медицинский журнал.* 2019;340(10):28–32.
- 24 Кравчук А.Д., Комлев В.С., Мамонов В.Е., Охлопков В.А., Баринков С.М., Федотов А.Ю. и др. Аддитивные технологии в создании индивидуальных костных структур на основе пористых и сетчатых композитов титана для протезирования дефектов черепа в реконструктивной нейрохирургии. *Анналы пластической, реконструктивной и эстетической хирургии.* 2017;(1):103.
- 25 Mishinov S.V., Stupak V.V., Mamonova N.V., Panchenko A.A., Krasovskiy I.B., Lazurenko D.V. Methods for three-dimensional prototyping and printing in reconstructive neurosurgery. *Biomedical Engineering.* 2017;51(2):106–10. DOI: 10.1007/s10527-017-9694-7
- 26 Гаврилова Л.О., Мишинов С.В., Аронов А.М., Мамонова Е.В., Мамонова Н.В., Гриф А.М. Разработка автоматизированной информационной системы проектирования и моделирования индивидуальных имплантатов, получаемых аддитивными методами, на примере замещения дефектов черепа. *Международный журнал прикладных и фундаментальных исследований.* 2017;(11-2):209–13.
- 27 Mishinov S.V., Stupak V.V., Koporushko N.A., Samokhin A.G., Panchenko A.A., Krasovskii I.B., et al. Titanium patient-specific implants in reconstructive neurosurgery. *Biomedical Engineering.* 2018;52(3):152–5. DOI: 10.1007/s10527-018-9802-3
- 28 Кравчук А.Д., Потапов А.А., Панченко В.Я., Комлев В.С., Новиков М.М., Охлопков В.А. и др. Аддитивные технологии в нейрохирургии. *Вопросы нейрохирургии им. Н.Н. Бурденко.* 2018;82(6):97–104. DOI: 10.17116/neiro20188206197
- 29 Нагибович О.А., Свистов Д.В., Пелешок С.А., Коровин А.Е., Гордков Е.В. Применение технологии 3D-печати в медицине. *Клиническая патофизиология.* 2017;23(3):14–22.
- 30 Мишинов С.В., Ступак В.В., Мамуладзе Т.З., Копорushko Н.А., Мамонова Н.В., Панченко А.А. и др. Использование трехмерного моделирования и трехмерной печати в обучении нейрохирургов. *Международный журнал прикладных и фундаментальных исследований.* 2016;(11-6):1063–7.
- 31 Потапов А.А., Коновалов А.Н., Корниенко В.Н., Кравчук А.Д., Лихтерман Л.Б., Пронин И.Н. и др. Современные технологии и фундаментальные исследования в нейрохирургии. *Вестник Российской академии наук.* 2015;85(4):299. DOI: 10.7868/S086958731504009X
- 32 Чобулов С.А., Кравчук А.Д., Потапов А.А., Лихтерман Л.Б., Маряхин А.Д., Синбухова Е.В. Современные аспекты реконструктивной хирургии дефектов черепа. *Вопросы нейрохирургии им. Н.Н. Бурденко.* 2019;83(2):115–24. DOI: 10.17116/neiro201983021115
- 33 Мишинов С.В., Ступак В.В., Копорushko Н.А., Панченко А.А., Красовский И.Б., Десятых И.В. Трехмерное моделирование и печать в нейрохирургии. В кн.: VIII Всероссийский съезд нейрохирургов. СПб. 2018:169.
- 34 Höhne J., Werzmirzowsky K., Ott C., Hohenberger C., Hassanin B.G., Brawanski A., et al. Outcomes of Cranioplasty with Preformed Titanium versus Freehand Molded Polymethylmethacrylate Implants. *J Neurol Surg A Cent Eur Neurosurg.* 2018;79(3):200–5. DOI: 10.1055/s-0037-1604362
- 35 Goldstein J.A., Paliga J.T., Bartlett S.P. Cranioplasty: indications and advances. *Curr Opin Otolaryngol Head Neck Surg.* 2013;21(4):400–9. DOI: 10.1097/MOO.0b013e328363003e
- 36 Di Stefano C., Rinaldesi M.L., Quinquino C., Ridolfi C., Val-lasciani M., Sturiale C., et al. Neuropsychological changes and cranioplasty: A group analysis. *Brain Inj.* 2016;30(2):164–71. DOI: 10.3109/02699052.2015.1090013
- 37 Morton R.P., Abecassis I.J., Hanson J.F., Barber J.K., Chen M., Kelly C.M., et al. Timing of cranioplasty: a 10.75-year single-center analysis of 754 patients. *J Neurosurg.* 2018;128(6):1648–52. DOI: 10.3171/2016.11.JNS161917
- 38 Алексеев Д.Е., Свистов Д.В., Коровин А.Е., Гордеев А.С., Ефимов Н.С. Перспективы применения искусственных заменителей твердой мозговой оболочки при лечении дефектов черепа в мирное и военное время. *Известия Российской Военно-медицинской академии.* 2016;35(1):26–30.
- 39 Park S.P., Kim J.H., Kang H.I., Kim D.R., Moon B.G., Kim J.S. Bone flap resorption following cranioplasty with autologous bone: quantitative measurement of bone flap resorption and predictive factors. *J Korean Neurosurg Soc.* 2017;60(6):749–54. DOI: 10.3340/jkns.2017.0203.002

References

- 1 Koporushko N.A., Stupak V.V., Mishinov S.V., Orlov K.Yu., Astrakov S.V., Vardosanidze V.K., et al. Etiology and epidemiology of acquired defects of the skull bones, obtained with different pathologies of the central nervous system and the number of patients needing to their closed case for large industrial city. *Modern problems of science and education.* 2019;(2):120 (In Russ.).
- 2 Simbukhova E.V., Kravchuk A.D., Chobulov S.A. Emotional state of the patient at the stage of reconstructive surgery. *Medical newsletter of Vyatka.* 2017;(2):85–7 (In Russ.).
- 3 Lihterman L.B., Potapov A.A., Klevno V.A., Kravchuk A.D., Ohlopkov V.A. Aftereffects of head injury. *Russian Journal of Forensic Medicine.* 2016;2(4):4–20 (In Russ.) DOI: 10.19048/2411-8729-2016-2-4-4-20
- 4 Semenova Zh.B., Marshintsev A.V. Neuronavigation in reconstructive surgery of a giant skull defect after decompressive craniectomy. *Pediatric neurosurgery and neurology.* 2017;(4):73–9 (In Russ.).
- 5 Stupak V.V., Mishinov S.V., Sadovoy M.A., Koporushko N.A., Mamonova E.V., Panchenko A.A., et al. Modern materials used to close defects of the bones of the skull. *Modern problems of science and education.* 2017;(4):38 (In Russ.).
- 6 Bagaturija G.O. Prospects for the use of 3D-printing when planning surgery. *Medicine: theory and practice.* 2016;1(1):26–35 (In Russ.).
- 7 Koporushko N.A., Stupak V.V., Mishinov S.V., Orlov K.Yu., Astrakov S.V., Vardosanidze V.K., et al. Epidemiology and etiology of acquired disorders of the skull bones on the example of a large industrial city. *Russian Neurosurgical Journal Named After Professor Polenov.* 2019;10(S):209–10 (In Russ.).

- 8 Dyusembekov E.K., Isataev B.S., Sadykova Zh.B., Aglakov B.M., Li K.Yu. Cranioplasty: using 3D implants for repair skull defect. *Vestnik KazNMU*. 2016;(4):82–92 (In Russ.).
- 9 Kravchuk A.D., Sinbuhova E.V., Potapov A.A., Stepnova L.A., Lubnin A.Yu., Danilov G.V., et al. Clinical-neuropsychological assessment of patients with traumatic brain injury before and after cranioplasty. *Acmeology*. 2018;(4):71–82 (In Russ.).
- 10 Sinbukhova E.V., Kravchuk A.D., Lubnin A.Y., Danilov G.V., Ochlopkov V.A., Stepnova L.A. Dynamics of cognitive function of patients with defects of the skull after reconstructive surgery. *The Russian Archives of Internal Medicine*. 2017;7(2):131–8 (In Russ.). DOI: 10.20514/2226-6704-2017-7-2-131-138
- 11 Stocchetti N., Carbonara M., Citerio G., Ercole A., Skrifvars M.B., Smielewski P., et al. Severe traumatic brain injury: targeted management in the intensive care unit. *Lancet Neurol*. 2017;16(6):452–64. DOI: 10.1016/S1474-4422(17)30118-7
- 12 Sinbukhova E.V., Stepnova L.A., Kravchuk A.D., Chobulov S.A. Case report: psychological state and cognitive functions of a patient at a surgical reconstruction stage of the skull defect after traumatic brain injury. *Acmeology*. 2017;(1):157–61 (In Russ.).
- 13 Mishinov S.V., Stupak V.V., Koporushko N.A. Cranioplasty: a review of methods and new technologies in implants manufacturing. *Polytrauma*. 2018;(4):82–9 (In Russ.).
- 14 Malcolm J.G., Rindler R.S., Chu J.K., Chokshi F., Grossberg J.A., Pradilla G., et al. Early cranioplasty is associated with greater neurological improvement: a systematic review and meta-analysis. *Neurosurgery*. 2018;82(3):278–88. DOI: 10.1093/neuros/nyx182
- 15 Gaibov S.S.H., Vorobev D.P., Zaharchuk I.A., Zaharchuk E.V. Plastic reconstruction of a complex giant skull disorder (clinical case). *Universitetskaya medicina Urala*. 2018;4(3):7–9 (In Russ.).
- 16 Ivanov O.V., Semichev E.V., Shnyakin P.G., Sobakar E.G. Reconstruction of cranial bone defects from autotransplantation to modern biomaterials (review). *Medical science and education of Ural*. 2018;19(3):143–9 (In Russ.).
- 17 Konovalov An.N., Pilipenko Yu.V., Eliava Sh.Sh. Technical features and complications of cranioplasty in patients after decompressive craniectomy in the acute period of subarachnoid hemorrhage. *Problems of neurosurgery named after N.N. Burdenko*. 2018;82(5):88–95 (In Russ.). DOI: 10.17116/neiro20188205188
- 18 Rosinski C.L., Chaker A.N., Zakrzewski J., Geever B., Patel S., Chiu R., et al. Autologous bone cranioplasty: a retrospective comparative analysis of frozen and subcutaneous bone flap storage methods. *World Neurosurg*. 2019;131:e312–20. DOI: 10.1016/j.wneu.2019.07.139
- 19 Fan M.C., Wang Q.L., Sun P., Zhan S.H., Guo P., Deng W.S., et al. Cryopreservation of autologous cranial bone flaps for cranioplasty: a large sample retrospective study. *World Neurosurg*. 2018;109:e853–9. DOI: 10.1016/j.wneu.2017.10.112
- 20 Stieglitz L.H., Fung C., Murek M., Fichtner J., Raabe A., Beck J. What happens to the bone flap? Long-term outcome after reimplantation of cryoconserved bone flaps in a consecutive series of 92 patients. *Acta Neurochir (Wien)*. 2015;157(2):275–80. DOI: 10.1007/s00701-014-2310-7
- 21 Ivanov V.P., Kim A.V., Khachatryan W.A. 3D-printing in craniofacial surgery and neurosurgery. Experience of the Almazov national medical research centre. *Pediatric Neurosurgery and Neurology*. 2018;(3):28–39 (In Russ.).
- 22 Morton R.P., Abecassis I.J., Hanson J.F., Barber J., Nerva J.D., Emerson S.N., et al. Predictors of infection after 754 cranioplasty operations and the value of intraoperative cultures for cryopreserved bone flaps. *J Neurosurg*. 2016;125(3):766–70. DOI: 10.3171/2015.8.JNS151390
- 23 Role of additive technologies in modern reconstructive surgery. *Military Medical Journal*. 2019;340(10):28–32 (In Russ.).
- 24 Kravchuk A.D., Komlev V.S., Mamonov V.E., Okhlopkov V.A., Barinov S.M., Fedotov A.Yu., et al. Additive technologies in creating individual bone structures based on porous and titanium mesh composites for skull prosthetics in reconstructive neurosurgery. *Annals of the plastic, reconstructive and aesthetic surgery*. 2017;(1):103 (In Russ.).
- 25 Mishinov S.V., Stupak V.V., Mamonova N.V., Panchenko A.A., Krasovskiy I.B., Lazurenko D.V. Methods for three-dimensional prototyping and printing in reconstructive neurosurgery. *Biomedical Engineering*. 2017;51(2):106–10. DOI: 10.1007/s10527-017-9694-7
- 26 Gavrilo L.O., Mishinov S.V., Aronov A.M., Mamonova E.V., Mamonova N.V., Grif A.M. Development of the automated information system for designing and simulation individual implants obtained by additive methods on the example of draft drawers substitution. *International journal of applied and fundamental research*. 2017;(11–2):209–13 (In Russ.).
- 27 Mishinov S.V., Stupak V.V., Koporushko N.A., Samokhin A.G., Panchenko A.A., Krasovskii I.B., et al. Titanium patient-specific implants in reconstructive neurosurgery. *Biomedical Engineering*. 2018;52(3):152–5. DOI: 10.1007/s10527-018-9802-3
- 28 Kravchuk A.D., Potapov A.A., Panchenko V.Ya., Komlev V.S., Novikov M.M., Okhlopkov V.A., et al. Additive technologies in neurosurgery. *Problems of neurosurgery named after N.N. Burdenko*. 2018;82(6):97–104 (In Russ.). DOI: 10.17116/neiro20188206197
- 29 Nagibovich O.A., Svistov D.V., Peleshok S.A., Korovin A.E., Gorodkov E.V. Application of 3D-printing technology in medicine. *Clinical Pathophysiology*. 2017;23(3):14–22 (In Russ.).
- 30 Mishinov S.V., Stupak V.V., Mamuladze T.Z., Koporushko N.A., Mamonova N.V., Panchenko A.A., et al. Three dimensional modeling and printing for education in neurosurgery. *International journal of applied and fundamental research*. 2016;(11–6):1063–7 (In Russ.).
- 31 Potapov A.A., Konovalov A.N., Kornienko V.N., Kravchuk A.D., Lihтерman L.B., Pronin I.N., et al. Modern technologies and fundamental research in neurosurgery. *Vestnik Rossijskoj akademii nauk*. 2015;85(4):299 (In Russ.). DOI: 10.7868/S086958731504009X
- 32 Chobulov S.A., Kravchuk A.D., Potapov A.A., Likhтерman L.B., Maryakhin A.D., Sinbukhova E.V. Modern aspects of reconstructive surgery of skull defects. *Problems of neurosurgery named after N.N. Burdenko*. 2019;83(2):115–24 (In Russ.). DOI: 10.17116/neiro201983021115
- 33 Mishinov S.V., Stupak V.V., Koporushko N.A., Panchenko A.A., Krasovskij I.B., Desyatih I.V. Three-dimensional modeling and printing in neurosurgery. In: *VIII All-Russian Congress of Neurological Surgeons*. Saint-Peterburg. 2018:169 (In Russ.).
- 34 Höhne J., Werzmirzowsky K., Ott C., Hohenberger C., Hassanin B.G., Brawanski A., et al. Outcomes of Cranioplasty with Preformed Titanium versus Freehand Molded Polymethylmethacrylate Implants. *J Neurol Surg A Cent Eur Neurosurg*. 2018;79(3):200–5. DOI: 10.1055/s-0037-1604362
- 35 Goldstein J.A., Paliga J.T., Bartlett S.P. Cranioplasty: indications and advances. *Curr Opin Otolaryngol Head Neck Surg*. 2013;21(4):400–9. DOI: 10.1097/MOO.0b013e328363003e
- 36 Di Stefano C., Rinaldesi M.L., Quinquino C., Ridolfi C., Vallasiani M., Sturiale C., et al. Neuropsychological changes and cranioplasty: A group analysis. *Brain Inj*. 2016;30(2):164–71. DOI: 10.3109/02699052.2015.1090013
- 37 Morton R.P., Abecassis I.J., Hanson J.F., Barber J.K., Chen M., Kelly C.M., et al. Timing of cranioplasty: a 10.75-year single-center analysis of 754 patients. *J Neurosurg*. 2018;128(6):1648–52. DOI: 10.3171/2016.11.JNS161917
- 38 Alekseev D.E., Svistov D.V., Korovin A.E., Gordeev A.S., Efimov N.S. Prospects of application of dura mater's substitutes in the treatment of cranial defects in peacetime and wartime. *Izvestia of the Russian military medical academy*. 2016;35(1):26–30 (In Russ.).
- 39 Park S.P., Kim J.H., Kang H.I., Kim D.R., Moon B.G., Kim J.S. Bone flap resorption following cranioplasty with autologous bone: quantitative measurement of bone flap resorption and predictive factors. *J Korean Neurosurg Soc*. 2017;60(6):749–54. DOI: 10.3340/jkns.2017.0203.002