

## RESECCIÓN PARCIAL DE GLÁNDULA SUBLINGUAL HIPERTRÓFICA

## PARTIAL RESECTION HYPERTROFIC SUBLINGUAL GLAND

Walter Flores Cueto<sup>1</sup>, Yaniref Namihas Bernaldes<sup>2</sup>

Flores W, Namihas Y. Resección parcial de glándula sublingual hipertrofica. Kiru. 2008; 5(2): 123-126.

**RESUMEN**

El artículo reporta la resección parcial de una glándula sublingual realizada en el Centro Quirúrgico de la Clínica Especializada en Odontología de la Universidad San Martín de Porres. El paciente presentaba hipertrofia de la glándula sublingual asociada a la falta de piezas dentarias. El tratamiento realizado fue la extirpación parcial de dicha glándula, para facilitar la confección de una prótesis.

**Palabras Clave:** Glándula sublingual, extirpación, resección

**ABSTRACT**

This article presents reports the partial resection of the sublingual gland made in the Surgical Center of the dentistry Specialized clinic of the San Martin de Porres University. The patient presented hypertrophy of the sublingual associated to the lack of teeth. The treatment made was the partial removal of the gland to facilitate the making of a prosthesis.

**Key words:** Sublingual gland, excision, resection

<sup>1</sup> Doctor en Educación. Docente de la Facultad de Odontología - USMP

<sup>2</sup> Cirujano Dentista. Docente de la Facultad de Odontología - USMP

**Correspondencia:**

Walter Flores Cueto

Correo electrónico: [wflores2@usmp.edu.pe](mailto:wflores2@usmp.edu.pe)

## INTRODUCCIÓN

Para comprender mejor en qué consiste la resección de la glándula sublingual, debemos recordar ciertos conceptos como que la glándula es un órgano del cuerpo que secreta sustancias que vierten hacia el torrente sanguíneo<sup>1</sup>. Hay abundantes glándulas mucosas y serosas, labiales, bucales, palatinas y linguales, que mantienen constantemente húmeda la membrana por virtud de una secreción mucosa serosa y acuosa<sup>1,2</sup>. Las glándulas salivales tienen principalmente carácter mucoso, y las palatinas y linguales posteriores son completamente mucosas. Además, el volumen de saliva aumenta por la secreción estimulada de tres pares de glándulas salivales mayores: parótidas, submaxilares y sublinguales<sup>1,2,4,5</sup>.

**La glándula sublingual** está situada en el piso de la boca, por debajo de la mucosa y por dentro del cuerpo mandibular. Es la más pequeña de las glándulas salivales mayores y presenta forma elipsoidal. La desembocadura de la glándula está dada por el

conducto de Bartholin o conducto de Rivinus, que nace de la parte posterior de la glándula y se dirige hacia adelante y adentro, al lado del conducto de Wharton y abriéndose por fuera de él en el vértice de la carúncula sublingual. Es el más voluminoso de los conductos excretores de la glándula sublingual<sup>4,5</sup>. A los lados de esta glándula se encuentran formaciones denominadas glándulas sublinguales accesorias, las cuales poseen sus conductos excretores propios (conductos de Walther), que corren por el borde superior de la glándula y desembocan en la carúncula sublingual, aunque algunos de ellos pueden desembocar en el conducto de Wharton<sup>3,4</sup>.

La hipertrofia de la glándula sublingual se debe muchas veces al incremento del tamaño de un grupo de células que la conforman, así como a la ausencia de piezas dentales en el sector posterior debido principalmente a las exodoncias prematuras en pacientes jóvenes por caries. El crecimiento anormal de esta glándula no

permite confeccionar y dar una buena estabilidad de la prótesis. Aunque este tipo de patología no es muy frecuente, debemos tener conocimiento sobre las indicaciones para su resección quirúrgica<sup>5</sup>

Cabe recalcar que el procedimiento debe ser realizado por un cirujano de experiencia que domine la técnica, para evitar complicaciones o accidentes en el acto quirúrgico.

#### REPORTE DEL CASO

Paciente de sexo femenino, 58 años de edad y aparentemente sano acude a la Clínica Especializada en Odontología de la Universidad San Martín de Porres debido a una dificultad para masticar. Al examen clínico se aprecia que el paciente es edéntulo total superior, y en el maxilar inferior presenta gran cantidad de piezas ausentes. Se aprecia además una hipertrofia de la glándula sublingual y reducción del reborde alveolar inferior, situaciones que complicarían la confección de una prótesis parcial removible en este maxilar (figura 1).

Ante esta situación, se indica la intervención quirúrgica para la extirpación parcial de la glándula sublingual como paso previo a la rehabilitación protésica. Habiendo presentado el paciente su consentimiento informado, se procedió a programar la intervención.

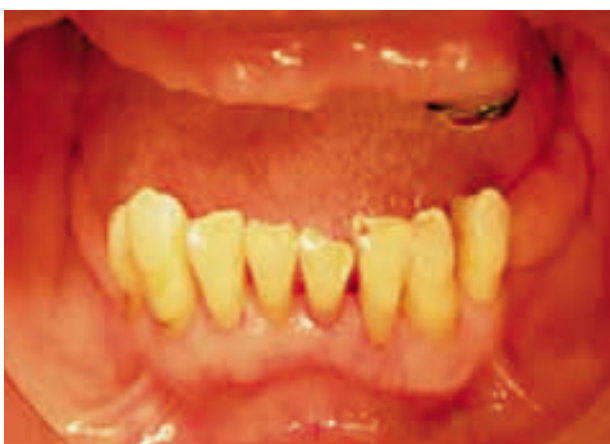

Figura 1. Hipertrofia de la glándula sublingual.

#### Técnica quirúrgica

Como primer paso se procede a aplicar anestesia local infiltrativa (figura 2). Seguidamente se procede a la colocación de puntos de reparo en la zona hipertrófica de la glándula, con la finalidad de visualizar la base de la lesión (figura 3). Seguidamente se procede a la resección parcial de la glándula empleando una tijera Metzenbaum (figuras 4-6). Finalmente se sutura la herida operatoria con seda negra 3/0 (figura 7). El tejido extirpado se aprecia en la figura 8.

#### Medicación e indicaciones post operatorias

- Amoxicilina: 500mg vía oral cada/ 8 horas por 7 días.
- Dexametasona: 4mg vía intravenosa cada/ 12 horas por 2 días.
- Keterolaco: 60mg vía intravenosa cada/ 12 horas por 12 días.
- Colutorios con digluconato de clorhexidina al 0,12% por 7 días.
- Dieta blanda.
- Reposo absoluto por 24 horas.

Se realizan los controles respectivos a los 2 y 9 días de la intervención, observándose una evolución favorable (figuras 9 y 10).

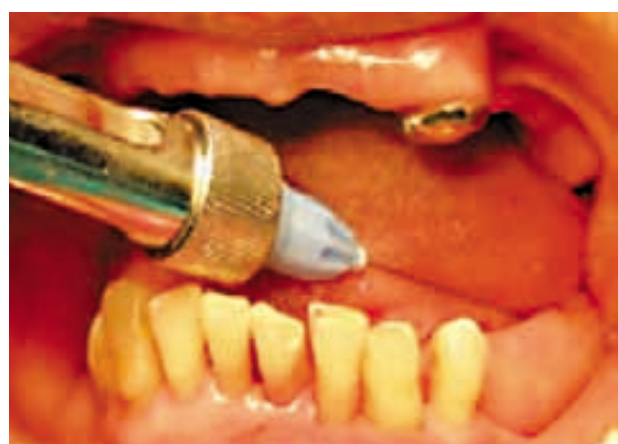
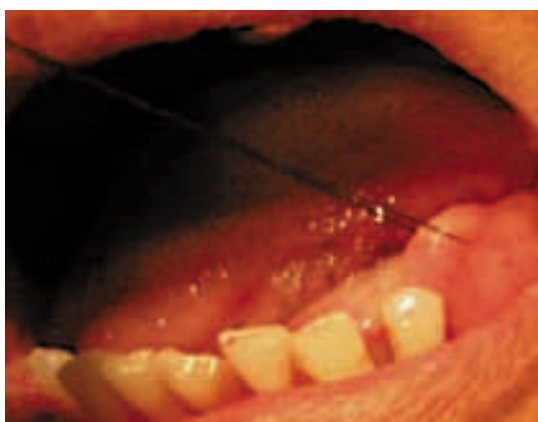
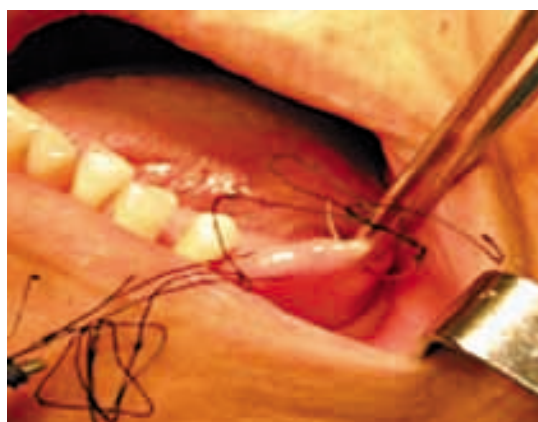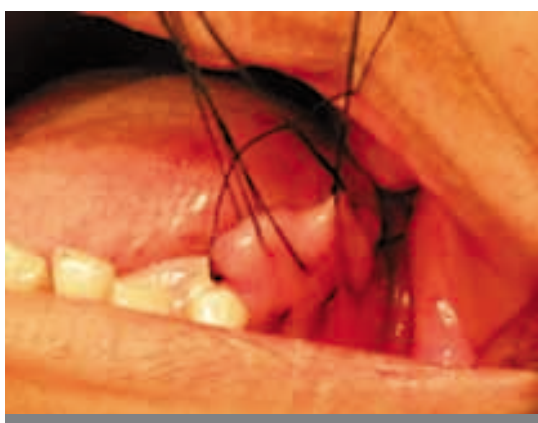Figura 2. Anestesia local y infiltrativa.



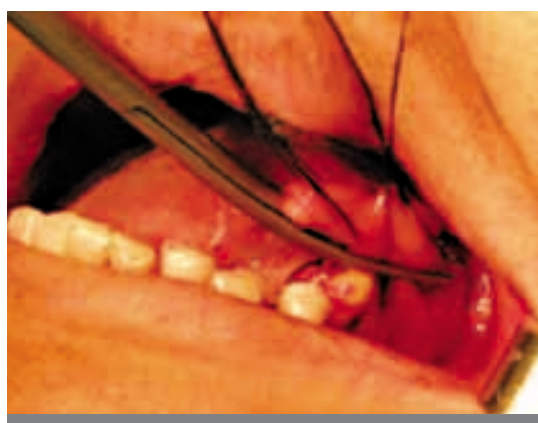**Figura 3.** Colocación de los puntos de reparo a nivel de la base de la lesión.



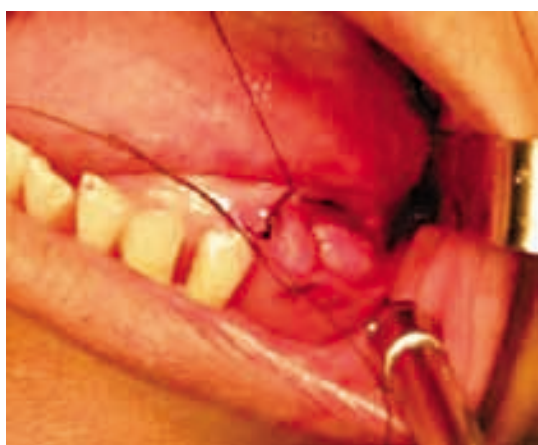**Figura 4.** Puntos de sutura simple.




**Figura 5.** Levantamiento de la hipertrofia sublingual.



**Figura 6.** Resección de la hipertrofia sublingual.



**Figura 7.** Sutura de la zona intervenida.



**Figura 8.** Pieza operatoria.

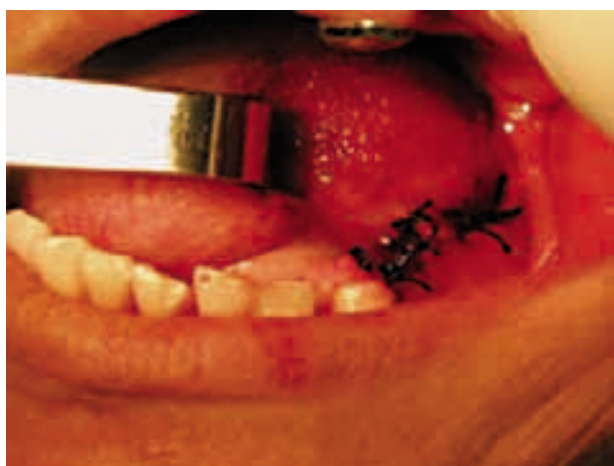

Figura 9. Control postoperatorio a los 2 días.

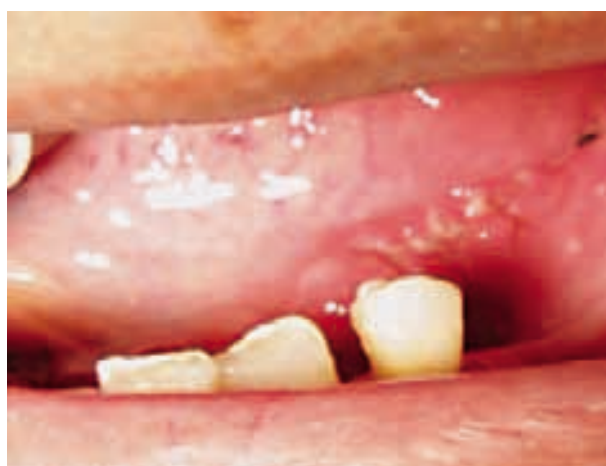

Figura 10. Evolución favorable de la herida operatoria a los 9 días.

## DISCUSIÓN

Como se mencionó anteriormente, la evolución del tratamiento fue favorable. La extirpación parcial de la glándula sublingual hipertrofiada permitió obtener una altura adecuada de reborde alveolar para la rehabilitación protésica<sup>3,5</sup>.

Este reporte de caso confirma que con esta técnica se pueden obtener índices de éxito aceptables, pero hay que tener presente que el resultado del tratamiento está relacionado con la instalación de la prótesis. Al no realizarse un tratamiento adecuado, el desplazamiento de la glándula podría afectar la estabilidad de la prótesis.

## CONCLUSIONES

La resección parcial de una glándula sublingual hipertrofiada como paso previo a la rehabilitación protésica es una alternativa de tratamiento que debe ser considerada debido al éxito demostrado.

No es frecuente que se presente este tipo de patología, lo cual amerita realizar investigaciones al respecto.

## REFERENCIAS BIBLIOGRÁFICAS

1. Diccionario de Medicina. 5ª ed. Madrid: Masby-Doyma. 2000, pág. 636-640.
2. Oribe JA. Cirugía máxilo facial. Buenos Aires: Ed. Libreros López. 1981: 381.
3. Bermejo A: Medicina Bucal Vol. I. Enfermedades mucocutáneas y de las glándulas salivales. Madrid: Ed. Síntesis; 1998.
4. Gómez de Ferraris ME, Campos A. Histología y embriología bucodental. 2ª ed. Ed. Médica Panamericana. Madrid: Ed. Síntesis; 2002.
5. Ferraris ME, Ávila R, Fabro S. Histogenesis of human lingual glands: Structural and cytochemical study. J Dent Res. 1987, 66(4): 810.

Presentado:

24/11/09

Aceptado para su publicación:

15/12/09