

RELATO DE CASO

NEURITE ÓPTICA INFLAMATÓRIA: UM RELATO DE CASO

INFLAMMATORY OPTICAL NEURITIS: A CASE REPORT

Wanderson Batista Silva¹; Vitor Campos Klein¹; Ellen Cristina Ferreira Peixoto²; Káritas Rocha Cardoso³; Rocha Olívia Maria Veloso Costa Coutinho⁴.

ACESSO LIVRE

Citação: Silva WB et al. (2020), NEURITE ÓPTICA INFLAMATÓRIA: UM RELATO DE CASO, 2019; 6(4): 45-52.

Instituição:

¹ Acadêmico do Curso de Medicina da Universidade Federal do Tocantins, Palmas, Brasil.

² Médica graduada pelo Itpac-Porto.

³ Médica Residente em Clínica Médica pela Universidade Federal do Tocantins.

⁴ Professora Assistente do Curso de Medicina da Universidade Federal do Tocantins.

Autor correspondente:

Wanderson Batista Silva

Wanderson.meduft@gmail.com.

Editor: Guedes V. R. Medicina, Universidade Federal do Tocantins, Brasil.

Publicado: 7 de Fevereiro 2020.

Direitos Autorais: © 2020 Silva et al. Este é um artigo de acesso aberto que permite o uso, a distribuição e a reprodução sem restrições em qualquer meio, desde que o autor original e a fonte sejam creditados.

Conflito de interesses: os autores declararam que não existem conflitos de interesses.

RESUMO

Introdução: A neurite óptica é uma doença que se caracteriza pelo acometimento do nervo óptico, ocasionando assim alterações visuais. **Descrição do Caso:** Paciente sexo feminino, 9 anos, com queixa de amaurose súbita unilateral à direita, associada a quadro de cefaléia em região temporal direita. **Discussão:** Considerando que a Neurite Óptica se caracteriza, no caso da inflamatória, pelo desenvolvimento de autoimunidade contra proteínas antigênicas da mielina do nervo periférico, poderíamos conjecturar que a neurite óptica poderia ser decorrente de acometimento autoimune contra proteínas antigênicas em comum com a bainha de mielina do nervo periférico. A raridade do acometimento do nervo óptico, na maioria dos casos, talvez possa ser justificada pela variação na concentração de proteínas antigênicas presentes na bainha de mielina, provavelmente em menor quantidade neste nervo, visto que apresenta características anatômicas distintas do nervo periférico.

PALAVRAS CHAVE: Neurite óptica; Autoimunidade; Doenças do nervo óptico

ABSTRACT

Introduction: Optic neuritis is a disease that is characterized by the involvement of the optic nerve, thus causing visual changes. **Case Description:** Female patient, 9 years old, complaining of sudden unilateral amaurosis on the right, associated with headache in the right temporal region. **Discussion:** Considering that Optic Neuritis is characterized, in the case of inflammatory, by the development of autoimmunity against myelin antigenic proteins of the peripheral nerve, we could conjecture that optic neuritis could be due to autoimmune involvement against antigenic proteins in common with the myelin sheath of the peripheral nerve. The rarity of the involvement of the optic nerve, in most cases, may be justified by the variation in the concentration of antigenic proteins present in the myelin sheath, probably to a lesser extent in this nerve, since it presents different anatomical characteristics of the peripheral nerve.

KEY WORDS: Optic neuritis; Autoimmunity; Optic nerve diseases.

INTRODUÇÃO

Neurite óptica é uma enfermidade relativamente comum que se caracteriza por perda visual devido à inflamação do nervo óptico. Pode ser idiopática, associada à esclerose múltipla, causada por infecções virais, por sífilis ou associada a outras afecções como lúpus eritematoso sistêmico, doenças do colágeno, sarcoidose e doença de Lyme¹.

As manifestações clínicas mais recorrentes da neurite óptica (NO) são a perda súbita da visão, distúrbio da visão de cores, e a dor periorbitária, principalmente durante a movimentação do globo ocular².

A NO pode estar associada a infecções, vacinação, medicamentos e doenças autoimunes, principalmente a esclerose múltipla (EM) e a neuromielite óptica (NMO)^{2,3}.

O tratamento com corticosteroides ou imunossupressores pode estimular a recuperação da visão e prevenir novos ataques. Quanto ao diagnóstico, achados anormais de biópsia da pele são considerados os marcadores mais consistentes de neuropatia óptica autoimune, segundo Bielory et al⁴.

O relato de caso proposto abaixo tem como objetivo enfatizar a importância do aprendizado médico a respeito do diagnóstico e manejo clínico da neurite óptica haja vista tratar-se de uma doença rara, na qual muito profissional não detém conhecimento da mesma.

RELATO DO CASO

M.L.A, 9 anos, sexo feminino, residente e procedente de Palmas-TO, parda, escolar, natural de Porto Nacional-TO. Procurou o Pronto Socorro do Hospital Geral em 22/11/2018. Queixa Principal à época da internação: “Perda da acuidade visual há 1 semana”.

A mãe relata que a paciente apresentou inicialmente uma queixa de amaurose súbita pela manhã unilateral à direita. A paciente relata que foi um episódio momentâneo, que durou

cerca de 40 segundos, com melhora e sem outros sintomas associados no momento. Uma semana antes do episódio, paciente relata que teve uma cefaleia em região temporal direita de forte intensidade 8 na escala de 1 a 10, que não melhorava com analgesia simples (Dipirona), que durou por cerca de 48 horas, com remissão espontânea do quadro álgico. Após o episódio de perda de acuidade, paciente relata episódios progressivos de amaurose, intercalados com turvamento do campo visual, atingindo principalmente a visão periférica, que no entanto eram momentâneos e resolviam-se espontaneamente. Procuraram atendimento na Unidade de Pronto Atendimento Norte, sendo encaminhadas ao Pronto Socorro do Hospital Geral de Palmas.

Ao interrogatório sintomatológico só queixava de amaurose à direita, com perda progressiva da acuidade visual e cefaleia em região temporal direita. Demais órgãos e sistemas tiveram negadas alterações por mãe e paciente.

Em seus antecedentes pessoais, mãe relata que paciente nasceu de parto cesáreo, prematura em detrimento de pré-eclâmpsia. Mãe refere desenvolvimento neuropsicomotor normais, com o ato de deambular aos 9 meses e fala aos 3 anos. Menarca aos 9 anos, Telarca aos 8 anos. Cartão de vacinação encontra-se atualizado, na vigência de segunda dose do esquema para HPV (demais vacinas para a idade e sexo atualizadas), conforme orientação do Ministério da Saúde. Das doenças exantemáticas da infância, mãe relata que criança teve varicela, roséola infantil e Coxsackie. Nega Sarampo, Caxumba, Coqueluche e outras doenças exantemáticas. Nega outras comorbidades. Nega alergias, inclusive a medicamentos. Não faz uso de nenhuma medicação continuamente (mãe relata apenas vermífugo uma vez ao ano e suplementação de vitaminas esporadicamente). Nega cirurgias prévias. Nega hospitalizações. Relata fratura em ulna direita aos 4 anos. Nega ter recebido hemoderivados.

A investigação da história familiar: Mãe portadora de Artrite Reumatóide. Tia e avó materna portadora de Lúpus Eritematoso Sistêmico. Irmã e prima portadora de artrite psoriásica. Sem relato de outras entidades clínicas. Condições

socioculturais, epidemiológicas e hábitos de vida: Casa de alvenaria, com água encanada e tratada, com rede de esgoto e coleta de lixo regular. Nega possuir animais domésticos em casa. Relata que o núcleo familiar é formado por 5 pessoas. Relata possuir um núcleo familiar estável, com bom relacionamento. Relata não possuir alimentação balanceada, com horários irregulares para as refeições, pouco diversificada, rica em carboidratos e gorduras, relata ainda comer bastante alimento industrializado entre as refeições. Relata não praticar atividade física, com cinema aos domingos como lazer. Mãe relata que ninguém do núcleo familiar é tabagista ou etilista. Nega viagens recentes. Nega uso de piercing ou tatuagens.

Exame Físico: (Na Sala Amarela do HGP) Ecotopia: Regular estado geral, lúcida e orientada em tempo e espaço. Eutrófica, eupneica, acianótica, anictérica e afebril. Hidratada, normocoradas. Sem atitude preferida no leito. Sinais Vitais: PA de 135 x 93 mmHg / Tax: 37,5 °C / FR: 18 irpm / FC: 102 bpm / SpO²: 100 % em ar ambiente. AP: Murmúrio vesicular presente bilateralmente e de forma simétrica, não ausculto ruídos adventícios. ACV: Ritmo regular em 2 tempos, bulhas normofonéticas, não ausculto sopros, cliques ou estalidos. Abdome: Globoso, Ruído Hidroaéreo preservado em intensidade e ritmicidade, não ausculto sopros em focos abdominais de auscultação, indolor à palpação superficial e profunda de todos os quadrantes, timpanismo preservado, Hepatimetria menor que 9 cm, espaço de Traube livre. Extremidades: Pulsos presentes e cheios, simétricos, sem sinais de edema. Exame neurológico: Glasgow 15, força muscular preservada em todos os grupos musculares, sem limitação de amplitude ou de plano de movimento, sem indícios de parestesias/paresias em todas as regiões testadas. Globo ocular móvel e acompanha estímulo, sem limitação de movimento, porém com dor à direita no movimento de abdução. Boa acuidade visual em todos os campos bilateralmente, pupilas isocóricas e fotorreagentes bilateralmente. Edema de papila à direita (3+/4+).

À ocasião, foram levantadas as seguintes hipóteses diagnósticas para o caso em apreço: Hipertensão Intracraniana;

Hipovitaminose A; Trauma Cranioencefálico; Hemorragia Vítrea; Descolamento de Retina; Glaucoma; Neuropatia Óptica Isquêmica Anterior; Neurite Óptica (inflamatória).

EXAMES LABORATORIAIS	
(27/11/2018)	
Hb	13,9
Ht	42,7
LEUCOCITOS	19100
PLAQUETAS	387000
UREIA	27
CREATININA	0,7
TRIGLICÉRIDES	93
COL TOTAL	146
HDL-COL	40
LDL-COL	87
VLDL-COL	18,6
MAGNESIO	2,0
POTÁSSIO	3,6
SÓDIO	138
CÁLCIO	9,9
PCR	89
GLICEMIA	121
ANTI-LA	Negativo
ANTICARDIOLIPINA IgG	Negativo
E IgM	
ANTI-SM	Negativo
p-ANCA e c-ANCA	Não Reagente
ANTI-CCP	7,0
ANTI-DNA nativo	Não Reagente
ANTI-CENTROMEROS	Não Reagente
FAN	Reagente 1:360

Tabela 1: Exames laboratoriais solicitados

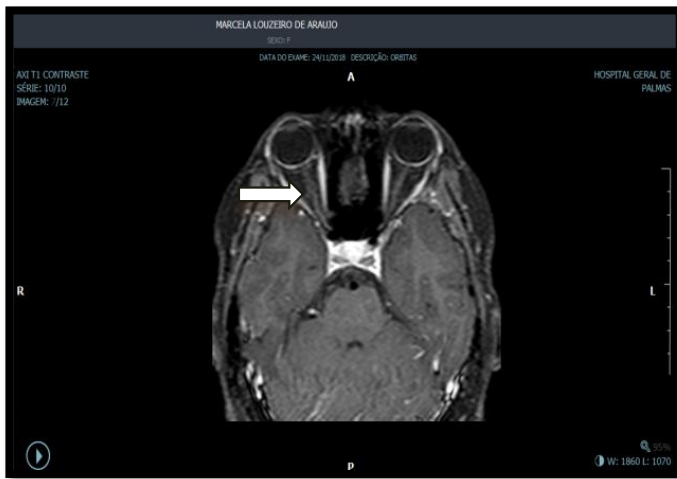


Figura 1: RNM de órbitas oculares, corte axial T1 da linha mediana do globo ocular com contraste. Note a discreta alteração de calibre e textura do trajeto do Nervo Óptico à D (seta), não evidenciada a mesma alteração no lado contralateral.

A paciente esteve sob internação pela Clínica Médica, com acompanhamento da Neurologia (solicitado o parecer tendo em vista a suspeita de algum distúrbio neural, especialmente associado ao Nervo Óptico).

Inicialmente, foram instituídos apenas tratamentos sintomáticos, com medidas de suporte clínico (Hidratação, controle hidroeletrólítico, etc). Após resposta do parecer solicitado à Neurologia, foi feito tratamento por 5 dias com Albendazol 400 mg/dia VO em preparação para pulsoterapia com Metilprednisolona. Após o tratamento profilático com o Albendazol, foi iniciada a pulsoterapia (em 25/11) com Metilprednisolona 1000 mg/dia EV e mantidos os sintomáticos, porém de horário (Plasil e Dipirona de 6/6 horas), além de Hidratação EV e Dieta livre VO.

DISCUSSÃO

Inicialmente, de todas as hipóteses diagnósticas levantadas, as menos prováveis eram: Hipovitaminose A, Traumatismo Cranioencefálico, Hipertensão intracraniana, Glaucoma e Descolamento de Retina. Haja vista que a Hipovitaminose A, além do declínio considerável da incidência nas últimas décadas, cursa inicialmente com cegueira noturna (tendo em vista o acometimento dos fotorreceptores, os

menos sensíveis à luminosidade especialmente, que são os cones), que progride até o comprometimento da acuidade visual, o que não ocorreu no caso em discussão.

O Traumatismo Cranioencefálico é afastado por não haver no relato colhido a história evento traumático, o que é forte preditor de negatividade para TCE, além de não haver lesões externas que possam ser sugestivas.

Já a Hipertensão intracraniana, antes de qualquer exame de imagem, pode ser afastada em virtude do edema de papila observado no fundo de olho ser unilateral, sendo que a calota craniana é um sistema comunicante em todos os seus compartimentos, contíguos entre si, que acomoda excessos pressóricos distribuindo esses excessos por todos os segmentos, até em última análise, herniando suas estruturas, mas de modo simétrico, o que não foi visto (o edema de papila observado foi unilateral).

O glaucoma foi afastado, a princípio, pelo exame clínico: uma vez que a caracterização da dor não era típica, uma vez que era de moderada a baixa intensidade, com ocorrência e remissão, além de ao palpar os globos oculares e compará-los não se notava diferença de resistência ao toque. Por fim, afastou-se a suspeita de descolamento de retina pelo motivo de que essa entidade clínica cursa com perda visual no evento agudo, mas de modo irreversível, não regredindo, o que era discrepante do exame clínico da paciente em apreço. O exame de fundo de olho também afastou a hemorragia vítrea, uma vez que não foi visualizada essa alteração no exame.

Assim, solicitaram-se exames de imagem, para complementar a propedêutica e nortear a terapia. A princípio, uma TC (uma vez que afastada a suspeita de Glaucoma, não haveria necessidade de uma USG por sua baixa sensibilidade e especificidade para ver estruturas mais posteriores do aparelho ocular).

Como a TC não revelou alterações, a princípio, afastou-se a suspeita de Neuropatia Óptica Isquêmica Anterior, salientando que a sensibilidade da TC para avaliar tal alteração é limitada, mas sem dúvidas ajudou no sentido de fortificar a

suspeita de uma alteração de etiologia inflamatória, fato que determinou a solicitação de uma RNM, mas que favoreceu a indicação empírica de uma terapia agressiva de imunossupressão, antes mesmo da realização do exame, uma vez que o dano é progressivo caso não tratado.

Assim, foi prescrito a pulsoterapia com metilprednisolona, mas com o devido preparo profilático, sendo que a RNM foi feita no D3 de Albendazol. Após o ciclo de 5 dias de Albendazol, iniciou-se a pulsoterapia, já com a segurança do exame de RNM feito, indicando um processo inflamatório discreto no nervo óptico do lado acometido, o que fortificou a hipótese já indicada. Como há histórico parental positivo para as doenças autoimunes, a principal suspeita etiológica para o processo inflamatório residia na autoimunidade, uma vez que fatores genéticos ainda não muito bem compreendidos estão fortemente implicados na patogenia e no espectro clínico das doenças autoimunes.

Pautado na suspeita de autoimunidade, solicitaram-se as provas laboratoriais compatíveis e de triagem, além de exames laboratoriais de rotina. Sendo que apenas a contagem de leucócitos mostrou-se alterada na primeira parcial (as provas reumatológicas só saíam no último dia da internação e após a finalização da pulsoterapia). Embora a leucocitose seja um achado importante, a condição clínica se sobrepõe, e como a paciente estava em bom estado geral, sem episódios febris, nem comemorativos de um foco infeccioso, discutiu-se esse achado laboratorial com o Serviço de Infectologia que sugeriu como uma leucocitose reativa ao uso de corticosteroide, fato que é sustentado pela literatura, especialmente em doses muito altas dessa classe de drogas.

De acordo com a literatura, a neurite óptica é uma entidade clínica relativamente frequente que se caracteriza por perda visual devido à inflamação do nervo óptico. Pode ser idiopática, associada à esclerose múltipla, causada por infecções virais, por sífilis ou associada a outras afecções como lúpus eritematoso sistêmico, outras doenças do colágeno, sarcoidose e doença de Lyme. Embora a fisiopatogenia da neurite idiopática ou relacionada à esclerose múltipla

provavelmente envolva um mecanismo autoimune, na maioria destes casos não existe evidência clara de um distúrbio imunológico sistêmico. No entanto, descreveram uma condição na qual o acometimento do nervo óptico se mostra associado a alterações laboratoriais indicativas de um distúrbio autoimune. Esta entidade foi denominada de neuropatia óptica autoimune e apresenta características clínicas que a diferenciam da neurite óptica idiopática ou desmielinizante³.

O termo neurite óptica autoimune foi utilizado pela primeira vez por Dutton *et al.* em 1982. Estes autores descreveram 3 mulheres com quadro de neurite óptica retrobulbar associada a evidências sorológicas de um distúrbio autoimune. As pacientes acometidas apresentavam alterações laboratoriais (fator antinuclear – FAN- positivo), na ausência de manifestações clínicas de doença sistêmica. Em 1988, Kupersmith *et al.* reuniram 14 casos (incluindo aqueles descritos por Dutton *et al.*) e definiram melhor uma afecção que chamaram de neuropatia óptica autoimune e que se caracterizava por neuropatia óptica progressiva e recorrente com perda visual grave e que geralmente não respondia a tratamento com doses habituais de corticóide por via oral, necessitando altas doses de corticóide endovenoso e associação com imunossupressores. Mais recentemente, alguns autores acrescentaram mais dois pacientes desta condição incomum e demonstraram a importância da identificação de marcadores laboratoriais (anticorpo anti-nuclear, biópsia de pele com imunofluorescência, anticorpo anti-cardiolipina) a fim de permitir o diagnóstico e tratamento precoce, diferenciando esta condição da neurite óptica idiopática ou desmielinizante que habitualmente apresentam melhora visual importante e usualmente não necessitam de tratamento de manutenção^{4,5,6}.

A fisiopatogenia da neuropatia óptica autoimune parece ser a combinação de um evento isquêmico do nervo óptico associado a lesões desmielinizantes. Estudos histopatológicos de tecidos de nervo óptico afetados por neuropatia óptica autoimune demonstraram que esta afecção caracteriza-se por uma inflamação perivascular crônica não-

granulomatosa. O acometimento vascular parece mesmo estar presente uma vez que os pacientes nem sempre apresentam melhora visual diferentemente dos casos idiopáticos e desmielinizantes. Desta forma o termo neurite óptica autoimune utilizado inicialmente não é o mais adequado uma vez que a afecção combina características de afecção inflamatória/desmielinizante com isquêmica do nervo óptico sendo melhor o termo neuropatia óptica autoimune. Esta neuropatia tem, portanto, características mais próximas das neuropatias ópticas associadas às colagenoses em especial ao lúpus eritematoso sistêmico³.

Já se sabe que a patogênese da neuropatia óptica no LES é consequência da oclusão de pequenos vasos que nutrem o nervo óptico, levando a uma neuropatia óptica que combina desmielinização com isquemia do nervo óptico. Outras colagenoses, como a síndrome de *Sjögren*, também podem se associar a acometimento do nervo óptico e em alguns casos este é o primeiro sinal da doença⁶.

A paciente do caso em apreço apresentou neuropatia óptica retrobulbar na presença de anticorpos antinucleares e ausência de manifestações clínicas de doença sistêmica. Observou-se inicialmente resposta ao uso de corticosteróide em altas doses via endovenosa, seguido de prednisona oral, como tratamento de manutenção para alta hospitalar.

É importante salientar a dificuldade na identificação da neuropatia óptica autoimune e a importância da instituição precoce da terapêutica adequada, com imunossuppressores de manutenção, diferentemente da abordagem da neurite óptica idiopática ou desmielinizante habitual. A neuropatia óptica autoimune é responsiva a corticóide e o sucesso terapêutico é corticóide-dependente. O tratamento de manutenção (após a pulsoterapia) deve ser prolongado e a diminuição do corticóide lenta e gradativa. Agentes imunossuppressores devem ser adicionados se a baixa de visão recorrer em doses altas de corticóides ou se a monoterapia corticóide não prevenir recorrência. A grande dificuldade no diagnóstico se deve à raridade desta neuropatia e ao fato das características clínicas

serem semelhantes à neurite óptica mais comum – a idiopática⁷.

A possibilidade desta condição deve, no entanto ser lembrada e a avaliação laboratorial, incluindo a pesquisa de anticorpos antinucleares, ser realizada em pacientes com neurite óptica, além do exame clínico detalhado procurando evidências de doença autoimune sistêmica. É claro que a presença de um fator antinuclear fracamente positivo não exclui uma neurite óptica idiopática ou mesmo uma doença desmielinizante e daí a dificuldade no diagnóstico diferencial. A suspeita de neuropatia óptica autoimune deve, no entanto, ser considerada frente a todo caso de neurite óptica recorrente e de evolução atípica⁷.

A paciente do caso relatado, por exemplo, já apresentava em retrospecto um histórico de sintomas visuais e que não melhorou em um dos olhos (o direito) o que é bastante incomum na neurite idiopática ou desmielinizante (pelo menos numa primeira crise). Além disso, a positividade do FAN era alta (1:160), o que diferencia a paciente em questão dos casos mais comuns de FAN fracamente positivos e que não são considerados como significativos de doença autoimune.

Pacientes com neuropatia óptica progressiva ou neurite óptica com perda visual severa que não remitem, devem ser investigados para vasculite sistêmica, que não foi o caso. Teóricos sugerem que seja realizado anamnese, exame clínico e estudos sorológicos apropriados na suspeita de LES, a qual deve ser considerada frente a um caso de neuropatia óptica, uni ou bilateral, em qualquer paciente, particularmente em mulheres jovens. As evidências recomendam que seja feito um rastreamento para doença autoimune nos pacientes com neurite óptica, pois alguns pacientes irão evoluir com perda visual irreversível se um fenômeno autoimune não for diagnosticado e manejado corretamente⁷.

Assim, o caso descrito serve também para enfatizar a importância desta avaliação clínico-laboratorial sistêmica. Embora seja muitas vezes difícil a decisão num primeiro momento de se introduzir uma medicação imunossupressora,

acredito, após discutir com o preceptor, que na presença desta neuropatia óptica autoimune a introdução de imunossupressores logo após a resposta inicial a pulsoterapia com corticóide seja a melhor maneira de se evitar a perda visual como se encontra na literatura, que é resultante de um processo insidioso, porém permanente e progressivo.

Em relação aos eventos do caso, destaco que talvez o médico do primeiro atendimento, ainda na Sala Amarela pudesse suspeitar de uma causa sorológica para o acometimento visual, ainda mais por ser unilateral, que ele evidenciou pelo exame clínico e exame de fundo de olho. Sendo que, neste caso, a literatura autoriza entrar empiricamente com o protocolo para pulsoterapia (que inclui a profilaxia com Albendazol e/ou Ivermectina), o que pouparia tempo e favorece melhor prognóstico a longo prazo. Isso se sustenta pelo fato de que exames de imagem ou mais invasivos não são imperiosos e não mudariam a conduta ou a tornariam iatrogênica.

Quanto à conduta tomada, não modificaria nada, apenas acrescentaria, talvez, uma profilaxia para osteopenia oriunda do uso crônico de corticoides, que nesse caso seria com a introdução do cálcio VO, especialmente porque a longo prazo a previsão seria a manutenção do corticóide. Além disso, penso que também poderia ser prescrita a vitamina D, para auxílio na fixação do cálcio no tecido mineral ósseo e também por sua ação imunomoduladora, favorecendo melhora inflamatória.

A paciente recebeu alta hospitalar em 01/12/2018, bem clinicamente, com total recuperação da acuidade visual, sem queixas. Foi de alta com encaminhamento para o Serviço de Reumatologia e para retorno ao ambulatório de Neurologia, além de prescrição de Prednisona 40 mg/dia VO.

Considerando que a Neurite Óptica se caracteriza, no caso da inflamatória, pelo desenvolvimento de autoimunidade contra proteínas antigênicas da mielina do nervo periférico, poderíamos conjecturar que a neurite óptica poderia ser decorrente de acometimento autoimune contra proteínas antigênicas em comum com a bainha de mielina do nervo periférico. A raridade do acometimento do nervo óptico, na

maioria dos casos, talvez possa ser justificada pela variação na concentração de proteínas antigênicas presentes na bainha de mielina, provavelmente em menor quantidade neste nervo, visto que apresenta características anatômicas distintas do nervo periférico.

Também acreditamos que a expressividade clínica deve variar com relação a predisposição genética própria de cada indivíduo, justificando o quadro clínico distinto de um indivíduo para outro. Provavelmente, estudos imunohistoquímicos e de biologia molecular, específicos para o nervo óptico, elucidariam a questão em todas as suas vertentes aqui postuladas.

Quanto ao tratamento, os dados da literatura são escassos e controversos, não existindo até o momento nenhum consenso a respeito da melhor opção terapêutica. Há relato do uso de corticoesteróides para o tratamento da neurite óptica no curso da doença com resultados favoráveis, como no caso descrito, mas sem qualquer associação descrita denexo causal favorável no prognóstico a longo prazo, bem como há relatos de casos que não receberam tratamento específico e evoluíram satisfatoriamente e sem sequelas neurológicas. Portanto, a presença de neurite óptica, ainda que bilateral, não parece determinar uma evolução desfavorável para um espectro de doença inflamatória, considerando que a nossa paciente também evoluiu sem complicações ou sequelas imediatas. Frente a esses dados, sugerimos que o tratamento de cada caso seja avaliado individualmente.

REFERÊNCIAS

1. Cardoso LM D, Zacharias LC, Monteiro MLR. Neuropatia óptica auto-imune: relato de caso. *Arq Bras Oftalmol.* 2006;69(4):593-5.
2. Lourenço DM, Buscatti IM, Lourenço B, Monti FC, Paz JA, Silva CA. Neurite óptica em paciente com artrite idiopática juvenil. *rev. bras. reumatol.* 2014;54(6):486-489.

3. Riedel P, Wall M, Grey A, Cannon T, Folberg R, Thompson HS. Autoimmune optic neuropathy. *Arch Ophthalmol.* 2008;116(8):1121-4.
4. Bielory L, Kupersmith M, Warren F, Bystry J, Frohman L. Skin biopsies in the evaluation of atypical optic neuropathies. *Ocul Immunol Inflamm.* 2013;1: 231-41.
5. Dutton JJ, Burde RM, Klingele TG. Autoimmune retrobulbar optic neuritis. *Am J Ophthalmol.* 1982;94(1):11-7.
6. Kupersmith MJ, Burde RM, Warren FA, Klingele TG, Frohman LP, Mitnick H. Autoimmune optic neuropathy: evaluation and treatment. *J Neurol Neurosurg Psychiatry.* 1988;51(11):1381-6.
7. Wu L, Huang D, Yang Y, Wu W. Combined screening for serum anti-nuclear and anti-aquaporin-4 antibodies improves diagnostic accuracy for distinguishing neuromyelitis optica from multiple sclerosis. *Eur Neurol.* 2014;72:103–8.
8. Nielsen NM, Frisch M, Rostgaard K, Wohlfahrt J, Hjalgrim H, Koch-Henriksen N, et al. Autoimmune diseases in patients with multiple sclerosis and their first-degree relatives: a nationwide cohort study in Denmark. *Mult Scler.* 2008;14:823–9.
9. Silva GP, Cataneo DC, Cataneo JM. Thoracotomy compared to laparotomy in the traumatic diaphragmatic hernia. Systematic review and proportional methanalysis. *Acta Cir. Bras.* 2018, Jan; 33(1): 49-66.