

## РЕДАКЦИОННАЯ СТАТЬЯ / EDITORIAL

УДК 618.19+616-079:615.84+616-073.75

DOI: <http://dx.doi.org/10.22328/2079-5343-2019-10-4-6-13>

© Бусько Е.А., Семиглазов В.В., Мищенко А.В., Козубова К.В., Шишова А.С.,  
Арабачян М.И., Костромина Е.В., Криворотько П.В., 2019 г.

## ЭФФЕКТИВНОСТЬ МУЛЬТИПАРАМЕТРИЧЕСКОГО УЛЬТРАЗВУКОВОГО ИССЛЕДОВАНИЯ С ПРИМЕНЕНИЕМ КОМПРЕССИОННОЙ ЭЛАСТОГРАФИИ В РАННЕЙ ДИАГНОСТИКЕ ОБРАЗОВАНИЙ МОЛОЧНОЙ ЖЕЛЕЗЫ

<sup>1,2</sup>Е. А. Бусько\*, <sup>3</sup>В. В. Семиглазов, <sup>1,2</sup>А. В. Мищенко, <sup>1</sup>К. В. Козубова, <sup>3</sup>А. С. Шишова,  
<sup>4</sup>М. И. Арабачян, <sup>1</sup>Е. В. Костромина, <sup>1</sup>П. В. Криворотько

<sup>1</sup>Национальный медицинский исследовательский центр онкологии им. Н. Н. Петрова, Санкт-Петербург Россия

<sup>2</sup>Научно-клинический и образовательный Центр «Лучевая диагностика и ядерная медицина» института высоких медицинских технологий Санкт-Петербургского государственного университета, Санкт-Петербург, Россия

<sup>3</sup>Первый Санкт-Петербургский государственный медицинский университет им. акад. И. П. Павлова,  
Санкт-Петербург, Россия

<sup>4</sup>Смоленский государственный медицинский университет, г. Смоленск, Россия

**Введение.** Современное ультразвуковое исследование (УЗИ) в отличие от других модальностей позволяет оценивать жесткость патологического очага с помощью новой технологии — соноэластографии (СЭГ). Согласно многим научным исследованиям при добавлении СЭГ к серошкальному В-режиму значительно повышается диагностическая эффективность УЗИ образований молочной железы. По данным А. Thomas и соавт. В-режим имеет чувствительность 91,8% и специфичность 78%. При добавлении к диагностическому исследованию компрессионной СЭГ специфичность увеличивается до 91,5%. **Целью** и задачей данного исследования явилось определение диагностической эффективности СЭГ и сравнение с эффективностью В-режима и цветового доплеровского картирования (ЦДК) в первичной диагностике образований молочной железы, а также выявление диагностически и статистически значимых СЭГ признаков рака молочной железы (РМЖ). **Материалы и методы.** Исследование проводилось с 2017 по 2019 г. на базе ФГБУ «НМИЦ онкологии им. Н. Н. Петрова» МЗ РФ. В исследование были включены 277 женщин с жалобами на образование или болезненные ощущения в молочных железах, всем им выполнялось мультипараметрическое УЗИ с применением ЦДК и СЭГ. **Результаты исследования:** к высокозначимым диагностическим признакам доброкачественного процесса относятся 0, 1, 2, 3 эластотипы, а 5 эластотип является достоверным диагностическим маркером злокачественного. Эффективность ЦДК и СЭГ в дифференциальной диагностике образований молочной железы показала: чувствительность — 77,6% против 85,5%; специфичность — 51,7% против 84,6%; точность — 58,8% против 84,8%. **Выводы:** согласно собственным результатам исследования, СЭГ более эффективна в диагностике злокачественных и доброкачественных образований, чем ультразвуковые В- и ЦДК-режимы.

**Ключевые слова:** рак молочной железы, доброкачественные образования молочной железы, ультразвуковое исследование (УЗИ), соноэластография (СЭГ), цветовое доплеровское картирование (ЦДК), система BI-RADS, гистологическое заключение

**Конфликт интересов:** авторы заявили об отсутствии конфликта интересов.

**Для цитирования:** Бусько Е.А., Семиглазов В.В., Мищенко А.В., Козубова К.В., Шишова А.С., Арабачян М.И., Костромина Е.В., Криворотько П.В. Эффективность мультипараметрического ультразвукового исследования с применением компрессионной эластографии в ранней диагностике образований молочной железы // *Лучевая диагностика и терапия*. 2019. Т. 10, № 4. С. 6–13, DOI: <http://dx.doi.org/10.22328/2079-5343-2019-10-4-6-13>.

Контакт: Бусько Екатерина Александровна, [katrn@mail.ru](mailto:katrn@mail.ru)

## THE EFFECTIVENESS OF MULTIPARAMETRIC ULTRASOUND AND COMPRESSIVE ELASTOGRAPHY IN THE EARLY DIAGNOSIS OF BREAST CANCER

<sup>1,2</sup>Ekaterina A. Busko\*, <sup>3</sup>Vladislav V. Semiglazov, <sup>1,2</sup>Andrey V. Mishchenko, <sup>1</sup>Ksenia V. Kozubova, <sup>3</sup>Alena S. Shishova, <sup>4</sup>Mariam I. Arabachyan, <sup>1</sup>Ekaterina V. Kostromina, <sup>1</sup>Peter V. Krivorotko

<sup>1</sup>National medical research center of Oncology named after N. N. Petrov, St. Petersburg, Russia

<sup>2</sup>Scientific and clinical educational Center «Diagnostic imaging and nuclear medicine» of the Institute of high medical technologies of St. Petersburg State University, St. Petersburg, Russia

<sup>3</sup>Pavlov First St. Petersburg State Medical University, St. Petersburg, Russia

<sup>4</sup>Smolensk State Medical University, Smolensk, Russia

Modern ultrasound examination (US), unlike other modalities, allows to assess the stiffness of the lesions, with the help of a new technology named sonoelastography (SEG). According to many scientific studies, with the addition of SEG to the B-mode, the diagnostic efficiency of ultrasound of breast lesions significantly increases. According to Thomas et al. B-mode has a sensitivity of 91,8% and a specificity of 78%. When a compression SEG is added to a diagnostic study, the specificity increases to 91,5%. The purpose of this study was to determine the diagnostic effectiveness of SEG and compare it with the effectiveness of B-mode and color Doppler mapping (CDC) in the primary diagnosis of breast tumors, as well as to identify diagnostically and statistically significant SEG signs of breast cancer (BC). *Materials and methods.* The study was performed from 2017 to 2019 on the basis of the «NMRC Oncology. named after N. N. Petrov» Ministry of Health of Russia. 277 women with complaints of lump or pain in the breast were included in the study, for all of them there was performed the multiparametric ultrasound examination with application of CDM and SEG. According to our own results, SEG is more effective at detection of malignant and benign lesions, than ultrasound examination in B and CDM modes. *Results:* 0, 1, 2, 3 elastotypes are the highly significant diagnostic signs of benign process, and the elastotype 5 is a reliable diagnostic marker of malignant process. The effectiveness of CDM and SEG in the differential diagnosis of breast lesions showed: sensitivity — 77,6% vs. 85,5%; specificity — 51,7% vs. 84,6%; accuracy — 58,8% vs. 84,8%. *Conclusions:* according to our own research results, SEG is more effective in detecting malignant and benign tumors than ultrasound in B and CDM modes.

**Key words:** breast cancer, benign breast lesions, ultrasound (US), sonoelastography (SEG), Color Doppler Mapping (CDM), BI-RADS system, histological evaluation

**Conflict of interest:** the authors stated that there is no potential conflict of interest.

**For citation:** Busko E.A., Semiglazov V.V., Mishchenko A.V., Kozubova K.V., Shishova A.S., Arabachyan M.I., Kostromina E.V., Krivorotko P.V.

The effectiveness of multiparametric ultrasound and compressive elastography in the early diagnosis of breast cancer // *Diagnostic radiology and radiotherapy*. 2019. Vol. 10, No. 4. P. 6–13, DOI: <http://dx.doi.org/10.22328/2079-5343-2019-10-4-6-13>.

Contact: Busko Ekaterina Alexandrovna, [katrn@mail.ru](mailto:katrn@mail.ru)

**Введение.** Современное ультразвуковое исследование (УЗИ) в отличие от других модальностей позволяет оценивать жесткость патологического очага, с помощью новой технологии — соноэластографии (СЭГ) [1]. Существует два типа СЭГ: эластография сдвиговой волны и компрессионная. В настоящее время в клинической практике компрессионная СЭГ является наиболее распространенным методом исследования молочной железы.

Компрессионная СЭГ — технология, позволяющая оценивать жесткость за счет деформации образования вследствие компрессии датчиком [2, 3]. При компрессионной эластографии определяется цветовая карта, при которой синий цвет соответствует жестким участкам, а зеленый — эластичным. Классификация, насчитывающая 6 эластотипов и основанная на цветовом картировании образований в соответствии с их жесткостью, была введена А. Itoh и соавт. [4, 5].

Также используется полуколичественный анализ жесткости — коэффициент жесткости (КЖ, англ. strain ratio, StR), который отражает соотношение жесткости образования к жиру.

Пороговое значение StR при компрессионной эластографии образований молочной железы отличается по данным различных исследований. Так, согласно А. Itoh и соавт. пороговое значение StR соответствует 4,3 [4]. По данным А. Thomas и соавт. пороговое значение StR равно 2,45 (чувствительность 81%; специфичность 89%) [6, 7], а по нашим данным — 4,0 (чувствительность 97,5%; специфичность 80,7%) [8].

В 2013 г. Американская коллегия радиологов ввела оценку эластичности в качестве дополнительного признака при анализе образований молочной железы в систему BI-RADS [9, 10].

Согласно многим научным исследованиям, при добавлении СЭГ к серошкальному В-режиму значительно повышается диагностическая эффективность УЗИ

образований молочной железы. По данным А. Thomas и соавт. [7] В-режим имеет чувствительность 91,8% и специфичность 78%. При добавлении к диагностическому исследованию компрессионной СЭГ специфичность увеличивается до 91,5%. Аналогичные данные получили Т. Umemoto и соавт. [11], — чувствительность СЭГ составила 86,8%, а специфичность 92%.

По мнению Li и соавт. [12] использование СЭГ в диагностике доброкачественных образований повышает диагностическую достоверность мультипараметрического УЗИ, тем самым сокращая количество неоправданных трепан-биопсий. Многие

Количественный показатель жесткости — коэффициент жесткости (Strain Ratio), рассчитывался согласно европейским рекомендациям EFSUMB [19, 20]. В данной работе было принято пороговое значение коэффициента жесткости, равное 4,0 [21]. Образования, коэффициент жесткости которых имел значения меньше 4,0, относили к доброкачественным, больше 4,0 — к злокачественным.

В ходе исследования было выявлено 76 злокачественных образований и 201 доброкачественное.

В табл. 2 представлено распределение образований в зависимости от гистологического заключения.

Таблица 1

## Общая характеристика пациенток, вошедших в исследование

Table 1

## General characteristics of the patients included in the study

Параметр	Минимальные и непальпируемые образования ( $\leq 15$ мм)		Пальпируемые образования ( $> 15$ мм)		Всего	
	абс.	%	абс.	%	абс.	%
Число больных	181		96		277	
Средний возраст, годы ( $M \pm \sigma$ )	45,6 $\pm$ 11,2		42,5 $\pm$ 13,5		44,5 $\pm$ 12,1	
Репродуктивный период	120	66,3	67	69,8	187	67,5
Менопауза	61	33,7	29	30,2	90	32,5

авторы отмечают, что использование СЭГ особенно важно в случае категории IV по системе BI-RADS, так как снижает частоту ложноположительных результатов [2, 3, 13–17].

**Целью** данного исследования явилось определение диагностической эффективности СЭГ и сравнение с эффективностью ЦДК в первичной диагностике образований молочной железы, а также выявление диагностически и статистически значимых СЭГ признаков рака молочной железы (РМЖ).

**Материалы и методы.** Исследование проводилось с 2017 по 2019 г. на базе ФГБУ «НМИЦ онкологии им. Н. Н. Петрова» МЗ РФ, при финансовой поддержке Министерства науки и высшего образования Российской Федерации (уникальный идентификатор RFMEFI57818X0263).

В исследование были включены 277 женщин, обратившихся в НМИЦ с жалобами на образование или болезненные ощущения в молочных железах, всем им выполнялось мультипараметрическое УЗИ с применением ЦДК и СЭГ на ультразвуковом сканере Hitachi Hi Vision Ascendus с помощью линейного датчика с диапазоном частот 5–13 МГц.

В табл. 1 представлена общая характеристика пациенток, вошедших в исследование.

Все выявленные при УЗИ образования оценивались согласно системе BI-RADS [18].

При компрессионной эластографии показатели жесткости оценивались с помощью классификации А. Itoh и Е. Ueno [4], основанной на цветовом картировании образований в соответствии с их жесткостью.

Таблица 2

## Распределение пациенток по данным гистологического заключения

Table 2

## Distribution of patients according to histological evaluation

Образования	Количество	
	абс.	%
<b>Злокачественные</b>		
Лимфома	1	0,4
Метастатический рак	2	0,7
Метастаз меланомы	1	0,4
Муцинозный рак	2	0,7
Нейроэндокринный рак	1	0,4
Неспецифицированный рак	57	20,6
Папиллярный рак	2	0,7
Протоковая са <i>in situ</i>	5	1,8
Саркома	2	0,7
Тубулярный рак	1	0,4
Филлоидная опухоль злокачественный тип	2	0,7
<b>Доброкачественные</b>		
Аденоз	9	3,2
Внутрипротоковая папиллома	3	1,1
Воспалительные изменения	2	0,7
Гранулема	6	2,2
Локализованный фиброаденоматоз	28	10,1
Пролиферативные изменения протоков	7	2,5
Склерозирующий аденоз	3	1,1
Сложная киста	42	15,2
Фиброаденома	77	27,8
Фиброз	6	2,2
Фибролипوما	2	0,7
Филлоидная опухоль, доброкачественный тип	5	1,8
Цистаденопапиллома	11	4,0
<b>Итого</b>	<b>277</b>	<b>100,0</b>

При гистологическом подтверждении злокачественности образования выполнялся иммуногистохимический анализ с определением экспрессии рецепторов к эстрогену (ER), прогестерону (PR), человеческому эпидермальному фактору роста типа 2 (Her2/neu) и с определением маркера пролиферации (Ki 67%). На основании данных показателей определялся суррогатный молекулярный подтип опухоли: люминальный А, люминальный В, Her2 положительный, трижды негативный.

Суррогатные молекулярные подтипы были определены только у инвазивных карцином (n=65), при установлении гистологического диагноза DCIS, метастаза меланомы, лимфомы, саркомы и филоидной злокачественной опухоли (n=11) молекулярный тип не определялся. Распределение злокачественных образований по суррогатному молекулярному подтипу представлено в табл. 3.

**Результаты и их обсуждение.** В ходе проведенного исследования были получены данные распределения эластотипов у злокачественных и доброкачественных образований молочной железы, которые представлены в табл. 4.

Согласно данным табл. 4, можно сделать вывод о наличии статистически высокозначимой сопряжен-

ности ( $\chi^2=162,68$ ;  $C=0,86$ ;  $p<0,001$ ) между эластотипом и гистологическим заключением образования. Эластотипы 0, 1, 2, 3 статистически значимо чаще наблюдались при доброкачественных образованиях (значение  $p$  варьировало от 0,02 до  $<0,001$ ). Напротив, эластотип 5 выявлялся у большинства (63,2%) злокачественных опухолей при минимальной его встречаемости в случаях доброкачественных образований (1,0%,  $p<0,001$ ). Эластотип 4 выявлялся в 1,5 раза чаще при злокачественных образованиях, но различия в частоте встречаемости не были значимыми (22,4% и 14,4%;  $p=0,11$ ) по сравнению с доброкачественными (рис. 1).

Следовательно, можно заключить, что к высоко значимым диагностическим признакам доброкачественного процесса относятся 0, 1, 2, 3 эластотипы, а 5 эластотип является достоверным диагностическим маркером злокачественного.

При определении диагностической эффективности СЭГ в первичной диагностике образований молочной железы на основании классификации эластотипов и коэффициента жесткости получены данные, представленные в табл. 5.

Диагностическая эффективность СЭГ в дифференциальной диагностике образований молочной железы составила: чувствительность — 85,5%; специфичность — 84,6%; точность — 84,8%; прогностическая ценность положительного результата (ПЦПР) — 67,7%; прогностическая ценность отрицательного результата (ПЦОР) — 93,9%.

При анализе полученных результатов выяснилось, что ложноположительные результаты по данным СЭГ чаще наблюдались при фиброаденомах (60,9%) и послеоперационных изменениях (27,4%) (рис. 2).

По результатам использования СЭГ было установлено 11 ложноотрицательных диагнозов, из них у 8 пациенток по данным В-режима с применением ЦДК также был выставлен ошибочный диагноз. Ложноотрицательные результаты по данным СЭГ

Таблица 3

**Распределение злокачественных образований по суррогатному молекулярному подтипу**

Table 3

**Distribution of malignant lesions by surrogate molecular subtype**

Молекулярный подтип	Количество	
	абс.	%
Люминальный А	21	32,3
Люминальный В	33	50,7
Her2+	4	6,2
Трижды негативный	7	10,8
Всего	65	100,0

Таблица 4

**Распределение эластотипов при злокачественных и доброкачественных образованиях молочной железы**

Table 4

**Distribution of elastotypes of malignant and benign breast lesions**

Эластотипы	Гистологическое заключение									p
	Злокачественные образования (n=76)			Доброкачественные образования (n=201)			Всего			
	абс.	%	95% ДИ*	абс.	%	95% ДИ	абс.	%	95% ДИ	
0	1	1,3	0,2–7,1	19	9,5	6,1–14,3	20	7,2	4,7–10,9	0,020
1	0	0,0	0,0–4,8	29	14,4	10,2–20,0	29	10,5	7,4–14,6	<0,001
2	6	7,9	3,7–16,2	91	45,3	38,5–52,2	97	35,0	29,6–40,8	<0,001
3	4	5,3	2,1–12,8	31	15,4	11,1–21,1	35	12,6	9,2–17,1	0,023
4	17	22,4	14,5–32,9	29	14,4	10,2–20,0	46	16,6	12,7–21,4	0,11
5	48	63,2	51,9–73,1	2	1,0	0,3–3,6	50	18,1	14,0–23,0	<0,001

$\chi^2=162,68$ ;  $p<0,001$ ;  $C=0,86$

\* ДИ — доверительный интервал.



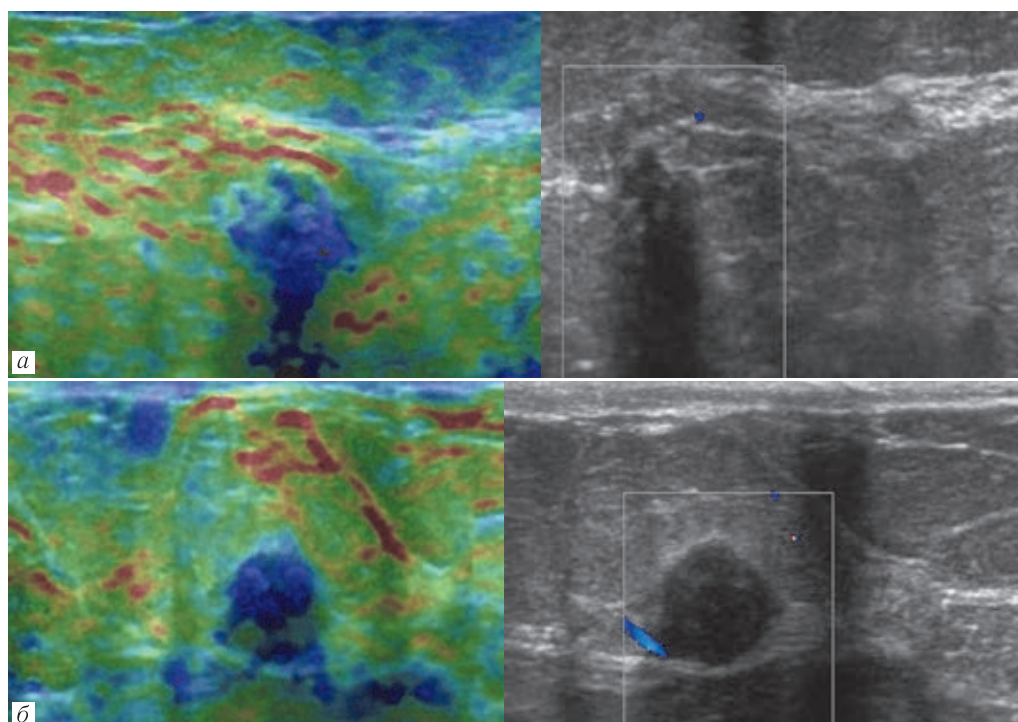
Таблица 5

## Эффективность соноэластографии в дифференциальной диагностике образований молочной железы

Table 5

## Effectiveness of sonoelastography in differential diagnosis of breast lesions

Диагноз на основании данных соноэластографии	Гистологическое заключение		Всего
	злокачественные образования (n=76)	доброкачественные образования (n=201)	
Злокачественная опухоль (положительный результат теста)	65 (истинно положительный результат)	31 (ложноположительный результат)	96
Доброкачественная опухоль (отрицательный результат теста)	11 (ложноотрицательный результат)	170 (истинно отрицательный результат)	181



**Рис. 2.** Ложноположительные результаты эластографии: *а* — эластограмма образования, картирующегося синим цветом, что соответствует 4 эластотипу, StR=4,35 (ГЗ: гранулема); *б* — эластограмма образования, картирующегося синим цветом, что соответствует 4 эластотипу, StR=8,85 (ГЗ: фиброаденома)

**Fig. 2.** Falsepositive results of SEG: *a* — elastogram of the lesion mapped in blue, which corresponds to the 4 elastotype, StR=4,35 (HE: granuloma); *b* — elastogram of the lesion mapped in blue, which corresponds to the 4 elastotype, StR=8,85 (HE: fibroadenoma)

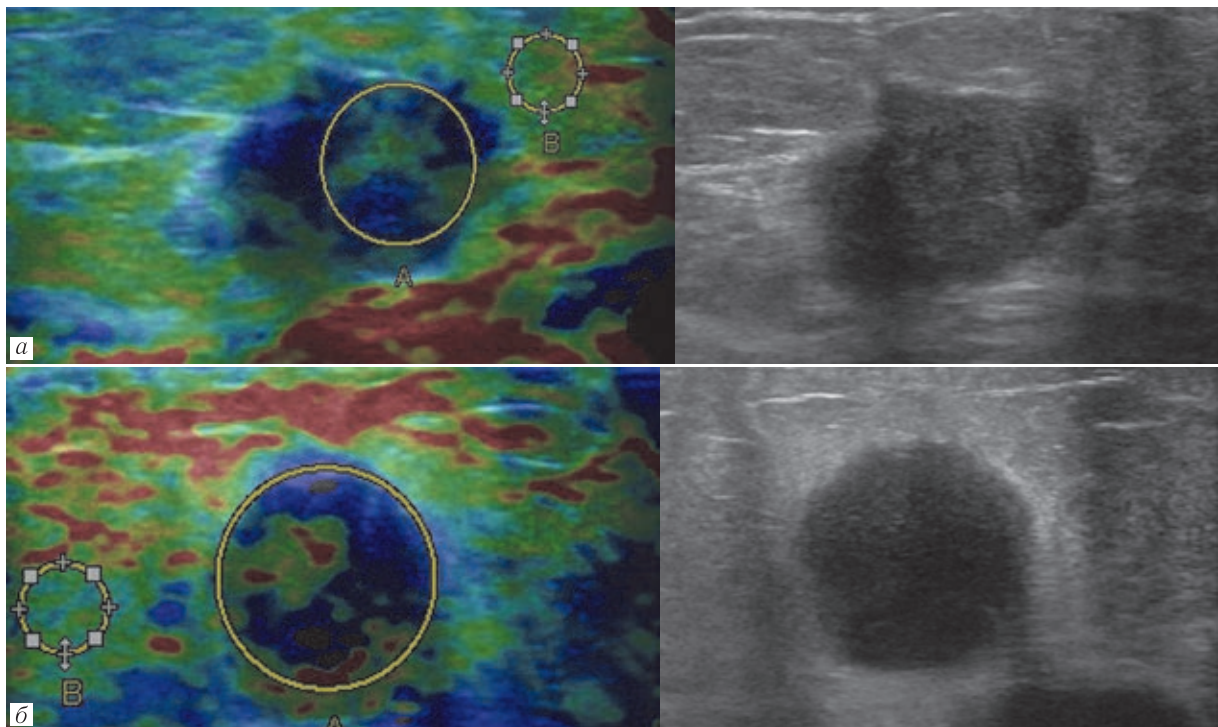
чаще наблюдались при люминальном В молекулярном подтипе рака молочной железы — 3 случая. Также ложноотрицательные результаты наблюдались в 1 случае неспецифицированного рака молочной железы люминального А подтипа; в 1 случае неспецифицированного рака молочной железы Her2+ подтипа; в 1 случае метастатической карциномы трижды негативного подтипа; в 1 случае филоидной злокачественной опухоли; в 1 случае метастаза меланомы в ткань молочной железы. В 3 случаях были установлены противоречивые диагнозы, когда по данным серошкального В-режима с применением ЦДК был выставлен правильный диагноз, а по данным СЭГ ложный: в 1 случае неспецифицированного рака молочной железы люминального В подтипа; в 1 случае протоковой карциномы *in situ*; в 1 случае лимфомы (рис. 3).

Для сравнения эффективности методик УЗИ в дифференциальной диагностике образований

молочной железы была рассчитана эффективность ультразвуковых В- и ЦДК-режимов, результаты представлены в табл. 6.

Диагностическая эффективность ультразвукового В-режима и ЦДК в дифференциальной диагностике образований молочной железы составила: чувствительность — 77,6%; специфичность — 51,7%; точность — 58,8%; ПЦПР — 37,8%; ПЦОР — 86,0%.

Согласно собственным результатам исследования, СЭГ более эффективна при выявлении злокачественных и доброкачественных образований, чем ультразвуковые В- и ЦДК-режимы. Самым значимым отмечается повышение специфичности на 32,9% и точности на 26,0%. Однако вследствие ограничений данной методики она неинформативна в случае «жестких» доброкачественных образований (фиброаденома, гранулема) и «мягких» злокачественных образований (люминальный В молеку-



**Рис. 3.** Ложноотрицательные результаты эластографии: *а* — эластограмма образования, картирующегося сине-зеленым цветом, что соответствует 2 эластотипу, StR=3,75. Характеристики, определяемые в В-режиме, подозрительны на рак молочной железы (ГЗ: инвазивный неспецифицированный рак, люминальный А подтип); *б* — эластограмма образования, картирующегося сине-зеленым цветом, что соответствует 2 эластотипу, StR=1,35. Характеристики, определяемые в В-режиме, характерны для кисты с густым содержимым (ГЗ: инвазивный неспецифицированный рак, люминальный В подтип)

**Fig. 3.** Falsenegative results of SEG: *a* — elastogram of the lesion mapped in blue-green, which corresponds to 2 elastotype, StR=3,75. Characteristics determined in B-mode are suspected of breast cancer (HE: invasive nonspecific cancer, luminal A subtype); *б* — elastogram of the lesion mapped in blue-green, which corresponds to 2 elastotype, StR=1,35. The characteristics determined in the B-mode are typical for complex cyst (HE: invasive nonspecific cancer, luminal B subtype)

Таблица 6

Эффективность ультразвуковых В- и ЦДК-режимов в дифференциальной диагностике образований молочной железы

Table 6

## Efficiency of B-mode and CDM in differential diagnosis of breast lesions

УЗ-заключение	Гистологическое заключение		Всего
	злокачественные образования (n=76)	доброкачественные образования (n=201)	
Злокачественная опухоль (положительный результат теста)	59 (истинно положительный результат)	97 (ложноположительный результат)	156
Доброкачественная опухоль (отрицательный результат теста)	17 (ложноотрицательный результат)	104 (истинно отрицательный результат)	121

лярный подтип рака молочной железы, метапластическая карцинома, лимфома и т.д.), поэтому необхо-

дим поиск дополнительных признаков, позволяющих проводить диагностику в сложных случаях.

## ЛИТЕРАТУРА/REFERENCES

- Blank M.A.B., Antaki J.F. Breast lesion elastography region of interest selection and quantitative heterogeneity: a systematic review and meta-analysis // *Ultrasound in Medicine and Biology*. 2017. Vol. 43, No. 2. P. 387–397. DOI: 10.1016/j.ultrasmedbio.2016.09.002.
- Xiao X., Jiang Q., Wu H., Guan X., Qin W., Luo B. Diagnosis of sub-centimetre breast lesions: combining BI-RADS-US with strain elastography and contrast-enhanced ultrasound—a preliminary study in China // *European Radiology*. 2017. Vol. 27, No. 6. P. 2443–2450. DOI: 10.1007/s00330-016-4628-4.
- Zahran M.H., El-Shafei M.M., Emara D.M., Eshiba S.M. Ultrasound elastography: How can it help in differentiating breast lesions? // *Egyptian Journal of Radiology and Nuclear Medicine*. 2018. Vol. 49, No. 1. P. 249–258. DOI: org/10.1016/j.ejrnm.2017.08.011.
- Itoh A., Ueno E., Tohno E., Kamma H., Takahashi H., Shiina T., Yamakawa M., Matsumura T. Breast disease: Clinical application of US elastography for diagnosis // *Radiology*. 2006. Vol. 239, No. 2. P. 341–350. DOI: dx.org/10.1148/radiol.2391041676.
- Seo M., Ahn H.S., Park S.H., Lee J.B., Choi B.I., Sohn Y.-M., Shin S.Y. Comparison and Combination of Strain and Shear Wave Elastography of Breast Masses for Differentiation of Benign and Malignant Lesions by Quantitative Assessment: Preliminary Study // *Journal of Ultrasound in Medicine*. 2018. Vol. 37, No. 1. P. 99–109. DOI: 10.1002/jum.14309.
- Thomas A., Fischer T., Frey H., Ohlinger R., Grunwald S., Blohmer J.U., Winzer K.J., Weber S., Kristiansen G., Ebert B., Kuemmel S. Real-time elastography — an advanced method of ultrasound: first results in 108 patients

- with breast lesions // *Ultrasound in Obstetrics & Gynecology*. 2006. Vol. 28, No. 3. P. 335–340. DOI.org/10.1002/uog.2823.
7. Thomas A., Degenhardt F., Farrokh A., Wojcinski S., Slowinski T., Fischer T. Significant Differentiation of Focal Breast Lesions Calculation of Strain Ratio in Breast Sonoelastography // *Academic Radiology*. 2010. Vol. 17, No. 5. P. 558–563. DOI: 10.1016/j.acra.2009.12.006.
  8. Busko E.A., Mishchenko A.V., V.V.S. *Cutoff value of Sonoelastography Strain-Ratio for differentiation between benign and malignant breast lesions*. European Congress of Radiology, March 7<sup>th</sup>–11<sup>th</sup> 2013, Vienna, Austria, 2013.
  9. Mercado C.L. BI-RADS Update // *Radiologic Clinics of North America*. 2014. Vol. 52, No. 3. P. 481. DOI: 10.1016/j.rcl.2014.02.008.
  10. Mendelson E.B., Böhm-Vélez M., Berg W.A. et al. ACR BI-RADS® Ultrasound // *ACR BI-RADS® Atlas, Breast Imaging Reporting and Data System*. Reston, VA, American College of Radiology, 2013.
  11. Uemoto T., Ueno E., Matsumura T., Yamakawa M., Bando H., Mitake T., Shiina T. EX vivo and in vivo assessment of the non-linearity of elasticity properties of breast tissues for quantitative strain elastography // *Ultrasound in Medicine and Biology*. 2014. Vol. 40, No. 8. P. 1755–1768. DOI: 10.1016/j.ultrasmedbio.2014.02.005.
  12. Li M.H., Liu Y., Liu L.S., Li P.X., Chen Q. Differential diagnostic value of real-time tissue elastography and three dimensional ultrasound imaging in breast lumps // *Zhonghua yi xue za zhi*. 2016. Vol. 96, No. 19. P. 1515–1518. DOI: 10.3760/cma.j.issn.0376-2491.2016.19.011.
  13. Chen Y.-L., Gao Y., Chang C., Wang F., Zeng W., Chen J.-J. Ultrasound shear wave elastography of breast lesions: correlation of anisotropy with clinical and histopathological findings // *Cancer Imaging*. 2018. Vol. 18. DOI: 10.1186/s40644-018-0144-x.
  14. Cheng R., Li J., Ji L., Liu H., Zhu L. Comparison of the diagnostic efficacy between ultrasound elastography and magnetic resonance imaging for breast masses // *Experimental and Therapeutic Medicine*. 2018. Vol. 15, No. 3. P. 2519–2524. DOI: 10.3892/etm.2017.5674.
  15. Youk J.H., Son E.J., Gweon H.M., Kim H., Park Y.J., Kim J.-A. Comparison of strain and shear wave elastography for the differentiation of benign from malignant breast lesions, combined with b-mode ultrasonography: qualitative and quantitative assessments // *Ultrasound in Medicine and Biology*. 2014. Vol. 40, No. 10. P. 2336–2344. DOI: 10.1016/j.ultrasmedbio.2014.05.020.
  16. Бусько Е.А., Семенов И.И., Семиглазов В.В. Возможности соноэластографии в диагностике опухолей молочных желез размерами до 2 см // *Вопросы онкологии*. 2012. № 3. С. 359–362. [Busko E.A., Semenov I.I., Semiglazov V.V. Possibilities of sonoelastography in the diagnosis of breast lesions up to 2 cm // *Problems in oncology*. 2012. No. 3, pp. 359–362. (In Russ.)].
  17. Семиглазов В.В., Бусько Е.А., Зайцев А.Н. и др. Оптимизация диагностики непальпируемых образований молочной железы // *Вопросы онкологии*. 2009. № 3. С. 387–388 [Semiglazov V.V., Busko E.A., Zaitsev A.N. et al. Optimization of diagnostics of non-palpable breast lesions. *Problems in oncology*, 2009, No. 3, pp. 387–388. (In Russ.)].
  18. D'Orsi C.J., Sickles E.A., Mendelson E.B. et al. ACR BI-RADS // *Atlas, Breast Imaging Reporting and Data System*. Reston, VA: American College of Radiology, 2013.
  19. Bamber J., Cosgrove D., Dietrich C. F., Fromageau J., Bojunga J., Calliada F., Cantisani V., Correas J.M., D'Onofrio M., Drakonaki E. E., Fink M., Friedrich-Rust M., Gilja O. H., Havre R.F., Jenssen C., Klausner A.S., Ohlinger R., Saftoiu A., Schaefer F., Sporea I., Piscaglia F. EFSUMB Guidelines and Recommendations on the Clinical Use of Ultrasound Elastography. Part 1: Basic Principles and Technology // *Ultraschall in Der Medizin*. 2013. Vol. 34, No. 2. P. 169–184. DOI: 10.1055/s-0033-1335205.
  20. Cosgrove D., Piscaglia F., Bamber J., Bojunga J., Correas J.M., Gilja O.H., Klausner A.S., Sporea I., Calliada F., Cantisani V., D'Onofrio M., Drakonaki E.E., Fink M., Friedrich-Rust M., Fromageau J., Havre R.F., Jenssen C., Ohlinger R., Saftoiu A., Schaefer F., Dietrich C. F. EFSUMB Guidelines and Recommendations on the Clinical Use of Ultrasound Elastography. Part 2: Clinical Applications // *Ultraschall in Der Medizin*. 2013. Vol. 34, No. 3. P. 238–253. DOI: 10.1055/s-0033-1335375.
  21. Бусько Е.А., Мищенко А.В., Семиглазов В.В. Определение порогового значения соноэластографического коэффициента жесткости в дифференциальной диагностике доброкачественных и злокачественных образований молочной железы // *Кремлевская медицина. Клинический вестник*. 2013. № 1. С. 112–115 [Busko E.A., Mishchenko A.V., Semiglazov V.V. Determination of the cut of value of the sonoelastographic stiffness coefficient in the differential diagnosis of benign and malignant breast lesions. *Kremlin medicine. Clinical Bulletin*, 2013, No. 1, pp. 112–115. (In Russ.)].

Поступила в редакцию / Received by the Editor: 25.10.2019 г.

#### Сведения об авторах:

**Бусько Екатерина Александровна** — кандидат медицинских наук, старший научный сотрудник федерального государственного бюджетного учреждения «Национальный медицинский исследовательский центр онкологии имени Н. Н. Петрова» Министерства здравоохранения Российской Федерации; 197758, Песочный, Ленинградская ул., д. 68; доцент федерального государственного бюджетного учреждения высшего образования «Санкт-Петербургский государственный университет»; 199034, Санкт-Петербург, Университетская наб., д. 7–9; e-mail: katrn@mail.ru; ORCID 0000-0002-0940-6491, SPIN-код 7323-1083; **Семиглазов Владислав Владимирович** — доктор медицинских наук, заведующий кафедрой онкологии, доцент федерального государственного бюджетного образовательного учреждения высшего образования «Первый Санкт-Петербургский государственный медицинский университет имени академика И. П. Павлова» Министерства здравоохранения Российской Федерации; 197022, Санкт-Петербург, ул. Льва Толстого, д. 6–8; e-mail: ssemiglazov@mail.ru; ORCID 0000-0002-8825-5221; SPIN-код 6786-9577; **Мищенко Андрей Владимирович** — доктор медицинских наук, ведущий научный сотрудник федерального государственного бюджетного учреждения «Национальный медицинский исследовательский центр онкологии имени Н. Н. Петрова» Министерства здравоохранения Российской Федерации; 197758, Песочный, Ленинградская ул., д. 68; профессор федерального государственного бюджетного образовательного учреждения высшего образования «Санкт-Петербургский государственный университет»; 199034, Санкт-Петербург, Университетская наб., д. 7–9; e-mail: dr.mishchenko@mail.ru; ORCID 0000-0001-7921-3487; SPIN-код 8825-4704; **Козубова Ксения Вячеславовна** — ординатор, федерального государственного бюджетного учреждения «Национальный медицинский исследовательский центр онкологии имени Н. Н. Петрова» Министерства здравоохранения Российской Федерации; 197758, Песочный, Ленинградская ул., д. 68; **Шишова Алёна Сергеевна** — аспирант кафедры онкологии федерального государственного бюджетного образовательного учреждения высшего образования «Первый Санкт-Петербургский государственный медицинский университет имени академика И. П. Павлова» Министерства здравоохранения Российской Федерации; 197022, Санкт-Петербург, ул. Льва Толстого, д. 6–8; e-mail: shishova\_alena@mail.ru; ORCID 0000-0002-7618-979X; SPIN-код 4821-3896; **Арабачян Мариам Иличовна** — аспирант кафедры онкологии федерального государственного бюджетного образовательного учреждения высшего образования «Смоленский государственный медицинский университет» МЗ РФ, врач-онколог ОГБУЗ «Смоленский областной онкологический клинический диспансер» Министерства здравоохранения Российской Федерации; e-mail: arabachyanmaria@mail.ru; ORCID 0000-0002-0919-2083; SPIN-код 5730-4960; **Костромина Екатерина Викторовна** — кандидат медицинских наук, научный сотрудник, федерального государственного бюджетного учреждения «Национальный медицинский исследовательский центр онкологии имени Н. Н. Петрова» Министерства здравоохранения Российской Федерации; 197758, Песочный, Ленинградская ул., д. 68; доцент кафедры лучевой диагностики и биомедицинской визуализации факультета послевузовского и дополнительного профессионального образования федерального государственного бюджетного образовательного учреждения высшего образования «Санкт-Петербургский государственный педагогический медицинский университет» Министерства здравоохранения Российской Федерации; 194100, Санкт-Петербург, Литовская ул., д. 2; e-mail: terik-dog@mail.ru; ORCID 0000-0002-4245-687X; SPIN-код 4865-8479; **Криворотко Пётр Владимирович** — доктор медицинских наук, ведущий научный сотрудник, доцент, заведующий отделением опухолей молочной железы федерального государственного бюджетного учреждения «Национальный медицинский исследовательский центр онкологии имени Н. Н. Петрова» Министерства здравоохранения Российской Федерации; 197758, Песочный, Ленинградская ул., д. 68; e-mail: dr.krivorotko@mail.ru; ORCID 0000-0002-4898-9157; SPIN-код 2448-7506.