

*IV Международная (74 Всероссийская) научно-практическая конференция
«Актуальные вопросы современной медицинской науки и здравоохранения»*

УДК 616.34-002

Зюбенко М.А., Куприянова И.Н.
**ОФТАЛЬМОЛОГИЧЕСКИЕ ПРОЯВЛЕНИЯ ПРИ ВОСПАЛИТЕЛЬНЫХ
ЗАБОЛЕВАНИЯХ КИШЕЧНИКА: ЛИТЕРАТУРНЫЙ ОБЗОР И
КЛИНИЧЕСКИЙ СЛУЧАЙ**

Кафедра факультетской терапии, эндокринологии, аллергологии и
иммунологии

Уральский государственный медицинский университет
Екатеринбург, Российская Федерация

Zyubenko M.A., Kupriyanova I.N.
**OPHTHALMOLOGICAL MANIFESTATIONS OF INFLAMMATORY
BOWEL DISEASES: LITERARY REVIEW AND CLINICAL CASE**

Department of Faculty Therapy, Endocrinology, Allergology and Immunology
Ural state medical university
Yekaterinburg, Russian Federation

E-mail: masha.zubenko.96@mail.ru

Аннотация. В статье представлен литературный обзор офтальмологических проявлений при воспалительных заболеваниях кишечника. Также приведен клинический случай пациента с болезнью Крона и хроническим конъюнктивитом.

Annotation. The article presents a literature review of ophthalmologic manifestations in inflammatory bowel diseases. A clinical case of a patient with Crohn's disease and chronic conjunctivitis is also listed.

Ключевые слова: Воспалительные заболевания кишечника, болезнь Крона, офтальмологические проявления, хронический конъюнктивит

Key words: Inflammatory bowel disease, Crohn's disease, ophthalmic manifestations, chronic conjunctivitis.

Введение

Воспалительные заболевания кишечника (ВЗК), в том числе болезнь Крона и язвенный колит (ЯК) являются тяжелыми хроническими заболеваниями желудочно - кишечного тракта неизвестной этиологии. Являясь системным заболеванием с множественной иммунопатией, ВЗК имеют не только местные осложнения, но и внекишечные поражения [1]. Данная тема актуальна не только гастроэнтерологам, но и другим врачам-специалистам для ранней диагностики и эффективного лечения воспалительных заболеваний кишечника.

Воспалительные заболевания кишечника считаются преимущественно патологией индустриально развитых стран и, главным образом, городского населения. Соотношение заболеваемости «город:село» колеблется в разных странах в интервале от 6:1 до 2:1. ВЗК наиболее распространены в странах Европы с частотой 322 и 505 случаев на 100 000 человек у пациентов с болезнью Крона и язвенным колитом соответственно [3]. В настоящее время полноценными популяционными эпидемиологическими исследованиями доказано существование градиента заболеваемости ВЗК с севера на юг с более высокими показателями в северных регионах. Считается, что БК встречается чаще у женщин, чем у мужчин, в то время как для ЯК подобная зависимость не отмечена [2].

Этиология и патогенез БК не известна, большинство авторов отдает предпочтение иммунному механизму развития патологии, не исключая влияние генетических факторов, токсических агентов, поступающих в организм из просвета кишки, а также роль кишечных бактерий.

Мета-анализ данных полногеномного поиска ассоциаций (GWAS) и иммуночипа выявил 163 локуса, имеющих отношение к развитию воспалительных заболеваний кишечника. 110 локусов от общего количества являются фактором риска для развития обоих типов ВЗК (БК и ЯК), тогда как 30 и 23 локуса являются уникальными для болезни Крона и язвенного колита соответственно. Ассоциация генетических маркеров определяет гетерогенность клинических форм ВЗК.

Так, авторы показали наличие локуса предрасположенности к БК на 16 хромосоме - IBD1, в пределах которого открыт ген NOD2. Ген NOD2 кодирует у человека протеин, экспрессированный на моноцитах, макрофагах и В-лимфоцитах, и вызывающий активацию ядерного фактора KB, регулирующего экспрессию большинства противовоспалительных цитокинов, в ответ на бактериальные липополисахариды. Таким образом, NOD2 является важной составной регуляции иммунного ответа и проницаемости кишечного барьера для кишечной микрофлоры. Это подтверждает общую концепцию о том, что врожденная недостаточность функции иммунных клеток является центральным звеном в развитии болезни Крона [4]. Также был обнаружен локус предрасположенности к ЯК и БК на длинном плече 12 хромосомы, который получил название IBD2, и на 6 хромосоме, где расположены гены главного комплекса гистосовместимости (МНС).

Stephan R. Vavricka и соавторы в одном из исследований приводят хронологический порядок возникновения внекишечных проявлений относительно постановки диагноза ВЗК (рис.1).

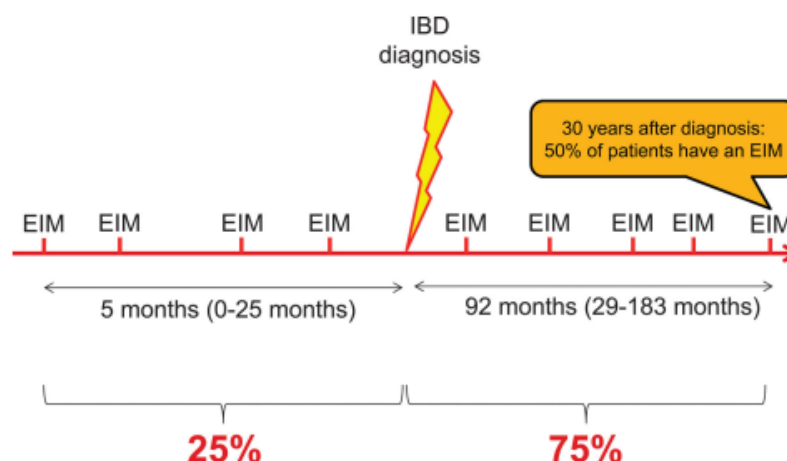


Рис. 1. Хронологический порядок возникновения внекишечных проявлений относительно постановки диагноза ВЗК.

Согласно клиническим рекомендациям Российской гастроэнтерологической ассоциации и ассоциации колопроктологов России по диагностике и лечению болезни Крона, внекишечные проявления при болезни Крона классифицируются на аутоиммунные, связанные с активностью заболевания (артропатии, поражение кожи, поражение слизистых, поражение глаз); аутоиммунные, не связанные с активностью заболевания (анкилозирующий спондилит, первичный склерозирующий холангит, остеопороз, остеомалация, псориаз); обусловленные длительным воспалением и метаболическими нарушениями (холелитиаз, стеатоз печени, стеатогепатит, тромбоз периферических вен, тромбоэмболия легочной артерии, амилоидоз). При болезни Крона возникают такие поражения глаз, относящиеся к аутоиммунным заболеваниям, связанным с активностью заболевания, как увеит, ирит, иридоциклит, эписклерит [1].

В настоящее время установлено, что до 40% пациентов с ВЗК имеют внекишечные проявления, включая заболевания глаз [2].

В некоторых случаях ВЗК может дебютировать неспецифической внекишечной симптоматикой, что создает трудности в своевременной постановке диагноза и ухудшает прогноз заболевания [4]. После периферического артрита патология глаз является вторым наиболее распространенным внекишечным проявлением ВЗК, встречающимся у 2-6% взрослых пациентов. Помимо суставов, поражаются кожа (узловатая эритема, гангренозная пиодермия, афтозный стоматит, синдром Свита), почки (нефролитиаз), легкие, а также гепатобилиарная (первичный склерозирующий холангит) и эндокринная системы, что затрудняет лечение и увеличивает риск смертности. По мнению авторов, у пациентов с болезнью Крона увеличивается риск развития глазной патологии [3].

Цель исследования – обзор литературы по клиническим проявлениям офтальмологических проявлений при болезни Крона; демонстрация клинического случая больного 29 лет с болезнью Крона (БК), терминальным

илеитом, хроническим конъюнктивитом, хроническое рецидивирующее течение, ремиссия.

Материалы и методы исследования

Проведен анализ литературных источников отечественных и зарубежных исследователей с использованием поисковых систем PubMed, GoogleScholar, BioMedCentral по проблеме воспалительных заболеваний кишечника и офтальмологических проявлений при этих заболеваниях. Изучены медицинские документы больного О., 29 лет (жалобы, клинико-anamnestические, объективные, лабораторные данные, результаты ФКС, консультаций офтальмолога).

Результаты исследования и их обсуждение

При болезни Крона возникают поражения глаз, относящиеся к аутоиммунным заболеваниям, связанным с активностью заболевания. Считается, что риск развития поражения глаз возрастает у пациентов, уже имеющих одно из внекишечных проявлений воспалительных заболеваний кишечника ($p < 1,18 \times 10^{-15}$) [3]. Наиболее распространенными глазными внекишечными проявлениями при ВЗК являются эписклерит (2% -5%) и увеит (0,5% -3,5%) [2].

Представляет интерес клинический случай БК с офтальмологическими проявлениями в виде конъюнктивита. Пациент О., 1989 года рождения (29 лет) был направлен в гастроэнтерологическое отделение стационара ООО МО «Новая больница» 27 февраля 2017 года с жалобами на редкие эпизоды кашицеобразного стула 1 раз в день.

Из анамнеза: считает себя больным около 2 лет, когда стали беспокоить рецидивирующие халазионы. В 2016 году пациент обследовался по поводу хронического конъюнктивита неясной этиологии. В течение года пациент отмечал редкие (1 раз в неделю) эпизоды диареи без болей в животе и лихорадки. Ночной диареи нет. Крови в стуле не было, но иногда пациент отмечал алую кровь при акте дефекации. При повторной консультации гастроэнтеролога от 25 сентября 2017 года у пациента отмечались выраженные изменения со стороны глаз в виде воспалительной реакции конъюнктивы, которая купировалась применением стероидных препаратов. Семейный анамнез не отягощен.

Объективно при поступлении в стационар (от 14.03.2017): общее состояние удовлетворительное, масса 60 кг, рост 174 см, кожа нормальной окраски, чистая.

По заключению визуальной фиброколоноскопии: терминальный эрозивный илеит, минимальный диффузный колит, единичные дивертикулы в левых отделах толстой кишки без признаков дивертикулита, смешанный тип дискинезии толстой кишки, долихосигма. По результатам биопсии из терминального отдела подвздошной кишки: эрозия, воспаление умеренной активности. В общем анализе крови эозинофилия до 8%. Фекальный кальпротектин в норме. Серологическое исследование на иерсиниоз

и псевдотуберкулез не обнаружены. Бактериологическое исследование кала на кишечно-патогенную группу отрицательное.

С февраля по сентябрь 2017 года пациент принимал месалазин не постоянно, иногда в дозе 2 г в день.

Был поставлен диагноз: «Болезнь Крона, терминальный илеит. Хронический конъюнктивит как системное проявление болезни Крона. Синдром раздраженной толстой кишки». При выписке общее состояние удовлетворительное. В настоящее время пациент находится на дообследовании у офтальмолога.

Выводы:

Воспалительные заболевания кишечника – это хронические системные заболевания, приводящие, в том числе, к глазной патологии, этиопатогенез которых до сих пор не до конца изучен. В данном случае болезнь Крона дебютировала неспецифической внекишечной симптоматикой, что создало трудности в своевременной постановке диагноза. На основании ранних исследований о патогенезе внекишечной симптоматики глазные проявления могут возникать чаще при колите и илеоколите, чем при участии только тонкой кишки [1].

Согласно данным литературы, конъюнктивит относится к случайным осложнениям и не может быть соотнесен только с ВЗК. Однако, в настоящем исследовании подтверждается тот факт, что рецидив хронического конъюнктивита связан с активностью болезни Крона. Междисциплинарный подход с участием офтальмолога, терапевта и гастроэнтеролога наилучшим образом поможет своевременно поставить диагноз и назначить эффективное лечение.

Список литературы:

1. Клинические рекомендации российской гастроэнтерологической ассоциации и ассоциации колопроктологов России по диагностике и лечению болезни Крона, 2017 г.
2. Неспецифические воспалительные заболевания кишечника / под ред. Воробьева Г.И., Халифа И.Л. – М.: Миклош, 2008. – 400с.
3. McGovern DP, Kugathasan S, Cho JH. Genetics of Inflammatory Bowel Diseases. *Gastroenterology*. 2015;149(5):1163-1176.e2.
4. Rogler G., Scholmerich J. Extraintestinal manifestations of inflammatory bowel disease // *Med. Clin.* — 2004. — Vol. 99, № 3. — P. 123 – 130

УДК 616.12

**Исакова А.П., Шамбатов М. А., Вишнева Е.М.
РОЛЬ СНИЖЕНИЯ МАССЫ ТЕЛА В КОРРЕКЦИИ
ДИСЛИПИДЕМИИ У ПАЦИЕНТОВ С СЕРДЕЧНО-СОСУДИСТЫМИ
ЗАБОЛЕВАНИЯМИ И САХАРНЫМ ДИАБЕТОМ 2 ТИПА**