

TRATAMIENTO CLÍNICO DE UN PACIENTE CON PERIODONTITIS CRÓNICA  
AVANZADA GENERALIZADA EN LA FACULTAD DE ODONTOLOGÍA  
DE LA UNIVERSIDAD DE ANTIOQUIA, MEDELLÍN, COLOMBIA:  
REPORTE DE UN CASO

CLINICAL TREATMENT OF A PATIENT WITH GENERALIZED ADVANCED  
CHRONIC PERIODONTITIS AT THE SCHOOL OF DENTISTRY OF UNIVERSIDAD  
DE ANTIOQUIA, MEDELLÍN, COLOMBIA. A CASE REPORT

WILLER LEANDRO RENDÓN OSORIO<sup>1</sup>, ISABEL CRISTINA GUZMÁN ZULUAGA<sup>2</sup>,  
INGRID XIMENA TORRES QUIROZ<sup>3</sup>, LETICIA BOTERO ZULUAGA<sup>4</sup>

**RESUMEN.** *La enfermedad periodontal afecta la salud del paciente comprometiendo la forma, función y estética del sistema estomatognático, llevando a un deterioro notable de la calidad de vida de las personas. En este caso clínico se presenta el tratamiento integral de un paciente de sexo masculino de 43 años de edad con periodontitis crónica avanzada generalizada que incluyó: tratamiento periodontal no quirúrgico, quirúrgico y de rehabilitación oral, hecho durante dieciocho meses por un estudiante de último año del pregrado y un grupo de docentes especialistas en periodoncia y rehabilitación oral bajo la modalidad docencia-asistencial de la Facultad de Odontología de la Universidad de Antioquia (Medellín, Colombia).*

**Palabras clave:** *periodontitis crónica, desinfección de boca completa, terapia periodontal no quirúrgica, terapia periodontal quirúrgica, prótesis parcial removible.*

Rendón WL, Guzmán IC, Torres IX, Botero L. Tratamiento clínico integral de un paciente con periodontitis crónica avanzada generalizada en la Facultad de Odontología de la Universidad de Antioquia, Medellín, Colombia. Reporte de un caso. Rev Fac Odontol Univ Antioq 2012; 24(1): 151-167.

**ABSTRACT.** *Periodontal disease affects the patient's health altering the form, function, and esthetics of the stomatognathic system and producing huge deterioration in the person's quality of life. This clinical case presents the comprehensive treatment of a 43-year-old male patient with generalized advanced chronic periodontitis including: non-surgical and surgical periodontal treatment and oral rehabilitation during a period of eighteen months by a senior undergraduate student and a group of professors specialized in periodontics and oral rehabilitation under the modality of teaching-social assistance at the School of Dentistry of Universidad de Antioquia (Medellín, Colombia).*

**Key Words:** *chronic periodontitis, full mouth disinfection, non-surgical periodontal therapy, surgical periodontal therapy, removable partial prosthesis*

Rendón WL, Guzmán IC, Torres IX, Botero L. Clinical treatment of a patient with generalized advanced chronic periodontitis at the School of Dentistry of Universidad de Antioquia, Medellín, Colombia. A case report. Rev Fac Odontol Univ Antioq 2012; 24(1): 151-167.

- 1 Estudiante de último año de Odontología, Facultad de Odontología, Universidad de Antioquia, Medellín, Colombia.
- 2 Odontóloga, especialista en Periodoncia, Universidad de Chile, profesora asistente, Facultad de Odontología, Universidad de Antioquia, Medellín, Colombia.
- 3 Odontóloga, especialista en Rehabilitación Oral, CIEO Universidad Militar Nueva Granada, profesora Facultad de Odontología, Universidad de Antioquia, Medellín, Colombia.
- 4 Odontóloga, especialista en Odontología Integral del Adulto, profesora titular, Facultad de Odontología, Universidad de Antioquia, Medellín, Colombia.

- 1 Senior Dentistry Student, School of Dentistry, Universidad de Antioquia, Medellín, Colombia.
- 2 Dentist, Specialist in Periodontics, Universidad de Chile, Assistant Professor, School of Dentistry, Universidad de Antioquia, Medellín, Colombia.
- 3 Dentist, Specialist in Oral Rehabilitation, CIEO Universidad Militar Nueva Granada, Professor, School of Dentistry, Universidad de Antioquia, Medellín, Colombia.
- 4 Dentist, Specialist in Comprehensive Dentistry of the Adult, Full Professor, School of Dentistry, Universidad de Antioquia, Medellín, Colombia.

RECIBIDO: AGOSTO 27/2012-ACEPTADO: SEPTIEMBRE 25/2012

SUBMITTED: AUGUST 27/2012-ACCEPTED: SEPTEMBER 25/2012

## INTRODUCCIÓN

La periodontitis es una de las principales enfermedades que sufren las personas adultas, la forma crónica es la más común. Esta enfermedad compromete las estructuras de soporte dental y sin tratamiento oportuno puede causar la pérdida generalizada de los dientes y deteriorar la salud general debido a la asociación con enfermedades sistémicas.<sup>1,2</sup>

Algunos factores de riesgo pueden modificar la vulnerabilidad o resistencia de un individuo a sufrir la enfermedad periodontal. Se han identificado factores de riesgo para la periodontitis: microorganismos periodontopatógenos, higiene bucal inadecuada, la diabetes y otras enfermedades sistémicas asociadas a disfunción inmunológica, tabaquismo, edad, sexo, raza, predisposición genética, nivel socioeconómico, obesidad, estrés, inmunosupresión, entre otros.<sup>3,4</sup>

El objetivo primario de la terapia periodontal es el control y eliminación de la inflamación mediante la supresión de la flora periodontopatógena subgingival, además es fundamental el mantenimiento de buena higiene bucal por parte del paciente.<sup>5</sup>

La terapia clásica periodontal incluye el raspaje y alisado radicular por cuadrantes, no obstante, nuevos enfoques terapéuticos como la desinfección total de la boca y el uso de antibióticos sistémicos coadyuvantes han modificado la terapia clásica logrando mejores resultados en los casos de periodontitis agresiva y periodontitis crónica avanzada.<sup>6</sup>

Numerosas investigaciones muestran que la terapia periodontal no quirúrgica tradicional puede controlar la enfermedad periodontal en la mayoría de los sujetos con periodontitis crónica, sin embargo, esta tiene limitaciones como es la dificultad de una adecuada instrumentación en áreas de difícil acceso para la eliminación completa de los depósitos duros y blandos y particularmente de los microorganismos invasores del tejido blando. Existe evidencia científica que indica que los periodontopatógenos residen además de las bolsas periodontales en otros sitios tales como la placa supragingival, la lengua, la mucosa, la saliva y las amígdalas y puede ocurrir transmisión y reinfección entre estos nichos ecológicos, como también entre individuos.<sup>5,7-13</sup>

## INTRODUCTION

Periodontitis is one of the principal oral diseases among the adult population; its chronic form is the most common. This disease affects the structures of dental support and, if left untreated, it may cause generalized teeth loss and deteriorate the patient's general health as it is associated with systemic diseases.<sup>1,2</sup>

Some risk factors may modify an individual's vulnerability or resistance to periodontal disease. These periodontitis risk factors have been identified: periodontal pathogen microorganisms, poor oral hygiene, diabetes and other systemic diseases associated to immunological dysfunction, tobacco smoking, age, sex, race, genetic predisposition, socioeconomic status, obesity, stress, immunosuppression, among others.<sup>3,4</sup>

The main objective of periodontal therapy is to control and eliminate inflammation by suppressing subgingival periodontopathogenic flora; also, maintaining good oral hygiene by the patient is fundamental.<sup>5</sup>

The classical periodontal therapy includes scaling and root planing; however, more recent therapeutic approaches, such as total mouth disinfection and the use of systemic antibiotics, have modified classical therapies achieving better results in cases of aggressive periodontitis or advanced chronic periodontitis.<sup>6</sup>

Several studies have demonstrated that traditional non-periodontal therapy may control periodontal disease in most cases of chronic periodontitis; however, it has some limitations, such as the difficulty of properly instrument hard-to-reach areas to completely remove soft and hard deposits, especially the invasive microorganisms of soft tissues. Some scientific evidence indicate that besides accumulating at periodontal pockets periodontal pathogens dwell in other areas such as supragingival plaque, the tongue, the mucosa, saliva, and the tonsils; also, transmission and reinfection among these ecological niches may occur, as well as among individuals.<sup>5,7-13</sup>

En casos en los que existan bolsas profundas residuales, persistencia de microbiota periodontopatogena, defectos óseos y defectos mucogingivales luego de hacerse la terapia periodontal mecánica, es importante entonces complementar esta terapia con la fase quirúrgica, con el objetivo de mejorar el acceso, crear una morfología ósea y gingival favorable. Los defectos y los daños de bifurcación deben ser evaluados porque existe la posibilidad de que en ellos se pueda intentar un procedimiento regenerativo.<sup>14-17</sup>

Una vez el paciente se encuentre sano, se iniciará el tratamiento de apoyo el cual constará de citas periódicas de revisión programadas según la evolución en el tiempo de la respuesta tisular y muy importante de la calidad de la higiene por parte del paciente, este periodo conocido como mantenimiento periodontal es muy importante y necesario para la estabilidad de la salud periodontal, en el sentido que permite conseguir un cambio significativo en la calidad y cantidad de la flora bacteriana subgingival mediante la instrucción de higiene bucal, ambientación periodontal supragingival y subgingival, además de un seguimiento clínico y radiográfico constante.<sup>5, 18, 19</sup>

Es importante tener en cuenta que debido a la pérdida dental que se presenta en la gran mayoría de pacientes con periodontitis, es necesario hacer un tratamiento protésico que devuelva la funcionalidad y estética al paciente, además la complejidad de este tratamiento rehabilitador debe enfocarse dependiendo de las secuelas que dejó la enfermedad periodontal.

El objetivo de este artículo es presentar el tratamiento integral de un paciente protésico periodontal con el fin de orientar a los estudiantes de odontología y a los odontólogos, acerca del manejo interdisciplinario de un caso complejo.

## REPORTE DE CASO

Se trató un paciente de sexo masculino de 43 años de edad, casado, con grado bachiller de escolaridad, estrato socioeconómico tres (medio), trabajador independiente residente en la ciudad de Medellín, que acudió a consulta odontológica en febrero de 2011 en la Facultad de Odontología de la Universidad de Antioquia en Medellín, Colombia. Manifestó estar asintomático y refirió como motivo de consulta: "me dijeron que tengo problemas periodontales y en la encía".

In cases in which deep residual periodontal pockets persist along with periodontopathogenic microbiota, bone defects, and muco-gingival defects after performing mechanical periodontal therapy, it is necessary then to proceed to surgical therapy in order to improve access and to create a favorable osseous and gingival morphology. Defects and bifurcation damages must be carefully evaluated as there is a big probability of a regenerative processes initiating in them.<sup>14-17</sup>

Once the patient recovers, a support treatment should start consisting on periodical scheduled follow-up appointments according to evolution over time, tissue response, and the patient's hygiene quality. This period is known as periodontal maintenance and is very important to periodontal health stability as it allows obtaining a significant change in the quality and quantity of subgingival bacterial flora by means of oral hygiene instruction, supra- and sub-gingival periodontal adjustment, and constant clinical and radiographic monitoring.<sup>5, 18, 19</sup>

It is important to bear in mind that due to dental loss suffered by most periodontitis patients, it is necessary to perform prosthetic treatment in order to restore patient's functionality and esthetics. The complexity of this rehabilitating treatment depends on the effects produced by the periodontal disease.

The objective of this article is to present the comprehensive treatment of a periodontal prosthetic patient providing dentistry students and professional dentists with some guidelines on the interdisciplinary treatment of a challenging case.

## CASE REPORT

This was a 43 year old male patient, married, with a high school diploma, and socioeconomic status No 3 (medium). He is a freelance worker living in the city of Medellín. He sought dental attention on February 2011 at the School of Dentistry of Universidad de Antioquia in Medellín, Colombia. He admitted being asymptomatic but referred this as the reason for consulting: "I was told I have periodontal problems and in my gums".

Se hizo historia clínica completa y ayudas diagnósticas como fotografías clínicas, serie radiográfica periapical (figuras 1, 2 y 3) y modelos de estudio. Entre los hallazgos se destacó: paciente sistémicamente sano, con antecedentes familiares de enfermedad periodontal, hipertensión arterial, diabetes y uso de prótesis dental; en el análisis funcional de la articulación temporomandibular se observó un leve bloqueo al final de la apertura bucal seguido de un ruido sordo y movimiento brusco, con antecedentes de ruido y bloqueo articular en máxima apertura. El paciente refirió cepillado diario al menos dos veces al día, uso infrecuente de la seda dental. Se observó tracto fistuloso a nivel del 12 (figura 1), placa dentobacteriana blanda y dura, movilidad dental grado 1 y 2 en 16, 17, 26, 27, 28, 33, 34, retracciones gingivales con índices clínicos positivos para sangrado (30%), inflamación, supuración, profundidad sondeable y pérdida de inserción clínica. Es importante resaltar la presencia del apiñamiento dental anteroinferior como factor de riesgo local que facilita la acumulación de placa bacteriana<sup>20, 21</sup> (figura 1). En el análisis radiográfico se observó pérdida ósea generalizada de tipo horizontal y vertical y una lesión periapical significativa a nivel del 12 (figura 2).

A complete clinical history was registered, and several diagnostic aids were performed, such as clinical photographs, periapical radiographic series (figures 1, 2 and 3), and study models. The principal findings include: the patient is systemically healthy, with family history of periodontal disease, high blood pressure, diabetes, and dental prosthesis; the functional analysis of the temporomandibular joint revealed a slight block by the end of oral opening followed by a dull noise and a sudden movement. The patient has had history of articular noise and a joint block on maximum opening. He admits brushing his teeth daily at least twice a day and not using dental floss very often. A fistulous tract was observed at the level of tooth 12 (figure 1), as well as soft and hard dentobacterial plaque, dental mobility degree 1 and 2 at 16, 17, 26, 27, 28, 33, and 34, gingival retractions with positive bleeding clinical indexes (30%), inflammation, suppuration, probing depth, and loss of clinical insertion. It is important to point out the presence of lower anterior dental crowding as a local risk factor that favors bacterial plaque accumulation<sup>20,21</sup> (figure 1). The radiographic analysis showed generalized bone loss in both vertical and horizontal directions, and a significant periapical lesion on tooth 12 (figure 2).

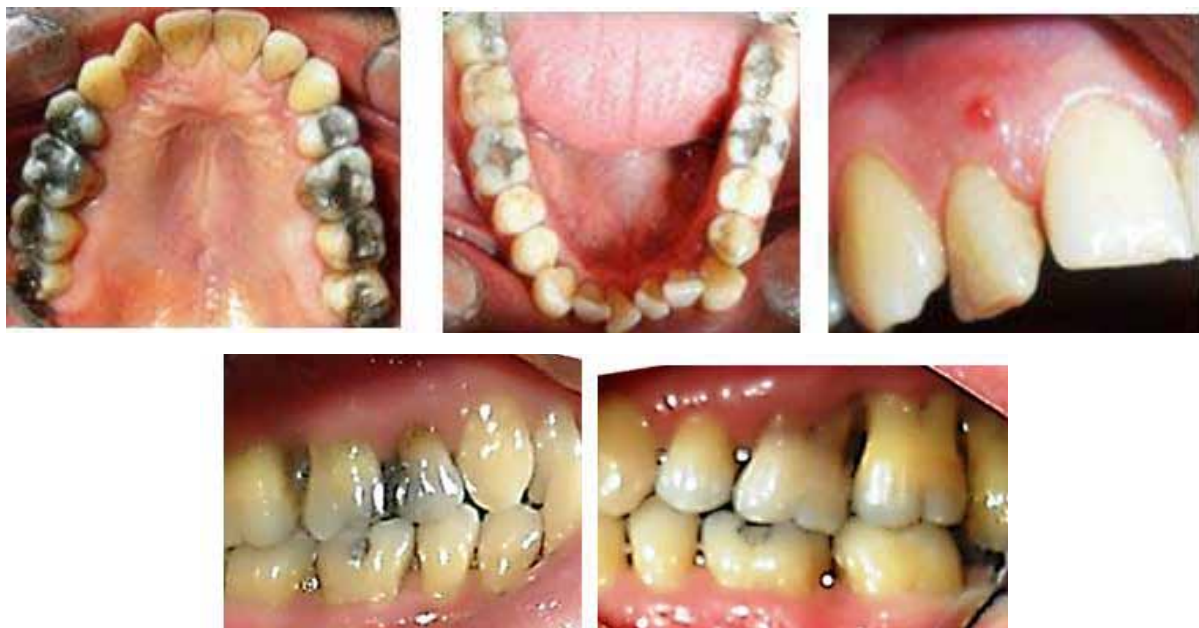

Figura 1. Imágenes intraorales iniciales

Figure 1. Initial intraoral images

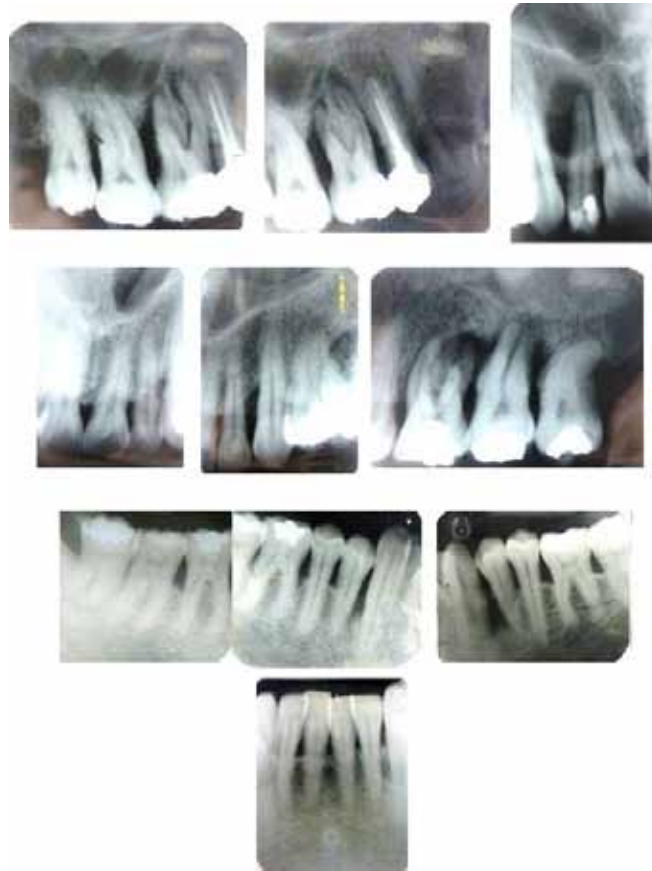

Figura 2. Serie radiográfica periapical de diagnóstico inicial

Figure 2. Periapical radiographic series, initial diagnosis

## DIAGNÓSTICOS

Sistémico: sano.

Dental: caries activa en oclusal del 47, restauración dental defectuosa en 12, atrición dental en dientes anteroinferiores y anomalía en la posición de los dientes (apiñamiento anteroinferior).

Pulpar: necrosis pulpar del 12 con periodontitis apical crónica supurativa.<sup>22</sup>

Periodontal: periodontitis crónica avanzada generalizada (84%) con pérdida de inserción clínica en promedio de 5,8 mm, compromiso de bi- y trifurcación en 16, 17, 18, 26, 27, 28 (grado IIIc), 48 (grado IIb), 46, 47 (grado Ia) (figura 3).<sup>17, 23, 24</sup> y trauma oclusal secundario.<sup>25</sup>

Oclusal: maloclusión clase III con malposiciones dentarias.

ATM: subluxación.<sup>26</sup>

## DIAGNOSIS

Systemic: healthy

Dental: occlusal active caries on 47, faulty dental restoration on 12, dental attrition on lower anterior teeth and abnormal teeth position (lower anterior crowding).

Pulpar: necrotic pulp on 12 with chronic suppurative apical periodontitis.<sup>22</sup>

Periodontal: generalized (84%) advanced chronic periodontitis with an average clinical insertion loss of 5.8 mm, bi- and trifurcation on 16, 17, 18, 26, 27, 28 (degree IIIc), 48 (degree IIb), 46, 47 (degree Ia) (figure 3),<sup>17, 23, 24</sup> and secondary occlusal trauma.<sup>25</sup>

Occlusal: Class III malocclusion with malposition of teeth.

TMJ: subluxation.<sup>26</sup>





## TRATAMIENTO

Se ejecutaron varios procedimientos clínicos dentro del periodo higiénico, cuyo fin fue detener la infección periodontal y enseñar al paciente a mantener una higiene bucal adecuada, esto incluyó: educación y motivación del paciente en salud bucal, ambientación periodontal supragingival con scaler y curetas, profilaxis dental con cepillo y pasta profiláctica, exodoncia simple para dientes con pronóstico periodontal malo: 16, 17, 18, 26, 27, 28 (figura 4), eliminación de caries activa del 47, desbridamiento pulpar y endodoncia del 12, ambientación periodontal subgingival a boca completa (desinfección total de la boca)<sup>28</sup> que incluyó: raspaje y alisado radicular no quirúrgico con curetas y aparato sónico-scaler para eliminar los irritantes subgingivales y desorganizar la flora bacteriana adherida y no adherida.<sup>5, 29</sup> (figura 5).

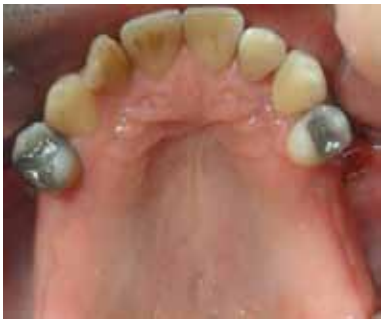

Figura 4. Exodoncia de los dientes posterosuperiores con pronóstico periodontal malo

**Figure 4. Extraction of upper posterior teeth with bad periodontal prognosis**

Incluyó además enjuague bucal con énfasis en dorso de lengua y tonsilas con solución de digluconato de clorhexidina al 0,12% (Periogard) 2 veces al día durante 15 días y aplicación de gel de clorhexidina al 0,2% (Dentagel) en las bolsas periodontales a través de irrigaciones subgingivales 2 veces al día.<sup>28</sup>

El raspaje y alisado radicular cerrado de los cuatro cuadrantes fue hecho en menos de veinticuatro horas siguiendo los parámetros de la desinfección total de la boca propuesto por Quirynen (1995).<sup>28</sup> Debido a la severidad de la afección periodontal del paciente (avanzada) se requirió la prescripción de antibióticos sistémicos como coadyuvante a la terapia periodontal.<sup>6, 10, 30</sup>

## TREATMENT

Several clinical procedures were performed during the hygienic phase in order to stop periodontal infection and to teach the patient how to maintain good oral hygiene; this included: patient's motivation and education on oral health, supragingival periodontal preparation with scalers and curettes, dental prophylaxis with toothbrush and prophylactic paste, simple extraction for teeth with bad periodontal prognosis: 16, 17, 18, 26, 27, 28 (figure 4), removal of active caries on 47, pulpal debriding and endodontics of tooth 12, subgingival periodontal preparation to entire mouth (total mouth disinfection)<sup>28</sup> which included: non-surgical scaling and root planing with curettes and sonic-scaler machine to remove subgingival irritants and disorganize adhered and non-adhered bacterial flora.<sup>5, 29</sup> (figure 5).

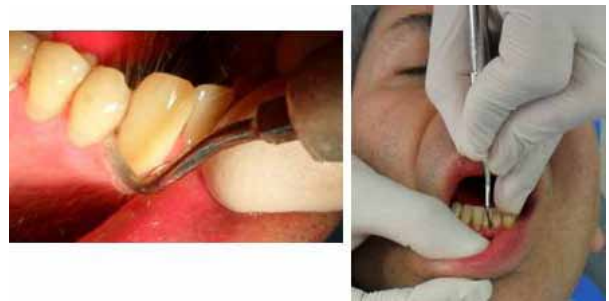

Figura 5. Desinfección total de la boca: raspaje y alisado radicular con curetas de gracey y scaler

**Figure 5. Full mouth disinfection: Scaling and root planing with Gracey curettes and scaler**

It also included mouth wash with emphasis on the back of the tongue and tonsils with a 0.12% digluconate chlorhexidine solution (Periogard) two times a day during 15 days, and application of 0.2% chlorhexidine gel (Dentagel) on periodontal pockets by means of subgingival irrigations two times a day.<sup>28</sup>

The process of scaling and root planing of the four quadrants was performed in less than twenty-four hours following the guidelines for total mouth disinfection suggested by Quirynen (1995).<sup>28</sup> Due to the severity of the patient's periodontal disease (advanced) the prescription of systemic antibiotics was required as a complement to periodontal therapy.<sup>6, 10, 30</sup>

Se prescribió Amoxicilina en cápsulas de 500 mg cada 8 horas durante 7 días, ya que según la evidencia científica,<sup>10</sup> los periodontopatógenos son sensibles a este antibiótico. Se culmina esta fase higiénica con la instalación de placa estética superior debido a las exodoncias de los molares maxilares (figura 6).

Ocho semanas después del tratamiento periodontal de desinfección, lapso necesario para la cicatrización de los tejidos periodontales,<sup>29</sup> se hizo la reevaluación que incluyó: evaluación de los tejidos bucales, realización de un nuevo periodontograma (figura 7) y toma de nueva serie radiográfica periapical (16 de enero de 2012) (figura 8).

Amoxicillin in capsules of 500 mg was prescribed every 8 hours during 7 days because, according to scientific evidence,<sup>10</sup> periodontal pathogens are sensitive to this antibiotic. This hygienic phase finished with the installation of an upper esthetic plate due to the extraction of maxillary molars (figure 6).

Reassessment was performed eight weeks after periodontal disinfection—the required period for healing of periodontal tissues—. <sup>29</sup> This step included: evaluation of oral tissues, construction of a new periodontogram (figure 7), and completion of a new periapical radiographic series (January 16<sup>th</sup> 2012) (figure 8).

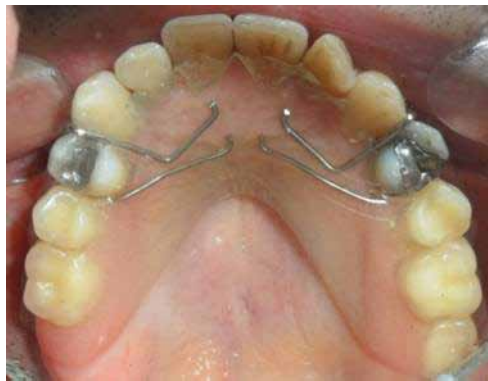

Figura 6. Instalación de placa estética superior temporal  
Figure 6. Installation of temporary upper esthetic plate

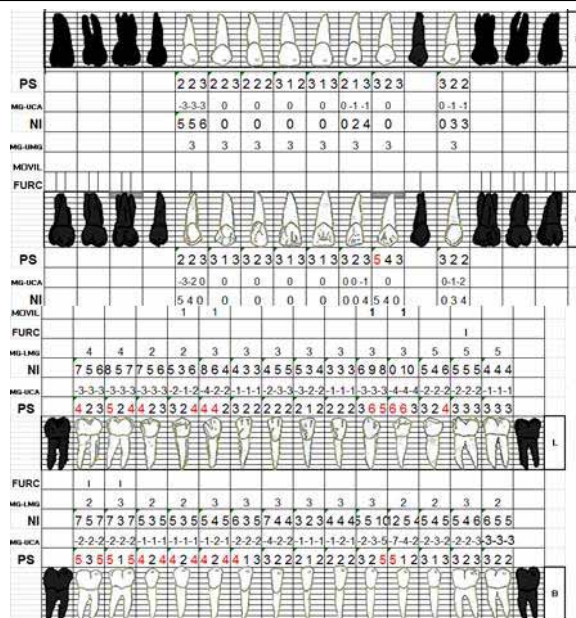


Figura 7. Periodontograma de reevaluación  
Figure 7. Reassessment periodontogram



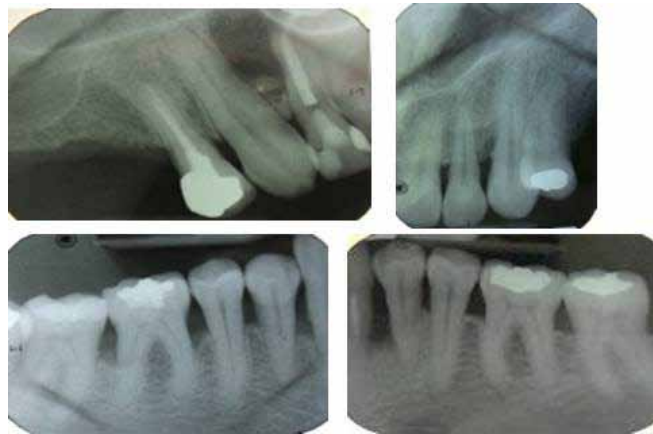

Figura 8. Serie radiográfica de reevaluación, se observa llenado óseo en mesial del 23 y corticación de cresta ósea en general

Figure 8. Reassessment radiographic series. Bone regeneration can be observed on 23 mesial as well as general cortication of alveolar crest

Los resultados obtenidos hasta este momento son satisfactorios: considerable disminución de la inflamación y sangrado gingival, ausencia de supuración, mejoría en la higiene bucal, disminución en el sondaje periodontal, llenado óseo y corticación de cresta ósea alveolar en sitios enfermos.<sup>20</sup>

Con estos hallazgos clínicos y radiográficos se estableció un nuevo diagnóstico periodontal: periodontitis crónica leve localizada en 23 y periodontitis crónica moderada localizada en 33, 34, 35 y en 43, 44, 45, 46, 47 y 48.<sup>23,24</sup> El tratamiento para esta nueva afección incluyó exodoncia del 48 debido a la persistencia de bolsa periodontal mayor de 5 mm, alteración de bifurcación grado IIb, con ausencia de diente antagonista aun después de la rehabilitación y oclusión sobre el reborde alveolar superior.<sup>17,27</sup> Se planteó y ejecutó la fase quirúrgica periodontal<sup>5,14,15,31</sup> para el resto de zonas afectadas por la periodontitis que incluyó acceso a sitios enfermos mediante incisión intra-sulcular, levantamiento de colgajo, eliminación de tejido granulomatoso, raspaje y alisado con curetas y scaler, lavado profuso del sitio, reposicionamiento del colgajo, sutura atraumática calibre 4/0 (Ethicon)<sup>®</sup> y colocación de apósito periodontal (Coe Pack)<sup>®</sup> (figura 9). Se prescribió AINEs durante tres días y solución de clorhexidina 0,12% (Periogard).<sup>®</sup>

Posteriormente, a los ocho días se hizo la revisión postoperatoria, se retiró el apósito periodontal, la sutura y se observó cicatrización en curso sin signos de infección (figura 10).

The results obtained so far were satisfactory: considerable reduction of inflammation and gingival bleeding, absence of suppuration, improvement of oral hygiene, reduction of periodontal probing, bone regeneration, and cortication of alveolar crest on affected areas.<sup>20</sup>

Based on these clinical and radiographic results, a new periodontal diagnosis was established: mild chronic periodontitis located on 23 and moderate chronic periodontitis located on 33, 34, 35 as well as on 43, 44, 45, 46, 47 y 48.<sup>23,24</sup> Treatment of this new condition included extraction of 48 due to persistent periodontal pocket larger than 5 mm; bifurcation degree IIb with no opposing teeth even after rehabilitation and occlusion on upper alveolar ridge.<sup>17,27</sup> The surgical periodontal phase was then planned and performed<sup>5,14,15,31</sup> for the rest of areas affected by periodontitis, in this manner: intra-sulcus incision, flap elevation, elimination of granulomatous tissue, scaling and planing with curettes and scaler, flap repositioning, atraumatic suture caliber 4/0 (Ethicon<sup>®</sup>) and periodontal dressing installation (Coe Pack<sup>®</sup>) (figure 9). AINEs was prescribed during three days as well as 0.12% chlorexidine (Periogard<sup>®</sup>).

Postsurgical evaluation was performed eight days later; the periodontal suture was removed and healing process was observed; no signs of infection were found (figure 10).

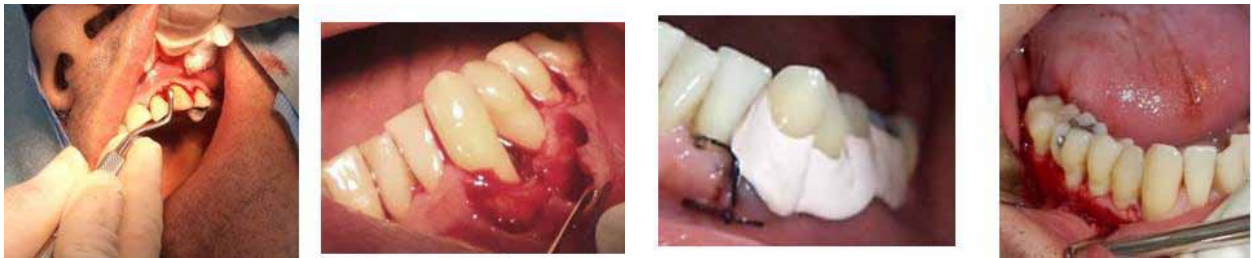

Figura 9. Acceso quirúrgico para raspaje y alisado radicular en cuadrantes II, III y IV

Figure 9. Surgical access for scaling and root planing in quadrants II, III, and IV

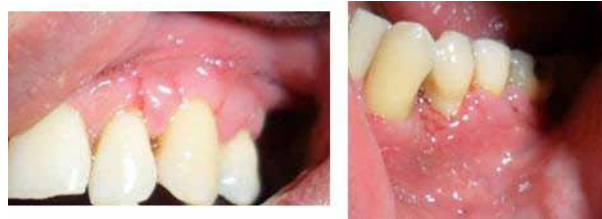

Figura 10. Control postoperatorio a los ocho días, cicatrización en curso y sin signos de infección

Figure 10. Postsurgical evaluation eight days after the procedure; healing in progress, no signs of infection

Luego del periodo de cicatrización periodontal correspondiente (ocho semanas),<sup>29</sup> se hizo un nuevo sondaje, en el cual no se encontraron bolsas periodontales, ni otros signos y síntomas de enfermedad periodontal, culminando así la cicatrización del periodonto.

Con el control de la periodontitis y clasificado el edentulismo del maxilar como clase I de Kennedy (clasificación topográfica del edentulismo) (figura 4), se establecieron varias opciones de tratamiento protésico para reemplazar los dientes ausentes, que incluían desde el remplazo dental con implantes hasta una prótesis parcial removible metal acrílico; pero por motivos biológicos del paciente, como el poco tiempo de maduración de los tejidos periodontales,<sup>29</sup> antecedentes de higiene bucal regular, además de pocos recursos económicos, se decidió hacer la segunda alternativa de tratamiento.

Se obtuvieron modelos de estudio en yeso tipo III, registro de oclusión, posteriormente se hizo el análisis en el articulador semiajustable y en el paralelómetro. A partir de este análisis se diseñó la prótesis parcial removible a extensión distal bilateral, la cual requirió un diseño cuidadoso ya que las características del reborde residual y el movimiento de la base durante la función determinarán la eficacia oclusal de la prótesis.<sup>32</sup>

Once periodontal healing was completed (eight weeks),<sup>29</sup> new probing was performed and no periodontal pockets were found, nor other signs or symptoms of periodontal disease.

Once periodontitis had been controlled and maxillary edentulism classified as Kennedy class I (topographic classification of edentulism) (figure 4), several prosthetic treatment options were suggested to replace missing teeth; these options ranged from using implants to adapting an acrylic metal removable partial prosthesis, but due to the patient's biological conditions, such as little maturation time of periodontal tissue,<sup>29</sup> poor oral hygiene history, and scarce economic resources, the second alternative was chosen.

Type III plaster models were obtained, as well as occlusal records and tests on semi-adjustable articulator and parallelometer. Based on this analysis, a partially removable prosthesis with bilateral distal extension was planned; this required a careful design since characteristics of the residual ridge and base movement during its functioning would determine the occlusal efficacy of the prosthesis.<sup>32</sup>

Se analizó de igual manera la rigidez del conector mayor y el máximo cubrimiento de las bases protésicas sobre los rebordes residuales para disminuir las fuerzas generadas sobre los dientes pilares.<sup>33, 34</sup> Se estableció el diseño de la prótesis superior considerando la retención, el soporte y la estabilidad,<sup>35</sup> por tal razón se determinó un conector mayor, tipo banda combinada anterior y posterior y el sistema de RPI (apoyo, plato proximal, gancho en I) en 14 y 24. Posteriormente se tallaron en boca los planos guía, los lechos oclusales y cingulares.

Posteriormente, se tomó la impresión definitiva utilizando silicona de adición. A continuación se verificó el diseño de la prótesis con el encerado de la estructura metálica (figura 11) y se hizo el colado en una aleación de cromo cobalto.<sup>36</sup> Se probó la estructura metálica en el paciente verificando su asentamiento y se tomó un registro en oclusión habitual (figuras 12 y 13).

Seguidamente se hizo el enfilado de los dientes y se probó en el paciente (figura 14); finalmente se puso acrílico a la estructura y se examinó nuevamente en boca. Se lograron resultados satisfactorios que obedecen a criterios clínicos y a la percepción del paciente (figura 15). Posteriormente se hicieron tres citas de control protésico.

Also, both rigidity of the major connector and maximum coverage of residual ridges by the base of the prosthesis were analyzed in order to reduce the loads produced on abutment teeth.<sup>33, 34</sup> Designing of the upper prosthesis took into account retention, support and stability,<sup>35</sup> so a larger connector was designed, with a combined anterior and posterior band and RPI system (occlusal rest, proximal guide plate, and approaching I bar clasp) on 14 and 24. Then the guide planes were impressed on the mouth, as well as the occlusal and lingual floors.

Later, the final impression was taken by using addition silicone. Next, the prosthesis design was verified with metal structure waxing (figure 11) and draining was performed by means of a cobalt-chrome alloy.<sup>36</sup> The metal structure was tried on the patient to verify it fitted well, and habitual occlusion was registered (figures 12 and 13).

Teeth alignment was then performed and tested on the patient (figure 14); acrylic was added on the structure and the patient's mouth was examined again. Satisfactory results were achieved in compliance with clinical criteria and patient's perception (figure 15). Finally, three follow-up appointments for prosthesis control were scheduled.

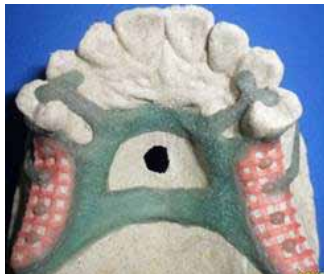

Figura 11. Encerado del diseño de la prótesis parcial removible  
Figure 11. Waxing of the removable partial prosthesis design

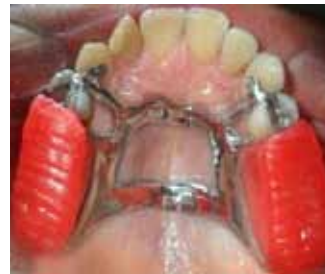

Figura 12. Colado de la estructura metálica y prueba en boca  
Figure 12. Casting of metallic structure and test in mouth

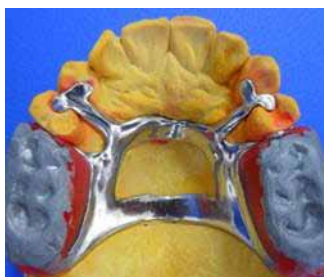

Figura 13. Registro oclusal con cera alúmina sobre rodetes  
Figure 13. Occlusal registration with aluminum wax on rings

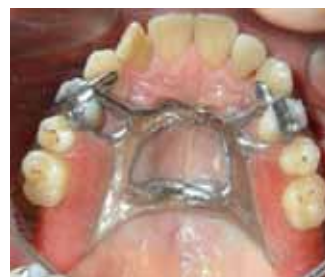

Figura 14. Enfilado en cera de los dientes protésicos y su adaptación en boca. Obsérvense puntos de contacto adecuados  
Figure 14. Prosthetic teeth wax aligning and adaptation on mouth. Note adequate contact points

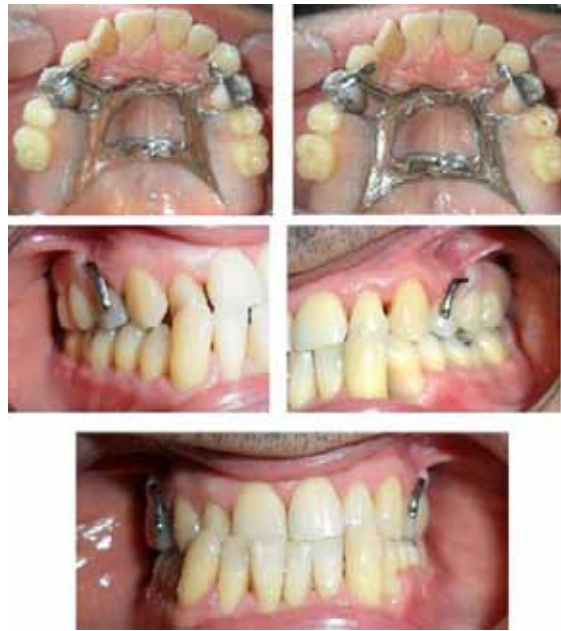

Figura 15. Instalación definitiva de la prótesis parcial removible, hay adecuada restitución de la forma, estética y función  
Figure 15. Definite insertion of removable partial prosthesis with adequate restitution of form, esthetics and function

## DISCUSIÓN

Parte importante del tratamiento de la periodontitis es el control y eliminación de los irritantes bacterianos asociados a la enfermedad, tal propósito se puede alcanzar parcial o totalmente con la terapia periodontal no quirúrgica.<sup>5, 29</sup> La terapia periodontal no quirúrgica es el tratamiento multifactorial de la lesión inflamatoria periodontal, cuyo objetivo primario es su control y eliminación.<sup>29, 37</sup> En este caso, el grupo clínico teniendo en cuenta: la severidad de la enfermedad, las necesidades del paciente, los factores de riesgo y buscando los mejores resultados posibles, decide iniciar el tratamiento del paciente con terapia periodontal no quirúrgica, en concordancia con los conceptos de Quirynen (1995)<sup>28, 38</sup> y Cobb (2002).<sup>29</sup>

Desde el punto de vista periodontal es posible que ningún parámetro clínico individual o combinado con otro, presente alta especificidad y sensibilidad para predecir actividad de la enfermedad en sitios específicos, ni para diferenciar con ellos la respuesta al tratamiento, excepto por los cambios de pérdida o ganancia en los niveles de inserción, medidos en dos momentos diferentes.<sup>21, 39</sup>

Después del periodo reevaluativo de ocho semanas, los parámetros clínicos de profundidad sondeable, nivel clínico de unión, sangrado al sondaje y los signos clínicos inflamatorios evidenciaron mejoría como es reportado en la literatura.

## DISCUSSION

A critical part of periodontitis treatment consists on controlling and removing the irritant bacteria associated to the disease; this may be partially or totally achieved by means of non-surgical periodontal therapy<sup>5, 29</sup> —a multifactorial treatment of periodontal inflammatory lesions—. <sup>29, 37</sup> Following the guidelines by Quirynen (1995)<sup>28, 38</sup> and Cobb (2002),<sup>29</sup> in our case the treatment team decided to perform non-surgical periodontal treatment taking into account: severity of the disease, patient's needs, and risk factors, trying to obtain the best possible results.

From a periodontal perspective, the clinical parameters, either individually or in combination, may fail to predict the disease activity in specific areas or to identify treatment response, except for the loss/gain changes in insertion degrees, measured in two different moments.<sup>21, 39</sup>

After the reassessment period of eight weeks, clinical parameters such as probing depth, clinical junction level, bleeding at probing, and the inflammatory clinical signs showed improvement as reported by different studies.



La interrupción de la pérdida ósea observada en la reevaluación radiográfica y la reorganización del tejido conectivo apreciable en la reevaluación clínica son también hallazgos significativos.<sup>21</sup>

El uso de antibiótico sistémico como coadyuvante de la terapia periodontal está bien documentado, se ha demostrado que los pacientes tratados bajo esta modalidad presentan mejores resultados clínicos que los que no recibieron antibiótico sistémico.<sup>40</sup> Tradicionalmente se ha usado la combinación Amoxicilina más Metronidazol, la cual ha demostrado resultados satisfactorios,<sup>6</sup> en este caso se prescribió únicamente Amoxicilina tres veces al día durante siete días, fundamentado en el estudio de Botero y colaboradores (2007)<sup>10</sup> hecho en una población colombiana determinando que importantes patógenos periodontales como *Porphyromonas gingivalis* (*P. g.*), *Porphyromonas subspecies* (*P. sp.*) y *Prevotella intermedia* (*P. i*) presentan sensibilidad a la Amoxicilina, la cual es efectiva entre 70 y 86,9% y que la mayor resistencia de estos microorganismos es para el Metronidazol®.

Sin embargo, la prescripción de antibiótico sistémico puede originar inconvenientes como: elevar el costo del tratamiento según la elección del medicamento, generar resistencia antibiótica de los patógenos<sup>41</sup> debido al mal uso, abuso y automedicación y efectos secundarios asociados a los antibióticos como la enterocolitis pseudomembranosa.<sup>42</sup>

Es de interés recordar la relación entre el tabaquismo y la periodontitis, ya que es el factor de riesgo ambiental más importante que puede modificar la incidencia y el curso de la periodontitis.<sup>27, 43</sup> Además, puede empobrecer el resultado del tratamiento debido a la respuesta inmune reducida, causada por los cambios vasculares producidos por el hábito.<sup>44</sup> Nuestro paciente fue fumador pesado durante diez años, sin embargo, al momento del tratamiento había abandonado el hábito hacía dieciseis años, no obstante, es posible que el tabaco haya modificado aspectos como la gravedad de la destrucción periodontal.

Durante el periodo quirúrgico se consideró pertinente la colocación de cemento quirúrgico (Coe-pack®) luego de la reposición y sutura del colgajo ya que la literatura reporta que este material proporciona confort al paciente en el periodo postoperatorio, brinda protección de la herida, mantiene una adaptación estrecha entre el colgajo y el hueso y puede impedir el sangrado y la formación de tejido de granulación excesivo.<sup>15</sup>

Bone loss interruption, as shown by the radiographic reassessment, as well as connective tissue reorganization, as proven by the clinical reassessment, are two other positive results.<sup>21</sup>

The use of a systemic antibiotic as a complement to periodontal therapy has been widely documented; it has been demonstrated that patients treated this way present better clinical results than the ones who did not receive a systemic antibiotic.<sup>40</sup> The combination commonly used includes Amoxicillin® plus Metronidazole®, yielding satisfactory results;<sup>6</sup> in this case we prescribed Amoxicillin alone three times a day during seven days, based on a study by Botero et al (2007)<sup>10</sup> on a Colombian population in which the authors concluded that common periodontal pathogens, such as *Porphyromonas gingivalis* (*P. g.*) *Porphyromonas subspecies* (*P. sp.*), and *Prevotella intermedia* (*P. i*), are highly sensitive to Amoxicillin, with an effectiveness that ranges between 70 and 86.9%; they also proved that these microorganisms are resistant to Metronidazole®.

However, prescribing a systemic antibiotic may bring some difficulties, such as treatment cost increase (according to the medicines used), pathogens' antibiotic resistance<sup>41</sup> due to misuse, excess use or self-medication, and side effects associated to antibiotics use, such as pseudomembranous colitis.<sup>42</sup>

It is important to mention the strong relationship between tobacco smoking and periodontitis, since it is the most significant environmental risk factor that may modify not only periodontitis incidence but also its evolution.<sup>27, 43</sup> Also, it may negatively alter treatment outcome due to a reduced immune response caused by vascular changes produced by the habit.<sup>44</sup> Our patient was a heavy smoker for ten years, and although by the time of treatment he had already quit smoking for sixteen years, his habit may have altered aspects such as severity of periodontal destruction.

During the surgical phase, we considered necessary to apply surgical cement (Coe-pack®) after repositioning and suturing the flap, since it has been reported that this material provides the patient with more comfort during the post-operative period. Also, it offers wound protection, enables a close flap-bone adaptation, and may prevent bleeding and formation of excessive granulation tissue.<sup>15</sup>

El cuadro infeccioso periapical del 12 (periodontitis apical crónica supurativa) evolucionó luego del tratamiento endodóntico, desapareció el tracto fistuloso y los demás signos y síntomas clínicos de la lesión, se observó además, disminución en el tamaño de la lesión apical según el control radiográfico, no obstante dicha lesión persiste, aunque no hay hallazgos clínicos que puedan indicar progresión de la lesión;<sup>45, 46</sup> En interconsulta con el endodoncista se determinó hacer un control radiográfico por un año y posteriormente analizar la necesidad de cirugía apical.

Cobb (2002)<sup>29</sup> reporta que luego del tratamiento periodontal, los tejidos periodontales cicatrizan entre seis y ocho semanas después y que logran la maduración en un lapso de nueve a doce meses; estas consideraciones, además de los antecedentes de higiene bucal regular nos permitieron descartar la rehabilitación oral mediante implantes dentales.

Entre los objetivos del tratamiento protésico está la restitución del soporte oclusal posterior para evitar el colapso de mordida, con base en la realización de un buen diseño de la prótesis removible (PPR), la orientación adecuada de las fuerzas oclusales, el mantenimiento de los pilares protésicos, el control de una buena higiene bucal,<sup>47</sup> indispensables para el buen pronóstico del tratamiento y para brindarle al paciente un tratamiento periodontal y protésico exitoso a lo largo del tiempo. Es de vital importancia hacer un programa de mantenimiento personalizado para los pacientes rehabilitados con PPR, basado en la capacidad de control de la higiene oral por parte del paciente, la evaluación de la actividad de la enfermedad periodontal y caries, la reabsorción del reborde alveolar, la estabilidad oclusal y las condiciones de la PPR con el paso del tiempo.<sup>48-51</sup>

Como lo reportan Renvert y Persson G (2004)<sup>19</sup> es de suma importancia incluir al paciente en la fase de mantenimiento periodontal o tratamiento de apoyo, el cual constará de citas periódicas de revisión programadas según la evolución en el tiempo de la respuesta tisular y muy importante de la calidad de la higiene por parte del paciente, en este caso, serán programadas cada tres meses.

The periapical infection of tooth 12 (suppurative chronic apical periodontitis) improved as a consequence of the endodontic treatment; the fistulous tract disappeared as well as the remaining signs and symptoms of the lesion. Also, the radiographic evaluation showed that the apical lesion decreased in size, and although it still exists no clinical observations indicate its progression.<sup>45, 46</sup> Following recommendations by the endodontics specialist, we decided to perform radiographic checkups for a year in order to evaluate whether apical surgery would be needed after that period.

Cobb (2002)<sup>29</sup> maintains that periodontal tissues heal during six to eight weeks after periodontal treatment, and that they achieve maturation in a period of nine to twelve months. These postulates, plus the patient's oral hygiene history, led us to discard oral rehabilitation by means of dental implants.

The objectives of prosthetic treatment include restitution of posterior occlusal support to avoid bite collapse, with the help of a well-designed removable partial prosthesis (RPP), adequate orientation of occlusal forces, conservation of prosthetic abutments, and maintaining good oral hygiene,<sup>47</sup> all of which are necessary for good treatment results and to provide patients with successful periodontal and prosthetic treatments. It is extremely important to design a personalized maintenance program for patients rehabilitated with RPP, according to their capacity to control oral hygiene, as well as to evaluate the activity of both periodontal disease and caries, alveolar ridge resorption, occlusal stability, and the conditions of RPP over time.<sup>48-51</sup>

As pointed out by Renvert & Persson (2004),<sup>19</sup> it is critical to include the patient in the phase of periodontal maintenance or support treatment, consisting on periodical follow-up appointments scheduled according to the evolution over time and tissue response, and especially according to the quality of oral hygiene by the patient. In this case, the follow-up appointments will be scheduled every three months.

Este último periodo del tratamiento es necesario para la estabilidad de la salud periodontal, ya que permite conseguir un cambio significativo en la calidad y cantidad de la flora bacteriana subgingival mediante la instrucción de higiene bucal, ambientación periodontal supragingival y un seguimiento clínico.<sup>5</sup>

## CONCLUSIÓN

El éxito del tratamiento periodontal y protésico de este paciente obedeció a varios elementos clave: la educación del paciente y su participación como parte activa y fundamental en el tratamiento, la elaboración de un plan de tratamiento integral basado en conceptos científico-clínicos comprobados en la literatura y su realización a cargo de un grupo clínico interdisciplinario mediante la docencia asistencial, que además permite hacer tratamientos odontológicos complejos a bajos costos para la comunidad.

Parte del tratamiento integral en pacientes que perdieron sus dientes debido a la periodontitis es la rehabilitación mediante prótesis dental para poder restituir la forma, función y estética, mejorando así la calidad de vida del paciente.

## CORRESPONDENCIA

Leticia Botero Zuluaga  
Facultad de Odontología  
Universidad de Antioquia. Colombia  
Correo electrónico: lbotero@odontologia.udea.edu.co

This last treatment phase is necessary for periodontal health stability, as it enables a significant change of the quality and quantity of subgingival bacteria by means of instruction on oral hygiene, supragingival periodontal adjustment, and clinical monitoring.<sup>5</sup>

## CONCLUSION

Success on the periodontal and prosthetic treatment of this patient responds to several key elements: patient's education and active participation in his treatment, design of a comprehensive treatment plan based on scientific and clinical concepts that have been verified by previous studies, and its implementation by an interdisciplinary team, under a teaching-community outreach model that allows complex dental treatments at lower costs for the community.

The comprehensive treatment of patients who have lost their teeth due to periodontitis includes rehabilitation by means of dental prosthesis in order to reconstitute their teeth's form, function and appearance, thus improving patients' quality of life.

## CORRESPONDING AUTHOR

Leticia Botero Zuluaga  
School of Dentistry  
Universidad de Antioquia. Colombia  
Email address: lbotero@odontologia.udea.edu.co

## REFERENCIAS / REFERENCES

1. López R, Oyarzún M, Naranjo C, Cumsille F, Ortiz M, Baelum V. Coronary heart disease and periodontitis-a case control study in Chilean adults. *J Clin Periodontol* 2002; 29(5): 468-473.
2. Abnet CC, Qiao YL, Dawsey SM, Dong ZW, Taylor PR, Mark SD. Tooth loss is associated with increased risk of total death, and death from upper gastrointestinal cancer, heart disease, and stroke in a Chinese population-based cohort. *Int J Epidemiol* 2005; 34: 467-474.
3. Armitage GC, Offenbacher S. Consensus report on periodontal diseases: epidemiology and diagnosis. *Ann Periodontology* 1996; 1: 216-222.
4. Rioboo Crespo M, Bascones A. Factores de riesgo de la enfermedad periodontal: factores genéticos. *Av Periodon Implantol* 2005; 17(2): 69-77.
5. Botero L, Botero A, Bedoya JS, Guzmán IC. Nonsurgical periodontal therapy. *Rev Fac Odontol Univ Antioq* 2012; 23(2): 150-158.
6. Cionca N, Giannopoulou C, Ugolotti G, Mombelli A. Amoxicillin and metronidazole as an adjunct to full mouth scaling and root planing of chronic periodontitis. *J Periodontol* 2009; 80: 364-371.
7. Heitz-Mayfield H, Trombelli L, Heitz F, Needleman I, Moles D. A systematic review of the effect of surgical debridement vs. non-surgical debridement for the treatment of chronic periodontitis. *J Clin Periodontol* 2002; 29 (supl 3): 92-102.
8. Mombelli A, Schmid B, Rutar A, Lang NP. Persistence patterns of *Porphyromonas gingivalis*, *Prevotellaintermedia*/

- nigrescens*, and *Actinobacillusactinomyetemcomitans* after mechanical therapy of periodontal disease. *J Periodontol* 2000; 71(1): 14-21.
9. Slots J, Slots H. Bacterial and viral pathogens in saliva: disease relationship and infectious risk. *Periodontol* 2000 2011; 55(1): 48-69.
  10. Botero A, Alvear FS, Vélez ME, Botero L, Velásquez H. Evaluación de los enfoques terapéuticos para las varias formas de enfermedad periodontal. Parte II: aspectos microbiológicos. *Rev Fac Odontol Univ Antioq* 2007; 19(1): 6-20.
  12. Doungdomdacha S, Rawlinson A, Walsh T, Douglas C. Effect of non-surgical periodontal treatment on clinical parameters and the numbers of *Porphyromonas gingivalis*, *Prevotellaintermedia* and *Actinobacillus actinomyetemcomitans* at adult periodontitis sites. *J Clin Periodontol* 2001; 28: 437-445.
  13. Tatsuji N, Takeyoshi K. Microbial etiology of periodontitis. *Periodontol* 2000 2004; 36: 14-26.
  14. Socransky SS, Haffajee AD, Ximenez LA, Feres M, Mager D. Ecological considerations in the treatment of *Actinobacillusactinomyetemcomitans* and *Porphyromonas gingivalis* periodontal infections. *Periodontol* 2000 1999; 20: 341-362.
  15. Carranza FA. Técnica de colgajo para el tratamiento de bolsas. En: Carranza FA. *Periodontología clínica*, 10.<sup>a</sup> ed. México: McGraw-Hill; 2010. p. 134-169.
  16. Lindhe J, Lang N, Karring T, Berglundh T, Giannobile W, Sanz M. Cirugía periodontal: procedimientos de acceso. En: *Periodontología clínica e implantología odontológica*. 5.<sup>a</sup> ed. Vol. II. Buenos Aires: Panamericana; 2009.
  17. Silvestri M, Rasperini G, Milani S. 120 Infrabony defects treated with regenerative therapy: long-term results. *J Periodontol* 2010; 82(5): 668-675.
  18. Kinaia BM, Steiger J, Neely AL, Shah M, Bhola M. Treatment of class II molar furcation involvement: meta-analyses of reentry results. *J Periodontol* 2011; 82(3): 413-428.
  19. Croft LK, Nunn ME, Crawford LC, Holbrook TE, McGuire MK, Kerger MM et al. Patient preference for ultrasonic or hand instruments in periodontal maintenance. *Int J Periodontics Restorative Dent* 2003; 23(6): 567-573.
  20. Renvert S, Persson G. Supportive periodontal therapy. *Periodontol* 2000 2004; 36: 179-195.
  21. Renvert S, Persson GR. A systematic review on the use of residual probing depth, bleeding on probing and furcation status following initial periodontal therapy to predict further attachment and tooth loss. *J Clin Periodontol* 2002; 29 (supl 3): 82-89.
  22. Botero A, Alvear FS, Vélez ME, Botero L, Velásquez H. Evaluación de los enfoques terapéuticos para las varias formas de enfermedad periodontal. Parte I: aspectos clínicos. *Rev Fac Odontol Univ Antioq* 2007; 18(2): 6-16.
  23. Berman L, Hartwell G. Diagnóstico. En: Cohen S, Hargraves K. *Vías de la pulpa*. 9.<sup>a</sup> ed. Barcelona: Elsevier Mosby; 2008.
  24. Armitage G. American Academy of Periodontology. International workshop for a classification of periodontal disease and condition. *Ann Periodontol* 1999; 4: 1-6.
  25. Armitage G. Diagnóstico y clasificación de las enfermedades periodontales. *Periodontol* 2000 2005; 9: 9-21.
  26. Lindhe J, Lang N, Karring T, Berglundh T, Giannobile W, Sanz M. Trauma oclusal: tejidos periodontales. En: *Periodontología clínica e implantología odontológica*. 5.<sup>a</sup> ed. Vol. I. Buenos Aires: Panamericana; 2009.
  27. Okeson J. Signos y síntomas de los trastornos temporomandibulares. En: *Tratamiento de oclusión y afecciones temporomandibulares*. 6.<sup>a</sup> ed. Barcelona: Elsevier Mosby; 2008.
  28. Botero L, Alvear FS, Vélez ME. Factores del pronóstico en periodoncia. *Rev Fac Odontol Univ Antioq* 2008; 19(2): 69-79.
  29. Quirynen M, Bollen C. Full-vs. Partial-mouth disinfection in the treatment of periodontal infections: short-term clinical and microbiological observations. *J Dent Res* 1995; 74(8): 1459-1466.
  30. Cobb CM. Clinical significance of non-surgical periodontal therapy; an evidence-based perspective of scaling a root planing. *J Clin Periodontol* 2002; 29 (supl 2): 6-16.
  31. Guzmán IC, Grisales H, Ardila CM. Adjunctive systemic administration of moxifloxacin versus ciprofloxacin plus metronidazole in the treatment of chronic periodontitis harboring gram-negative enteric rods: microbiological and clinical effects. *Rev Fac Odontol Univ Antioq* 2011; 23(1): 92-110.
  32. Fabrizi S, Barbieri Petrelli G, Vignoletti F, Bascones-Martínez A. Tratamiento quirúrgico vs. terapia periodontal básica: estudios longitudinales en periodoncia clínica. *Av Periodon Implantol* 2007; 19(3): 161-175.
  33. Giraldo OL. Cómo evitar fracasos en la prótesis parcial removible. *Rev Fac Odontol Univ Antioq* 2008; 19(2): 80-88.
  34. Piwowarczyk A, Köhler KC, Bender R, Büchler A, Lauer HC, Ottl P. Prognosis for abutment teeth of removable dentures: a retrospective study. *J Prosthodont* 2007; 16: 377-382.
  35. Nickenig HJ, Spiekermann H, Wichmann M, Andreas SK, Eitner S. Survival and complication rates of combined tooth-implant-supported fixed and removable partial dentures. *Int J Prosthodont* 2008; 21: 131-137.
  36. Kaiser F. PPR: no laboratório, en el laboratorio. 3.<sup>a</sup> ed. São Paulo: Quintessence; 2010.
  37. Wataha JC. Biocompatibility of dental casting alloys: a review. *J Prost Dent* 2000; 83(2): 223-233.



38. Caffesse RG, Mota LF, Morrison EC. The rationale for periodontal therapy. *Periodontol 2000* 1995; 9: 7-13.
39. Quirynen M, Bollen CML. The influence of surface roughness and surface-free energy on supra and subgingival plaque formation in man. A review of the literature. *J Clin Periodontol* 1995; 22: 1-14.
40. Lang NP, Adler R, Joss A, Nyman S. Absence of bleeding on probing an indicator of periodontal stability. *J Clin Periodontol* 1990; 17: 714-721.
41. Herrera D, Sanz M, Jepsen S, Needleman I, Roldán S. A systematic review on the effect of systemic antimicrobials as an adjunct to scaling and root planing in periodontitis patients. *J Clin Periodontol* 2002; 29 (supl 3): 136-159.
42. Kleinfelder JW, Müller RF, Lange DE. Antibiotic susceptibility of putative periodontal pathogens in advanced periodontitis patients. *J Clin Periodontol* 1999; 26: 347-351.
43. Orellana A, Salazar E. Colitis pseudomembranosa asociada al uso de antibióticos. *Acta Odontol Venez* 2009; 47: 1-5.
44. Kinane D, Peterson M, Stathopoulou PG. Factores ambientales y otros factores que modifican las enfermedades periodontales. *Periodontol 2000* 2007; 16: 107-119.
45. Pahkla E, Koppel T, Naaber P, Saag M, Loivukene K. The efficacy of non-surgical and systemic antibiotic treatment on smoking and non-smoking periodontitis patients. *Stomatologija* 2006; 8: 116-121.
46. Nair P. Fisiopatología de la periodontitis apical primaria. En: Cohen S, Hargraves K. *Vías de la pulpa*. 9.ª ed. Barcelona: Elsevier Mosby; 2008.
47. Johnson B, Witherspoon D. Cirugía perirradicular. En: Cohen S, Hargraves K. *Vías de la pulpa*. 9.ª ed. Barcelona: Elsevier Mosby; 2008.
48. Zlatariæ DK, Celebiæ A, Valentiaæ-Peruzoviæ M, Jerolimov V, Panduriæ J. A survey of treatment outcomes with removable partial dentures. *J Oral Rehabil* 2003; 30: 847-54.
49. Vanzeveren C, D'Hoore W, Bercy P. Influence of removable partial denture on periodontal indices and microbiological status. *J Oral Rehabil* 2002; 29(3): 232-239.
50. Zlataric DK, Celebic A, Valentic Peruzovic M. The effect of removable partial dentures on periodontal health of abutment and non-abutment teeth. *J Periodontol*. 2002; 73(2): 137-144.
51. Yeung AL, Lo EC, Chow TW, Clark RK. Oral health status of patients 5-6 years after placement of cobalt-chromium removable partial dentures. *J Oral Rehabil* 2000; 27: 183-189.
52. Yeung AL, Lo EC, Clark RK, Chow TW. Usage and status of cobalt-chromium removable partial dentures 5-6 years after placement. *J Oral Rehabil* 2002; 29: 127-132.