

Tratamiento exitoso de poliangeítis microscópica con compromiso grave del sistema nervioso central y renal en una paciente anciana

John Fredy Nieto-Ríos^{1,2}, Daniel Montoya-Roldan³, Arbey Aristizábal-Alzate¹, Catalina Ocampo-Kohn^{1,2}, Diana Carolina Bello-Márquez⁴, Gustavo Adolfo Zuluaga-Valencia¹

RESUMEN

El compromiso neurológico del sistema nervioso central (SNC) en las vasculitis asociadas a anticuerpos anticitoplasma de neutrófilos (ANCA, del inglés *anti-neutrophil cytoplasmic autoantibodies*) es raro y potencialmente catastrófico. El estándar de tratamiento ha sido la ciclofosfamida con pulsos de esteroides, sin embargo, este esquema no tiene evidencia fuerte para el compromiso del sistema nervioso central y no está exento de efectos adversos graves sobre todo en la población anciana. En los últimos años, ha aparecido el rituximab como terapia alternativa a la ciclofosfamida para inducir la remisión en este tipo de vasculitis, no obstante, su uso con compromiso neurológico grave también ha sido anecdótico.

Se presenta el caso de una paciente de 84 años de edad con poliangeítis microscópica y compromiso neurológico y renal grave, tratada con rituximab evolucionando favorablemente alcanzando la remisión de la enfermedad.

PALABRAS CLAVE

Anticuerpos Anticitoplasma de Neutrófilo, Glomerulonefritis; Poliangeítis Microscópica; Rituximab; Vasculitis del Sistema Nervioso Central

¹ Nefrólogo. Hospital Pablo Tobón Uribe. Medellín, Colombia.

² Profesor Universidad de Antioquia. Medellín, Colombia.

³ Residente Medicina interna. Universidad Pontificia Bolivariana. Medellín, Colombia.

⁴ Pediatra Nefróloga. Davita Health Care - Urogine. Medellín, Colombia.

Correspondencia: Diana Carolina Bello Márquez; dianabellomarquez@hotmail.com

Recibido: marzo 5 de 2017

Aceptado: marzo 16 de 2017

Cómo citar: Nieto-Ríos JF, Montoya-Roldan D, Aristizábal-Alzate A, Ocampo-Kohn C, Bello-Márquez DC, Zuluaga-Valencia GA. Tratamiento exitoso de poliangeítis microscópica con compromiso grave del sistema nervioso central y renal en una paciente anciana. *Iatreia*. 2018 Jul-Sept;31(3): 300-304. DOI 10.17533/udea.iatreia.v31n3a08.

SUMMARY

Successful treatment of microscopic polyangiitis with severe compromise of central nervous system and renal in a very elderly patient

The neurological involvement of the central nervous system (CNS) in vasculitis associated with ANCA is rare and potentially catastrophic. The standard treatment is cyclophosphamide with pulses of steroids; however, this scheme has no strong evidence for central nervous system involvement and is not free of serious adverse effects especially in the elderly population. In recent years rituximab has appeared as an alternative therapy to cyclophosphamide to induce remission in this type of vasculitis, however its use with severe neurological involvement has also been anecdotal.

We present the case of 84-year-old patient who presented a microscopic polyangiitis with severe neurological and renal involvement, treated with rituximab with a favorable evolution in reaching remission of the disease.

KEY WORDS

Glomerulonephritis; Microscopic Polyangiitis; Rituximab; Vasculitis of the Central Nervous System

INTRODUCCIÓN

Las vasculitis de pequeños vasos asociadas a ANCA son enfermedades muy graves con compromiso multisistémico y alta morbi-mortalidad (1). Clínicamente se pueden clasificar en granulomatosis con poliangeítis, poliangeítis microscópica y granulomatosis eosinofílica (2), cada una con comportamiento diferente, pero con capacidad de producir glomerulonefritis rápidamente progresiva pauci-inmune, compromiso respiratorio y neurológico, entre otros. El compromiso del sistema nervioso central es muy raro pero catastrófico, incapacitante y altamente letal.

El tratamiento estándar de las vasculitis asociadas a ANCA es la combinación de ciclofosfamida y esteroides con lo que se ha logrado reducir significativamente la mortalidad (3), pese a ello las complicaciones de este régimen inmunosupresor son elevadas y

pueden producir alta morbilidad, como infecciones y cáncer, sobre todo en los pacientes más susceptibles como la población anciana; otros regímenes alternativos de tratamiento han surgido en los últimos años como el rituximab que ha demostrado iguales tasas de remisión que el esquema estándar con menores complicaciones (4, 5). Sin embargo, todos estos estudios han incluido escasos pacientes ancianos y muy pocos casos con compromiso vasculítico del SNC, lo cual limita la evidencia para usarlo en este tipo de pacientes. A continuación se presenta el caso de una paciente de edad avanzada con poliangeítis microscópica, con compromiso renal y vascular del SNC, cuya respuesta al manejo con rituximab fue buena.

Caso clínico

Paciente femenina de 84 años con buena clase funcional previa, quien consultó por cuadro clínico de 6 meses de evolución de debilidad, edema recurrente generalizado, orina espumosa, empeoramiento de su hipertensión y palidez. Fue evaluada en su ciudad de origen en I nivel de atención donde se documenta síndrome anémico, proteinuria y deterioro renal progresivo, dado por creatinina inicial de 1,1 mg/dL hasta llegar a 6,16 mg/dL en el transcurso de 3 meses. Posteriormente, presenta deterioro neurológico súbito no asociado a hipertensión, con TAC cerebral que mostró múltiples lesiones hemorrágicas en sitios inusuales, sugestivos de vasculitis (Figura 1). Es remitida a un centro de mayor complejidad donde se evidencia compromiso de su estado general, anasarca y estupor sin inestabilidad hemodinámica. Se realizaron estudios complementarios (Tabla 1) y biopsia renal que evidencia glomerulonefritis rápidamente progresiva, pauci-inmune con signos avanzados de cronicidad, diagnosticándose poliangeítis microscópica con compromiso vasculítico en SNC y glomerulonefritis rápidamente progresiva. Recibió tratamiento con pulsos de metilprednisolona 500 mg/día por 3 días, y dada la edad avanzada y el estado crítico de la paciente, se decidió manejo con rituximab 375 mg/m² semanal por 4 dosis y soporte con hemodiálisis. La respuesta fue satisfactoria dado por recuperación del estado neurológico, pero continuó con requerimientos de reemplazo renal al año de seguimiento.

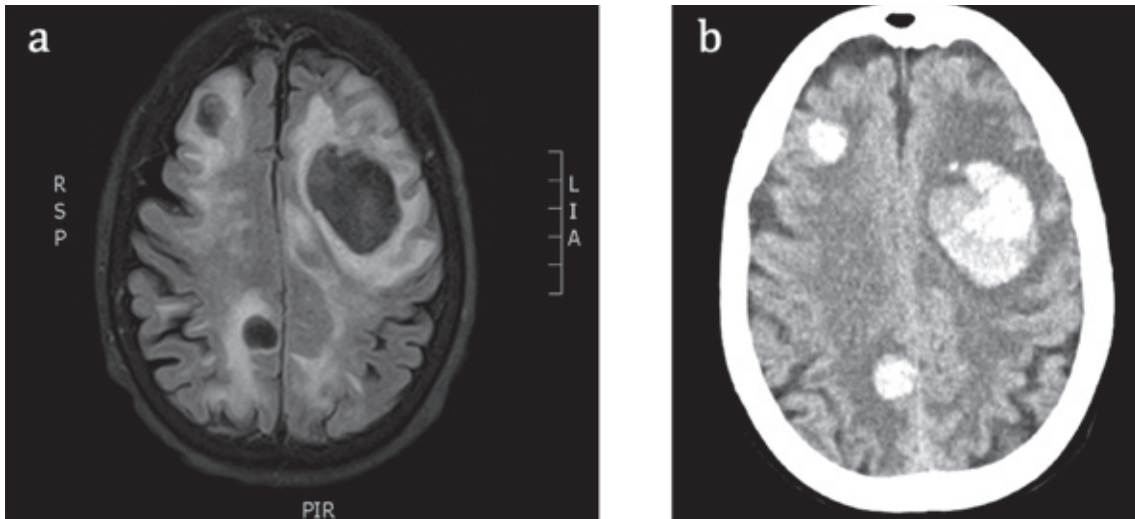


Figura 1. Imágenes diagnósticas

a. Resonancia magnética simple de cráneo. b. TAC de cráneo muestran múltiples hematomas intraparenquimatosos en estado agudo

Tabla 1. Exámenes de Laboratorio

Hemograma	Hemoglobina 9,2 g/dL, Hematocrito 28 %, leucocitos 10700 x mm ³ , plaquetas 594000 x mm ³ , Velocidad de Sedimentación Globular 120mm/h
Serologías	VIH, VHC y AgS HB negativos; VDRL 1 dilución FTA positivo (cicatriz inmunológica)
Autoinmunidad	ANAS 1:80 homogéneo, ENAS negativo, Anti DNA negativo C3 160 mg/dL, C4 30,5 mg/dL, ANCAS MPO 135,9 und, PR3 11, 6 und Suero: Hipergammaglobulinemia policlonal Orina: negativo para BENCE JONES
Perfil renal	Creatinina 6,16 mg/dL, Nitrógeno ureico 61,4 mg/dL, parathormona 142 pg/ml, Sodio 126 mmol/l, Cloro 99 mmol/l, potasio 5,2 mmol/l, Fósforo 5,8 mg/dL Uroanálisis 6-10 eritrocitos CAP, proteínas 100-300 mg/dL, Microalbuminuria > 500 mg/g Albumina 3,5 g/dL
Ecografía renal	Riñones de forma, tamaño y posición normal; conservan diferenciación corticomedular, con quiste simple renal bilateral

DISCUSIÓN

Las vasculitis son enfermedades que comprometen los vasos sanguíneos y presentan diferentes manifestaciones según el calibre del vaso afectado; la clasificación de Chapel-Hill de 2012 las divide según ésta característica (2). Entre las vasculitis de pequeños vasos se encuentran las asociadas a ANCAS (Granulomatosis con poliangeítis, poliangeítis microscópica y granulomatosis con poliangeítis eosinofílica) que se han agrupado por su comportamiento clínico similar

y para fines de investigación. Sin tratamiento la mortalidad de las vasculitis ANCAS se ha estimado en 82 % a 1 año y 90 % a 2 años (1), el tratamiento con ciclofosfamida y prednisolona han modificado la historia de la enfermedad logrando tasas de respuesta hasta del 93 % (3), convirtiéndose en el estándar de tratamiento para este tipo de enfermedades.

Las manifestaciones en el sistema nervioso pueden encontrarse entre el 22 y 30 % (3, 6), con predominio de nervio periférico; el compromiso limitado a SNC

se ha estimado en 6-8 % (3, 6), pero cuando se excluye la parálisis de nervios craneales se encuentra que es inusual y se debe diferenciar entre paquimeningitis o compromiso vascular con isquemia o sangrado (7).

El estudio RAVE (5) mostró que la inducción de remisión con rituximab no es inferior al tratamiento estándar con ciclofosfamida. Posteriormente el RITUXIVAS (4), específicamente para el compromiso renal por vasculitis, evidenció que el rituximab es una alternativa a la ciclofosfamida para inducir remisión en vasculitis asociada a ANCAS. No obstante el uso de este medicamento en pacientes con compromiso neurológico es anecdótico. En el estudio RAVE (5) dentro del grupo de intervención, informan un caso de paquimeningitis y en RITUXIVAS (4) no hay datos de la presencia o no de compromiso neurológico en sus pacientes.

Hay algunos reportes de caso en la literatura de tratamiento de vasculitis de SNC con rituximab con buena respuesta (8, 9). En una serie en particular se usó rituximab como terapia de inducción en un paciente con evolución satisfactoria, y como reinducción en 8 pacientes con tasas de mejoría y estabilización de la enfermedad en el 50 % (7). Otros reportes han mostrado eficacia de rituximab en casos refractarios, usándolo como segunda línea, especialmente para presentaciones con paquimeningitis (10, 11). En caso de compromiso vascular se reportó una paciente con sangrado intracerebral, hemoptisis y afección renal que alcanzó remisión completa (12). En un estudio de cohorte retrospectiva, se demostró eficacia en inducir remisión de vasculitis ANCAS en pacientes de edad avanzada, con menor tasa de infecciones, que requirieron hospitalización que las reportadas en la literatura y con supervivencia a un año de 100 % (13).

En el caso presentado, debido a su edad avanzada, deterioro de su estado general, fragilidad e insuficiencia renal en terapia dialítica, se consideró que el riesgo de aplicar ciclofosfamida como terapia de elección era alto y confería muy mal pronóstico de base (14); por tal motivo se optó por rituximab con lo cual se obtuvo buena respuesta.

Si bien la experiencia en la literatura de remisión de vasculitis ANCA con manifestaciones vasculares en SNC es pobre, se encontró que la paciente tuvo recuperación neurológica y funcional, sin embargo, por

el avanzado compromiso renal, continuó con dependencia de hemodiálisis a un año de seguimiento.

CONCLUSIÓN

Las vasculitis asociadas a ANCAS con manifestaciones en el SNC, son raras y no está claro el abordaje terapéutico ideal, siendo ciclofosfamida y esteroides el esquema estándar de tratamiento. Pese a ello, en casos seleccionados, el Rituximab ha probado ser una opción eficaz para inducir remisión, pero falta evidencia de alta calidad que respalde su uso en pacientes de edad avanzada con compromiso de sistema nervioso central.

CONFLICTOS DE INTERESES

Ninguno por declarar.

REFERENCIAS BIBLIOGRÁFICAS

1. Walton EW. Giant-cell granuloma of the respiratory tract (Wegener's granulomatosis). *Br Med J.* 1958 Aug;2(5091):265-70.
2. Jennette JC, Falk RJ, Bacon PA, Basu N, Cid MC, Ferrario F, et al. 2012 revised International Chapel Hill Consensus Conference Nomenclature of Vasculitides. *Arthritis Rheum.* 2013 Jan;65(1):1-11. DOI 10.1002/art.37715.
3. Fauci AS, Haynes BF, Katz P, Wolff SM. Wegener's granulomatosis: prospective clinical and therapeutic experience with 85 patients for 21 years. *Ann Intern Med.* 1983 Jan;98(1):76-85.
4. Jones RB, Tervaert JW, Hauser T, Luqmani R, Morgan MD, Peh CA, et al. Rituximab versus cyclophosphamide in ANCA-associated renal vasculitis. *N Engl J Med.* 2010 Jul;363(3):211-20. DOI 10.1056/NEJMoa0909169.
5. Stone JH, Merkel PA, Spiera R, Seo P, Langford CA, Hoffman GS, et al. Rituximab versus cyclophosphamide for ANCA-associated vasculitis. *N Engl J Med.* 2010 Jul;363(3):221-32. DOI 10.1056/NEJMoa0909905.
6. Hoffman GS, Kerr GS, Leavitt RY, Hallahan CW, Lebovics RS, Travis WD, et al. Wegener granulomatosis:

- an analysis of 158 patients. *Ann Intern Med.* 1992 Mar;116(6):488-98.
7. De Luna G, Terrier B, Kaminsky P, Le Quellec A, Maurier F, Solans R, et al. Central nervous system involvement of granulomatosis with polyangiitis: clinical-radiological presentation distinguishes different outcomes. *Rheumatology (Oxford).* 2015 Mar;54(3):424-32. DOI 10.1093/rheumatology/keu336.
 8. Salvarani C, Brown RD Jr, Huston J 3rd, Morris JM, Hunder GG. Treatment of primary CNS vasculitis with rituximab: case report. *Neurology.* 2014 Apr 8;82(14):1287-8. DOI 10.1212/WNL.0000000000000293.
 9. De Boysson H, Arquizan C, Guillevin L, Pagnoux C. Rituximab for primary angiitis of the central nervous system: report of 2 patients from the French COVAC cohort and review of the literature. *J Rheumatol.* 2013 Dec;40(12):2102-3. DOI 10.3899/jrheum.130529.
 10. Just SA, Knudsen JB, Nielsen MK, Junker P. Wegener's granulomatosis presenting with pachymeningitis: clinical and imaging remission by rituximab. *ISRN Rheumatol.* 2011;2011:608942. DOI 10.5402/2011/608942.
 11. Bawa S, Mukhtyar C, Edmonds S, Webley M. Refractory Wegener's meningitis treated with rituximab. *J Rheumatol.* 2007 Apr;34(4):900-1.
 12. Memet B, Rudinskaya A, Krebs T, Oelberg D. Wegener granulomatosis with massive intracerebral hemorrhage: remission of disease in response to rituximab. *J Clin Rheumatol.* 2005 Dec;11(6):314-8.
 13. Little MA, Nightingale P, Verburgh CA, Hauser T, De Groot K, Savage C, et al. Early mortality in systemic vasculitis: relative contribution of adverse events and active vasculitis. *Ann Rheum Dis.* 2010 Jun;69(6):1036-43. DOI 10.1136/ard.2009.109389.
 14. Timlin H, Lee SM, Manno RL, Seo P, Geetha D. Rituximab for remission induction in elderly patients with ANCA-associated vasculitis. *Semin Arthritis Rheum.* 2015 Aug;45(1):67-9. DOI 10.1016/j.semarthrit.2015.02.005.

