

TRANSPOSICIÓN DENTAL: CARACTERIZACIÓN Y ANOMALÍAS DENTALES ASOCIADAS A UNA POBLACIÓN DE CALI, COLOMBIA 1997-2011

DENTAL TRANSPOSITION: CHARACTERIZATION AND DENTAL ANOMALIES ASSOCIATED WITH A POPULATION OF CALI, COLOMBIA, 1997-2011

JESÚS A. HERNÁNDEZ¹, JUDY VILLAVICENCIO², MARÍA CRISTINA ARANGO³

RESUMEN. Introducción: el objetivo de esta investigación fue caracterizar la transposición dental en una población que asistió a la consulta de odontopediatría en Cali, Colombia, entre enero de 1997 y octubre de 2011 y describir las anomalías dentales asociadas. **Métodos:** estudio descriptivo de tipo retrospectivo. Un total de 1.809 radiografías panorámicas se revisaron estableciendo la presencia de la transposición dental y las anomalías dentales asociadas. Las siguientes variables se registraron: edad a la cual se diagnosticó, sexo, antecedentes familiares, médicos y estomatognáticos, trauma a la dentición temporal y permanente, localización y presencia de otra anomalía dental asociada. **Resultados:** de 1809 pacientes revisados, cuatro presentaron transposición dental (0,22%) todos de sexo femenino. El rango de edad fue de 7 a 15 años. No se encontraron antecedentes familiares, médicos ni estomatognáticos relevantes. Tres de los casos se presentaron en el maxilar; uno en la mandíbula. No hubo predominio de lado de la transposición. Uno en el maxilar fue bilateral, los otros dos fueron unilaterales. La anomalía dental encontrada fue la persistencia de los caninos temporales en todos los casos. **Conclusiones:** en este estudio se encontró prevalencia de la transposición dental del 0,22% (4 casos en 1809 pacientes), todos los casos se presentaron en pacientes de sexo femenino y el 75% de los casos fueron en el maxilar superior.

Palabras clave: transposición dental, anomalías dentales.

Hernández JA, Villavicencio J, Arango MC. Transposición dental: caracterización y anomalías dentales asociadas a una población de Cali, Colombia 1997-2011. Rev Fac Odontol Univ Antioq 2013; 24(2): 258-266.

ABSTRACT. Introduction: the purpose of this study was to characterize dental transposition in a population consulting a pediatric dental service in Cali, Colombia, between January 1997 and October 2011 and to describe associated dental anomalies. **Methods:** this was a retrospective descriptive study. A total of 1809 panoramic radiographs were reviewed in order to establish the presence of dental transposition and associated dental anomalies. The following variables were recorded: age at diagnosis; gender; family, medical, and stomatognathic histories; trauma to the primary and permanent dentition; location and presence of other associated dental anomalies. **Results:** out of the 1809 patients reviewed, four had dental transposition (0.22%), all of them females. The age range was 7-15 years. No relevant family, medical or stomatognathic histories were found. Three of the cases occurred in the maxilla and one in the mandible. There was no side predominance for the transpositions. One of the mandible cases was bilateral and the other two were unilateral. The associated dental anomaly usually found was persistent temporary canines in all the cases. **Conclusions:** this study found a prevalence of dental transposition of 0.22% (4 cases in 1809 patients); all of the cases occurred in female patients and 75% of them were located in the upper maxilla.

Key words: dental transposition, dental anomalies.

Hernández JA, Villavicencio J, Arango MC. Dental transposition: characterization and dental anomalies associated with a population of Cali, Colombia, 1997-2011. Rev Fac Odontol Univ Antioq 2013; 24(2): 258-266.

- 1 Odontólogo, especialista en Odontología Pediátrica y Ortopedia Maxilar Universidad de Antioquia, profesor Escuela de Odontología, Facultad de Salud, Universidad del Valle; Grupo de Investigación Odontología Pediátrica y Ortopedia Maxilar, Escuela de Odontología, Facultad de Salud, Universidad del Valle.
- 2 Odontóloga, especialista en Odontopediatría Universidad Javeriana, profesora Escuela de Odontología, Facultad de Salud, Universidad del Valle; Grupo de Investigación Odontología Pediátrica y Ortopedia Maxilar, Escuela de Odontología, Facultad de Salud, Universidad del Valle.
- 3 Odontóloga, especialista en Odontología Pediátrica y Ortopedia Maxilar, Universidad del Valle, profesora Escuela de Odontología, Facultad de Salud, Universidad del Valle; Grupo de Investigación Odontología Pediátrica y Ortopedia Maxilar, Escuela de Odontología, Facultad de Salud, Universidad del Valle.

- 1 Dentist, Specialist in Pediatric Dentistry and Maxillary Orthopedics, Universidad de Antioquia. Professor at Universidad del Valle, College of Dentistry, School of Health. Pediatric Dentistry and Maxillary Orthopedics Research Group, Universidad del Valle College of Dentistry, School of Health.
- 2 Dentist, Specialist in Pediatric Dentistry, Universidad Javeriana. Professor at the Universidad del Valle, College of Dentistry, School of Health. Pediatric Dentistry and Maxillary Orthopedics Research Group, Universidad del Valle College of Dentistry, School of Health.
- 3 Dentist, Specialist in Pediatric Dentistry and Maxillary Orthopedics, Universidad del Valle. Professor at the Universidad del Valle, College of Dentistry, School of Health. Pediatric Dentistry and Maxillary Orthopedics Research Group, Universidad del Valle College of Dentistry, School of Health.

RECIBIDO: ABRIL 17/2012-ACEPTADO: SEPTIEMBRE 25/2012

SUBMITTED: APRIL 17/2011-ACCEPTED: SEPTEMBER 25/2012

INTRODUCCIÓN

La transposición dental es una alteración reportada inicialmente en el siglo XIX.¹ Su terminología ha cambiado a lo largo del tiempo. La transposición dental se define como la alteración de la posición en la erupción donde se da el intercambio de posición de dos dientes adyacentes, especialmente de sus raíces, o el desarrollo o erupción de un diente en la posición ocupada normalmente por un diente no adyacente.^{2,3}

Algunas publicaciones la han clasificado como completa, cuando involucra tanto las coronas y las raíces de los dientes;⁴ e incompleta, cuando involucra solo las coronas.⁵⁻⁷ En la transposición completa ambos, las coronas y las estructuras radiculares de los dientes involucrados se encuentran paralelos en su posición. En la transposición incompleta también llamada, pseudotransportación o parcial, las coronas pueden estar en transposición mientras los ápices radiculares permanecen en su posición normal.^{6,7} La erupción ectópica es una categoría amplia de algún tipo de anomalía en la cual el diente presenta un patrón de erupción anormal. Por lo tanto, la transposición dental debe ser considerada una subdivisión de la erupción ectópica, siendo la condición extrema en esta categoría, la cual causa un cambio en la secuencia de erupción de los dientes permanentes.⁴

Algunos estudios han reportado la prevalencia de la transposición dental en pacientes con necesidades ortodónticas entre 0,13 y 0,51%.⁸⁻¹¹ Estas tasas de prevalencia de transposición dental no necesariamente reflejan la prevalencia en la población en general, la cual es de aproximadamente el 1%.¹²⁻¹⁶

La transposición se encuentra más frecuentemente en mujeres que en hombres,^{2,7} sin embargo hay estudios que muestran prevalencia igual en hombres que en mujeres,⁶ y otros que muestran mayor prevalencia en hombres.³

La transposición dental afecta la dentición permanente tanto unilateral como bilateralmente. La forma unilateral es más frecuente que la bilateral. La dominancia del fenómeno en el lado izquierdo también ha sido reportada. Esta ocurre en el arco maxilar y en la mandíbula, sin embargo, es más común que ocurra en el maxilar.^{5,6,9} Cuando la transposición ocurre, los dientes involucrados muestran una apariencia y mal posición característica.⁵⁻⁷

INTRODUCTION

Dental transposition was first reported as a disorder in the nineteenth century.¹ Its terminology has changed over time. It is defined as the position alteration occurred during dentition resulting in the shift of position of two adjacent teeth, particularly their roots, or the development or eruption of a tooth in a position normally occupied by a non-adjacent tooth.^{2,3}

Some studies have classified transposition either as complete when it involves both the crowns and roots of the teeth,⁴ or incomplete when it involves only the crowns.⁵⁻⁷ In complete transposition, both crown and root structures of the teeth involved are parallel in position, whereas in incomplete transposition, also called partial transposition or pseudo-transportation, the crowns may be in transposition while the root apices remain in their normal position.^{6,7} Ectopic eruption is a broad category of an abnormality in which the tooth presents an abnormal eruption pattern. Therefore, dental transposition should be considered a subdivision of ectopic eruption, being an extreme condition in this category, which causes a change in the sequence of eruption of permanent teeth.⁴

Some studies have reported a prevalence of dental transposition in patients with orthodontic needs that ranges between 0.13 and 0.51%.⁸⁻¹¹ These prevalence rates of dental transposition do not necessarily reflect prevalence among the general population, which is approximately of 1%.¹²⁻¹⁶

Dental transposition is more frequently found in women than in men;^{2,7} however, some studies have shown equal prevalence rates in men and women,⁶ while others show higher prevalence rates in men.³

Dental transposition affects permanent dentition either unilaterally or bilaterally. The unilateral form is more common than the bilateral. Predominance of this phenomenon on the left side has also been reported. It occurs in the maxillary arch and in the mandible, but it is most likely to occur in the maxilla.^{5,6,9} When transposition occurs, the affected teeth display an appearance and malposition that are typical of this condition.⁵⁻⁷

La etiología de la transposición hasta ahora es desconocida. Sin embargo la transposición de los gérmenes dentales en estadios tempranos de formación, la migración de los gérmenes durante la erupción, la herencia, dientes deciduos retenidos y el trauma dental han sido propuestos como posibles factores etiológicos.^{2, 5, 8}

El canino maxilar es el diente con más mayor variabilidad en su posición en la dentición humana.^{2, 7} Así mismo el canino maxilar muestra la más alta incidencia de transposición con el primer premolar;¹⁷⁻²⁰ y mucho menos frecuente que el canino maxilar con el incisivo lateral;²⁰ el canino maxilar con el primer molar del mismo lado; el canino maxilar con el incisivo central.²¹ Los casos reportados de erupción del canino maxilar en la posición del incisivo central, segundo premolar o incluso el primer molar, representa una erupción ectópica extrema del canino. La transposición de los dientes en la cual no se involucra el canino maxilar es extremadamente rara.^{22, 23} Hay reportados unos pocos casos de transposición de los incisivos centrales con los incisivos laterales maxilares.¹⁰ Solo un caso de transposición asimétrica en ambas arcadas ha sido reportado en la literatura.²⁴ La transposición del canino maxilar se ha dividido en tres tipos de acuerdo con el estándar convencional: tipo A se define como el intercambio entre canino y primer premolar, tipo B se define como la transposición mesiodistal entre el canino y el incisivo lateral, tipo C se define como la transposición vertical entre el canino y el primer premolar. En las radiografías panorámicas alrededor de los 10 años de edad se observa que los gérmenes de los caninos maxilares están localizados en una posición más superior que la de los gérmenes de los primeros premolares. En el tipo C el canino se localiza cerca al plano oclusal y el primer premolar se sitúa en una posición más superior.¹⁷

La transposición dental ocasionalmente puede estar acompañada por otros rasgos característicos y anomalías dentales como son los dientes ausentes congénitamente, dientes hipoplásicos o en forma de clavija, dientes impactados, hipodoncia, incisivos laterales pequeños, dientes temporales sobrerretenidos, malformación de los dientes adyacentes y dilaceración radicular.^{6, 8, 10, 25}

La transposición dental en la mandíbula es menos frecuente y con menos variabilidad que la maxilar. Basados en los datos publicados,^{22, 26} podemos estimar que la transposición en la mandíbula involucra entre el 15 y el 30% de todas las transposiciones.

The etiology of transposition is hitherto unknown. However, transposition of dental buds in early stages of formation, migration of buds during eruption, inheritance, retained deciduous teeth, and dental trauma have been suggested as possible etiologic factors.^{2, 5, 8}

The maxillary canine is the tooth with the greatest position variability in human dentition;^{2, 7} it also shows the highest incidence of transposition with the first premolar.¹⁷⁻²⁰ Transposition is much less common in the case of the maxillary canine with the lateral incisor,²⁰ the maxillary canine with the first molar on the same side, or the maxillary canine with the central incisor.²¹ The cases of the maxillary canine erupting in the position of the central incisor, the second premolar or even the first molar represent extreme ectopic eruptions of the canine. Dental transpositions in which no maxillary canine is involved are extremely rare.^{22, 23} There are few reported cases of transposition of the central incisors with maxillary lateral incisors.¹⁰ Only one case of asymmetric transposition in both arches has been reported in the literature.²⁴ Transposition of the maxillary canine has been divided into three types according to a conventional standard: type A is defined as the exchange between canine and first premolar, type B is defined as the mesiodistal transposition between the canine and the lateral incisor, and type C is defined as the vertical transposition between the canine and the first premolar. Panoramic radiographs by the age of 10 show that maxillary canine buds are located at a higher position than that of first premolar buds. In type C transposition, the canine is located close to the occlusal plane and the first premolar is placed in a higher position.¹⁷

Dental transposition may occasionally be accompanied by other characteristic features and dental anomalies such as congenitally missing teeth, hypoplastic or peg-shaped teeth, impacted teeth, hypodontia, small lateral incisors, infraeruption of temporary teeth, malformation of adjacent teeth and root dilaceration.^{6, 8, 10, 25}

Dental transposition in the mandible is less frequent and presents less variability than in the maxilla. Based on published data,^{22, 26} we can estimate that transposition in the mandible involves between 15 and 30% of all transpositions.

En la mandíbula ocurren dos tipos de transposición. La primera de ellas involucra al canino mandibular con el incisivo lateral. En la segunda el canino mandibular transmigra y cruza la sínfisis de la línea media. Menos del 20% de las transmigraciones erupcionan y llegan a ser transposiciones, los demás siguen siendo dientes no erupcionados, impactados.²² Los dos tipos de transposiciones son muy raras. La prevalencia de la transposición en dos poblaciones, del canino y el incisivo lateral mandibular es del 0,03%. El canino mandibular transerupcionado y en transposición probablemente tenga prevalencia del 0,02%.²⁶

El objetivo de este estudio fue caracterizar la transposición dental, en una población que asiste a consulta de odontopediatría en Cali, Colombia, entre enero de 1997 y octubre de 2010; así mismo describir las características y el acompañamiento de anomalías dentales asociadas a la transposición.

MÉTODOS

El estudio hecho fue descriptivo de tipo retrospectivo, utilizando como fuente de información 1.809 radiografías panorámicas de pacientes que asistieron a consulta en la práctica privada de odontopediatría de los autores en Cali, Colombia, entre enero de 1997 y octubre de 2010. En caso de que el paciente tuviera más de una radiografía panorámica, se tenía en cuenta la última tomada. La distribución por sexo fue de 1.011 pacientes del sexo femenino y 798 pacientes del sexo masculino.

Las siguientes variables se registraron para cada uno de los casos encontrados con transposición: edad a la cual se diagnosticó, sexo, antecedentes familiares, médicos y estomatognáticos, antecedentes de trauma en la dentición temporal y permanente, localización: si es unilateral y bilateral, derecho o izquierdo, presencia de otra anomalía dental asociada a la transposición como diente ausente congénitamente, hipoplásicos, diente en forma de clavija, dientes impactados, incisivos laterales pequeños, dientes temporales sobre retenidos y dilaceración radicular.

RESULTADOS

De los 1.809 pacientes, cuatro (0,22%) presentaron transposición dental. El rango de edad en el que se detectó la transposición fluctuó entre siete y quince años.

Two types of transposition occur in the mandible. The first one involves the mandibular canine with the lateral incisor. In the second one, the mandibular canine transmigrates and crosses the midline symphysis. Less than 20% of transmigrations erupt and become transpositions, the other remain as unerupted impacted teeth.²² These two types of transpositions are very rare. The prevalence of transposition in two populations, the canine and the mandibular lateral incisor, is 0.03%. The mandibular canine transerupted and in transposition may probably have a prevalence of 0.02%.²⁶

The goal of this study was to characterize dental transposition in a population consulting the pediatric dental service in Cali, Colombia, between January 1997 and October 2010; it also intended to describe the features and dental anomalies associated with transposition.

METHODS

This was a retrospective descriptive study, using 1809 panoramic radiographs of patients attending consultation in the private dental practice of the authors in Cali, Colombia, between January 1997 and October 2010. If a given patient had more than one panoramic radiograph, only the most recent one was taken into account. Gender distribution was 1,011 female patients and 798 male patients.

The following variables were recorded for each transposition case: age at diagnosis; gender; family, medical, and stomatognathic histories; history of trauma in primary and permanent teeth; location (unilateral or bilateral, right or left), and presence of other conditions usually associated with dental transposition, such as congenitally absent teeth, hypoplastic teeth, peg-shaped teeth, impacted teeth, small lateral incisors, infraerupted temporary teeth, and root dilacerations.

RESULTS

Out of the 1,809 patients, four of them (0.22%) showed dental transposition. The age range in which transposition was detected fluctuated between seven and fifteen years.

Los cuatro casos de transposición se presentaron en mujeres, ninguno en hombres. No se encontraron antecedentes familiares, médicos ni estomatognáticos relevantes en la historia clínica de los pacientes, ninguno de los pacientes reportó antecedentes familiares conocidos por ellos con transposición dental. Tampoco se encontraron antecedentes de trauma a la dentición temporal o permanente. Hubo predominio de los casos en el maxilar, y ningún predominio con respecto al lado de la transposición. De los cuatro casos presentados tres se presentaron en el maxilar y uno en la mandíbula (tabla 1).

De las cuatro pacientes con transposición, un caso se dio bilateralmente en el maxilar como se observa en la figura 1, y tres casos unilateralmente. De los tres casos unilaterales, dos fueron en el maxilar, uno en el lado derecho y otro en el lado izquierdo y uno en la mandíbula el cual fue en el lado derecho del paciente. La transposición dentaria se dio de distintas formas en cada uno de los cuatro casos.

En el primero de ellos se dio la transposición entre el canino y el primer premolar maxilar de forma bilateral, con persistencia de los dos caninos maxilares deciduos y con agenesia de los incisivos laterales mandibulares.

The four cases of transposition occurred in women (none in men). No relevant family, medical or stomatognathic histories were found in patients, and none of them reported a family history of dental transposition. No history of trauma to the temporary or permanent dentition was found either. The cases were found predominantly in the maxillary, and there was no predominance regarding the side of the transposition. Out of the four cases, three of them occurred in the maxilla and one in the mandible (table 1).

Out of the four patients with transposition, one case was bilaterally in the maxilla as seen in figure 1, and three cases occurred unilaterally. Out of the three unilateral cases, two occurred in the maxilla, one on the right side and one on the left side, and another one on the mandible, at the right side of the patient. Dental transposition occurred in different ways in each of the four cases.

In the first case the transposition occurred between the canine and the first maxillary premolar bilaterally, with persistence of both deciduous maxillary canines and agenesis of mandibular lateral incisors.

Tabla 1. Distribución de casos de transposición dental, edades 7-15 años en una población de Cali, 1997-2011

	Mujeres (N = 1,011)	Hombres (N = 789)	Total (N = 1,809)
Localización	N (%)	N (%)	N (%)
Maxilar superior bilateral	1 (0,098)	0	1 (0,055)
Maxilar superior unilateral derecho	1 (0,098)	0	1 (0,055)
Maxilar superior unilateral izquierdo	1 (0,098)	0	1 (0,055)
Maxilar inferior unilateral derecho	1 (0,098)	0	1 (0,055)
Total	4 (0,40)	0	4 (0,220)

Table 1. Distribution of dental transposition cases, ages 7-15 years in a population of Cali, 1997-2011

	Females (N = 1.011)	Males (N = 789)	Total (N = 1.809)
Location	N (%)	N (%)	N (%)
Bilateral upper maxilla	1 (0.098)	0	1 (0.055)
Unilateral upper maxilla, right	1 (0.098)	0	1 (0.055)
Unilateral upper maxilla, left	1 (0.098)	0	1 (0.055)
Unilateral lower maxilla, right	1 (0.098)	0	1 (0.055)
Total	4 (0.40)	0	4 (0.220)

En el segundo caso se dio la transposición entre el canino maxilar derecho y el incisivo lateral derecho, con persistencia del canino maxilar derecho deciduo (figura 2).

En el tercer caso se dio la transposición entre el canino maxilar izquierdo y el segundo premolar con persistencia del canino maxilar deciduo y agenesia del segundo molar mandibular izquierdo (figura 3).

En el cuarto caso se dio la transposición entre el lateral mandibular derecho y el canino mandibular derecho con persistencia del canino mandibular deciduo derecho (figura 4).

In the second case the transposition occurred between the right maxillary canine and the right lateral incisor, with persistence of the deciduous right maxillary canine (figure 2).

In the third case the transposition occurred between the left maxillary canine and the second premolar with persistent deciduous maxillary canine and agenesia of the left mandibular second molar (figure 3).

In the fourth case the transposition occurred between the lower right lateral incisor and the right mandibular canine with persistent deciduous right mandibular canine (figure 4).

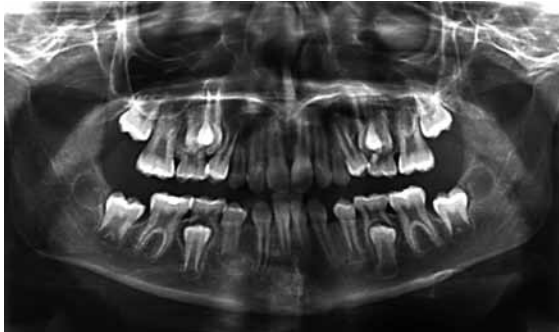


Figura 1. Radiografía panorámica que muestra un caso de transposición bilateral maxilar del canino y el primer premolar, persistencia de los caninos temporales y agenesia del 32 y 42

Figure 1. Panoramic radiograph showing a case of bilateral maxillary transposition of canine and first premolar, temporary canine persistence, and agenesia of 32 and 42

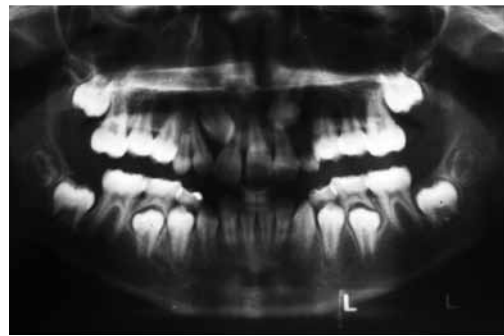


Figura 2. Radiografía panorámica que muestra un caso de transposición unilateral del lado derecho del canino maxilar y el incisivo lateral, persistencia del canino temporal

Figure 2. Panoramic radiograph showing a case of unilateral transposition at the right side involving the maxillary canine and the lateral incisor, and persistence of the temporary canine

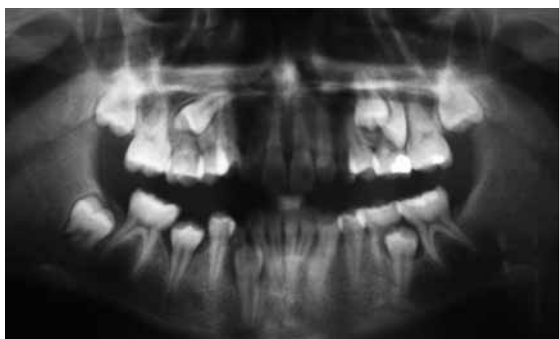

Figura 3. Radiografía panorámica que muestra un caso de transposición unilateral del lado izquierdo del canino maxilar y el segundo premolar, persistencia del canino temporal y agenesia del 37

Figure 3. Panoramic radiograph showing a case of unilateral transposition at the left side involving the maxillary canine and the second premolar, with persistence of the temporary canine and agenesia of 37

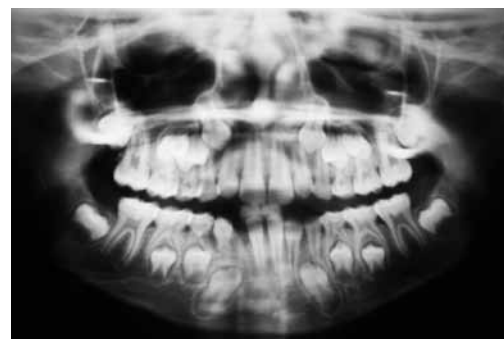

Figura 4. Radiografía panorámica que muestra un caso de transposición unilateral del lado derecho del canino mandibular y el incisivo lateral, persistencia del canino temporal

Figure 4. Panoramic radiograph showing a case of unilateral transposition at the right side involving the mandibular canine and the lateral incisor, with persistence of the temporary canine

Las anomalías dentales asociadas encontradas en nuestra muestra fueron los caninos deciduos retenidos para los cuatro casos, seguidos de las agenesias de dientes permanentes, en dos de los casos (se excluyeron los terceros molares).

DISCUSIÓN

Las investigaciones encontradas acerca de la transposición dental en América Latina hacen relación a reportes de casos clínicos los cuales son de autores brasileños.^{27, 28} No se encuentra en la literatura referencias con respecto a la prevalencia en la población en general.

Esta investigación arrojó prevalencia de la transposición dental del 0,22%, en pacientes que requerían tratamiento de ortodoncia interceptiva o correctiva (4 casos en 1.809 pacientes). Según Sandham y Harvie²⁹ aproximadamente uno de cada 300 pacientes con necesidades ortodónticas presentan transposición dental, siendo nuestros resultados de uno por cada 452 pacientes. La transposición dental en pacientes con necesidades ortodónticas, presentan prevalencia que fluctúa entre el 0,13 y el 0,51%.^{10, 18} Estas tasas de prevalencia de transposición dental no necesariamente reflejan la prevalencia en la población en general, la cual es de aproximadamente el 1%.^{11, 12, 15}

El diente más frecuentemente involucrado en transposición dental es el canino maxilar,^{1, 10, 17} el cual se encuentra en transposición con el primer premolar en primer lugar y con el incisivo lateral en segundo lugar. Este estudio encontró un caso bilateral para el canino y primer premolar maxilar y un caso para el canino y el incisivo lateral maxilar. La transposición dental del canino y primer premolar maxilar entre pacientes con necesidades ortodónticas ha sido reportada entre el 0,09 y el 1,8%,^{10, 14, 15} en nuestro caso fue del 0,06%, porcentaje inferior al reportado en la literatura.

Esta investigación halló un caso en particular extremadamente raro de transposición entre el canino maxilar y el segundo premolar.¹⁰

Las transposiciones que no involucran al canino, como son las de centrales, y laterales son extremadamente raras.²³ La transposición unilateral ha sido reportada más frecuentemente que la bilateral,^{3, 6} lo cual también sucedió en este estudio. El lado izquierdo está más involucrado que el derecho,^{3, 6, 7} sin embargo, en los cuatro casos encontrados en este estudio, se dio mayor tendencia en el lado derecho.

The associated dental anomalies found in our sample were retained deciduous canines in the four cases, followed by the permanent teeth agenesis in two cases (third molars were excluded).

DISCUSSION

Research on dental transposition in Latin America focuses on clinical case reports, usually by Brazilian authors.^{27, 28} No reference regarding prevalence in the general population can be found in the literature.

The present study showed a prevalence of dental transposition of 0.22% in patients requiring interceptive or corrective orthodontic treatment (4 cases in 1809 patients). According to Sandham and Harvie²⁹ about one in 300 patients with orthodontic needs have dental transposition, while in our results the rate is one per 452 patients. The prevalence of dental transposition in patients with orthodontic needs ranges between 0.13 and 0.51%.^{10, 18} These prevalence rates do not necessarily reflect prevalence in the general population, which is approximately 1%.^{11, 12, 15}

The tooth most frequently involved in dental transposition is the maxillary canine,^{1, 10, 17} which is usually in transposition with the first premolar or less frequently with the lateral incisor. This study found out one bilateral case involving the maxillary canine and the first maxillary premolar, and one case involving the canine and the maxillary lateral incisor. Dental transposition of the canine and the first maxillary premolar among patients orthodontic needs has been reported to be between 0.09 and 1.8%,^{10, 14, 15} in our case it was 0.06%, a lower percentage than that reported in the literature.

This study found an extremely rare case of transposition between the maxillary canine and the second premolar.¹⁰

Transpositions not involving a canine, including instead central and lateral teeth are extremely rare.²³ Unilateral transposition has been reported as being more frequent than bilateral transposition,^{3, 6} which was also demonstrated in this study. The left side is more frequently involved than the right side;^{3, 6, 7} However, in the four cases found in this study there was a greater tendency towards the right side.

La literatura ha reportado que la transposición se presenta más en el maxilar que en la mandíbula,^{7, 10, 30} al igual que en este estudio.

La transposición se encuentra más frecuentemente en mujeres que en hombres,^{6, 7} lo cual coincide con los hallazgos de este estudio. Sin embargo hay estudios que muestran prevalencia igual en hombres que en mujeres,⁵ y otros que muestran mayor prevalencia en hombres.⁸

Los pacientes con transposiciones dentales frecuentemente presentan anomalías dentales.^{6, 10, 22, 25} Este estudio encontró en todos los casos persistencia de los caninos deciduos. También se observó agenesia de dientes permanentes asociada en dos de los cuatro casos. En un caso la agenesia se presentó en el segundo molar permanente mandibular; y en el otro caso se presentó agenesia de los dos incisivos laterales mandibulares.

Este estudio no determina una causa específica para esta anomalía.

CONCLUSIONES

Los resultados de este estudio revelan que la transposición dental es un fenómeno raro que se presenta infrecuentemente, el cual involucra con mayor frecuencia al canino y al primer premolar, seguido por canino y el incisivo lateral maxilar. Las mujeres presentaron más transposición que los hombres. Tres de los cuatro casos encontrados fueron unilaterales y uno fue bilateral. En todos los casos se encontraron anomalías dentales asociadas como persistencia de los caninos deciduos y en dos de los casos se encontró agenesia de dientes permanentes.

Hay fuertes asociaciones entre esta anomalía y la ocurrencia de agenesia.

Se requiere la realización futura de estudios prospectivos que involucren los resultados de la transposición en varias ciudades de Colombia y también en países de América Latina.

CORRESPONDENCIA

Jesús A. Hernández S.
Escuela de Odontología
Universidad del Valle
Cali, Colombia
Correos electrónicos: jehernas@univalle.edu.co,
sualberto@msn.com

The literature has reported that transposition occurs more often in the maxilla than in the mandible,^{7, 10, 30} just as it was observed in this study.

Transposition is more frequently found in women than in men,^{6, 7} which is consistent with the findings of this study. However, some studies show equal prevalence in men and women,⁵ while others show higher prevalence in men.⁸

Patients with dental transpositions often have dental anomalies.^{6, 10, 22, 25} This study found persistence of deciduous canines in all the cases. Agenesis of permanent teeth was also found associated with two of the four cases. In one case the agenesia occurred in the second permanent mandibular molar and in the other case it occurred in both mandibular lateral incisors.

This study did not determine a specific cause for this anomaly.

CONCLUSIONS

The results of this study show that dental transposition is a rare condition not often occurring, more frequently involving the canine and the first premolar, followed by the canine and the maxillary lateral incisor. In our study, women presented more transposition than men did. Three of our four cases were unilateral and one was bilateral. In all the cases there existed associated dental anomalies, such as persistence of deciduous canines, and in two cases there were agenesia of permanent teeth.

There are strong associations between this anomaly and the occurrence of agenesia.

It is necessary to perform further prospective studies including transposition results in other cities in Colombia and Latin America.

CORRESPONDING AUTHOR

Jesús A. Hernández S.
Escuela de Odontología
Universidad del Valle
Cali, Colombia
Email addresses: jehernas@univalle.edu.co,
sualberto@msn.com

REFERENCIAS / REFERENCES

1. Miel EM. Observation sur un cast res-rare de transposition de dents. *J Medecine Chirurgie Pharmacie* 1817; 40: 88-97.
2. Peck L, Peck S, Attia Y. Maxillary canine-first premolar transposition, associated dental anomalies and genetic basis. *Angle Orthod* 1993; 63: 99-109.
3. Chattopadhyay A, Srinivas K. Transposition of teeth and genetic etiology. *Angle Orthod* 1996; 66: 147-152.
4. Capelozza Filho L, De Almeida Cardoso M, Li An T, Bertoz FA. Maxillary canine-first premolar transposition. *Angle Orthod* 2007; 77: 167-175.
5. Joshi MR, Bhatt NA. Canine transposition. *Oral Surg Oral Med Oral Pathol Oral Radiol Endod* 1971; 31: 49-54.
6. Shanmuhasantharam P, Thong YL. Transposition of maxillary teeth. *Singapore Dent J* 1990; 15: 27-31.
7. Shapira Y, Kuftinec MM. Tooth transpositions-a review of the literature and treatment considerations. *Angle Orthod* 1989; 59: 271-276.
8. Peck S, Peck L. Classification of maxillary tooth transpositions. *Am J Orthod Dentofacial Orthop* 1995; 107: 505-517.
9. Deepti A, Rayen R, Jeevarathan J, Muthu MS, Rathna Prabhu V. Management of an impacted and transposed maxillary canine. *J Indian Soc Pedod Prevent Dent* 2010; 28: 38-41.
10. Burnett SE. Prevalence of maxillary canine-first premolar transposition in a composite African sample. *Angle Orthod* 1999; 69: 187-189.
11. Thilander B, Jacobsson SO. Local factors in impaction of maxillary canines. *Acta Odontol Scand* 1968; 26: 145-168.
12. Ruprecht A, Batniji S, El-Neweih E. The incidence of transposition of teeth in dental patients. *J Pedod* 1985; 9: 244-249.
13. Sandham A, Harvie H. Ectopic eruption of the maxillary canine resulting in transposition with adjacent teeth. *Tandlaegebladet* 1985; 89: 9-11.
14. Hatzoudi M, Papadopoulos MA. Prevalence of tooth transposition in Greek population. *Hell Orthod Rev* 2006; 9: 11-22.
15. Onyeaso CO, Onyeaso AO. Occlusal/dental anomalies found in a random sample of Nigerian schoolchildren: *Oral Health Prev Dent* 2006; 4: 181-186.
16. Yilmaz H, Turkkahraman H, Saim M. Prevalence of tooth transpositions and associated dental anomalies in Turkish population. *Dentomaxillofac Radiol* 2005; 34: 32-35.
17. Sandham A, Harvie H. Ectopic eruption of the maxillary canine resulting in transposition with adjacent teeth. *Tandlaegebladet* 1985; 89: 9-11.
18. Papadopoulos MA, Chatzoudi M, Karagiannis V. Assessment of characteristic features and dental anomalies accompanying tooth transposition: a meta-analysis. *Am J Orthod Dentofacial Orthop* 2009; 136: 308-309.
19. Papadopoulos MA, Chatzoudi M, Kaklamanos EG. Prevalence of tooth transposition. *Angle Orthod* 2010; 80: 275-285.
20. Umwani AA, Ojo MA. The frequency of tooth transposition in Nigerians, its possible etiologic factors and clinical implications. *J Dent Assoc S Afr* 1997; 52: 551-554.
21. Nivzky E, Muller K, Slávik J. Transpozicije. *Cesk Stomatol* 1967; 67: 227-233.
22. Shapira Y. Transposition of canines. *J Am Dent Assoc* 1980; 100: 710-712.
23. Taguchi Y, Hayashi-Sakai S, Iizawa F, Numa-Kinjoh N. Classification of maxillary canine transpositions in Japanese children: a report of 10 cases. *Ped Dent J* 2009; 19: 136-144.
24. Dayal PK, Shodhan KH, Dave CJ. Transposition of canine with traumatic etiology. *J Indian Dent Assoc* 1983; 55: 283-285.
25. Ciarlantini R, Melsen B. Maxillary tooth transposition: Correct or accept? *Am J Orthod Dentofacial Orthop* 2007; 132: 385-394.
26. Jackson M. Transposition of upper canine and lateral incisor. *Br Dent J* 1951; 90: 158.
27. Pair J. Transposition of a maxillary canine and a lateral incisor and use of cone-beam computed tomography for treatment planning. *Am J Orthod Dentofacial Orthop* 2011; 139: 834-844.
28. Chauqués-Asensi J. Mixed unilateral transposition of a maxillary canine, central incisor, and lateral incisor. *Am J Orthod Dentofacial Orthop* 2010; 137: S141-153.
29. Sandham A, Harvie H. Ectopic eruption of the maxillary canine resulting in transposition with adjacent teeth. *Tandlaegebladet* 1985; 89: 9-11.
30. Platzer KM. Mandibular incisor-canine transposition. *J Am Dent Assoc* 1968; 76: 778-784.