

# DETERMINACIÓN DEL PRONÓSTICO EN PACIENTES QUE PRESENTAN CANINOS MAXILARES IMPACTADOS DE LA FACULTAD DE ODONTOLOGÍA DE LA UNIVERSIDAD DE ANTIOQUIA<sup>1</sup>

## DETERMINATION OF THE PROGNOSIS IN PATIENTS WHO PRESENTING IMPACTED MAXILLARY CANINES IN THE FACULTY OF DENTISTRY OF THE UNIVERSITY OF ANTIOQUIA<sup>1</sup>

JUAN CARLOS UPEGUI ZEA<sup>2</sup>, ELIZABETH ECHEVERRI GONZÁLEZ<sup>3</sup>,  
DIANA MILENA RAMÍREZ OSSA<sup>4</sup>, LEIDY MARCELA RESTREPO NARVÁEZ<sup>5</sup>

**RESUMEN. Introducción:** la impactación de los caninos maxilares es una alteración poco frecuente en la vía de erupción que debe ser diagnosticada y pronosticada a tiempo. Se hizo un análisis descriptivo en una muestra de dieciocho pacientes de la Facultad de Odontología de la Universidad de Antioquia en Medellín, Colombia, recolectando información epidemiológica y aplicando análisis radiográficos de impactación de caninos maxilares para verificar su asociación predictiva. **Métodos:** se hizo valoración clínica de los pacientes con impactación de caninos maxilares y se tomaron, escanearon y trazaron digitalmente una radiografía panorámica y tres periapicales de cada diente objeto de estudio, en las cuales se aplicaron los análisis de Lindauer, Warford, Power y Short, y Clark. **Resultados y conclusiones:** se encontró prevalencia de impactación canina del 2,9%, mayor en pacientes de sexo femenino, en el primer cuadrante, en ubicación vestibular y con malposición asociada del incisivo lateral adyacente. Adicionalmente, se observó una fuerte concordancia y asociación positiva entre el análisis de Warford, y el de Power y Short, mas no de estos con el análisis de Lindauer. Se concluye que para predecir el pronóstico de caninos maxilares impactados es válido realizar tanto el análisis angular como el sectorial en radiografías panorámicas.

**Palabras clave:** diente impactado, pronóstico, radiología, prevalencia.

Upegui JC, Echeverri E, Ramírez DM, Restrepo LM. Determinación del pronóstico en pacientes que presentan caninos maxilares impactados de la Facultad de Odontología de la Universidad de Antioquia. Rev Fac Odontol Univ Antioq 2009; 21(1): 75-85

**ABSTRACT. Introduction:** maxillary canine impaction is a rare alteration in the eruption pathway that must be diagnosed and prognosticated on time. A descriptive analysis was performed in a sample of 18 patients of the School of Dentistry of the University of Antioquia in Medellín, Colombia, in order to collect epidemiological information and apply some radiographic maxillary canine impaction analysis to verify its predictive association. **Methods:** a clinical evaluation of the patients with canine maxillary impaction was carried out and a panoramic radiographs and three periapical of each studied tooth were taken, scanned, and digitally traced, then Lindauer, Warford, Power and Short, and Clark analysis were performed. **Results and conclusions:** a prevalence of canine impaction of 2,9% was found, significantly higher in females, in the first quadrant, in a labial location and with an associated adjacent lateral incisor malposition. Additionally, a high concordance and a positive association between Warford and Power and Short analysis was noted, but not with the Lindauer analysis. It was concluded that to predict the prognosis of canine maxillary impaction it is valid to apply the angular as well as the sector analysis in panoramic radiographs.

**Key words:** impacted tooth, prognosis, radiology, prevalence.

Upegui JC, Echeverri E, Ramírez DM, Restrepo LM. Determination of the prognosis in patients who presenting impacted maxillary canines in the Faculty of Dentistry of the University of Antioquia. Rev Fac Odontol Univ Antioq 2009; 21(1): 75-85.

- 1 Artículo derivado de la investigación efectuada como requisito parcial para optar al título de especialista en Odontología Integral del Adolescente y Ortodoncia de dos de los coautores. Investigación financiada por la Universidad de Antioquia y el CODI.
- 2 Odontólogo, especialista en Odontología Integral del Niño y Ortopedia Maxilar, especialista en Ortodoncia, profesor auxiliar medio tiempo, Facultad de Odontología, Universidad de Antioquia, Medellín, Colombia. Dirección electrónica: jucz2001@hotmail.com.
- 3 Odontóloga, estudiante de posgrado de Odontología Integral del Adolescente y Ortodoncia, Facultad de Odontología, Universidad de Antioquia, Medellín, Colombia. Dirección electrónica: damael@une.net.co.
- 4 Odontóloga, estudiante de posgrado de Odontología Integral del Adolescente y Ortodoncia, Facultad de Odontología, Universidad de Antioquia, Medellín, Colombia. Dirección electrónica: dimira@une.net.co.
- 5 Estudiante de pregrado, Facultad de Odontología, Universidad de Antioquia, Medellín.

RECIBIDO: JULIO 6/2009-ACEPTADO: SEPTIEMBRE 22/2009

## INTRODUCCIÓN

Existe controversia respecto al uso de los términos retención, impactación e inclusión para definir la condición objeto de estudio de este trabajo; sin embargo, se prefirió la utilización del término *impactación*, el cual ha sido definido por varios autores como el cese de la erupción de un diente causado por una barrera física en su camino de emergencia a la cavidad oral, detectable clínica o radiográficamente, o debido a la posición anormal del mismo.<sup>1-3</sup> Es más común en los terceros molares, seguido de los caninos maxilares,<sup>2,4</sup> los cuales reportan prevalencia entre el 0,92% y el 2,2%.<sup>5,6</sup> A la fecha, solo se encuentra un estudio de la prevalencia de caninos maxilares impactados del 1,7% en una muestra colombiana.<sup>7</sup> Otros hallazgos son: mayor frecuencia en pacientes de sexo femenino, presentación clínica generalmente unilateral y mayor en el arco superior.<sup>5,6</sup>

Las causas de la impactación pueden ser generales o locales; estas últimas son las más frecuentes e incluyen alteraciones bioquímicas en el germen dentario, traumatismos, discrepancias dentomaxilares, extracciones precoces de dientes primarios, y trayectos tortuosos de erupción.<sup>5,6,8-12</sup>

Algunas secuelas asociadas a esta alteración incluyen la anquilosis del canino afectado, formación de quistes, infecciones, reabsorción radicular de dientes vecinos, entre otras,<sup>5,6,9,13,14</sup> factores que obligan al establecimiento del diagnóstico y pronóstico temprano,<sup>15-18</sup> este último se define como la capacidad de determinar la duración, el curso y la terminación de una enfermedad sin que esta sea tratada, o su posible respuesta a la terapéutica elegida.<sup>19,20</sup>

Sobre la impactación de los caninos maxilares es posible determinar un pronóstico relacionado con la erupción espontánea del diente, y otro asociado a la respuesta que se espera frente a un tratamiento implementado. Se considera que un pronóstico es *bueno o favorable* cuando es posible eliminar totalmente el problema presente con terapia o sin ella; es *regular* cuando es impredecible la respuesta de los tejidos biológicos; y es *malo*, cuando no es posible corregir la alteración o esperar una resolución espontánea de la misma.<sup>19,20</sup>

Los métodos diagnósticos clínicos que permiten la evaluación de caninos impactados incluyen: 1) ausencia de prominencia o asimetría en el fondo del surco bucal en la región canina a partir de los nueve años de edad;<sup>12,21-23</sup> 2) presencia de algún tipo de malposición del incisivo lateral;<sup>4-6,22,24</sup> 3) falta de espacio en el arco;<sup>5,6</sup> 4) incisivos laterales cónicos o ausencia congénita de éstos.<sup>9,10,22</sup>

Al hablar de métodos radiográficos de diagnóstico, Ericson y Kurol<sup>16</sup> concluyeron que *las radiografías panorámicas* son necesarias para determinar la vía de erupción de los caninos, y elaboraron un diagrama basado en cinco sectores para evaluar la posición del canino impactado y determinar el pronóstico para su erupción espontánea.<sup>15</sup> Posteriormente, Lindauer y colaboradores<sup>17</sup> modificaron dicho diagrama definiendo solo cuatro sectores para simplicidad del análisis; casi simultáneamente, Power y Short<sup>25</sup> recomendaron utilizar el ángulo que se forma entre una línea media de referencia y el eje longitudinal del canino para pronosticar su eventual impactación. Años más tarde, Warford y colaboradores<sup>26</sup> construyeron una línea bicondilar como referencia horizontal que unieron con el eje longitudinal de caninos maxilares, para relacionar esa medición con la predicción de la impactación.

También puede ser necesaria la toma de periapicales u oclusales para determinar la posición bucolingual exacta del canino;<sup>6</sup> la técnica más útil para dicho fin es la radiografía periapical tomada con diferentes angulaciones, o lo que se conoce como técnica de desplazamiento de tubo o del objeto bucal descrita inicialmente por Clark.<sup>5,27</sup>

Aunque se han desarrollado modelos de análisis para predecir la eventual impactación de caninos maxilares,<sup>15,17,25,26</sup> no se ha definido con exactitud la habilidad y asociación de los mismos para estimar el potencial de dicha impactación; hasta ahora solo se constituyen en métodos aislados que determinan la ubicación mesiodistal del canino con respecto a los dientes vecinos o su angulación con respecto a diferentes planos de referencia; adicionalmente, en nuestro país no existe información epidemiológica a profundidad de esta entidad clínica, por tanto, el objetivo de este estudio es evaluar radiografías

panorámicas y periapicales a partir de las cuales se recolecte información epidemiológica en una muestra colombiana, y se apliquen tres métodos de predicción de impactación de caninos maxilares, reportados en la literatura, para verificar su asociación y concordancia predictiva a la hora de valorar el pronóstico de dicho fenómeno.

## MATERIALES Y MÉTODOS

Se hizo un estudio descriptivo en pacientes de las clínicas del Niño-Adolescente y de la Especialización en Ortodoncia de la Facultad de Odontología de la Universidad de Antioquia durante el año 2008. La recolección de la muestra fue hecha por conveniencia con base en una población de 1.256 pacientes activos con rango de edad entre los siete y los trece años. Se encontraron 36 pacientes con caninos maxilares impactados uni- o bilateralmente. La muestra final se definió de acuerdo con los siguientes criterios de inclusión: 1) pacientes con dentición mixta o permanente temprana entre los siete y los trece años de edad; 2) diagnóstico de caninos maxilares permanentes impactados uni- o bilateralmente, con radiografía panorámica con vigencia menor a seis meses; 3) ausencia de tratamientos activos. Tras aplicar estos criterios, en total se contó con dieciocho sujetos, once de sexo femenino y siete de sexo masculino, quienes tuvieron evaluación clínica y radiográfica personalizada.

Los pacientes y sus respectivos acudientes fueron informados sobre los objetivos del estudio y, con base en la información suministrada, se solicitó su participación y la firma del consentimiento informado; además, se cumplieron los requerimientos éticos de la declaración de Helsinki y la investigación fue evaluada y aprobada por el Comité de Ética Institucional (CIFO).

### Recolección y análisis de la información

Tras la identificación y selección de los casos que cumplieron los criterios de inclusión, los pacientes se citaron para una valoración clínica de algunas características relacionadas con la impactación de caninos maxilares (malposición del incisivo lateral,

palpación del canino permanente, y presencia del canino deciduo), y se asignó una cita para la toma de una nueva radiografía panorámica y tres periapicales (ortogonal, mesiorradial y distorradial) del diente o dientes impactados. Con el fin de asegurar la aplicación de criterios uniformes en la observación y registro de las condiciones clínicas, la evaluación intraoral fue llevada a cabo por un solo examinador; igualmente, las radiografías panorámicas y periapicales (técnica bisectriz) fueron tomadas por el mismo operador y en el mismo equipo para todos los pacientes. Para las panorámicas se utilizó una unidad *Orthopantomograph OP100*<sup>®</sup> – Instrumentarium Corporation Imaging Division, Tuusula, Finland, utilizando un programa estándar, con magnificación (1:25), y para las periapicales se utilizó un equipo *Fiad Intra US-70*<sup>®</sup>; ambos dispositivos tuvieron miliamperaje y kilovoltaje constante, y tiempos de exposición preestablecidos. Posteriormente se realizó la digitalización de las imágenes con un escáner de doble pantalla EPSON 9000<sup>®</sup>, y se realizaron los análisis computarizados con AutoCAD<sup>®</sup> 2009 (*Computer Aided Design*) (figuras 1 y 2).

Los análisis radiográficos llevados a cabo fueron los siguientes:

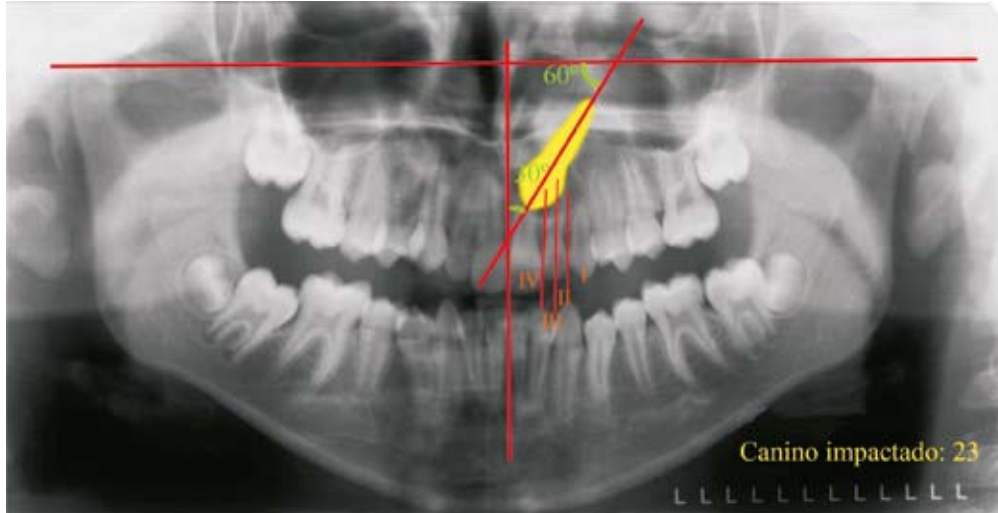
**Análisis de Ericson y Kurol (modificación de Lindauer y colaboradores).**<sup>15, 17</sup> Se diagraman cuatro sectores delimitados por tres líneas que toman como referencia el incisivo lateral (una mesial, una distal y una central). El sector I se encuentra distal a la tangente proximal distal, el II en la mitad distal del lateral, el III en la mitad mesial, y el IV corresponde a toda la zona mesial a la tangente proximal mesial (figura 3). Para ubicar el canino se tiene en cuenta en qué sector se localiza la cúspide del mismo. El pronóstico es *favorable* cuando la cúspide se ubica en el sector I y empeora entre más mesial se encuentre la localización de la cúspide, con un riesgo de impactación del 87% en el sector III y del 99% en el sector IV (tabla 1).

**Análisis de Power y Short.**<sup>25</sup> Utiliza un ángulo formado entre el eje longitudinal del canino y una línea media de referencia perpendicular al borde de la radiografía que pasa por la espina nasal anterior (figura 4). Cuando el ángulo formado se encuentra

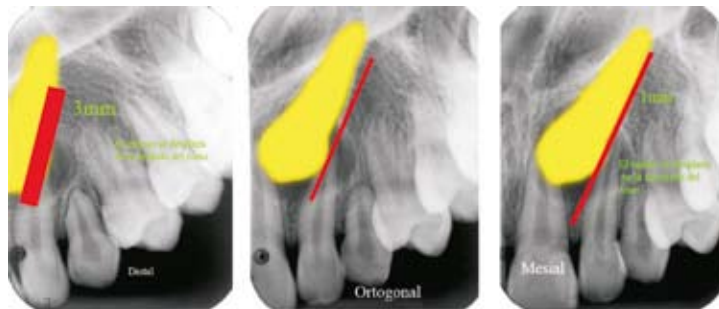entre 0 y 15° el pronóstico es *favorable*; entre 15 y 30° es *regular*; y cuando supera los 31° disminuye

la posibilidad de que el canino retome su vía normal de erupción, y su pronóstico es *malo* (tabla 1).

**Figura 1**  
Trazado de radiografía panorámica (análisis de Lindauer, Warford y Power y Short)



**Figura 2**  
Trazado de radiografías periapicales (técnica de Clark)



**Figura 3**  
Análisis de Ericson y Kurol (modificación de Lindauer y colaboradores)




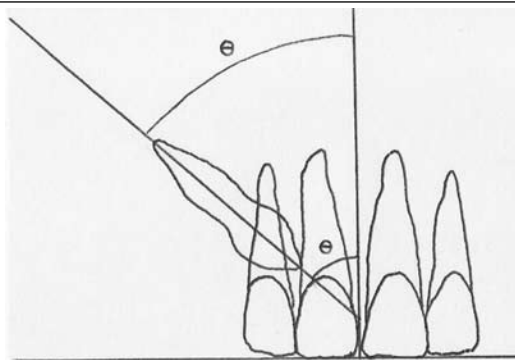
Tabla 1

Determinación del pronóstico de caninos maxilares impactados según diferentes análisis radiográficos (Lindauer, Warford, Power y Short)

Pronóstico	Bueno	Regular	Malo
Lindauer y colaboradores	Sector I	Sector II	Sectores III-IV
Power y Short	Ángulo 0-15°	Ángulo 15-30°	Ángulo > 31°
Warford y colaboradores	Ángulo > 75°	Ángulo 59-75°	Ángulo < 59°

Figura 4

Análisis de Power y Short



**Análisis de Warford y colaboradores.**<sup>26</sup> Determina el pronóstico de erupción basado en la angulación formada entre una línea bicondilar trazada en la radiografía panorámica y el eje longitudinal del canino (figura 5). El pronóstico es *favorable* cuando el ángulo formado es mayor a 75°; cuando se encuentra entre 75° y 59° es *regular*; y es *malo* cuando es menor a 59° (tabla 1).

**Análisis de Clark.**<sup>5,27</sup> Consiste en la obtención de dos ó tres radiografías periapicales del canino, cambiando, en la segunda y tercera, la angulación del cono aproximadamente 20° en dirección mesial o distal. Si el objeto de análisis se localiza por palatino, en las radiografías donde se modificó la angulación este se desplaza en el mismo sentido del tubo de rayos X, mientras que si se localiza por vestibular, se traslada hacia el lado contrario.

### Plan de análisis de los datos

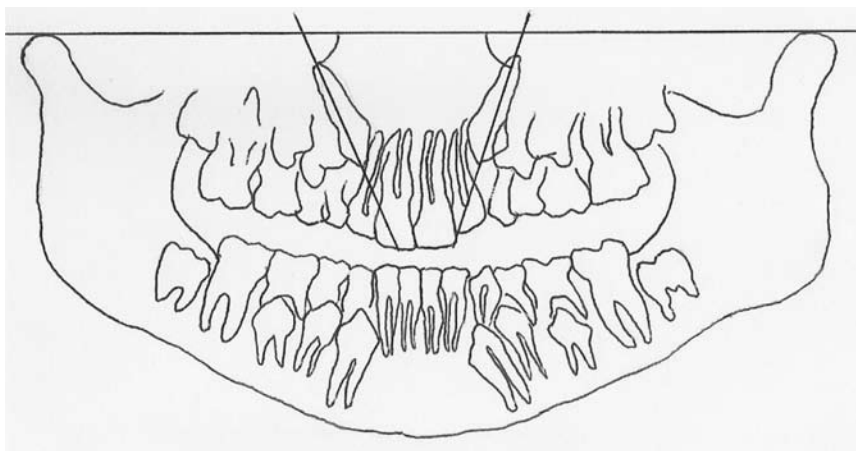
Para el análisis estadístico se utilizó el programa SPSS 16.0. Fueron calculadas diferentes medidas descriptivas; para la edad, se utilizó la mediana y el rango intercuartílico (medida de dispersión homó-

loga a la desviación estándar), y proporciones para las demás variables; adicionalmente, se elaboraron tablas de frecuencias simples y cruzadas. Para la comparación entre los análisis radiográficos que determinan el pronóstico de caninos maxilares impactados, se utilizó el índice de concordancia y la prueba Chi cuadrado (se reporta el valor p).

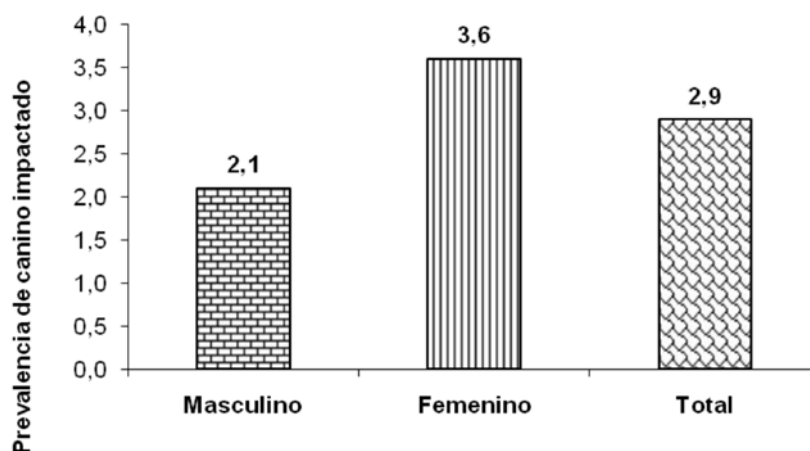
### RESULTADOS

En total fueron evaluados 1.256 pacientes entre los siete y los trece años; el 53,5% de sexo femenino; 36 pacientes presentaron caninos maxilares impactados, lo que arroja prevalencia total del 2,9%. Al hacer el análisis por sexo, de 672 pacientes de sexo femenino, 24 presentaron caninos impactados (3,6%), y de 584 pacientes de sexo masculino, 12 tuvieron la condición objeto de estudio (2,1%) (figura 6). Con relación a la impactación, el 41,7% presentaron condición unilateral derecha, el 27,7% unilateral izquierda y el 30,6% bilateralidad. En el 69,4% de los casos la ubicación del canino fue vestibular y en el 30,6% fue palatina.

**Figura 5**  
*Análisis de Warford y colaboradores*



**Figura 6**  
*Prevalencia de caninos impactados. Facultad de Odontología Universidad de Antioquia. 2008\**



\* Dato obtenido sobre el universo de estudio (1.256 pacientes).

### Descripción de las variables clínicas

El incisivo lateral presentó algún tipo de malposición (rotación o inclinación) en el 65% de los casos. Al realizar la palpación del canino, la vestibular fue la más frecuente en el cuadrante uno (53,8%); en el cuadrante dos fue de igual magnitud la palpación vestibular y palatina (28,7%), con alto porcentaje de caninos no palpados en ambos cuadrantes. Con relación a la presencia del canino deciduo, en el cuadrante uno estuvo presente en 38,5%, mientras que en el cuadrante dos, se observó en el 75% de los casos (tabla 2).

### Descripción de las variables radiográficas

En el análisis radiográfico, según la sectorización de Lindauer, ningún canino tuvo pronóstico favorable para su erupción espontánea, hallazgo que se esperaba al tener una muestra por conveniencia; según el análisis de Warford y el análisis de Power y Short, el 23,1% de los casos presentaban pronóstico de erupción favorable. Por otro lado, se encontró que más del 50% de los caninos revelaban pronóstico regular con los tres análisis. Sólo alrededor del 15% de los caninos estudiados tuvieron un pronóstico de erupción malo para Warford, y Power y Short, mientras que

para Lindauer este mismo pronóstico osciló entre el 30 y el 40%. En cuanto a los resultados con la técnica de Clark, se encontró que la posición más frecuente fue la vestibular para ambos cuadrantes (tabla 2).

Al asociar los resultados arrojados por el análisis de Lindauer con los análisis de Warford, y Power y Short, no hubo coincidencia con respecto al pronós-

tico para ocho caninos evaluados, ya que algunos pacientes clasificados con pronóstico regular o malo por Lindauer, se consideraron con pronóstico bueno o regular para los otros dos análisis respectivamente (tabla 3). Al contrastar los análisis de Warford, y Power y Short se encontró asociación fuerte positiva con concordancia de 1; con ambas técnicas se llegó al mismo pronóstico.

**Tabla 2**  
*Características clínicas y radiográficas de los dieciocho pacientes ingresados al estudio*

Características clínicas						
Característica		N.º		%		
Sexo	Masculino	7		38,9		
	Femenino	11		61,1		
Canino impactado	Derecho	11		61,1		
	Izquierdo	5		27,8		
	Bilateral	2		11,1		
		Cuadrante I		Cuadrante II		p
		N.º	%	N.º	%	
Malposición del lateral	No	2	15,4	5	71,4	0,02
	Sí	11	84,6	2	28,6	
Presencia del canino deciduo	No	8	61,5	1	25,0	0,07
	Sí	5	38,5	6	75,0	
Características radiográficas						
		Cuadrante I		Cuadrante II		Valor p
		N.º	%	N.º	%	
Lindauer	Bueno	0	0,0	0	0,0	0,65
	Regular	9	69,2	4	57,1	
	Malo	4	30,8	3	42,9	
Warford	Bueno	3	23,1	1	14,3	0,88
	Regular	8	61,5	5	71,4	
	Malo	2	15,4	1	14,3	
Power y Short	Bueno	3	23,1	1	14,3	0,88
	Regular	8	61,5	5	71,4	
	Malo	2	15,4	1	14,3	
Clark	Vestibular	8	61,5	5	71,4	0,92
	Palatino	5	38,5	2	28,6	

**Tabla 3**  
*Correlación de análisis radiográficos para determinar el pronóstico de caninos maxilares impactados por cuadrante. Facultad de Odontología. 2008*

Técnica	Categorías	Análisis de Lindauer		Total	Concordancia	Valor p
		Regular	Malo			
Cuadrante uno						
Análisis de Warford	Bueno	3	0	3	0,62	0,14
	Regular	6	2	8		
	Malo	0	2	2		
Análisis de Power y Short	Bueno	3	0	3	0,62	9,14
	Regular	6	2	8		
	Malo	0	2	2		
	<b>Total</b>	<b>9</b>	<b>4</b>	<b>13</b>		
Cuadrante dos						
Análisis de Warford	Bueno	1	0	1	0,57	0,45
	Regular	3	2	5		
	Malo	0	1	1		
Análisis de Power y Short	Bueno	1	0	1	0,57	0,45
	Regular	3	2	5		
	Malo	0	1	1		
	<b>Total</b>	<b>4</b>	<b>3</b>	<b>7</b>		

Al corroborar la palpación clínica con la evaluación radiográfica por medio de la técnica de Clark para determinar la ubicación bucolingual del canino impactado, se encontró que de todos los caninos impactados por vestibular o palatino, más del 50% fueron palpados clínicamente.

## DISCUSIÓN

La prevalencia de la impactación canina ha sido reportada por varios autores; Dachy y Howell<sup>28</sup> reportan el 0,92% en pacientes caucásicos americanos; Thilander y Myrberg<sup>29</sup> el 2,2% en pacientes europeos, mientras que Ericson y Kuroi<sup>21</sup> el 1,7% en pacientes con las mismas características raciales; estudios en la última década han reportado valores del 3,58% en una población turca<sup>30</sup> y del 4,71% en pacientes croatas.<sup>31</sup> En Colombia solo se encuentra un reporte con prevalencia del 1,7% en 4.724 pacientes bogotanos entre los cinco y diecisiete años.<sup>7</sup> En este estudio se encontró prevalencia ligeramente mayor a la encontrada en otras poblaciones caucásicas, estimándose promedio de impactación de caninos maxilares del 2,9%, promedio que difiere del informe realizado en Colombia anteriormente, diferencia que puede asociarse a características raciales distintas de las poblaciones estudiadas.

Este estudio corroboró que la impactación es dos veces más común en las mujeres que en los hombres, coincidiendo con otros estudios realizados por autores como Dachy y Howell,<sup>28</sup> Becker<sup>32</sup> y Peck y Peck.<sup>33</sup>

En cuanto a la presentación clínica, la condición unilateral es más frecuente que la bilateral llegando a valores de hasta el 87,5% según Prskalo y colaboradores,<sup>31</sup> el 92% según Dachy y Howell,<sup>28</sup> 80% según Schindel y colaboradores<sup>34</sup> y el 54,6% según Becker y colaboradores;<sup>32</sup> la presente investigación encontró valor del 69,4%, dentro del promedio de los estudios ya mencionados.

Con respecto al lado comprometido, Kuftinec<sup>35</sup> reportó afectación ligeramente mayor del lado izquierdo; este fenómeno es hasta ahora inexplicable, pero se considera casual que otras alteraciones dentales y craneofaciales (como transposiciones, y

labio y paladar hendido) también sea más común localizarlas en el lado izquierdo.<sup>8,36,37</sup> La población estudiada mostró prevalencia mayor de impactación del lado derecho, diferencia que puede estar asociada a características particulares de la muestra.

En lo referente a la ubicación bucolingual del canino, el 69,4% fueron localizados por vestibular, lo que difiere a lo encontrado en otros estudios donde es más frecuente la ubicación palatina.<sup>1,32,38</sup> A su vez, la palpación clínica por vestibular fue la más frecuente, hecho asociado a la observación anterior. Fue también frecuente encontrar algún tipo de malposición del incisivo lateral (65% de los casos), indicador de caninos desplazados hacia bucal o palatino.<sup>16,23,32,39</sup>

Según autores como Kuftinec y Shapira, y Power y Short,<sup>4,25</sup> la retención prolongada del canino decíduo puede considerarse como un parámetro clínico para sospechar de impactación canina a partir de los trece años de edad, razón por la cual en el presente estudio, teniendo en cuenta el rango de edad evaluado, observar el canino maxilar decíduo no es un indicativo clínico confiable.

Basados en los estudios de Lindauer y colaboradores,<sup>17</sup> Warford y colaboradores,<sup>26</sup> y Power y Short,<sup>25</sup> fue utilizada la sectorización de la ubicación canina y su angulación respecto a ciertos planos de referencia como predictores de la impactación canina. Lindauer y colaboradores<sup>17</sup> encontraron que el 78% de las impactaciones ocurren en los sectores II, III y IV, mientras que en nuestra muestra el 100% de los pacientes se clasificaron en los mismos sectores, fenómeno esperado por tener una muestra por conveniencia. Se presenta mayor probabilidad de impactación y, por tanto, la determinación de pronóstico malo, entre los sectores III y IV;<sup>17</sup> en la actual investigación este pronóstico se encontró en el 35% de la muestra, promedio similar al hallado por Warford<sup>26</sup> (48,5%) y Lindauer<sup>17</sup> (41,4%). Al evaluar el pronóstico, Power y Short,<sup>25</sup> concluyeron que el 32% de los caninos estudiados presentaban pronóstico bueno, cerca del 51% pronóstico regular y solo el 17% pronóstico malo; en la actual investigación se encontró un comportamiento similar, estableciéndose pronóstico bueno en el 20% de



los casos, regular en el 65% y malo en 15% de los pacientes. Al confrontar los resultados encontrados con el análisis de Warford y colaboradores,<sup>26</sup> los porcentajes indican una clasificación idéntica a la hecha con base en el análisis de Power y Short;<sup>25</sup> sin embargo los resultados no pueden cotejarse ya que la publicación de dichos autores no reporta los datos estadísticos exactos del promedio encontrado en cada clasificación del pronóstico.

Al asociar estadísticamente los tres análisis de predicción de impactación de caninos, se encuentra concordancia fuerte positiva entre aquellos que utilizan medidas angulares (Warford, y Power y Short), mas no de estos con el análisis de sectorización (Lindauer); podría decirse que este último es más estricto a la hora de determinar el pronóstico de la erupción espontánea de los caninos, hecho sustentado en que algunos pacientes clasificados por Lindauer con pronóstico regular o malo, para los otros dos análisis, estos fueron localizados en categorías más favorables.

Se puede inferir que las medidas angulares pueden incorporar sesgos a la hora de evaluar la impactación canina, como sería el caso de asimetrías condilares que afectan la posición de la línea bicondilar en el análisis de Warford. Adicionalmente, Warford<sup>26</sup> concluyó en su estudio que la localización sectorial de la cúspide del canino no erupcionado es el predictor más importante de una eventual impactación, ya que a medida que el diente se localiza en sectores como el III y el IV, donde la mayoría de los dientes sufren una impactación, el ángulo incrementaba en una proporción muy pequeña y estadísticamente poco significativa. Sin embargo, se considera que no puede juzgarse en un sentido totalmente radical la aplicación o no de uno u otro análisis, ya que tan malo es un pronóstico de un canino en posición casi horizontal con angulaciones alteradas en el sector I, como lo sería un canino en posición casi vertical y angulaciones dentro de los rangos normales en el sector IV.

Finalmente, al contrastar la ubicación del canino en sentido bucolingual con la técnica de Clark y la palpación clínica del mismo, se concluyó que hay alto porcentaje de caninos no palpados que se encuentran

impactados en una ubicación vestibular o palatina, por lo que las técnicas radiográficas siempre serán las más confiables a la hora de determinar este criterio de evaluación.

## CONCLUSIONES

- La prevalencia de la impactación canina en una muestra colombiana es ligeramente mayor a la encontrada en otras muestras poblacionales de tipo caucásico (2,9%). Hay hallazgos similares a otras investigaciones en la prevalencia mayor en el sexo femenino, a una mayoría de afectación unilateral sobre la bilateral y a la malposición del incisivo lateral adyacente al diente impactado; hubo diferencias con respecto a la localización del diente impactado por cuadrante (mayor en el lado derecho) y a la ubicación bucolingual del mismo (mayor por vestibular).
- Hubo asociación y concordancia fuerte positiva entre el análisis de Power y Short y el análisis de Warford y colaboradores, mas no de estos dos con el análisis de Lindauer, razón por la cual para predecir el pronóstico de caninos maxilares impactados, es válido realizar tanto el análisis angular como el sectorial; de los análisis angulares se prefiere el de Power y Short, ya que proporciona la misma clasificación que el análisis de Warford y se evitan sesgos relacionados con la ubicación del plano bicondilar.

## RECOMENDACIONES

- A pesar de que los resultados del presente estudio entregan información útil para la evaluación de las diferentes técnicas de análisis del pronóstico de caninos impactados, no pueden tomarse como absolutos. Un estudio con tamaño de muestra mayor podría ser capaz de confirmar con mayor precisión estos hallazgos.
- Para futuros estudios se recomienda la utilización de tomografías axiales computarizadas para la determinación del diagnóstico, pronóstico y plan de tratamiento de caninos maxilares impactados, de manera más exacta y confiable; igualmente se aconseja efectuar un seguimiento

de la respuesta terapéutica de los pacientes que fueron evaluados en la presente investigación.

## CORRESPONDENCIA

Juan Carlos Upegui Zea  
 Facultad de Odontología, Universidad de Antioquia  
 Calle 64 N.º 52-59  
 Medellín, Colombia  
 Correo electrónico: jcuz2001@hotmail.com

## AGRADECIMIENTOS

Al Comité para el Desarrollo de la Investigación (CODI), por la financiación otorgada a este proyecto.

Al Centro de Investigaciones de la Facultad de Odontología de la Universidad de Antioquia, por su contribución en el desarrollo de las diferentes fases del proceso de investigación.

Al Centro Radiológico de la Facultad de Odontología de la Universidad de Antioquia, por su aporte en la toma de registros radiográficos.

Al doctor Germán Aguilar Méndez, odontólogo del Instituto de Ciencias de la Salud (CES) y especialista en Radiología de la Universidad de Chile, y al equipo de Imágenes y Especialistas, por su interés y ayuda en la digitalización y trazado de las radiografías.

A Lucelly López López, profesional en Sistemas de Información en Salud (Universidad de Antioquia) y Especialista en Estadística (Universidad Nacional), por su valiosa colaboración en la organización de los datos y en el enfoque de la unidad de análisis.

A todas aquellas personas que de alguna u otra manera permitieron el desarrollo de este proyecto.

## REFERENCIAS

1. Thilander B, Jakobsson SO. Local factors in impaction of maxillary canines. *Acta Odontol Scand* 1968; 26(2): 145-168.
2. Richardson G, Rusell KA. A review of impacted permanent maxillary cuspids: diagnosis and prevention. *J Can Dent Assoc* 2000; 66(9): 497-501.
3. Mason C, Papadaku P, Roberts GJ. The radiographic localization of impacted maxillary canines: a comparison of methods. *Eur J Orthod* 2001; 23(1): 25-34.

4. Shapira Y, Kuflinec MM. Early diagnosis and interception of potential maxillary canine impaction. *J Am Dent Assoc* 1998; 129(10): 1450-1454.
5. Bishara SE. Impacted maxillary canines: a review. *Am J Orthod Dentofacial Orthop* 1992; 101(2): 159-171.
6. Bishara SE. Clinical management of impacted maxillary canines. *Semin Orthod* 1998; 4(2): 87-98.
7. Thilander B, Peña L, Infante C, Parada SS, de Mayorga C. Prevalence of malocclusion and orthodontic treatment need in children and adolescents in Bogota, Colombia. An epidemiological study related to different stages of dental development. *Eur J Orthod* 2001; 23(2): 153-167.
8. Peck L, Peck S, Attia Y. Maxillary canine – first premolar transposition, associated dental anomalies and genetic basis. *Angle Orthod* 1993; 63(29): 99-109.
9. Shellhart W, Jasper S, Abrams H, Wilson T. Case report: management of significant incisor root resorption associated with maxillary canine impaction. *Angle Orthod* 1998; 68(2): 187-192.
10. Blair GS, Hobson RS, Leggat TG. Posttreatment assessment of surgically exposed and orthodontically aligned impacted maxillary canines. *Am J Orthod* 1998; 113(3): 329-332.
11. Dewel B. The upper cuspid: Its development and impaction. *Angle Orthod* 1949; 19(2): 79-90.
12. Coulter J, Richardson A. Normal eruption of the maxillary canine quantified in three dimensions. *Eur J Orthod* 1997; 19(2): 171-183.
13. Rimes RJ, Mitchell CN, Willmot DR. Maxillary incisor root resorption in relation to the ectopic canine: a review of 26 patients. *Eur J Orthod* 1997; 19(1): 79-84.
14. Knight H. Tooth resorption associated with the eruption of maxillary canines. *Br J Orthod* 1987; 14(1): 21-31.
15. Ericson S, Kurol J. Early treatment of palatally erupting maxillary canines by extraction of the primary canines. *Eur J Orthod* 1988; 10(6): 283-295.
16. Ericson S, Kurol J. Radiographic examination of ectopically erupting maxillary canines. *Am J Orthod Dentofacial Orthop* 1987; 91(6): 43-92.
17. Lindauer SJ, Rubenstein LK, Hang WM, Andersen W, Isaacson RJ. Canine Impaction identified early with panoramic radiographs. *J Am Dent Assoc* 1992; 123(3): 91-97.
18. Gómez SL, Jaramillo PM. Manejo ortodóncico de caninos maxilares retenidos. *Rev Fac Odontol Univ Antioq* 2002; 13(2): 79-85.
19. Morris ML. The diagnosis, prognosis, and treatment of the loose tooth. *Oral Surg Oral Med Oral Pathol* 1953; 6(9): 1037-1046.
20. Goodman SF, Novak KF. Determinación del pronóstico. En: Newmann MG, Takei HH, Carranza FA. *Periodontología Clínica*. 9.ª ed. México: McGraw Hill Interamericana; 2002. p. 502-514.

21. Ericson S, Kurol J. Radiographic assessment of maxillary canine eruption in children with clinical signs of eruption disturbance. *Eur J Orthod* 1986; 8(3): 133-140.
22. Ferguson JW. Management of the unerupted maxillary canine. *Br Dent J* 1990; 169(1): 11-17.
23. Jacobs SG. The impacted maxillary canine. Further observations on aetiology, radiographic localization, prevention/interception of impaction, and when to suspect impaction. *Aust Dent J* 1996; 41(5): 310-316.
24. Kuflinec MM, Stom D, Shapira Y. The impacted maxillary canine: II. Clinical approaches and solutions. *J Dent Child* 1995; 62(5): 325-334.
25. Power SM, Short MBE. An investigation into response of palatally displaced canines to the removal of deciduous canines and an assessment of factors contributing to favourable eruption. *Br J Orthod* 1993; 20(3): 215-223.
26. Warford JH, Grandhi RK, Tira DE. Prediction of maxillary canine impaction using sectors and angular measurement. *Am J Orthod Dentofacial Orthop* 2003; 124(6): 651-655.
27. Sotelo GA, Acosta Chedraui E. Técnicas radiográficas de localización. En: Sotelo GA, Acosta Chedraui E. Radiología bucal y maxilofacial. México: McGraw-Hill Interamericana; 2005. p. 84-86.
28. Dachi SF, Howell FV. A survey of 3874 routine fullmouth radiographs II. A study of impacted teeth. *Oral Surg Oral Med Oral Pathol Oral Radiol Endod* 1961; 14(10): 1165-1169.
29. Thilander B, Myrberg N. The prevalence of malocclusion in Swedish schoolchildren. *Scand J Dent Res* 1973; 81(1): 12-21.
30. Aydin U, Yilmaz HH, Yildirim D. Incidence of canine impaction and transmigration in a patient population. *Dentomaxillofac Radiol* 2004; 33(3): 164-169.
31. Prskalo K, Zjaca K, Skarić-Jurić T, Nikolić I, Anić-Milosević S, Lauc T. The prevalence of lateral incisor hypodontia and canine impaction in Croatian population. *Coll Antropol* 2008; 32(4): 1105-1109.
32. Becker A, Smith P, Behar R. The incidence of anomalous lateral incisors in relation to palatally displaced cuspids. *Angle Orthod* 1981; 51(1): 24-29.
33. Peck S, Peck L, Kataja M. The palatally displaced canine as a dental anomaly of genetic origin. *Angle Orthod* 1994; 64(4): 249-256.
34. Schindel RH, Duffy SL. Maxillary transverse discrepancies and potentially impacted maxillary canines in mixed-dentition patients. *Angle Orthod* 2007; 77(3): 430-435.
35. Kuflinec MM, Stom D, Shapira Y. The impacted maxillary canine: I. Clinical Review of concepts. *J Dent Child* 1995; 62(5): 317-324.
36. Joshi MR, Bhatt NA. Canine transposition. *Oral Surg Oral Med Oral Pathol* 1971; 31(1): 49-54.
37. Kim NY, Baek SH. Cleft sidedness and congenitally missing or malformed permanent maxillary lateral incisors in Korean patients with unilateral cleft lip and alveolus or unilateral cleft lip and palate. *Am J Orthod Dentofacial Orthop* 2006; 130(6): 752-758.
38. Rayne J. The unerupted maxillary canine. *Dent Pract Dent Res* 1969; 19(6): 194-204.
39. Oliver RG, Mannion JE, Robinson JM. Morphology of the maxillary lateral incisor cases of unilateral impaction of maxillary canine. *Br J Orthod* 1989; 16(1): 9-16.