

REVISION DE TEMA REVIEW ARTICLE

TRATAMIENTO ORTODÓNCICO DE MORDIDAS PROFUNDAS¹

ORTHODONTIC TREATMENT OF DEEP BITE¹

BEATRIZ MAGALI CRUZ MORENO,² CARMEN ELENA MUÑOZ GAVIRIA³

RESUMEN. *El adecuado resalte vertical de los incisivos constituye un propósito importante del tratamiento ortodóncico, en relación con el logro de objetivos estéticos (exposición dental) y la obtención de relaciones oclusales funcionales y estables a largo plazo. El desarrollo de un resalte vertical excesivo se denomina mordida profunda y es un hallazgo frecuente en ciertas discrepancias maxilo-mandibulares, como en las maloclusiones clase II división 2 de Angle. La corrección o camuflaje ortodóncico de la mordida profunda, puede lograrse con biomecánicas para extrusión de dientes posteriores, intrusión de dientes anteriores y labialización de incisivos. La elección de la mecánica depende de las características faciales, oclusales y funcionales particulares del paciente. El propósito de esta revisión es sintetizar los aspectos relacionados con el diagnóstico y el manejo ortodóncico de las mordidas profundas.*

Palabras clave: *movimiento dental, maloclusión, extrusión ortodóncica.*

Cruz BM, Muñoz CE. Tratamiento ortodóncico de mordidas profundas. Rev Fac Odontol Univ Antioq 2010; 23(1): 158-173.

ABSTRACT. *Adequate vertical overbite is an important purpose of the orthodontic treatment, in terms of the achievement of esthetic goals (tooth display) as well as functional, stable and long-lasting occlusal relations. Development of excessive vertical overbite is known as deep bite, and it is usually found in some maxillomandibular discrepancies, as in Angle Class II division 2 malocclusions. Deep bite orthodontic correction or camouflage can be achieved by means of biomechanics of posterior teeth extrusion, anterior teeth intrusion, and/or incisors labialization. Choosing the right mechanics depends on the patient's specific facial, occlusal and functional characteristics. The purpose of this review is to summarize the aspects associated to the diagnosis and orthodontic treatment of deep bite.*

Key words: *tooth movement, malocclusion, orthodontic extrusion.*

Cruz BM, Muñoz CE. Orthodontic treatment of deep bite. Rev Fac Odontol Univ Antioq 2010; 23(1): 158-173.

1 Artículo derivado de la actividad académica de la clínica (jueves) de la Especialización Clínica en Ortodoncia, Facultad de Odontología Universidad de Antioquia.

2 Odontóloga, estudiante V semestre de Especialización Clínica en Ortodoncia, Facultad de Odontología Universidad de Antioquia. Medellín, Colombia. Correo electrónico: bmagalicruz@gmail.com.

3 Odontóloga, estudiante V semestre de Especialización Clínica en Ortodoncia, Facultad de Odontología Universidad de Antioquia. Medellín, Colombia. Correo electrónico: cemgtam@yahoo.com.

1 This article stems from the clinical academic activity (Thursday sessions) of the Especialización Clínica en Ortodoncia, at Facultad de Odontología Universidad de Antioquia.

2 Dentist. Student of V semester of the Especialización Clínica en Ortodoncia, at Facultad de Odontología Universidad de Antioquia. Medellín, Colombia. E-mail address: bmagalicruz@gmail.com.

3 Dentist. Student of V semester of the Especialización Clínica en Ortodoncia, at Facultad de Odontología Universidad de Antioquia. Medellín, Colombia. E-mail address: cemgtam@yahoo.com.

INTRODUCCIÓN

La sobremordida vertical, puede definirse como la superposición vertical de los incisivos superiores, respecto a los inferiores y se expresa de acuerdo con el porcentaje de longitud coronal inferior que está cubierta por los superiores; se considera adecuada cuando se encuentra en un rango de 37,9 a 40%. Cuando supera dicho valor, se le denomina mordida profunda.¹⁻³ La presencia de mordida profunda puede predisponer en el paciente al desarrollo de problemas periodontales, funcionales y alteraciones del desarrollo normal de los maxilares (pacientes en crecimiento).^{4,5} Generalmente hace parte de discrepancias maxilomandibulares que comprometen además los planos sagital y transversal; se relaciona con mayor frecuencia con maloclusiones clase II división 2 de Angle y patrón esquelético hipodivergente.^{1,6,7}

El primer paso para el tratamiento adecuado de este tipo de maloclusión es la identificación de su origen, considerando el grado de compromiso dental, esquelético y funcional, de manera que se logre corregir la discrepancia, obteniendo una oclusión funcional, que armonice las características estéticas del paciente y sea estable a largo plazo.

PLAN DE TRATAMIENTO PARA MORDIDAS PROFUNDAS

Uno de los objetivos del tratamiento ortodóncico es establecer el adecuado resalte vertical de los incisivos; lo cual puede ser obtenido con intrusión de incisivos superiores o inferiores, nivelación del plano oclusal funcional, extrusión de dientes posteriores y vestibularización de los dientes anteriores.^{1,8-10}

Los factores que determinan la estrategia de tratamiento son:

1. Etiología. Cada caso presenta una situación única, de manera que el enfoque terapéutico debe responder a la naturaleza del problema y dirigirse tanto como sea posible, hacia el origen de la discrepancia.¹¹⁻¹³ Dado que las alteraciones verticales comúnmente son consecuencia de la discrepancia entre el crecimiento vertical de la rama mandibular y el desarrollo dentoalveolar vertical, es indispensable identificar si la mordida profunda es consecuencia del exceso vertical de la rama mandibular, de la falta de desarrollo dentoalveolar vertical de los dientes posteriores, del exceso de desarrollo dentoalveolar vertical de los dientes anteriores, de la alteración en la inclinación de los incisivos o una combinación de las anteriores.^{4,8,14}

INTRODUCTION

Vertical overbite may be defined as the upper teeth vertically overlapping the lower teeth, and it is expressed by the percentage of lower crown length covered by the upper teeth. It is considered adequate when in a range of 37,9 to 40%; when larger than that, it is called *deep bite*.¹⁻³ The presence of deep bite may predispose the patient to the development of periodontal and functional problems, and to alterations of the maxillaries normal development (in growing patients).^{4,5} Deep bite usually makes part of maxillomandibular discrepancies that also threaten the sagittal and transverse planes; it is more frequently associated to Angle Class II Division 2 malocclusions, and to the hypodivergent skeletal pattern.^{1,6,7}

The first step to the right treatment of this type of malocclusion is identification of its origin, considering dental, skeletal and functional levels of involvement, in order to finally correct the discrepancy, and to obtain a functional occlusion in harmony with the patient's esthetic characteristics and stable in the long term.

DEEP BITE TREATMENT PLAN

One of the objectives of the orthodontic treatment is to establish adequate and normal incisors vertical overbite, which may be obtained by intrusion of upper and lower incisors, leveling of the functional occlusal plane, extrusion of posterior teeth, and/or vestibularization of anterior teeth.^{1,8-10}

The factors that determine the treatment strategy are:

1. Etiology. Each case represents a unique situation; therefore, the therapeutic approach must respond to the nature of the problem and target, as much as possible, the origin of the discrepancy.¹¹⁻¹³ Since vertical alterations are usually the consequence of discrepancies between vertical growth of the mandibular ramus and vertical dentoalveolar development, it is critical to verify whether deep bite is a consequence of vertical excess of the mandibular ramus, lack of vertical dentoalveolar development of the posterior teeth, excess of vertical dentoalveolar development of the anterior teeth, alteration of the incisors inclination, or a combination of all of the above.^{4,8,14}

2. Edad. A pesar de que es difícil predecir los cambios individuales del resalte vertical de los incisivos, a través del tiempo,¹⁵ el estudio de su desarrollo natural indica que este aumenta entre los 9 y 12 años de edad y que a partir de los doce años permanece relativamente estable.¹⁶ La razón, es que la erupción dental condiciona el grado de desarrollo dentoalveolar vertical, de allí que el control vertical de la erupción de los dientes anteriores y posteriores, durante el periodo de dentición mixta, puede ser una estrategia acertada para lograr la corrección temprana y estable de la mordida profunda particularmente en aquellos pacientes que presentan reducción en la altura facial inferior y patrón de rotación mandibular *antihoraria*. De esta forma se evitan mayores alteraciones en el desarrollo tridimensional de los maxilares, debido a que el control vertical anterior o posterior durante el crecimiento, ayuda a mejorar la relación sagital de los maxilares. Adicionalmente, el tratamiento temprano reduce la ejecución de movimientos ortodóncicos verticales que son más difíciles de ejecutar y más inestables en pacientes adultos.^{11, 17}

3. Estética facial. De acuerdo con el paradigma de la estética facial, la planeación del tratamiento de la mordida profunda debe considerar aspectos relacionados con el perfil facial y el patrón esquelético vertical y con la exposición dental.

El perfil facial y el patrón esquelético vertical. En pacientes con perfil cóncavo, patrón esquelético hipodivergente y altura facial anteroinferior reducida, se indican los movimientos extrusivos de dientes posteriores para corregir la mordida profunda, los cuales deben hacerse paulatinamente para propiciar la adecuada adaptación neuromuscular y disminuir el riesgo de recidiva.¹⁸

Entre tanto, los pacientes de perfil convexo, patrón esquelético hiperdivergente, exceso vertical, aumento de la exposición de incisivos en reposo y del espacio interlabial, el tratamiento ortodóncico debe orientarse a la intrusión de los incisivos y al control vertical. De esta manera se evita que se extruyan los dientes posteriores, se incremente la dimensión vertical, se retroposiciona la mandíbula por su rotación en sentido horario y se incremente la distancia interlabial.^{8, 12, 18-20}

La exposición dental. La proyección vertical armónica de los incisivos maxilares es un objetivo primordial del tratamiento ortodóncico, ya que determina que se conserve la adecuada relación labio diente en reposo y en sonrisa de acuerdo con la edad y el sexo del paciente,

2. Age. In spite of the difficulties of predicting individual changes of the incisors vertical overbite through time,¹⁵ the studies on its natural development indicate that it increases between the ages of 9 and 12 years, and it remains relatively stable since the age of 12.¹⁶ The reason is that teeth eruption influences the level of vertical dentoalveolar development. This suggests that vertical control of anterior and posterior teeth eruption during the period of mixed dentition may be an adequate strategy for achieving an early and stable correction of deep bite, especially in patients with lower facial height reduction and counterclockwise mandibular rotation. Proceeding this way prevents significant alterations of the maxillaries' tridimensional development, because anterior or posterior vertical control during growth favors the improvement of the maxillaries' sagittal relationship. Additionally, early treatment reduces the performance of vertical orthodontic movements, which are more difficult to achieve and more unstable in adult patients.^{11, 17}

3. Facial esthetics. According to the facial esthetics paradigm, the deep bite treatment plan must consider some aspects associated to facial profile and vertical skeletal pattern, as well as tooth display.

Facial profile and vertical skeletal pattern. in patients with concave profile, hypodivergent skeletal pattern, and reduced anteroinferior facial height, extrusive movements of the posterior teeth are suggested for deep bite correction. These movements must be done gradually to allow adequate neuromuscular adaptation and to reduce the risk of relapse.¹⁸

Conversely, in patients with convex profile, hyperdivergent skeletal pattern, vertical excess and increased display of the interlabial gap and incisors at rest, the orthodontic treatment must be focused on incisors intrusion and vertical control. Proceeding this way prevents posterior teeth extrusion, vertical dimension growth, backward reposition of the mandible due to its clockwise rotation, and interlabial gap increase.^{8, 12, 18-20}

Tooth display. the harmonious vertical projection of maxillary incisors is a fundamental objective of the orthodontic treatment, as it allows the conservation of an adequate lip-tooth relationship at rest and smile, according to the patient's age and sex,

al tiempo que se mantiene un arco de sonrisa consonante, en el que el borde incisal de los dientes anterosuperiores sigue el contorno del labio inferior. Como principio general se recomienda evitar la corrección de la mordida profunda por intrusión de incisivos superiores y se prefiere su corrección por la intrusión anteroinferior; así se evita reducir la exposición de incisivos superiores en reposo, situación que se verá agravada por la edad. Una excepción a lo anterior es la exposición de incisivos en reposo aumentada y sonrisa gingival causada por exceso dentoalveolar vertical verdadero de los incisivos superiores y labio superior corto.^{18, 19, 21-23}

ESTRATEGIAS DE TRATAMIENTO

1. Extrusión de dientes posteriores

La extrusión de molares es un método utilizado para la corrección de mordidas profundas, ya que se estima que 1 mm de extrusión posterior se puede expresar en 1,5 a 2,5 mm de reducción de la sobremordida vertical anterior.^{18, 24} Este enfoque está indicado para pacientes en crecimiento con altura facial anteroinferior disminuida, hipodivergencia, curva de Spee aumentada, exposición de incisivos en reposo adecuada o disminuida y labios redundantes.

Esta biomecánica también puede plantearse como alternativa de tratamiento en pacientes que ya han terminado el crecimiento, aunque su aplicación en pacientes adultos es limitada, debido a la mayor dificultad para lograr el movimiento extrusivo verdadero de los dientes posteriores y a que la fuerza de los músculos elevadores puede llegar a comprometer la estabilidad.^{18, 24, 25} A pesar de que la cantidad de movimiento extrusivo que se puede lograr es variable y depende en gran medida de la dimensión vertical facial del paciente y su musculatura asociada, algunos autores indican que puede ser entre 1,47-2,8 mm.^{8, 26, 27}

Cuando se utiliza en pacientes con potencial de crecimiento, la extrusión posterior, implica el uso de planos anteriores de mordida, que controlan la erupción de los dientes anteriores, mientras proveen el espacio para la extrusión de los dientes posteriores y de esta manera el crecimiento de la rama mandibular y la rotación mandibular en sentido horario, lo cual favorece la nivelación de la curva de Spee y el aumento de la altura facial inferior. A estos cambios se les ha denominado *intrusión relativa*^{5, 9, 10, 19} (figura 1).

keeping at the same time a consonant smile arch, where the anterosuperior teeth incisal edge follows the lower lip contour. As a general principle, it is often recommended to avoid deep bite correction by intrusion of the upper incisors, with preference for anteroinferior intrusion; this prevents reduction of the upper incisors display at rest—a situation that will be aggravated with age—. An exception to this is the increased display of incisors at rest and gingival smile, caused by true vertical dentoalveolar excess of the upper incisors and/or by a short upper lip.^{18, 19, 21-23}

TREATMENT STRATEGIES

1. Extrusion of posterior teeth

One of the methods used for deep bite correction is molar extrusion, as it is considered that 1 mm of posterior extrusion may be expressed in 1,5 to 2,5 mm of anterior vertical overbite reduction.^{18, 24} This approach is indicated for growing patients with reduced anteroinferior facial height, hypodivergency, increased Spee's curvature, adequate or decreased display of incisors at rest, and redundant lips.

This biomechanics may also be considered as an alternative for patients who have stopped growing, although its application in adult patients is limited, due to the greater difficulty of achieving a true extrusive movement of posterior teeth, and because the strength of levator muscles may threaten stability.^{18, 24, 25}

Even though the amount of extrusive movement that may be achieved is variable and greatly depends on the patient's facial vertical dimension and its associated musculature, some authors point out that it may be between 1,47 and 2,8 mm.^{8, 26, 27}

When used in patients with potential growth, posterior extrusion implies the use of anterior bite planes, which control eruption of anterior teeth while providing space for posterior teeth extrusion and thus for mandibular ramus growth, as well as clockwise mandibular rotation, a situation that favors leveling of the curve of Spee and increase of inferior facial height. These changes have been named *relative intrusion*.^{5, 9, 10, 19} (figure 1).

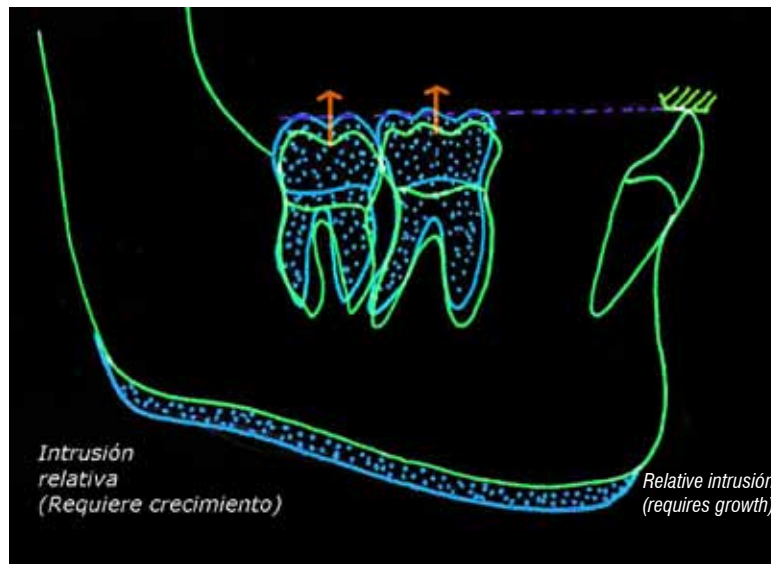


Figura 1. Intrusión relativa en pacientes en crecimiento

Figure 1. Relative intrusion in growing patients

En dentición permanente, la mordida profunda y la curva de Spee pronunciada también pueden corregirse por extrusión de dientes posteriores. Para esto es necesario utilizar fuerzas que superen los 100 g por lado, mediante el uso de elásticos intermaxilares, arcos de curva reversa o arcos de extrusión. Adicionalmente puede ser útil incluir el uso de planos de mordida anterior con el propósito de desocluir el segmento posterior y facilitar la extrusión.^{2, 11, 28}

El tipo de movimiento extrusivo posterior ha sido clasificado por Burstone como: tipo I cuando se acompaña de rotación antihoraria del segmento posterior (por ejemplo cuando se requiere nivelar una curva de Spee profunda) y tipo II cuando el movimiento de los segmentos posteriores es completamente paralelo.¹¹

El movimiento extrusivo tipo I se puede lograr por medio de dos mecánicas ortodóncicas:

- **Arcos rectos continuos o arcos de curva inversa inferior y curva acentuada superior.** El resultado de las mecánicas continuas es la intrusión relativa por una combinación de extrusión de dientes posteriores y vestibularización de los dientes anteriores aun cuando los arcos sean cinchados.^{1, 11, 17, 29} La cantidad de vestibularización es proporcional a la magnitud de la fuerza intrusiva²⁸ (figuras 2 y 3).

In permanent dentition, deep bite and a pronounced curve of Spee may also be corrected by posterior teeth extrusion. It is then necessary to use forces over 100 gr on each side, by using intermaxillary elastics, reverse curve arches or extrusion arches. Additionally, it may be useful to include anterior bite planes in order to unblock the posterior segment and facilitate extrusion.^{2, 11, 28}

Posterior extrusive movements have been classified by Burstone like this: Type I when combined with counterclockwise rotation of the posterior segment (for example, when it is necessary to level a pronounced Curve of Spee) and Type II when the movement of posterior segments is completely parallel.¹¹

The extrusive movement Type I may be achieved by means of two orthodontic mechanics:

- **Continuous straight arches or arches with inferior inverse curve and superior accentuated curve.** The result of continuous procedures is relative intrusion by a combination of posterior teeth extrusion and anterior teeth vestibularization, even if the arches are cinched.^{1, 11, 17, 29} The amount of vestibularization is proportional to the magnitude of the intrusive force²⁸ (figures 2 and 3).

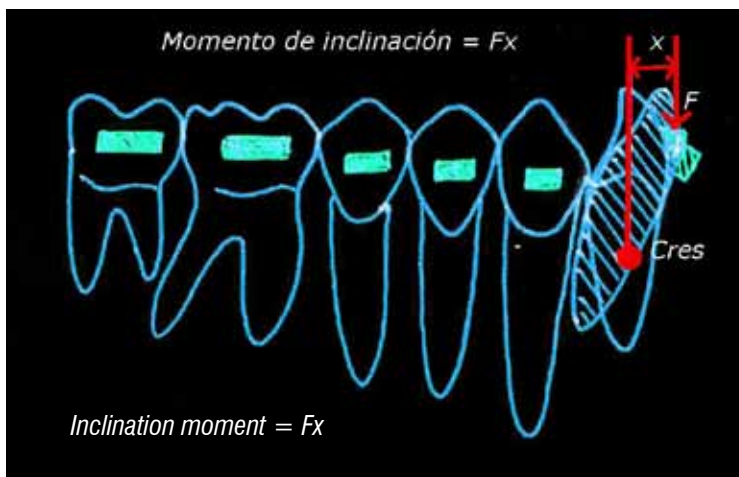


Figura 2. Extrusión de dientes posteriores con arco continuo (intrusión relativa.) La inclinación de los incisivos depende de la magnitud de la fuerza intrusiva y su punto de aplicación

Figure 2. Extrusion of posterior teeth with a continuous arch (Relative intrusion). Incisors inclination depends on the magnitude of the intrusive force and its point of application

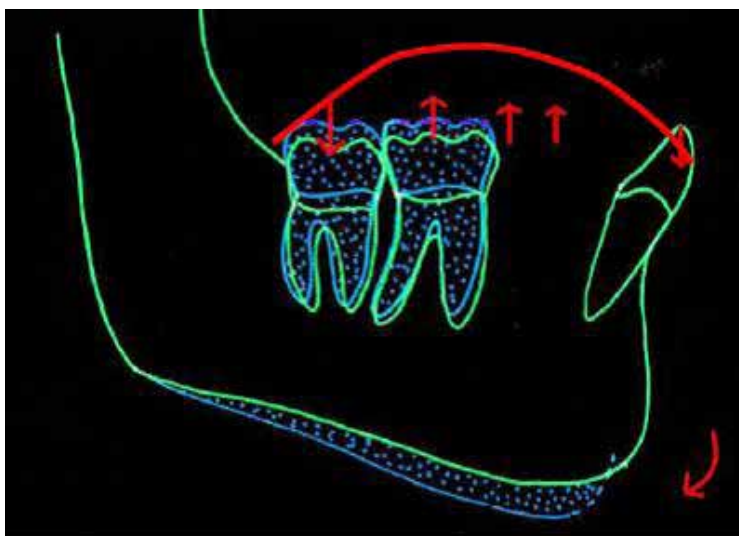


Figura 3. Curva reversa inferior para extrusión de dientes posteriores. La intrusión relativa se produce por rotación mandibular horaria debido a la extrusión de los segmentos posteriores

Figure 3. Inferior reverse curve for extrusion of posterior teeth. Relative intrusion is produced by clockwise mandibular rotation due to the extrusion of posterior segments

- **Arcos de extrusión.** Cuando se requiere solo extrusión posterior se debe utilizar una biomecánica que minimice la inclinación de incisivos durante la extrusión posterior. Lo anterior se puede lograr con arcos de extrusión; cuya configuración es igual a la de los arcos de intrusión, pero a diferencia de estos, los arcos de extrusión entregan fuerzas mayores y por lo general se fabrican en acero^{11, 27, 30-32} (figura 4).
- **Extrusion arches.** When only posterior extrusion is required, a biomechanics that minimizes incisors inclination during posterior extrusion must be used. This might be achieved with extrusion arches, which construction is identical to the intrusion ones, but offer greater forces and are usually made of steel.^{11, 27, 30-32} (figure 4).

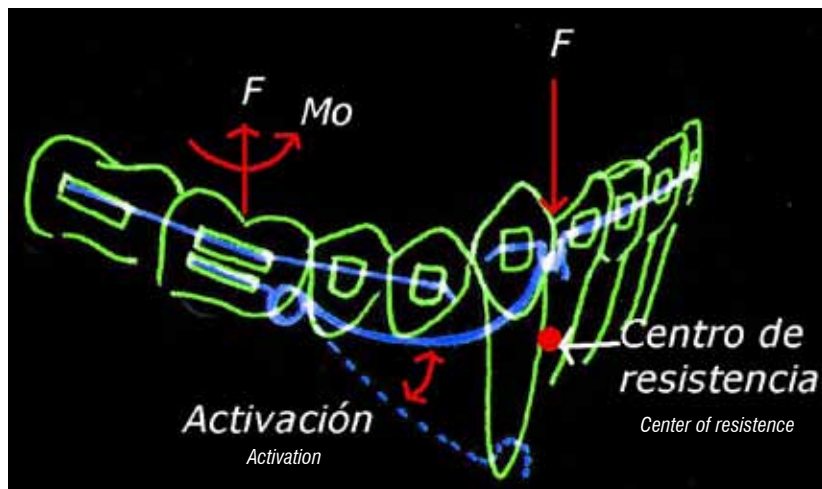


Figura 4. Extrusión de dientes posteriores con arco de extrusión de 3 piezas. La mecánica de arco segmentado tiende a producir extrusión posterior por el momento que se genera en el sistema, el cual es en sentido antihorario. La aplicación de la fuerza intrusiva anterior del centro de resistencia del segmento anterior minimiza la inclinación de incisivos

Figure 4. Extrusion of posterior teeth with a continuous arch of 3 pieces. The segmented arch procedure tends to produce posterior extrusion due to the moment generated in the system, which has a clockwise direction. Application of an anterior intrusive force from the anterior segment's resistance center minimizes incisors inclination

De otro lado, el movimiento extrusivo tipo II solo puede obtenerse con el uso de elásticos intermaxilares verticales, o en el arco superior, combinando los arcos de extrusión con la tracción extraoral cervical (baja); en esta situación se debe utilizar una tracción de brazo largo y elevado de manera que la línea de acción de la fuerza pase por detrás del centro de resistencia del segmento posterior y genere un momento en sentido opuesto al que produce el arco de extrusión, así el vector vertical de la tracción y del arco extrusivo causan la extrusión paralela de los dientes posteriores.

2. Vestibularización de dientes anteriores

La vestibularización es una alternativa que puede resultar efectiva para la corrección de mordidas profundas leves o moderadas de origen dental, en las cuales existe retroinclinación de los dientes anteriores como el caso de la maloclusión clase II división 2. En esta situación la vestibularización de los incisivos reduce la sobremordida, trasladando el punto de contacto hacia incisal.^{1, 5, 33} Cuando se reduce el resalte vertical por vestibularización, debe conservarse la posición de los incisivos y el ángulo interincisal en límites que permitan el equilibrio de los músculos periorales y la lengua, de manera que no se comprometa la estabilidad de los movimientos.²

On the other hand, the extrusive movement Type II may only be obtained by means of vertical intermaxillary elastics (or in the superior arch), combining extrusion arches with cervical (lower) extra-oral traction. In this situation, long and elevated lever-arm traction must be used so that the force's line of action goes behind the center of resistance of the posterior segment, producing a moment in the opposite direction to the one produced by the extrusion arch; this way, the traction's vertical vector and the extrusive arch produce parallel extrusion of the posterior teeth.

2. Vestibularization of anterior teeth

Vestibularization is an option that may result effective for the correction of mild to moderate deep bite with dental origin and with retroinclinación of anterior teeth, as in the case of Class II division 2 malocclusion. In this case, incisor vestibularization reduces overbite, moving the contact point towards incisal.^{1, 5, 33} When vertical overbite is reduced by vestibularization, the incisors' position and the interincisal angle must be kept at limits that allow balance of perioral muscles and the tongue, so that movement stability would not be threaten.²

3. Intrusión de dientes anteriores

La corrección ortodóncica de la mordida profunda dentoalveolar por medio de la intrusión de incisivos superiores y inferiores, está indicada cuando existe una verdadera sobreerupción de los incisivos en pacientes con aumento de la dimensión vertical, exposición excesiva de incisivos en reposo, sonrisa gingival o espacio interlabial aumentado, es decir que supere los 4 mm.^{5, 19}

La intrusión verdadera se define como el movimiento apical a través del centro geométrico de las raíces respecto al plano oclusal.¹⁹ Aunque la intrusión es el movimiento indicado para corregir la mordida profunda asociada a sobreerupción de los incisivos, producir intrusión verdadera y calcular la cantidad de movimiento intrusivo logrado resulta difícil, ya que frecuentemente se obtiene solo intrusión relativa.¹² Lo anterior se explica por la dificultad para aplicar una fuerza vertical intrusiva que pase a través del centro de resistencia de los incisivos y produzca su movimiento apical en cuerpo⁹ (figura 5).

Diferentes estudios reportan que la intrusión de los incisivos puede ser más eficiente cuando se utilizan técnicas de arco segmentado. En ese sentido, los resultados del metaanálisis publicado por Ng J en 2005, indican que la cantidad de intrusión posible en los incisivos superiores es de 1,5 mm aproximadamente y en los inferiores de 1,9 mm utilizando técnicas segmentadas.¹² Adicionalmente, otros estudios indican que es posible lograr hasta 3 mm de intrusión.^{24, 29, 34, 35}

3. Intrusion of anterior teeth

Orthodontic correction of dentoalveolar deep bite by intrusion of the lower and/or upper incisors is indicated for cases presenting true overeruption of the incisors in patients with vertical dimension increase, excessive display of incisors at rest, gingival smile, or increased interlabial gap, it is, greater than 4 mm.^{5, 19}

True intrusion is defined as the apical movement through the roots' geometric center in relation to the occlusal plane.¹⁹ Even though intrusion is the adequate movement for correction of the deep bite associated with incisors overeruption, it is difficult to produce true intrusion and to calculate the amount of intrusive movement achieved, as only relative intrusion is usually obtained.¹² This is explained by the difficulty of applying a vertical intrusive force that would pass through the incisors' center of resistance and would produce its complete apical movement⁹ (figure 5).

Various studies have reported that intrusion of the incisors may be more efficient when using segmented arch techniques. Similarly, results of the meta-analysis published by Ng J in 2005 indicate that when using segmented techniques the possible amount of intrusion in the upper incisors is approximately 1,5 mm, and 1,9 mm in the lower ones.¹² Moreover, other studies point out that it is possible to achieve up to 3 mm of intrusion.^{24, 29, 34, 35}

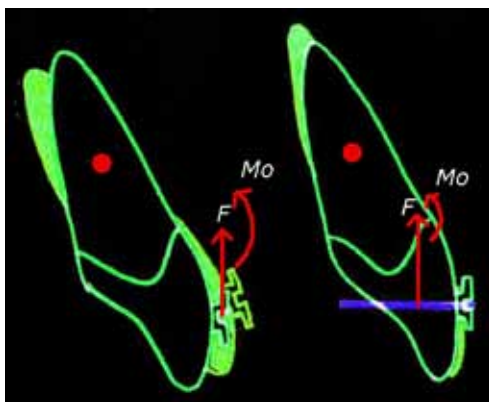


Figura 5. Intrusión relativa de incisivos. A) La aplicación de la fuerza intrusiva por vestibular del Crest produce la inclinación de los incisivos, B) al desplazar el punto de aplicación más cerca al centro de resistencia la tendencia a la inclinación vestibular se reduce

Figure 5. Relative intrusion of the incisors. A) Application of the intrusive force by vestibular of the Crest produces incisors inclination. B) When moving the point of application closer to the center of resistance, the tendency to vestibular inclination is reduced

La mecánica ortodónica con arcos segmentados, propone una alternativa ventajosa para la intrusión de los dientes anteriores, frente a las técnicas de arco recto, con las cuales se puede producir mayor inclinación de los incisivos e inestabilidad en los resultados.¹⁹

Diferentes técnicas segmentadas para la intrusión anterior que utilizan arcos auxiliares han sido descritas por autores como, Ricketts, Begg, Greig y Burstone desde los años 50. En todos los casos los arcos auxiliares incorporan dobleces de inclinación coronal distal a los molares, ejerciendo así una fuerza intrusiva sobre los incisivos.^{13, 19, 30, 31} En general, estos autores plantean que la principal ventaja del arco de intrusión es que permite predecir la dirección y magnitud de las fuerzas sobre los dientes y sus efectos en las áreas de acción y reacción.¹⁹

Desde su popularización durante los años 70, el arco utilitario descrito por Ricketts y sus posteriores modificaciones se han utilizado de manera efectiva en la corrección de mordidas profundas y nivelación de curvas de Spee. El diseño original de Ricketts se elabora en acero inoxidable, incorpora un bypass de premolares y es activado con un doblez de inclinación distal de la corona (tip-back) sobre los molares. La diferencia con los sistemas de intrusión estáticamente determinados es que el arco utilitario de Ricketts se ajusta dentro de la ranura de los brackets incorporando torques que pueden alterar la expresión de la fuerza vertical y aumentar la inclinación de los incisivos³⁶ (figura 6).

The orthodontic procedure with segmented arches offers an advantageous alternative for intrusion of the anterior teeth, in comparison to the straight arch techniques, which may produce greater inclination of the incisors, as well as instability of the results.¹⁹

Different segmental techniques for anterior intrusion using auxiliary arches have been described by authors like Ricketts, Begg, Greig, and Burstone since the 1950s. In all of the cases, the auxiliary arches incorporate bends of crown inclination distal to the molars, thus exerting an intrusive force on the incisors.^{13, 19, 30, 31} In general, these authors suggest that the principal advantage of the intrusion arch is that it allows predicting the direction and magnitude of the forces on the teeth and their effects in the areas of action and reaction.¹⁹

Since the 1970s, when it started to become popular, the utility arch described by Ricketts and its subsequent modifications have been used as an effective method of deep bite correction and Spee's curvature leveling. Ricketts' original design is made of stainless steel, it incorporates a bypass of premolars, and it is activated with a bend of distal inclination of crown (tip-back) over the molars. The difference with statically-determined intrusion systems is that Ricketts' utility arch is adjusted inside the brackets slots, incorporating torques that may alter the expression of the vertical force and increase inclination of the incisors³⁶ (figure 6).

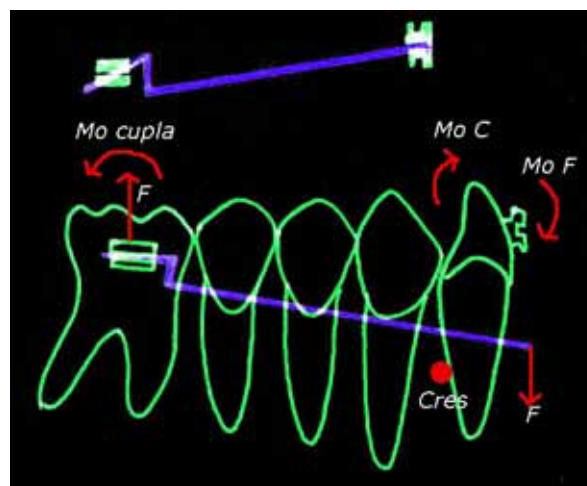


Figura 6. Arco utilitario de intrusión de Ricketts

Figure 6. Ricketts' utility intrusion arch

SISTEMAS DE INTRUSIÓN ESTÁTICAMENTE DETERMINADOS

Los sistemas de intrusión con técnicas segmentadas constan de tres elementos: 1) unidad de anclaje posterior, que incluye los molares y premolares. Una vez los segmentos posteriores han sido alineados, se estabilizan con arcos pesados y se consolidan como una unidad de anclaje. Adicionalmente se pueden utilizar barras transpalatinas, arcos linguales como parte del anclaje o fuerzas extraorales; 2) segmento anterior conformado por los dientes a intruir, y 3) arco auxiliar de intrusión.¹⁹

Los arcos de intrusión se elaboran en alambres rectangulares de acero o de TMA. Este último permite hacer un diseño más sencillo y tiene mayor rango de trabajo gracias a su curva carga/deflexión más baja en comparación con el acero.¹⁸ El diseño del arco de intrusión incluye dobleces de inclinación distal de la corona (tip-back) y dobleces, en mesial de los molares (aproximadamente a 2 mm del tubo auxiliar) para ser preactivados con un ángulo de 40-45°. Con la preactivación, el arco insertado en los tubos permanece pasivo en la parte anterior a nivel del fondo del surco; la activación ocurre cuando el arco se une al segmento anterior, aplicando una fuerza intrusiva (figura 7).

STATICALLY-DETERMINED SYSTEMS OF INTRUSION

The systems of intrusion with segmented techniques consist of three elements: 1) Unit of posterior anchorage, which includes molars and premolars. Once the posterior segments have been aligned, they are stabilized with heavy arches and consolidated as a unit of anchorage. Transpalatal bars and lingual arches may also be used as part of anchorage or as extra-oral forces. 2) Anterior segment, consisting of the teeth to be intruded, and 3) auxiliary intrusion arch.¹⁹

Intrusion arches are made of rectangular wires of steel or TMA. The latter allows elaboration of a simpler design and offers a greater working range thanks to its low load/deflection rate in comparison to steel.¹⁸ Design of the intrusion arch includes bends of inclination distal to the crown (tip-back) and mesial to the molars (approximately 2 mm from the auxiliary tube) to be pre-activated with an angle of 40-45°. With pre-activation, the arch inserted in the tubes remains passive at the anterior section at the level of the bottom of the sulcus; activation occurs when the arch is attached to the anterior segment, applying an intrusive force (figure 7).

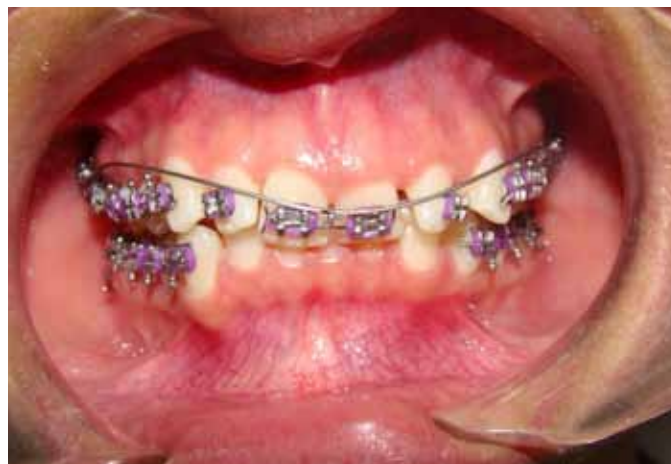

Figura 7. Arco de intrusión estáticamente determinado activo en una paciente con mordida profunda; se incluyeron solo los incisivos centrales debido a que estos se encontraban más extruidos que los incisivos laterales y así lograr la nivelación de los incisivos superiores

Figure 7. An active statically-determined intrusion arch in a patient with deep bite. Only the central incisors were included because they were more extruded than lateral ones, thus seeking the leveling of the upper incisors

Teniendo en cuenta que el arco de intrusión no se ubica directamente en las ranuras de los brackets, sino que aplica la fuerza en un punto específico de segmento anterior, los arcos de intrusión se consideran sistemas estáticamente determinados, ya que proporcionan mayor control sobre la magnitud y dirección de las fuerzas aplicadas.

Una condición necesaria para hacer la intrusión del segmento anterior, es que los dientes se encuentren alineados y nivelados; sin embargo, cuando los incisivos no se encuentran nivelados y se requiere intrusión, se debe aplicar la fuerza intrusiva selectivamente, solo sobre los dientes más extruidos hasta alcanzar la nivelación.^{11, 19}

El sistema biomecánico de intrusión estáticamente determinado propone varios principios para el control del movimiento:^{1, 11, 19}

- Usar fuerza constante de magnitud leve: La intrusión es más eficiente al utilizar fuerzas constantes de baja magnitud, esto se logra utilizando arcos con un nivel de carga/deflexión bajo. Si la magnitud de la fuerza es alta, puede aumentar la tasa de reabsorción radicular y los efectos de reacción en el área de anclaje; es decir la tendencia a extruir los dientes posteriores alterando el plano oclusal y constricción del arco maxilar.³⁶ Si se utiliza como unidad de anclaje solo el molar, la reacción indeseada se manifiesta en inclinación de la corona hacia distal. La magnitud de las fuerzas recomendadas para la intrusión se encuentran especificadas en la tabla 1.

Tabla 1. Magnitud de fuerza necesaria para producir intrusión

Diente	Magnitud de la fuerza
Incisivo central superior	12-15 g
Incisivo lateral superior	8-10 g
Cuatro incisivos superiores	35-50 g
Canino superior	25 g
Incisivo inferior	8 -10 g
Canino inferior	25 g
Cuatro incisivos inferiores	30-40 g

Fuente: Nanda. 2007

La constancia de la fuerza es determinante en la eficiencia del movimiento intrusivo y depende del rango de trabajo del sistema, es decir, deben utilizarse sistemas con una curva carga/deflexión baja, ya que estos entregan menos fuerza por milímetro de desactivación y por lo tanto requieren menor activación.^{2, 13, 18, 19}

Given that intrusion arches are not directly placed in the bracket slots, but apply their force at a specific point of the anterior segment, they are considered statically-determined systems, as they offer a greater control on the magnitude and direction of the applied forces.

A necessary condition for intrusion of the anterior segment is the teeth being aligned and leveled; nevertheless, when the incisors are not leveled and intrusion is required, the intrusive force must be applied selectively, only on the most extruded teeth, until leveling is achieved.^{11, 19}

The statically-determined biomechanical intrusion system suggests several principles of movement control:^{1, 11, 19}

- Use constant forces with low magnitude: Intrusion is more efficient when using constant forces of lower magnitude; this can be achieved by using arches with low load-deflection rates. If the force magnitude is high, it may increase the rate of radicular resorption, as well as the effects of reaction in the anchorage area, it is, the tendency to extrude the posterior teeth altering the occlusal plane and constricting the maxillary arch.³⁶ If the molar is used as the only anchorage unit, the unwanted reaction will be manifested as distal crown inclination. Recommended force magnitudes for intrusion are listed in Table 1.

Table 1. Force magnitudes required to produce intrusion

Tooth	Force magnitude
Upper central incisor	12-15 g
Upper lateral incisor	8-10 g
Four upper incisors	35-50 g
Upper canine	25 g
Lower incisor	8-10 g
Lower canine	25 g
Four lower incisors	30-40 g

Taken from Nanda 2007.¹

Force steadiness is decisive for the efficiency of the intrusive movement and it depends on the system's rank of work; this means that systems with a low load-deflection rate must be used, as they provide less force per millimeter of deactivation, and therefore require less activation.^{2, 13, 18, 19}

Con relación a la magnitud de la fuerza un estudio comparativo entre el arco de intrusión de Burstone y el arco utilitario de Rickkets, concluyó que los arcos activados con un tip-back de 45° generaban fuerzas en los niveles fisiológicos y que los arcos de Burstone en TMA (0,017 x 0,025) producían menor fuerza y menor momento anterior que los arcos utilitarios fabricados con la misma aleación y dimensiones.^{37, 38}

- Usar puntos de contacto en la región anterior.
- Controlar la reacción utilizando unidades anclaje en la zona posterior.
- Seleccionar el punto de aplicación de la fuerza con respecto al centro de resistencia de los dientes que ser intruidos: cuando se trata de los cuatro incisivos el centro de resistencia está ubicado hacia distal del incisivo lateral. Es recomendable hacer la intrusión del canino de manera individual, con cantilever, ya que su movimiento requiere aumento de la magnitud la fuerza. Aunque teóricamente las fuerzas de intrusión que pasan a través del centro de resistencia de los incisivos, producirán intrusión, sin ningún cambio en la inclinación axial del diente; clínicamente el control preciso de la aplicación de la fuerza y su movimiento resultante, son bastante complejos. La razón es la variabilidad individual determinada por factores como la anatomía y la longitud radicular, la proporción corona clínica/raíz, el soporte periodontal y la inclinación axial del diente. De esta manera la relación espacial entre el punto de aplicación de la fuerza y el centro de resistencia puede cambiar según la inclinación hacia vestibular o lingual de los incisivos.¹¹

SISTEMAS DE INTRUSIÓN CON MINIIMPLANTES

El uso de miniimplantes como anclaje para hacer movimientos intrusivos, permite controlar los efectos colaterales sobre el anclaje que se produce en las mecánicas de arco continuo y arco segmentado.^{39, 40}

Ventajas adicionales del uso de miniimplantes como anclaje es que su instalación y remoción es sencilla y no requiere procedimientos quirúrgicos, se pueden cargar inmediatamente, la cooperación del paciente se limita al adecuado control de placa^{40, 41} y la utilización de fuerzas ligeras y continuas con mecánicas de intrusión segmentada con miniimplantes ha mostrado una tasa de reabsorción apical baja (0,5-0,6 mm).^{42, 43}

Regarding force magnitude, a comparative study between Burstone's intrusion arch and Rickkets' utility arch found out that arches activated with a tipback of 45° generate forces at the physiological levels, while Burstone's arches made of TMA (0,017 x 0,025) produce less force and less anterior moment than the utility arches made with the same alloy and dimensions^{37, 38}

- Use contact points at the anterior region.
- Control reaction using anchorage units at the posterior region.
- Select the point of force application in relation to the center of resistance of the teeth to be intruded: In the case of the four incisors, the center of resistance is located distal to the lateral incisor. It is recommended to make canine intrusion individually, with a cantilever, because moving it requires increasing the force magnitude. Theoretically, intrusion forces going through the incisors' center of resistance would produce intrusion, without a single change of the tooth's axial inclination, but clinically the exact control of force application and its consequential movement are very complex. This is due to individual variability, which is defined by factors such as radicular anatomy and length, clinical crown/root proportion, periodontal support, and the tooth's axial inclination. This way, the spatial relation between the point of force application and the center of resistance may change according to the incisors inclination towards vestibular or lingual.¹¹

SYSTEMS OF INTRUSION WITH MINI-IMPLANTS

The use of mini-implants as anchorage for producing intrusive movements allows controlling the collateral effects on the anchorage produced by the continuous archwire and segmented archwire techniques.^{39, 40}

Additional advantages of using mini-implants as anchorage include their simple installation and removal, which do not require surgical procedures, and their immediate insertion; also, the patient's cooperation is reduced to adequate plaque control.^{40, 41} Furthermore, application of low and continuous forces when using segmented intrusion techniques with mini-implants has revealed low apical resorption rates (0,5-0,6 mm).^{42, 43}

Dado el uso relativamente reciente de los miniimplantes como anclaje ortodónico, la mayoría de literatura sobre su aplicación consiste en reportes de casos, de esta información se puede extraer que la tasa de intrusión para incisivos es desde 3 hasta 6 mm.⁴⁴⁻⁴⁸

Existen dos mecanismos básicos de intrusión con el uso de miniimplantes:

Anclaje directo. Aplica una fuerza única y directa desde el implante. Dicha fuerza puede ser ejercida con elastómeros o resortes cerrados de NiTi y es efectiva para obtener el movimiento intrusivo.⁴⁹ Sin embargo, este mecanismo produce inclinación no controlada y por lo tanto debe considerarse cuidadosamente la inclinación axial de los incisivos y el posicionamiento deseado del ápice radicular. De acuerdo con lo planteado anteriormente se considera una alternativa útil cuando se desee intruir solo los incisivos y estos se encuentren lingualizados. La ubicación del implante debe ser entre los incisivos centrales, cuando se quiere intruir los incisivos solamente, si se desea intruir los seis dientes anteriores, los miniimplantes se deben ubicar en mesial de los caninos o en distal, si adicionalmente se desea aumentar el vector de retracción cuando se hacen los dos movimientos de manera simultánea.

Anclaje indirecto. La incorporación del implante a la unidad de anclaje, es una estrategia adecuada para mejorar la eficiencia de los arcos de intrusión y de los sistemas de arco continuo al controlar las fuerzas de reacción y sus efectos colaterales. La técnica consiste en la fabricación de un aditamento de alambre (0,016 x 0,022) de acero, que sirva para unir el implante a los dientes de anclaje a manera de férula y se oponga al movimiento extrusivo del anclaje (figura 8).

Due to the relatively new adoption of mini-implants as an orthodontic anchorage technique, most of the literature on its application consists on case reports; based on this information, we can conclude that the intrusion rate for the incisors is between 3 and 6 mm.⁴⁴⁻⁴⁸

There exist two basic mechanisms of intrusion with the use of mini-implants:

Direct anchorage. it applies a direct and unique force from the implant. This force may be supplied with elastomers or NiTi closed springs, and it is effective for achieving intrusive movement.⁴⁹ Nevertheless, this mechanism produces uncontrolled inclination, therefore the incisors' axial inclination, as well as the desired positioning of the radicular apex, must be carefully evaluated. Consequently, it is regarded as a useful alternative when attempting to intrude the incisors only, and when they are lingualized. If only the incisors need to be intruded, the implant must be placed between the central incisors, but if all the six anterior teeth are to be intruded, the mini-implants must be placed mesial to the canines, or distal to them if a retraction vector increase is required by making both movements simultaneously.

Indirect anchorage. incorporating the implant to the anchorage unit is an adequate strategy for improving the efficiency of both the intrusion arch and the continuous arch systems, by controlling the reaction forces and their collateral effects. This technique implies the construction of an accessory of steel wire (0,016 x 0,022) that allows attaching the implant to the teeth of anchorage as a splint, opposing the anchorage's extrusive movement (figure 8).

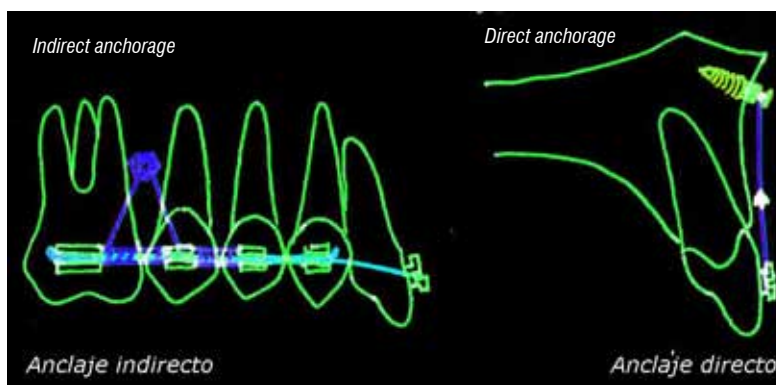


Figura 8. Uso de miniimplantes como anclaje para movimiento intrusivo
Figure 8. Use of mini-implants as anchorage for intrusive movement

CONSIDERACIONES FINALES SOBRE EL MOVIMIENTO INTRUSIVO

De acuerdo con los estudios hechos por Burzin & Nanda la estabilidad de la corrección de la mordida profunda, es mayor cuando se hace intrusión en el arco maxilar, con sistemas estáticamente determinados. Después de una reducción de la sobremordida de 3,5 mm durante el tratamiento, puede esperarse alrededor de 0,8 mm de recidiva (22%). De manera similar, los estudios hechos por Berg, Deck & Sinclair y Simmons coinciden con estos resultados al afirmar que el porcentaje de recidiva es de 20-40%.²⁹ En general, la corrección de la mordida profunda con intrusión de incisivos es más estable que aquellas de nivelación del plano oclusal con extrusión de molares.¹⁰

Como es evidente el riesgo de recidiva es variable y puede aumentar en relación con el grado de proinclinación producido durante el tratamiento, el crecimiento remanente mandibular, el ángulo interincisal, la magnitud de la corrección y la salud periodontal.²⁵ Esta última es un factor importante que puede afectar el control del movimiento intrusivo y su estabilidad; ya que, en primer lugar, el movimiento intrusivo puede implicar el transporte de placa supragingival, hacia el espacio subgingival y en segundo lugar en pacientes que presentan pérdida de soporte periodontal, es posible que la intrusión, mejore la relación de la corona respecto al margen gingival sin que esto signifique, que se mejore la proporción corona/raíz o el nivel de inserción ósea y por lo tanto aumente el riesgo de recidiva y progresión de la enfermedad periodontal.⁵⁰

CONCLUSIONES

- El tratamiento ortodóncico de la mordida profunda involucra la aplicación de tres estrategias: extrusión de dientes posteriores, intrusión verdadera o relativa de los dientes anteriores y vestibularización de incisivos.
- El enfoque de tratamiento debe responder a las necesidades específicas de cada paciente en relación con la estética facial, las relaciones dentoalveolares, el plano oclusal y la relación esquelética.
- La valoración estética de la exposición dental es consideración primordial a la hora de planear la estrategia terapéutica para la corrección de la mordida profunda.

FINAL CONSIDERATIONS ON INTRUSIVE MOVEMENT

According to the studies by Burzin & Nanda, deep bite correction stability increases when intrusion is made at the maxillary arch with statically-determined systems. After an overbite reduction of 3,5 mm during treatment, a relapse of about 0,8 mm (22%) may be expected. Similarly, the studies made by Berg, Deck & Sinclair and Simmons agree with these findings by claiming that the percentage of relapse is about 20-40%.²⁹ In general, deep bite correction with intrusion of the incisors is more stable than the ones that include leveling of the occlusal plane with extrusion of the molars.¹⁰

Evidently, the risk of relapse is variable and may increase depending on the level of proinclination produced during treatment, the remaining mandibular growth, the interincisal angle, the magnitude of the correction, and periodontal health.²⁵ The latter is an important factor that may threaten control of the intrusive movement and its stability because, on the one hand, the intrusive movement may imply transportation of supragingival plaque towards the subgingival zone, and, on the other hand, in patients with periodontal support lost, intrusion might improve the relationship of the crown to the gingival margin, without this meaning improvement of the crown/root proportion at the level of the bony intersection, and therefore the risk of relapse increases and the periodontal disease progresses.⁵⁰

CONCLUSIONS

- Orthodontic treatment of deep bite implies the application of three strategies: Posterior teeth extrusion, anterior teeth true or relative intrusion, and incisors vestibularization.
- The treatment approach must match each patient's specific needs in terms of facial esthetics, dentoalveolar relationships, occlusal plane, and skeletal pattern.
- Esthetic evaluation of tooth display is a critical consideration at the time of planning the therapeutic strategy for deep bite correction.

- La estabilidad de la corrección de la mordida profunda depende del movimiento empleado para la corrección: extrusión, proinclinación o intrusión. En general, los resultados de la mayoría de los estudios muestran cierto grado de recidiva independientemente de la técnica utilizada.

AGRADECIMIENTOS

A la doctora Diana Barbosa, docente del posgrado de Especialización Clínica en Odontología Integral del Adolescente y Ortodoncia por su asesoría y apoyo durante la revisión de tema y elaboración del este artículo.

CORRESPONDENCIA

Beatriz Magali Cruz Moreno
Facultad de Odontología
Universidad de Antioquia
Correo electrónico: bmagalicruz@gmail.com.

- Stability of deep bite correction depends on the movement used during therapy: extrusion, proinclination, or intrusion. In general, the findings of most of the studies reveal certain level of relapse, regardless of the technique used.

ACKNOWLEDGEMENTS

To Doctor Diana Barbosa, professor of the Especialización Clínica en Odontología Integral del Adolescente y Ortodoncia, for her advice and support during the topic review and elaboration of this article.

CORRESPONDING AUTHOR

Beatriz Magali Cruz Moreno
Facultad de Odontología
Universidad de Antioquia
E-mail address: bmagalicruz@gmail.com.

REFERENCIAS / REFERENCES

1. Nanda R, Kuhlberg A. Manejo de la maloclusión de sobremordida profunda. In: Nanda R. Biomecánicas y estética. Amolca: Bogotá; 2007, pp.131-155.
2. Proffit W, Fields H. Ortodoncia contemporánea, teoría y práctica. Madrid: Harcourt; 2001.
3. Dermaut L, De Pau G. Aspectos biomecánicos de la mecánica de Clase II, con especial énfasis en la corrección de la mordida profunda como parte del objetivo de tratamiento. En: Nanda R. Biomecánica en ortodoncia clínica. Buenos Aires: Panamericana; 1998. pp. 79-89.
4. Bjork A. Prediction of mandibular growth rotation. Am J Orthod 1969; 55(6): 585-599.
5. Nanda R. The differential diagnosis and treatment of excessive overbite. Dent Clin North Am 1981; 25(1): 69-84.
6. Karlsen A. Craniofacial characteristics in children with Angle Class II div.2 malocclusion combined with extreme deep bite. Angle Orthod 1994; 64(2): 123-130.
7. Wong R. Combined orthodontic-dentofacial orthopedic treatment of a Class II Division 2 patient with severe deep bite. J Orthod 2002; 29(3): 181-188.
8. Parker C, Nanda R, Currier G. Skeletal and dental changes associated with the treatment of deep bite malocclusion. Am J Orthod Dentofacial Orthop 1995; 107(4): 382-393.
9. Proffit W. The first stage of comprehensive treatment. En Proffit W. Contemporary orthodontics. St Louis: Mosby, 2007. p. 570-576.
10. Al-Buraiki H, Sadowsky C, Schneider B. The effectiveness and long-term stability of overbite correction with incisor intrusion Mechanics. Am J Orthod Dentofacial Orthop 2005; 127: 47-55.
11. Burstone C, Steenbergen E, Hanley K. Deep overbite correction. En Burstone C, Steenbergen E, Hanley K. Modern edgewise mechanics & the segmented arch technique. USA: Ormco Corporation; 1995. p 33-48.
12. Ng J, Major P, Heo G, Flores-Mir C. True incisor intrusion attained during orthodontic treatment: a systematic review and meta-analysis. Am J Orthod Dentofacial Orthop 2005; 128: 212-219.
13. Nanda R, Marsban R y Kuhlberg A. The Connecticut intrusion arch. J Clin Orthod 1998; 32(12): 708-715.
14. Schudy F: The rotation of the mandible resulting from growth; its implications in orthodontic treatment. Angle Orthod 1965; 35: 36-50.
15. Moorrees C, Gron A, Lebet L, Yen P, Fröhlich F. Growth studies of the dentition: A review. Am J Orthod 1969; 55(6): 600-616.
16. Fleming H. Investigation of the vertical overbite during the eruption of the permanent dentition. Angle Orthod 1961; 31: 53-62.
17. Braun S. Biomechanical considerations in the management of vertical dimension. Semin Orthod 2002; 8: 149-154.
18. Nanda R. Correction of deep overbite in adults. Dent Clin North Am 1997; 41(1): 67-87.

19. Burstone CJ. Deep overbite correction by intrusion. *Am J Orthod* 1977; 72(1): 1-22.
20. Levin R. Deep bite treatment in relation to mandibular growth rotation. *Eur J Orthod* 1991; 13(2): 86-94.
21. Burstone C. Lip posture and its significance in treatment planning. *Am J Orthod* 1967; 53(4): 262-284.
22. Zachrisson B. Esthetic factors involved in anterior tooth display and smile: vertical dimension. *J Clin Orthod* 1998; 32(7): 432-445.
23. Lindauer S, Lewis Sh, Shroff B. Overbite Correction and Smile Aesthetics. *Semin Orthod* 2005;11: 62-66.
24. Otto R, Anholm J, Engle G. A comparative analysis of intrusion of incisor teeth achieved in adults and children according to facial type. *Am J Orthod* 1980; 77: 437-446.
25. Burzin J, Nanda R. The stability of deep overbite correction. En: Burstone C, Nanda R. Retention and stability in orthodontics. Philadelphia: Saunders; 1993. p. 61-79.
26. Dahl B, Krogstad O. The effect of a partial bite-raising splint on the inclination of upper and lower front teeth. *Acta Odontol Scand* 1983; 41: 311-314.
27. Bernstein R, Preston Ch, Lampasso J. Leveling the curve of Spee with a continuous archwire technique: A long term cephalometric study. *Am J Orthod Dentofacial Orthop* 2007;131: 363-371
28. Braun S, Hnat W, Johnson B. The curve of spee revisited. *Am J Orthod Dentofacial Orthop* 1996; 110: 206-210.
29. Dake M, Sinclair P. A comparison of the Ricketts and Tweed-type arch leveling techniques. *Am J Orthod Dentofacial Orthop* 1989; 95(1): 72-78.
30. Shroff B, Yoon W, Lindauer S, Burstone C. Simultaneous intrusion and retraction using a three-piece base arch. *Angle Orthod* 1997; 67(6): 455-461.
31. Burstone C. Rationale of the segmented arch. *Am J Orthod* 1962; 48: 805-822.
32. Weiland F, Bantleon HP, Droschl H. Evaluation of continuous arch and segmented arch leveling techniques in adult patients, a clinical study. *Am J Orthod Dentofacial Orthop* 1996; 110: 647-652.
33. Ball J, Hunt N. The effect of Andresen, Harvold, and Begg treatment on overbite and molar eruption. *Eur J Orthod* 1991; 13(1): 53-58.
34. Gottlieb B. The effect of an intrusive base arch on tooth position: a radiographic study. [Tesis]. Farmington: University of Connecticut; 1979.
35. Greig D. Bioprogressive therapy: Overbite reduction with the lower utility arch. *Br J Orthod* 1983; 10: 214-216.
36. Davidovitch M, Rebellato J. Two couple orthodontic appliance system utility arches: two couple intrusion arch. *Semin Orthod* 1995; 1(1): 25-30.
37. Steenbergen E, Burstone J, Prael-Andersen B, Aartman A. The Influence of Force Magnitude on Intrusion of the Maxillary Segment. *Angle Orthod* 2005; 75: 723-729.
38. Sifakakis I, Pandis N, Makou M, Eliades T, Bourauel C. Forces and moments generated with various incisor intrusion systems on maxillary and mandibular anterior teeth. *Angle Orthod* 2009; 79: 928-933.
39. Ohnishi H, Yagi T, Yasuda Y, Takada K. A mini implant for orthodontic anchorage in a deep overbite case. *Angle Orthod* 2005; 75: 393-401.
40. Lee J, Kim J, Park Y, Vanarsdall R. Vertical control: Anterior intrusion. En Lee J, Kim J, Park Y, Vanarsdall R. Applications of orthodontic mini-implants. Chicago: Quintessence 2007. p. 217-226.
41. Papadopoulos M, Tarawneh F. The use of miniscrew implants for temporary skeletal anchorage in orthodontics: A comprehensive review. *Oral Surg Oral Med Oral Pathol Oral Radiol Endod* 2007; 103: e6-e15.
42. Ari-Demirkaya A, Masry M, Erverdi N. Apical root resorption of maxillary first molars after intrusion with zygomatic skeletal anchorage. *Angle Orthod* 2005; 75: 761-765.
43. Carrillo R, Buschang P, Opperman L, Franco P, Rossouw E. Segmental intrusion with mini-screw implant anchorage: A radiographic evaluation. *Am J Orthod Dentofacial Orthop* 2007; 132: 576e1-576e6.
44. Creekmore T, Eklund M. The possibility of skeletal anchorage. *J Clin Orthod* 1983: 266-269.
45. Kanomi R. Mini-Implant for orthodontic anchorage. *J Clin Orthod* 1997; 31(11): 763-767.
46. Deguchi T, Takashi M, Kuroda S, Yabuuchi T, Kamioka H, Yamamoto T. Comparison of the intrusion effects of the maxillary incisors between implant anchorage and J-hook headgear. *Am J Orthod Dentofacial Orthop* 2008; 133: 654-660.
47. Paik C, Woo Y, Boyd R. Treatment of an adult patient with vertical maxillary excess using miniscrew fixation. *J Clin Orthod* 2003; 37: 423-428.
48. Carano A, Velo S, Incurvatti C, Poggio P. Clinical applications of the mini-screw anchorage system (MAS) in the maxillary alveolar bone. *Prog Orthod* 2004; 5: 212-235.
49. Cope J. Temporary anchorage devices in orthodontics: A paradigm shift. *Semin Orthod* 2005; 11: 3-9.
50. Melsen B. Intrusion of incisors in adult patients with marginal bone loss. *Am J Orthod Dentofacial Orthop* 1989; 96: 232-241.