

ORIGINAL ARTICLES DERIVED FROM RESEARCH ARTÍCULOS ORIGINALES DERIVADOS DE INVESTIGACIÓN

MAXILLARY SINUS FLOOR LIFTING USING FREEZE-DRIED HOMOLOGOUS BONE AND TIBIA AUTOLOGOUS BONE: REPORT ON RADIOGRAPHIC AND HISTOLOGICAL RESULTS ¹

ELEVACIÓN DEL PISO DEL SENO MAXILAR USANDO HUESO HOMÓLOGO LIOFILIZADO Y HUESO AUTÓLOGO DE TIBIA: REPORTE DE RESULTADOS RADIOGRÁFICOS E HISTOLÓGICOS ¹

JOSÉ S. DOMÍNGUEZ MEJÍA², OMAR ALBERTO RAMÍREZ ÚSUGA³, YONNY ALEJANDRO BLANDÓN LÓPEZ⁴

ABSTRACT. Introduction: autologous bone grafts for maxillary sinus floor lifting are widely accepted to reconstruct alveolar ridge defects; however, there are donor sites that have not been fully explored and can be valid alternatives for this type of procedures. The objective of this study was to evaluate the behavior of tibia autologous grafts compared with freeze-dried homologous bone in maxillary sinus floor lifting. **Methods:** prospective, controlled, randomized study in 11 patients requiring maxillary sinus elevation. Panoramic radiographs were taken in three different moments (pre-surgery, immediately after surgery, and 6 months post-surgery) in the two groups (tibia and freeze-dried), measuring the alveolar ridge height in the posterior maxilla. Bone biopsies were taken in the grafted area 6 months after the procedure. **Results:** A significant reduction in bone height was found in the group grafted with freeze-dried bone. The group grafted with tibia autologous bone showed greater stability between baseline and 6 months after surgery. The histological sections showed equal conditions between the two groups. **Conclusion:** tibia bone shows greater stability in the evaluated period in terms of the height obtained in maxillary sinus floor lifting procedures, with clinical and histological characteristics suitable for the placement of implants. This study should be complemented with a larger sample to provide more representative results that can be applied to the general population.

Key words: maxillary sinus lifting, biomaterials, autologous bone, freeze-dried bone, tibia graft.

RESUMEN. Introducción: los injertos de hueso autólogo para elevación del piso del seno maxilar son ampliamente aceptados para la reconstrucción de defectos en el reborde alveolar; sin embargo, existen sitios donantes que no han sido debidamente explorados y que pueden representar opciones válidas para este tipo de procedimientos. El objetivo de este estudio consistió en evaluar el comportamiento de los injertos autólogos de tibia, comparados con injertos homólogos de hueso liofilizado en la elevación de seno maxilar. **Métodos:** estudio prospectivo, controlado, aleatorio, que incluyó a 11 pacientes que requerían elevación del seno maxilar. Se tomaron radiografías panorámicas en tres momentos (prequirúrgico, posquirúrgico inmediato y posquirúrgico a 6 meses) en los dos grupos (tibia y liofilizado). En estas se midió la altura del reborde alveolar en el maxilar posterior. Se tomaron biopsias de hueso en la zona injertada 6 meses después del procedimiento. **Resultados:** Se encontró una disminución significativa de la altura ósea en el grupo injertado con hueso liofilizado. El grupo injertado con hueso autólogo de tibia presentó mayor estabilidad entre el periodo de la cirugía y 6 meses después. En los cortes histológicos se evidenció igualdad de condiciones entre ambos grupos. **Conclusión:** el hueso de tibia muestra mayor estabilidad en el periodo investigado, en términos de altura obtenida en procedimientos de elevación de piso del seno maxilar, con características clínicas e histológicas adecuadas para la colocación de implantes. Este estudio debe complementarse con una muestra mayor para aportar resultados más representativos aplicables a la población.

Palabras clave: elevación de seno maxilar, biomateriales, hueso autólogo, hueso liofilizado, injerto de tibia.

Domínguez-Mejía JS, Ramírez-Úsuga OA, Blandón-López YA. Maxillary sinus floor lifting using freeze-dried homologous bone and tibia autologous bone: report on radiographic and histological results [Elevación del piso del seno maxilar usando hueso homólogo liofilizado y hueso autólogo de tibia: reporte de resultados radiográficos e histológicos]. Rev Fac Odontol Univ Antioq 2017; 28(2): 235-260. DOI: 10.17533/udea.rfo.v28n2a1 URL: <http://dx.doi.org/10.17533/udea.rfo.v28n2a1>

- 1 Article derived from the research project conducted as part of two of the co-authors requirement to qualify for the title of Specialist in Oral and Maxillofacial Surgery and Specialist in Comprehensive Dentistry of the Adult with emphasis in Prosthodontics.
- 2 DMD, Oral and Maxillofacial Surgeon, Specialist in Basic Biomedical Sciences, Professor at the School of Dentistry, Universidad de Antioquia, Medellín, Colombia.
- 3 DMD, Oral and Maxillofacial Surgeon, School of Dentistry, Universidad de Antioquia, Medellín, Colombia.
- 4 DMD, Specialist in Comprehensive Dentistry of the Adult with emphasis in Prosthodontics, School of Dentistry, Universidad de Antioquia, Medellín, Colombia.

SUBMITTED: MAY 23/2013-ACCEPTED: SEPTEMBER 15/2015

- 1 Artículo derivado de la investigación realizada como requisito parcial de dos de los coautores para optar al título de Especialista en Cirugía Oral y Maxilofacial y Especialista en Odontología Integral del Adulto con Énfasis en Prosthodontia.
- 2 Odontólogo, Cirujano Oral y Maxilofacial, Especialista en Ciencias Básicas Biomédicas, Profesor de la Facultad de Odontología, Universidad de Antioquia, Medellín, Colombia.
- 3 Odontólogo, Cirujano Oral y Maxilofacial, Facultad de Odontología, Universidad de Antioquia, Medellín, Colombia.
- 4 Odontólogo, Especialista en Odontología Integral del Adulto con Énfasis en Prosthodontia, Facultad de Odontología, Universidad de Antioquia, Medellín, Colombia.

RECIBIDO: MAYO 23/2013-ACEPTADO: SEPTIEMBRE 15/2015

INTRODUCTION

Implants are an essential part in the field of restorative dentistry nowadays, and due to its proven success rate,¹⁻⁵ they have largely replaced traditional treatments; however, to be successful, they need to comply with minimum conditions, the most important of which is the presence of a residual alveolar bone with proper thickness and height. For this reason, the practice of osseointegration has been expanded along with new complementary treatments to facilitate the fulfillment of this condition.⁶⁻¹¹

Two key problems must be overcome in the posterior area of the maxilla: the pneumatization of the maxillary sinus and the reabsorption of the alveolar bone after extraction.^{7, 12} These two phenomena combined lead to a quick and irreversible decrease in the available bone.

The maxillary sinus lifting technique was designed to improve this condition by lifting the sinus floor, increasing the height and amount of available bone, enabling the use of implants for the restoration of this area,^{11, 13} with satisfactory results since its publication nearly two decades ago.¹³⁻¹⁵ However, the literature is not conclusive on the best material to use as a graft. The studies have reported the use of different materials, including autologous bone,^{11, 15-19} homologous bone,²⁰⁻²⁴ xenografts,^{14, 15, 19, 25} and alloplastic materials.^{1, 14, 25, 26} Within these alternative, the autologous bone is the one with the closest to ideal conditions,^{2, 27-29} but due to the disadvantage of a second surgical site donor and the morbidity this entails, the exploration of other alternatives was necessary.

Despite the progress in the search for new materials, the studies with bones other than the autologous ones have failed to overcome the advantages of the latter, so it becomes necessary to study all the possible donor sites, seeking an autologous

INTRODUCCIÓN

Los implantes son parte imprescindible en el campo de la odontología rehabilitadora actual, puesto que, gracias a su demostrada tasa de éxito,¹⁻⁵ han reemplazado en gran medida a los tratamientos tradicionales; sin embargo, para que sean exitosos, necesitan cumplir unas condiciones mínimas, dentro de las cuales la más importante es la presencia de un hueso alveolar residual con altura y espesor adecuado. Por tal razón, al tiempo que se ha expandido la práctica de la oseointegración, se han desarrollado nuevos tratamientos complementarios para facilitar el cumplimiento de dicha condición.⁶⁻¹¹

En el sector posterior del maxilar deben superarse dos problemas claves: la neumatización del seno maxilar y la reabsorción del hueso alveolar después de la extracción.^{7, 12} Estos dos fenómenos combinados hacen que el hueso disponible disminuya en forma rápida e irreversible.

La técnica de elevación de seno maxilar fue diseñada para mejorar esta condición por medio del ascenso del piso, aumentando la altura y la cantidad de hueso disponible, posibilitando así el uso de implantes para la restauración implanto-soportada de esta región,^{11, 13} lo cual ha demostrado resultados satisfactorios desde su publicación hace casi dos décadas.¹³⁻¹⁵ No obstante, la literatura no es concluyente sobre el tipo de material ideal para utilizar como injerto. Los estudios han reportado el uso de diversos materiales, dentro de los cuales podemos citar el hueso autólogo,^{11, 15-19} el hueso homólogo,²⁰⁻²⁴ los xenoinjertos^{14, 15, 19, 25} y los materiales aloplásticos.^{1, 14, 25, 26} Dentro de estas opciones, el hueso autólogo es el que presenta las condiciones más cercanas a las ideales,^{2, 27-29} pero debido a la desventaja de un segundo sitio quirúrgico donante y a la morbilidad que esto acarrea, se hizo necesaria la exploración de las otras opciones.

A pesar de los avances logrados en la búsqueda de nuevos materiales, los estudios con huesos diferentes al autólogo, no han logrado superar las ventajas de este último, por lo que se hace necesario estudiar todos los posibles sitios donantes, buscando la obtención de un

bone with the best possible biomechanical properties and with minimum risks or post-surgery consequences.³⁰⁻³²

Concerning extraoral donor sites, the tibia provides several advantages over the iliac crest, which is currently the most commonly studied; these advantages include faster recovery time and a less traumatic, manageable postoperative period for the patient. In addition, it can be done under local anesthesia, without reducing the quantity or quality of available bone.³²⁻³⁴

The use of tibia bone has not been sufficiently documented. Additional studies are required to show that tibia grafts can provide conditions for optimal bone regeneration, with a manageable postoperative period for patients in terms of pain and inabilities.

The objective of this study is to compare the radiographic and histological behavior of autologous bone extracted from tibia and demineralized freeze-dried homologous bone in the lifting of maxillary sinus, evaluating it in two ways: a) radiographically, by measuring the bone height obtained with both techniques before surgery, immediately after, and six months after surgery, and b) histologically, with bone samples obtained at the time of the insertion of the implant six months after surgery.

MATERIALS AND METHODS

This project was approved by the Research Center and the Ethics Committee of Universidad de Antioquia School of Dentistry. The study complies with the recommendations for biomedical research of the 1964 Declaration of Helsinki of the World Medical Association, as well as the scientific-technological and administrative standards for research in health, Resolution No. 008430 of 1993, issued by the Ministry of Health, in its title II, Chapter 1, on the ethical aspects of research in humans, articles 5, 8, and 11.

hueso autólogo con las mejores características biomecánicas posibles y con el mínimo de riesgos o secuelas posquirúrgicas.³⁰⁻³²

Con respecto a los sitios extraorales para la obtención de hueso, el injerto de tibia presenta varias ventajas frente al de cresta iliaca, que es actualmente el más estudiado; dentro de dichas ventajas podemos destacar un menor tiempo de recuperación y un postoperatorio menos traumático y manejable para el paciente. Además, ofrece la posibilidad de realizarse bajo anestesia local, sin disminuir la cantidad o la calidad de hueso disponible.³²⁻³⁴

En nuestro medio, el uso del hueso de tibia no ha sido documentado. Se requieren estudios que demuestren que su utilización puede brindar condiciones de regeneración ósea óptima, con un postoperatorio manejable para el paciente en términos de dolor e incapacidad.

El objetivo de esta investigación es comparar el comportamiento radiográfico e histológico de hueso autólogo extraído de tibia y de hueso homólogo liofilizado desmineralizado en la elevación de seno maxilar, evaluándolo de dos formas: a) radiográficamente, midiendo la altura ósea obtenida con ambas técnicas antes de la cirugía, inmediatamente después, y a los seis meses posteriores a la cirugía, y b) histológicamente, con muestras de hueso obtenidas al momento de la inserción del implante seis meses después del acto quirúrgico.

MATERIALES Y MÉTODOS

Para el desarrollo del proyecto se contó con la aprobación del Centro de Investigaciones y el Comité de Ética de la Facultad de Odontología de la Universidad de Antioquia. El estudio cumple con las recomendaciones para investigación biomédica de la Declaración de Helsinki, de la Asociación Médica Mundial de 1964 y de las Normas Científico-Técnicas y Administrativas para la Investigación en Salud, Resolución N.º 008430 de 1993, emanada del Ministerio de Salud, en su título II, capítulo 1, sobre los aspectos éticos de la investigación en humanos, artículos 5, 8 y 11.

Between June 2007 and December 2009, 16 patients were surgically intervened in a random manner to perform maxillary sinus elevation before placing implants in the posterior maxillary region. 13 patients had the procedure done on one side of the maxilla and 3 had it on both sides, for a total of 19 operated maxillary sinuses. All patients had diagnosis of dental loss with alveolar ridge atrophy associated with maxillary sinus pneumatization. Cases with remnant alveolar ridge height below 6 mm in upper posterior areas were included, with no exclusion criteria in terms of minimum alveolar height. The following patients were excluded from the sample: smokers with a history of sinus pathology, patients with systemic diseases that could compromise the healing process or with not treatable severe sinus membrane rupture during the initial surgical procedure. Of the 16 patients, 11 were women and 5 men. The average age was 53 years, ranging from 23 to 66 years (Table 1). In 10 maxillary sinuses, the procedure was done using freeze-dried homologous bone as graft material (Banco de huesos y tejidos, Fundación Cosme y Damián. Bogotá, Colombia) (Group 1), and autologous bone extracted from proximal tibia was used as graft in the 9 remaining cases (Group 2). All patients were operated by the same surgeon (JDM) using the technique described by Boyne and James (cited by Mish et al).⁸ Radiographic controls were conducted at three different times by means of panoramic radiography, using equipment of the Universidad de Antioquia School of Dentistry (Orthopantomograf OP100 from Instrumentarium Imaging). The first control was carried out prior to surgery (R1), the second one was made in the first week after sinus floor lifting surgery (R2) and the third was made 6 to 8 months later (R3). All patients were evaluated in the first two times, but at the end, for the third evaluation, 8 of them (4 of each group, all cases of unilateral elevation) did not continue the process (communication with 6 of them was not possible, and 2 left voluntarily), so the final number of evaluated sinuses reduced to

Entre junio de 2007 y diciembre de 2009 fueron intervenidos quirúrgicamente, en forma aleatoria, 16 pacientes para realizar elevación del seno maxilar antes de la colocación de implantes en la zona maxilar posterior. En 13 pacientes se hizo el procedimiento en uno de los lados del maxilar y en 3 se hizo en ambos lados, para un total de 19 senos maxilares intervenidos. Todos los pacientes tenían diagnóstico de pérdida dental con atrofia de reborde alveolar asociada a neumatización del seno maxilar. Se incluyeron casos con altura del reborde alveolar remanente en sectores posterosuperiores por debajo de 6 mm, sin un criterio excluyente de altura alveolar mínima. Fueron excluidos de la muestra los pacientes fumadores, con antecedentes de patología sinusal, con enfermedades sistémicas que pudiesen comprometer el proceso de cicatrización o con ruptura severa no tratable de la membrana sinusal durante el procedimiento quirúrgico inicial. De los 16 pacientes, 11 eran mujeres y 5 hombres. El promedio de edad fue 53 años, con un rango entre los 23 y los 66 años (Tabla 1). En 10 senos maxilares se hizo el procedimiento usando hueso homólogo liofilizado como material de injerto (Banco de huesos y tejidos, Fundación Cosme y Damián. Bogotá, Colombia) (Grupo 1), en los 9 casos restantes se utilizó hueso autólogo extraído de tibia proximal como injerto (Grupo 2). Todos los pacientes fueron operados por el mismo cirujano (JDM) utilizando la técnica descrita por Boyne y James (citado por Mish et al).⁸ Se realizaron controles radiográficos en tres momentos, por medio de radiografía panorámica, utilizando el equipo de la Facultad de Odontología de la Universidad de Antioquia (Orthopantomograf OP100 de la casa Instrumentarium Imaging). El primer control se llevó a cabo antes de la cirugía (R1), el segundo se hizo en la primera semana después de la cirugía de elevación del piso del seno (R2) y el tercero se realizó entre 6 y 8 meses después (R3). Todos los pacientes se evaluaron en los primeros dos momentos, pero al final, en el tercer momento, 8 de ellos (4 de cada grupo, todos ellos casos de elevación unilateral) no continuaron con la investigación (a 6 no fue posible contactarlos y 2 se retiraron en forma voluntaria), de modo que, al final de la investigación, el número de senos evaluados se redujo a

11 (5 patients with unilateral elevation and 3 with bilateral elevation).

Table 1. Histological evaluation. Samples 1 to 6 belong to Group 1; samples 7 to 11 belong to Group 2. The signs + and – mean presence or absence of each of the selected items

Sample	A	B	C	D	E	F	G	H
1	+	-	+	+	+	+	-	-
2	+	+	+	+	+	+	+	-
3	+	+	+	+	-	-	-	-
4	-	-	-	-	+	-	-	+
5	+	+	+	-	+	+	-	+
6	+	-	+	+	+	-	-	-
7	+	-	+	+	+	-	-	-
8	+	-	+	-	+	-	-	-
9	+	-	+	+	+	+	+	+
10	+	-	-	+	-	+	-	-
11	-	-	+	-	+	-	-	-
Group 1	83.3%	50%	83.3%	66.6%	83.3%	50%	16.6%	33.3%
Group 2	80%	0	80%	60%	80%	40%	20%	20%

A: Amorphous eosinophilic material. B: Remnant grafted bone attached to the bone. C: Vital mature bone. D: Granulation tissue. E: Connective tissue. F: Blood vessels. G: Osteoblasts. H: Osteoid tissue. The percentage of samples showing each tissue type was calculated and is included at the bottom of the table.

Radiographic evaluation

Panoramic radiographs were used due to availability and low cost; in addition, a previous study by one of the authors³⁵ showed that this type of radiograph is sensitive and specific enough to be used as a diagnostic tool in the assessment of sinus pathology, with a 95% confidence level compared to CT scans.

The radiographic analysis was performed by two evaluators at two different times, with the same results given the simplicity of the measurement.

All images were digitized for the quantitative analysis of the area of interest using version 3.1 of the AxioVision software. The height of bone

11 (5 pacientes con elevación unilateral y 3 en forma bilateral).

Tabla 1. Evaluación histológica. Las muestras de 1 a 6 pertenecen al grupo 1, y de 7 a 11 pertenecen al grupo 2. Los signos + y – significan presencia y ausencia de cada uno de los ítems seleccionados

Muestra	A	B	C	D	E	F	G	H
1	+	-	+	+	+	+	-	-
2	+	+	+	+	+	+	+	-
3	+	+	+	+	-	-	-	-
4	-	-	-	-	+	-	-	+
5	+	+	+	-	+	+	-	+
6	+	-	+	+	+	-	-	-
7	+	-	+	+	+	-	-	-
8	+	-	+	-	+	-	-	-
9	+	-	+	+	+	+	+	+
10	+	-	-	+	-	+	-	-
11	-	-	+	-	+	-	-	-
Grupo 1	83.3%	50%	83.3%	66.6%	83.3%	50%	16.6%	33.3%
Grupo 2	80%	0	80%	60%	80%	40%	20%	20%

A: Material eosinófilo amorfo. B: Hueso injertado remanente unido al hueso. C: Hueso propio maduro vital. D: Tejido de granulación. E: Tejido conectivo. F: Vasos sanguíneos. G: Osteoblastos. H: Tejido osteoide. Se calculó el porcentaje de muestras en las que se presentó cada tipo de tejido y se reporta en la parte inferior de la tabla.

Evaluación radiográfica

Se utilizó radiografía panorámica por su amplia disponibilidad y bajo costo; además, en una investigación previa de uno de los autores,³⁵ se demuestra que esta es lo suficientemente sensible y específica para ser utilizada como herramienta diagnóstica en la valoración de patología sinusal, con un nivel de confianza del 95%, en comparación con una tomografía computarizada.

El análisis radiográfico fue realizado por dos evaluadores en dos momentos distintos, logrando resultados iguales dada la simplicidad de la medición.

Para realizar el análisis cuantitativo de la zona de interés se digitalizaron todas las imágenes utilizando el programa AxioVision versión 3.1. La altura de hueso

and graft was measured and adjusted according to magnification, using a 25% conversion factor. The initial measures were expressed in pixels and later converted to millimeters, using a millimeter ruler that was scanned with each radiograph. The measurements were taken from the highest point of the alveolar ridge in the region selected to place the implants during the next phase to the point with evidence of radiopacity change in an apical direction inside the maxillary sinus (Figures 1, 2, and 3).

e injerto fue medida y ajustada de acuerdo a la magnificación, usando un factor de conversión de 25%. Las medidas iniciales se expresaron en píxeles y posteriormente fueron convertidas a milímetros, usando como referencia una regla milimetrada que fue digitalizada con cada radiografía. Se tomaron las medidas desde el punto de mayor altura de reborde alveolar en la región donde se planeaba colocar los implantes en la siguiente fase, hasta el punto donde se evidencia el cambio en radiopacidad en sentido apical dentro del seno maxilar (Figuras 1, 2 y 3).

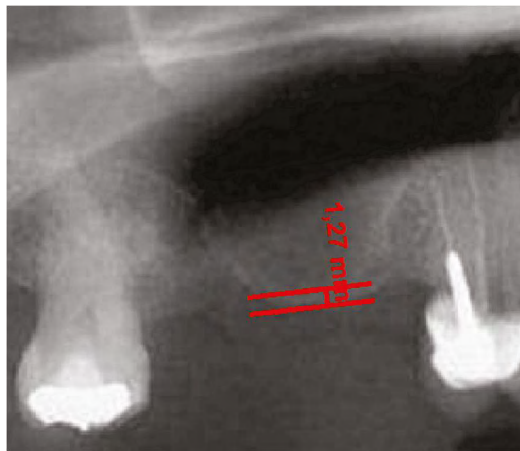


Figure 1. Residual height of the alveolar ridge in the posterior area of the maxillary before the sinus floor elevation procedure

Figura 1. Altura residual del reborde alveolar en zona maxilar posterior antes del procedimiento de elevación de piso del seno maxilar

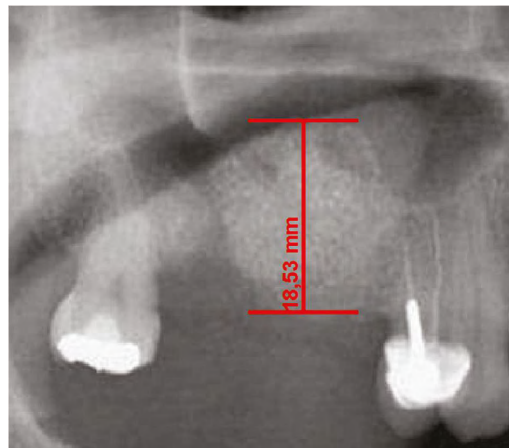


Figure 2. Alveolar ridge height immediately after the surgical procedure on the same patient in Figure 1. Ridge height increased by 17.2 mm.

Figura 2. Altura del reborde alveolar inmediatamente después del procedimiento quirúrgico del mismo paciente de la Figura 1. Se aumentó la altura del reborde en 17,2 mm

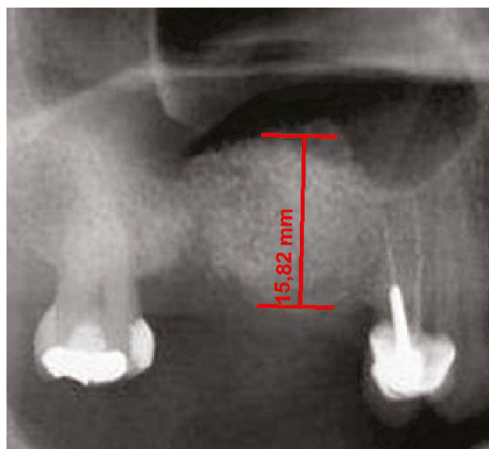


Figure 3. Alveolar ridge height sixth months after surgery on the same patient. Residual height was 15.8 mm.

Figura 3. Altura de reborde alveolar al sexto mes posquirúrgico del mismo paciente. La altura residual fue de 15,8 mm.

Extraction of the tibia graft

Patients were placed in supine position with partial knee flexion for better exposure of the tibia. After preparation of the entire surgical area with iodized soap, the sterile fields were located. The anatomical references were identified on the anterior surface of the proximal portion of the tibia. An oval protrusion called Gerdy's tubercle can be felt between the condyles. Having this reference helps prevent complications involving surface joint of the knee and the head of the fibula, which is also located in this area. Under local anesthesia with two cartridges of the 2% lidocaine with epinephrine 1:80,000 (Roxicaina, Ropsohn Therapeutics. Colombia), an oblique incision of 2-3 cm was done with a #15 blade (Figure 4). The incision was deepened to compromise skin, subcutaneous tissue, the fascia of the iliotibial tract and the periosteum. The proximal portion of the tibia bone was obtained in its cortical surface by means of trepanines of 5 mm in internal diameter by 14 mm in length (Trephine Meisinger T229L, Germany) and bone curettes in the deep area (Figures 5 and 6). A variable amount of medullary bone was extracted, ranging from 2-3 gr (5 cc). In the case of bilateral sinus lifting,

Extracción del injerto de tibia

Los pacientes fueron ubicados en posición supina con flexión parcial de la rodilla para una mejor exposición de la tibia. Después de la preparación de toda el área quirúrgica con jabón yodado, se ubicaron los campos estériles. Se identificaron las referencias anatómicas en la superficie anterior de la porción proximal de la tibia. Entre los cóndilos se puede palpar una protuberancia oval llamada el tubérculo de Gerdy. Tener esta referencia ayuda a evitar complicaciones que involucran la superficie articular de la rodilla o la cabeza del peroné, que también se encuentra en esta zona. Bajo anestesia local, con dos carpules de lidocaína al 2% con epinefrina 1:80.000 (Roxicaina, Ropsohn Therapeutics. Colombia), se hizo una incisión oblicua de 2-3 cm con una hoja de bisturí #15 (Figura 4). La incisión se profundizó para comprometer piel, tejido subcutáneo, la fascia del tracto iliotibial y el periostio. El hueso en la porción proximal de la tibia fue obtenido en su superficie cortical por medio de trepanadores de 5 mm de diámetro interno por 14 mm de longitud (Trepano Meisinger T229L, Germany) y de curetas óseas en la zona profunda (Figuras 5 y 6). Se extrajo una cantidad variable de hueso medular, en un rango entre 2-3 gr (5 cc). En el caso de elevación bilateral de seno,

the amount never exceeded 7 gr. The wound was closed by planes with vicryl 3-0 in the deep part and 6-0 nylon (Ethicon, Johnson & Johnson, USA) in the skin, and this was subdermal to achieve a more aesthetic appearance of the final scar (Figure 7). Drains were not used, and no attempts were made to fill the space on the bone epiphysis with any material.

la cantidad nunca excedió los 7 gr. Se cerró la herida por planos con vicryl 3-0 en la parte profunda y nylon 6-0 (Ethicon, Johnson & Johnson, USA) en la piel, en forma subdérmica, para lograr un aspecto más estético de la cicatriz final (Figura 7). No se utilizaron drenes, ni se intentó llenar el espacio muerto en la epifisis ósea con material alguno.

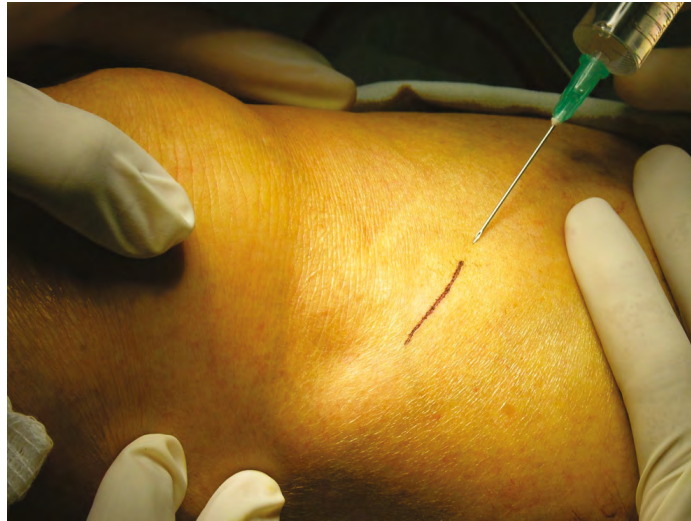

Figure 4. Design of the incision to reach the lateral proximal portion of the tibia prior infiltration of local anesthetic to extract autologous graft.

Figura 4. Diseño de la incisión para el abordaje de la porción proximal lateral de la tibia previo a la infiltración del anestésico local para la extracción de injerto autólogo.

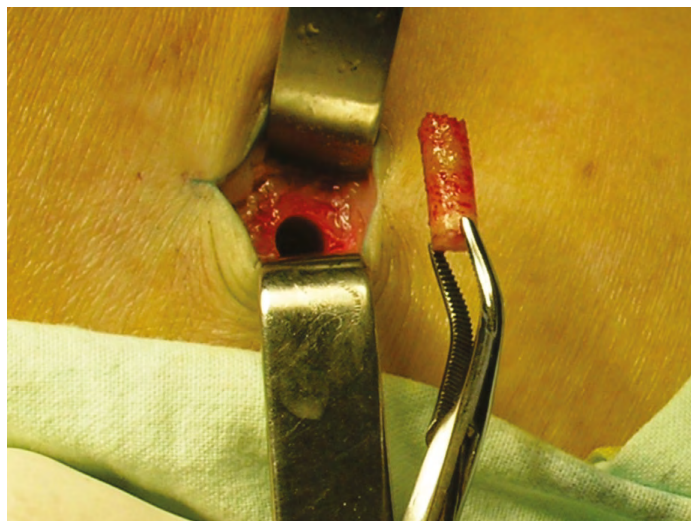


Figure 5. Extraction of autologous graft of tibia with a trephine

Figura 5. Extracción de injerto autólogo de tibia con trépano

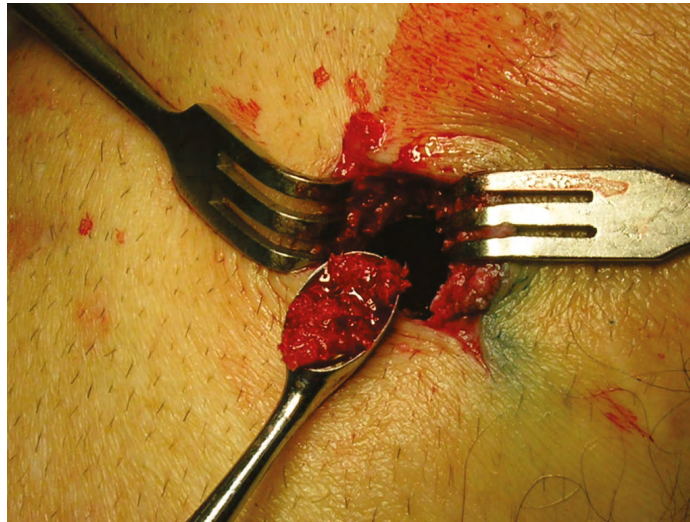


Figure 6. The medullary portion of the tibial epiphysis can also be collected with curettes when a greater amount of bone is required.

Figura 6. La porción medular de la epifisis tibial también puede ser recolectada por medio de curetas, cuando se requiere mayor volumen de hueso.

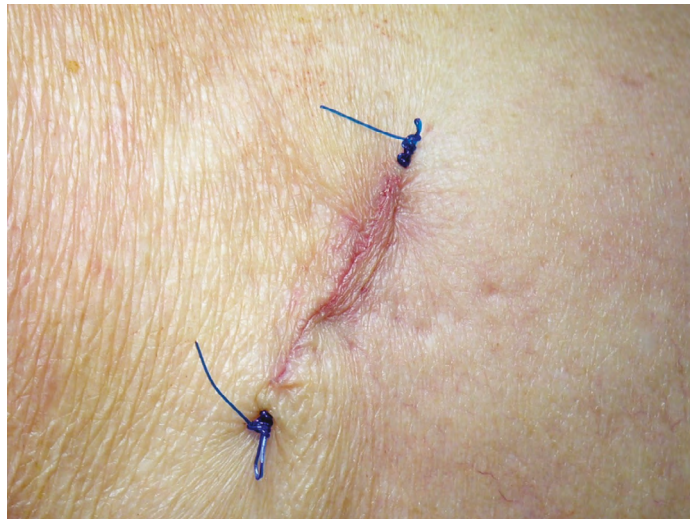

Figure 7. Final aspect of the surgical wound in the skin covering the tibia donor area. Subdermal suture is performed to improve the aesthetic aspect of it.

Figura 7. Aspecto final de la herida quirúrgica en la piel que recubre la zona donante de tibia. Se efectúa sutura subdérmica para mejorar el aspecto estético de la misma.

Sinus lift

All patients were clinically and radiographically evaluated through panoramic radiography to establish the amount of bone atrophy and to discard the cases with obvious sinus pathology. All procedures were performed under local anesthesia with strict sterilization.

Elevación de seno

En todos los pacientes se hizo una evaluación clínica y radiográfica por medio de radiografía panorámica para establecer la cantidad de atrofia ósea y descartar aquellos casos con patología sinusal evidente. Todos los procedimientos se realizaron bajo anestesia local en medios de esterilidad estricta.

Local anesthetic was applied with vasoconstrictor, 2% lidocaine with epinephrine 1: 80,000 in the vestibular and palatal area. A crestal incision was done slightly towards palatal in all the edentulous maxillary ridges on the corresponding side. This was complemented with a relaxing vestibular incision in the anterior limit of the edentulous area, as well as a small distal releasing incision. A flap of total thickness was dissected to expose sufficient height of the lateral surface of the maxillary sinus to perform the procedure in a comfortable and safe manner. Taking into account the measures taken from the panoramic x-ray, the boundaries of the maxillary sinus were established. A rectangular or elliptical bone window with rounded corners was made using round low-speed carbide burs under continuous irrigation. Once the sinus membrane was exposed, the bone window was moved towards the interior of the sinus, with a rotating shaft in the upper horizontal osteotomy, avoiding harm to the sinus membrane.

Using blunt curettes of different angles (External sinus lift control. Meisinger, Germany), the membrane was separated from the bony walls of the maxillary sinus. In the event of rupture measuring less than 3 mm, a resorbable collagen membrane of 30 by 30 mm was used for immediate sealing (Genius, Baumer, Brazil) in order to block communication and prevent serious postoperative complications, continuing the procedure in a conventional way according to the protocol by Testori et al.³⁶

Once the sinus membrane was lifted, the following types of bone graft were used: human demineralized freeze-dried bone in a group of patients, and autologous cortico-medullar tibia bone in a second group of patients. The graft material was first inserted in the posterior region, then medially and finally in the central area (Figure 8). The surgical wound was closed using vicryl Plus 4-0 suture (Ethicon, Johnson & Johnson, USA) by means of simple points in both the vertical incisions and the crestal area. Graft healing was allowed for a period of at least 6 months, and then the implants were

Se aplicó anestesia local con vasoconstrictor, lidocaína al 2% con epinefrina 1:80.000, en la zona vestibular y palatina. Se hizo una incisión crestal, llevada ligeramente hacia palatino en todo el reborde edéntulo maxilar en el lado correspondiente. Se complementó dicho abordaje con una incisión relajante vestibular en el límite anterior de la zona edéntula y una pequeña incisión liberadora distal. Se disecó un colgajo de espesor total hasta exponer suficiente altura de la superficie lateral del seno maxilar para realizar el procedimiento en forma cómoda y segura. Teniendo en cuenta las medidas tomadas a partir de la radiografía panorámica, se establecieron los límites del seno maxilar. Se procedió a realizar una ventana ósea de forma rectangular o elíptica con ángulos redondeados, usando fresas redondas de carburo de baja velocidad bajo irrigación continua. Una vez expuesta la membrana sinusal, se movilizó dicha ventana ósea hacia al interior del seno, teniendo un eje de rotación en la osteotomía horizontal superior, tomando las precauciones para evitar lacerar la membrana sinusal.

Usando curetas romas de diferentes angulaciones (External sinus lift control. Meisinger, Germany), se separó la membrana de las paredes óseas del seno maxilar. En caso de ruptura de esta menor a 3 mm, se procedió inmediatamente a obturarla con una membrana de colágeno reabsorbible de 30 por 30 mm (Genius, Baumer, Brazil), con el fin de sellar la comunicación y evitar complicaciones posoperatorias graves, y se continuó con el procedimiento en forma convencional según el protocolo de Testori et al.³⁶

Después de elevar la membrana sinusal, se ubicaron los diferentes tipos de injerto óseo utilizados: hueso humano liofilizado desmineralizado en un grupo de pacientes y hueso cortico-medular autólogo de tibia en el segundo grupo de pacientes. El material de injerto se empacó primero en la zona posterior, después medialmente, y finalmente en la zona central (Figura 8). Se hizo el cierre de la herida quirúrgica usando vicryl Plus 4-0 (Ethicon, Johnson & Johnson, USA) por medio de puntos simples tanto en las incisiones verticales como en la zona crestal. Se permitió la cicatrización del injerto por un periodo de mínimo 6 meses, después del cual se procedió a la

placed in the area. During the implant procedure, the first bone preparation burs were replaced by a trephine of 2 mm in internal diameter and 3 mm in external diameter by 10 mm in length (trephine Meisinger T229, Germany), in order to extract a sample of bone tissue in cylindrical shape which would be histologically analyzed later. The preparation of the alveolus for the implant was made with conventional burs of the system selected in each patient, according to the treating prosthodontist, positioning implants measuring no less than 3.5 mm in diameter and no less than 10 mm in length, given the size of the bone defect created with the trephine.

ubicación de implantes en la zona. Durante la cirugía de colocación de implantes, se remplazaron las primeras fresas de preparación ósea por un trépano de 2 mm de diámetro interno y 3 mm de diámetro externo por 10 mm de longitud (trepano Meisinger T229, Germany), para así extraer una muestra de tejido óseo en forma cilíndrica que posteriormente sería analizada histológicamente. La preparación del alvéolo para el implante continuó con las fresas convencionales del sistema en particular seleccionado en cada paciente, de acuerdo con el protesista tratante, hasta finalmente posicionar implantes con un diámetro nunca inferior a 3.5 mm y una longitud no menor de 10 mm, dado el tamaño del defecto óseo creado con el trépano.

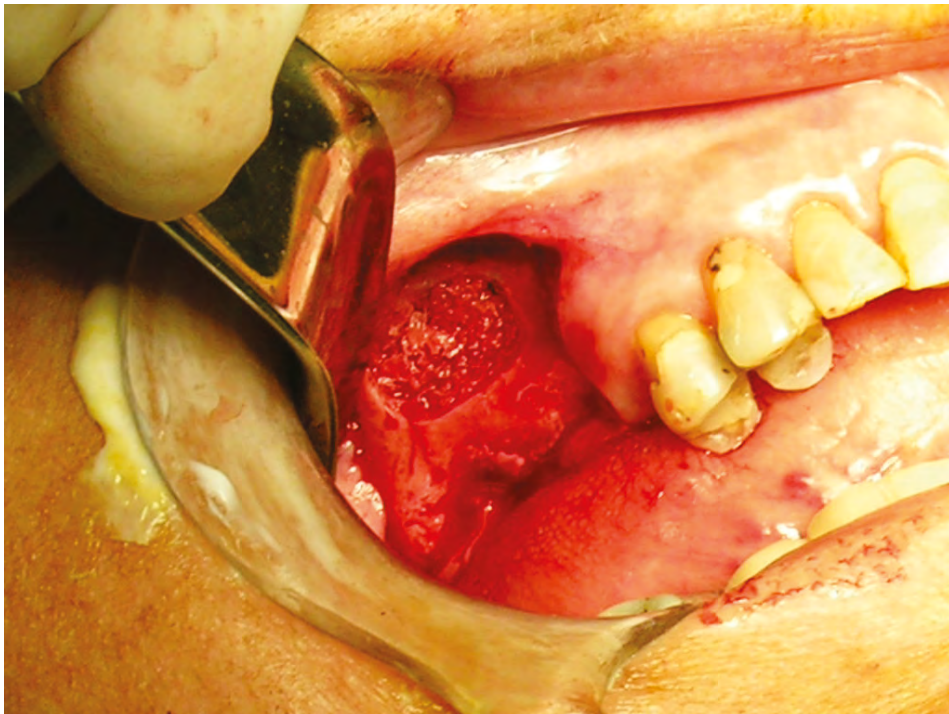


Figure 8. Aspect of the surgical window in the anterior wall of the maxillary sinus following maxillary sinus floor elevation and placement of the graft.

Figura 8. Aspecto de la ventana quirúrgica en la pared anterior del seno maxilar después de haber hecho la elevación del piso del seno maxilar y de colocar el injerto.

In both groups, analgesic therapy was prescribed according to each patient, as well as antibiotic therapy with Amoxidal duo cap 875 mg every 12 hours for 6 days (Roemmers, Uruguay). The intraoral and tibia skin suture points were removed at 15 postoperative days.

Processing of the samples for histological study

Sample processing was done at the Pathology Laboratory of the Universidad de Antioquia School of Dentistry by qualified staff and under the supervision of an oral pathologist.

The samples obtained during surgery were placed in individual bottles properly labeled and fixed on 10% formalin (pH 7.0) covering the entire specimen.

Each fragment was immersed in hydrochloric acid with polyvinylpyrrolidone (Shandon, TBD - 1, Rapid Decalcifier, Thermo Fisher Scientific, Kalamazoo, MI), according to the manufacturer's instructions, for periods ranging from 2 to 16 hours. They were later immersed for 10 min in bicarbonate water to neutralize pH, and then embedded in cassettes for tissue processing (Histosettes, Simport, Canada), in order to initiate the process of fixation, dehydration, and clearance in the processor of tissues during 12 hours. Then they were immersed in liquid paraffin (Histoplast PE., Thermo Fisher Scientific) at temperatures ranging from 58 to 60 °C. Serial sections were then made to 5 µm using a microtome (Microtome M3500, M3500, Bright Instrument Co Ltd. Huntingdon, Cambridgeshire, England).

Three slides were obtained from each case and subjected to the following stains: a) hematoxylin and eosin, b) Masson's trichrome stain, c) von Kossa stain. It is important to note that all slides were obtained from the deepest part of the bone cylinder, verifying patient's bone height on the initial x-ray, taking the samples from a deep point

En ambos grupos, se manejó terapia analgésica según el paciente y antibiótica con Amoxidal duo cap 875 mg cada 12 horas por 6 días (Roemmers, Uruguay). Los puntos de sutura intraorales y de piel de tibia fueron retirados a los quince días posquirúrgicos.

Procesamiento de muestras para histología

El procesamiento de las muestras se hizo en el Laboratorio de Patología de la Facultad de Odontología de la Universidad de Antioquia por personal especializado y bajo la supervisión de un patólogo oral.

Las muestras obtenidas en el acto quirúrgico fueron introducidas en frascos individuales debidamente rotulados y fijadas con formol al 10% (pH 7.0) en cantidad que cubriera todo el espécimen.

En el laboratorio, cada uno de los fragmentos fue sumergido en ácido clorhídrico con polivinilpirrolidona (Shandon, TBD - 1, Rapid Decalcifier, Thermo Fisher Scientific, Kalamazoo, MI), según instrucciones del fabricante, durante períodos que oscilaron entre 2 y 16 horas. Posteriormente fueron introducidos durante 10 min en agua bicarbonatada para neutralizar el pH. Después se incluyeron en casetes para procesamiento de tejidos (Histosettes, Simport, Canada), con el fin de iniciar el proceso de fijación, deshidratación y aclaramiento en el procesador de tejidos durante 12 horas. A continuación se hizo el proceso de inclusión en parafina líquida (Histoplast PE., Thermo Fisher Scientific) a temperaturas que oscilaron entre 58 y 60 °C. Luego se hicieron cortes seriados a 5 µm utilizando micrótopo (Micrótopo M3500, Bright Instrument Co Ltd. Huntingdon, Cambridgeshire, England).

De cada uno de los casos se obtuvieron tres láminas que fueron procesadas con las siguientes coloraciones: a) hematoxilina y eosina, b) coloración tricrómico de Masson, c) tinción de von Kossa. Cabe destacar que todas las láminas fueron obtenidas de la parte más profunda del cilindro óseo, verificando previamente la altura inicial de hueso del paciente en la radiografía inicial, y tomando

to ensure that in all biopsies the obtained slides always corresponded to grafted bone instead of autologous bone prior to elevation.

Subsequently, an oral pathologist conducted the detailed morphometric analysis, using a light microscope, according to the instructions given by the researchers to verify the following conditions in each slide and stain:

- H&E stain: presence or absence of amorphous eosinophilic material, mature vital bone, granulation tissue, connective tissue, blood vessels, osteoblasts, and osteoid.
- Masson's trichrome stain (modified from Goldner): percentage of osteoid (red stain) and mineralized bone (blue stain).
- Von Kossa stain: Percentage of osteoid (pink stain) and mineralized bone (dark black or brown stain).

RESULTS

19 maxillary sinus floor lifting procedures were conducted on the 16 original patients using two different graft types. Group 1 was subjected to maxillary sinus elevation, complemented with freeze-dried homologous bone; four cases were performed on men and six on women. Group 2 patients were grafted with autologous tibia bone; two cases were performed on men and seven on women. The average age in Group 1 was 50 years (ranging from 23 to 57) and the average age in Group 2 was 58 years (ranging from 43 to 67).

In all patients from the second group, removal of the proximal tibia graft and its placement in the maxillary sinus was done in a single surgical session under strict local anesthesia in a period no longer than 20 min.

las muestras siempre a una profundidad mayor para así garantizar que en todas las biopsias las láminas obtenidas correspondieran siempre a hueso injertado y no a hueso autólogo previo a la elevación.

Posteriormente, un patólogo oral hizo el análisis morfológico detallado, utilizando un microscopio de luz, de acuerdo con los criterios dados por los investigadores, que consistían en verificar lo siguiente en cada uno de los cortes y tinciones:

- Tinción H&E: presencia o ausencia de material eosinófilo amorfo, hueso propio maduro vital, tejido de granulación, tejido conectivo, vasos sanguíneos, osteoblastos y osteoide.
- Tinción tricrómico de Masson (modificación de Goldner): porcentaje de osteoide (teñido de color rojo) y de hueso mineralizado (teñido de color azul).
- Tinción von Kossa: Porcentaje de osteoide (teñido de color rosa) y de hueso mineralizado (teñido de color oscuro negro o café).

RESULTADOS

En los 16 pacientes originales se hicieron 19 procedimientos de elevación de seno maxilar utilizando dos tipos diferentes de injerto. En el grupo 1 se realizó la elevación de seno maxilar, complementada con hueso homólogo liofilizado; cuatro casos fueron realizados en hombres y seis en mujeres. En el grupo 2, los pacientes fueron injertados con hueso autólogo de tibia, dos casos fueron en hombres y siete en mujeres. El promedio de edad en el grupo 1 fue de 50 años (rango 23-57) y en el grupo 2 de 58 años (rango 43-67).

En todos los pacientes del segundo grupo, la extracción del injerto de tibia proximal y su colocación en el seno maxilar se hizo en un solo tiempo quirúrgico, bajo anestesia local estricta en un tiempo no mayor a 20 min.

At the end, four patients from each group did not continue the process (all of them with unilateral elevation), so that the sample was reduced to 11 cases, six from Group 1 and five from Group 2.

As to complications, there was rupture of less than 3 mm of the membrane sinus in four patients, one from the freeze-dried bone group and three from the tibia group; however, the quick placement of bioabsorbable membrane allowed avoiding major complications, like sinusitis or graft resorption. In addition, one patient had a surgical wound infection on the area of extraction of the tibia graft, which was managed with antibiotic therapy with dicloxacillin cap 500 mg, four times a day for fifteen days (Diclocil, Bristol Myers Squibb, Colombia), and was resolved with no further complications. Minor complications in 5 patients of 16 shows a rate of 31.2%. However, it must be noted that 4 of 5 of these complications were minor sinus membrane perforation, which are related to the surgical technique and did not have a negative effect on the prognosis of the graft.

In applying statistical tests to the patients who completed the three evaluation periods, the Shapiro Wilk test showed, with 5% significance, that the variables were normally distributed. A *t* test showed that there were differences, with a 5% significance, between the averages in the three moments of evaluation (R_1 , R_2 and R_3) in both groups. An Anova test was applied to compare the results in the three evaluation times in both groups, finding out significant differences in Group 1 (5%, $p > 0.05$) in both at baseline and the radiographic evaluation immediately after the procedure, and between this second time and the evaluation 6 months afterwards. Significant differences were found in Group 2 between the preoperative radiographic evaluation and the one immediately after surgery, but there was no significant difference between the second time and the evaluation at 6 months. This means that there were significant differences in the initial

Al finalizar, cuatro pacientes de cada uno de los grupos no continuaron en la investigación (todos ellos con elevación unilateral), de modo que la muestra se redujo a 11 casos, seis del grupo 1 y cinco del grupo 2.

Como complicaciones, se presentó ruptura menor a 3 mm de la membrana sinusal en cuatro pacientes, uno del grupo de hueso liofilizado y tres del grupo de tibia, pero a pesar de esta ruptura, la colocación inmediata de membrana bioabsorbible evitó complicaciones mayores, como sinusitis o reabsorción del injerto. Además, un paciente presentó una infección de la herida quirúrgica en la piel de la zona de extracción del injerto de tibia, la cual fue manejada con terapia antibiótica con dicloxacilina cap 500 mg, cuatro veces al día, por quince días (Diclocil, Bristol Myers Squibb, Colombia), y se resolvió sin complicaciones posteriores. Complicaciones menores en 5 pacientes de 16 nos muestra una tasa de 31,2%. Sin embargo, debe tenerse en cuenta que 4 de 5 de estas complicaciones fueron rupturas menores de la membrana sinusal, que están relacionadas con la técnica quirúrgica y no tuvieron un efecto negativo en el pronóstico del injerto.

Al aplicar las pruebas estadísticas a aquellos pacientes que completaron los tres tiempos, se encontró que la prueba de Shapiro Wilk demostró, con una significancia del 5%, que las variables se distribuían de forma normal. Una prueba *t* evidenció que existían diferencias, con una significancia del 5%, entre las medias en los tres momentos de evaluación (R_1 , R_2 y R_3) en ambos grupos. Se aplicó una prueba Anova para comparar los resultados en los tres tiempos de evaluación en ambos grupos y se encontró que en el grupo 1 existían diferencias significativas (5%, $p > 0,05$) tanto entre el momento inicial y la evaluación radiográfica inmediatamente después del procedimiento, como entre este segundo momento y la evaluación a los 6 meses. En el grupo 2, se encontraron diferencias significativas entre la evaluación radiográfica prequirúrgica y la posquirúrgica inmediata, pero no se encontró diferencia significativa entre el segundo momento y la evaluación a los 6 meses; es decir, existieron diferencias significativas en la altura alveolar inicial

alveolar height and that obtained with the surgery in both groups, as well as 6 months after the start of the healing process only in Group 1, but there were no major changes in bone height between R₂ and R₃ in Group 2, suggesting that there was a minimally significant post-surgical resorption specifically in patients treated with autologous tibia graft.

The initial height of the alveolar ridge in Group 1 patients was 2.9 mm on average (range 0,9-4,3 mm) and 3.9 mm in Group 2 (range 1,4-5,4 mm). Group 1 had an average initial height gain of 13.9 mm (range 9,9-17,7 mm) and in Group 2 the average gain was 10.3 mm (range 4,9-15,2 mm). Six months later, the cases in Group 1 showed an average loss of 2.9 mm (range 0,4-3,6mm) and only 1.9 mm (range 0,3-3,9 mm) in Group 2.

Histological findings: a total of 11 samples were processed, staining with hematoxylin and eosin, Masson's trichrome stain and von Kossa stain to differentiate the osteoid from the mineralized bone.

The parameters described by Becker et al (1996) were used for each sample, finding out the results listed in table 1.

The samples from Group 1 and Group 2 had moderate amounts of amorphous eosinophilic material (Group 1: 83.3%, Group 2: 80%), mature vital bone (Group 1: 83.3%, Group 2: 80%), granulation tissue (Group 1: 66.6%, Group 2: 60%), blood vessels (Group 1: 50%, Group 2: 40%), osteoblasts (Group 1: 16.6%, Group 2: 20%) and osteoid (Group 1: 33.3%, Group 2: 20%). (Figures 9, 10 and 11)

y la obtenida con el procedimiento quirúrgico en ambos grupos, así como 6 meses después de haberse iniciado el proceso de cicatrización solo en el grupo 1, pero no hubo mayor cambio en la altura ósea en los momentos R₂ y R₃ del grupo 2, lo que indica una reabsorción posquirúrgica mínimamente significativa específicamente en los pacientes intervenidos con injerto autólogo de tibia.

La altura inicial del reborde alveolar en los pacientes del grupo 1 fue en promedio 2,9 mm (rango 0,9-4,3 mm) y en el grupo 2 fue de 3,9 mm (rango 1,4-5,4 mm). En el grupo 1 se obtuvo una ganancia en altura inicial promedio de 13,9 mm (rango 9,9-17,7 mm) y en el grupo 2 una ganancia promedio de 10,3 mm (rango 4,9-15,2mm). Seis meses después, los casos del grupo 1 presentaron una pérdida promedio de 2,9 mm (rango 0,4-3,6mm) y en el grupo 2 de solo 1,9 mm (rango 0,3-3,9mm).

Resultados histológicos: Se procesaron un total de 11 muestras, todas las cuales fueron procesadas y coloreadas con hematoxilina y eosina, tricrómico de Masson y von Kossa para diferenciar el osteoide del hueso mineralizado

Para cada muestra se utilizaron los parámetros descritos por Becker et al (1996) y se obtuvieron los resultados registrados en la Tabla 1.

Tanto en las muestras del grupo 1 como del grupo 2 se encontraron cantidades moderadas de material amorfo eosinófilo (Grupo 1: 83,3%, Grupo 2: 80%), hueso propio maduro vital (Grupo 1: 83,3%, Grupo 2: 80%), tejido de granulación (Grupo 1: 66,6%, Grupo 2: 60%), vasos sanguíneos (Grupo 1: 50%, Grupo 2: 40%), osteoblastos (Grupo 1: 16,6%, Grupo 2: 20%) y osteoide (Grupo 1: 33,3%, Grupo 2: 20%). (Figuras 9, 10 y 11)

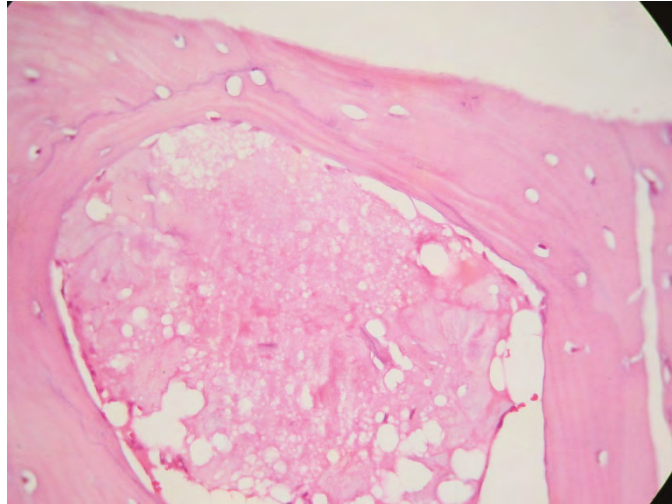


Figure 9. Group 1. H&E stain 40X. Amorphous eosinophilic material can be seen surrounded by mature bone

Figura 9. Grupo 1. Tinción H&E 40X. Se aprecia material eosinófilo amorfo rodeado de hueso maduro.

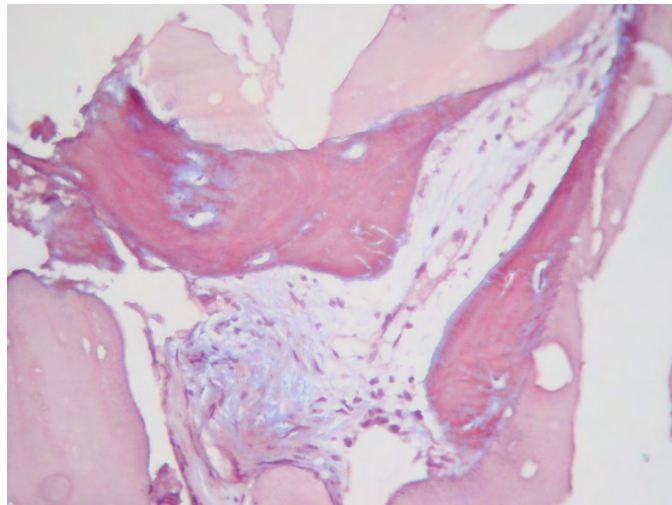


Figure 10. Masson's trichrome stain (modified from Goldner) 40X. Group 2. Showing osteoid in red with small central islands of mineralized bone in blue.

Figura 10. Tinción de tricrómico de Masson (Modificación de Goldner) 40X. Grupo 2. Se aprecia osteoide de color rojo con pequeñas islas centrales de hueso mineralizado de color azul.

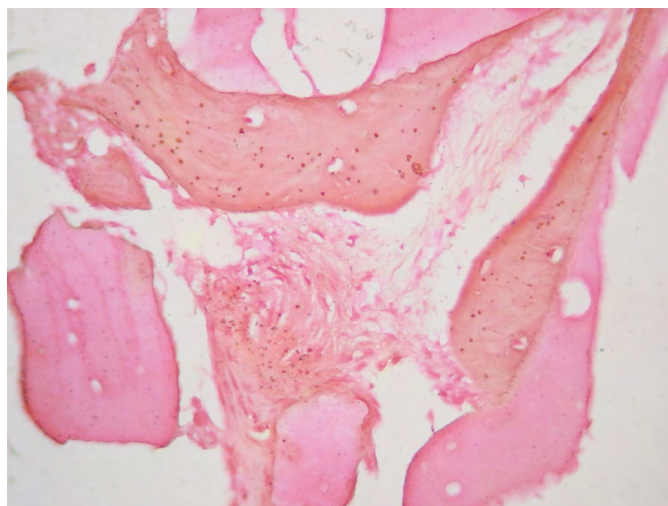


Figure 11. Von Kossa stain 40X. Group 2. Showing osteoid in pink and mineralized bone in dark brown.

Figura 11. Tinción de von Kossa, 40X. Grupo 2. El osteoide se observa teñido de color rosa y el hueso mineralizado de color café oscuro.

DISCUSSION

This study compared the stability of tibia grafts and decalcified freeze-dried bone grafts in maxillary sinus floor lifting procedures prior to placement of implants. The results suggest that patients in the group grafted with freeze-dried bone showed significant differences between the height at baseline and the height found 6 months after the procedure. Whereas in the group grafted with autologous tibia bone, the initial height did not have a significant reduction during the 6 months following maxillary sinus floor elevation surgery (Figures 1 to 3).

These results are similar to those reported by the Consensus on Maxillary Sinus Floor Lifting in 1996,¹³ in which freeze-dried bone grafts showed an average height loss of 2.09 mm, compared to 2.9 mm in our study. The tibia grafts in our study had 1.9 mm decrease in height, comparable with the reduction shown by iliac crest grafting in the abovementioned report.

DISCUSIÓN

Este estudio comparó la estabilidad de injertos de tibia y de hueso liofilizado (DFDB por sus iniciales en inglés *decalcified freeze-dried bone*) en procedimientos de elevación de seno maxilar previo a la colocación de implantes. Los resultados obtenidos muestran que los pacientes del grupo en el que se injertó hueso liofilizado presentaron diferencias significativas entre la altura obtenida inicialmente y la altura encontrada 6 meses después de haber realizado el procedimiento. Mientras que en el grupo en el que se utilizó el hueso autólogo de tibia como injerto, la altura inicial no disminuyó de manera significativa durante los 6 meses posteriores a la cirugía de elevación del piso del seno maxilar (Figuras 1 a 3).

Los anteriores resultados son similares a los mostrados en el reporte del consenso sobre elevación del seno maxilar de 1996,¹³ en el cual los injertos de hueso liofilizado mostraron una pérdida en altura promedio de 2,09 mm, en comparación con 2,9 mm en nuestro estudio. Los injertos de tibia de nuestro estudio presentaron una disminución en altura de 1,9 mm, comparable con la reducción mostrada por injertos de cresta iliaca en el reporte mencionado.

The histological findings of our study are similar to those reported in previous research with autologous grafts. Some authors report the production of lamellar and trabecular bone in moderate amounts, with small amounts of blood vessels and varying amounts of granulation tissue (Figure 9).^{11, 29, 37, 38} The samples subjected to Masson's trichrome stain and von Kossa stain showed similar results in both groups, suggesting the presence of new bone formation in both groups (Figures 10 and 11).

Regarding freeze-dried bone, there were similar results to the autologous bone, with moderate new bone formation. Another study reports similar findings,²⁹ pointing out that the newly-formed bone is located in areas adjacent to the preexisting bone. This statement could not be confirmed or discarded in our sample.

In our study, the procedures of maxillary sinus floor lifting and implant were conducted in two phases. Even though there was a second surgical time, no major complications occurred. From the clinical point of view, the resistance shown by both the tibia bone and the DFDB at the time of implant placement and biopsy was similar to the type 3-4 bone in the classification by Lekholm and Zarb.³⁹

Autologous bone is considered the gold standard among the different graft types, and it is the most predictable and most successful alternative currently available.^{40, 41} Availability is its main drawback. The need for a second surgical site has prompted the search for different substitute materials.⁴² DFDB is one of the alternatives to autologous bone; it is frequently used and has shown biocompatibility and osteoconductivity properties, as well as a slow reabsorption rate.²³

Despite its limited availability, autologous bone is the graft material closest to the ideal conditions for reconstruction treatments.⁴³ It meets requirements as important as biocompatibility and structural

Con relación a los resultados histológicos de nuestro estudio, estos son similares a los reportados en investigaciones previas con injertos autólogos. Algunos autores reportan la generación de hueso laminar y trabecular en cantidades moderadas, con poca cantidad de vasos sanguíneos y cantidades variables de tejido de granulación (Figura 9).^{11, 29, 37, 38} En las muestras procesadas con el tricrómico de Masson y von Kossa se encontraron resultados similares en ambos grupos, lo cual indica que tanto en el grupo 1 como en el 2 hay neoformación ósea (Figuras 10 y 11).

Respecto al hueso liofilizado, se encontraron resultados similares al hueso autólogo, con formación moderada de hueso nuevo. Otro estudio reporta hallazgos similares,²⁹ pero en este se especifica que el hueso neoformado se localiza en las zonas adyacentes al hueso preexistente. Esta afirmación no se pudo confirmar ni descartar en nuestra muestra.

En nuestro estudio se realizaron los procedimientos de elevación del piso del seno maxilar e implante en dos fases. A pesar de un segundo tiempo quirúrgico, no se presentaron complicaciones importantes. Desde el punto de vista clínico, la resistencia ofrecida por el hueso injertado tanto de tibia como de DFDB al momento de la colocación de implantes y toma de biopsia fue similar al hueso tipo 3-4 en la clasificación de Lekholm y Zarb.³⁹

El hueso autólogo se considera el estándar ideal entre los diferentes tipos de injerto, y dentro de las opciones disponibles actualmente es la más predecible y de mayor éxito.^{40, 41} Su principal problema es la disponibilidad. La necesidad de un segundo sitio quirúrgico ha motivado la búsqueda de diferentes materiales sustitutos.⁴² El DFDB es una de las opciones alternativas al hueso autólogo; se ha usado con frecuencia y ha mostrado biocompatibilidad, osteoconductividad y una tasa lenta de reabsorción.²³

A pesar de su limitada disponibilidad, el hueso autólogo es el material de injerto que más se acerca a las condiciones ideales para realizar tratamientos de reconstrucción.⁴³ Satisface exigencias tan importantes como

integrity.⁴⁴ In addition, it stimulates the formation of new bone by osteogenesis, osteoinduction, and osteoconduction,²⁰ it has an anatomical structure that allows cellular invasion while providing structural support to the receptor site, and is an important source of type I collagen, which facilitates the processes of vascularity and resilience, thus promoting osteoblastic activation.⁴⁴

Autologous bone can be extracted from extraoral and intraoral donor sites. Intraoral donor sites include the symphysis,⁸ the mandibular ramus,² the tuberosity,⁴⁵ the coronoid process, and the zygomatic bone,⁴⁶ and the extraoral sites include the cranial vault,⁴⁷ the ribs, the anterior or posterior side of the iliac crest^{48,49} and the tibia.^{6, 16, 18} Site selection depends mainly on the amount of bone to extract and the treating surgeon's preference.

The donor site determines the embryologic origin of the extracted bone. Endochondral bone grafts (tibia or iliac crest) show more reabsorption than bones of an intramembrane origin, in which even the final volume tends to increase.⁵⁰ In our study, despite the endochondral origin of tibia bone, there was a low resorption rate and a bone of clinical characteristics suitable for an implant.

The extraction of autologous graft bone involves increased postoperative morbidity due to the intervention in a second surgical site, with increased risk of complications according to the chosen donor site.⁵¹ This is why the selection of an autologous graft donor site should seek a balance between the characteristics that will allow better graft performance and the least risk of complications or serious consequences for patients.

Proximal tibia bone is one of the donor sites that has been explored.^{6, 16, 30, 34, 51, 52} Efforts to study this donor site were based on ease of access, the volume of available bone, and the little morbidity observed in a group of 206

la biocompatibilidad y la integridad estructural.⁴⁴ Además, estimula la formación de nuevo hueso por medio de procesos de osteogénesis, osteoinducción y osteoconducción,²⁰ posee una estructura anatómica que permite la invasión celular al mismo tiempo que da soporte estructural al sitio receptor, y es una fuente importante de colágeno tipo I, que facilita los procesos de vascularity y resiliencia, promoviendo así la activación osteoblástica.⁴⁴

El hueso autólogo puede extraerse de sitios donantes intraorales y extraorales. Entre los sitios donantes intraorales están la sínfisis,⁸ la rama mandibular,² la tuberosidad,⁴⁵ la apófisis coronoides y el hueso cigomático,⁴⁶ y entre los sitios extraorales se reportan la calota,⁴⁷ las costillas, la cara anterior o posterior de cresta iliaca^{48,49} y la tibia.^{6, 16, 18} La selección de uno u otro sitio depende principalmente de la cantidad de hueso a extraer y de la preferencia del cirujano tratante.

La elección del sitio donante determina el origen embriológico del hueso extraído. Los injertos de hueso endochondral (cresta iliaca o tibia) sufren una mayor reabsorción que los huesos de origen intramembranoso, en los cuales incluso el volumen final tiende a aumentar.⁵⁰ En nuestro estudio, a pesar del origen endochondral del hueso de tibia, se evidenció una tasa de reabsorción baja y un hueso de características clínicas adecuadas para la colocación de implantes.

La extracción de injertos de hueso autólogo implica una mayor morbilidad posoperatoria debido a la intervención en un segundo sitio quirúrgico, con mayor riesgo de complicaciones según el sitio donante elegido.⁵¹ Por esta razón, la elección del sitio donante de un injerto autólogo debe buscar un equilibrio entre las características que van a promover un mejor comportamiento del injerto y el menor riesgo de complicaciones o secuelas importantes para el paciente.

El hueso de tibia proximal es uno de los sitios donantes que ha sido explorado.^{6, 16, 30, 34, 51, 52} Los esfuerzos para estudiar este sitio de donación se basaron en la facilidad del acceso, el volumen de hueso disponible y la poca morbilidad observada en un grupo de 206

orthopedic trauma patients reported by O'Keefe et al, who made 230 tibia bone grafts to manage fractures of the lower extremities, with excellent results.¹⁸

The tibia bone offers cancellous bone, 10 to 42 cc of medullary bone, with 28 cc on average,^{6, 16, 30, 34, 51-55} from the lateral or medial proximal area of the tibia through an incision of 2 to 3 cm in length.⁶ The extraction of more than 10 cc of tibia was not necessary in our study even in the bimaxillary elevation cases, keeping the structural integrity of the donor area.

This technique has advantages over other types of approaches used frequently, such as the iliac crest.^{32, 34} These advantages include:

It is well tolerated by patients, using local anesthesia only;^{51, 55} costs therefore decrease, since the procedure can be performed in a single session at the clinician's office instead of an operating room, and it can be made entirely by the maxillofacial surgeon.

Postoperative morbidity is lower: after an extraction of iliac crest graft, the patient requires inability of 5 to 14 days,^{7, 12, 56} with difficulties to walk for up to two weeks, while with tibia bone extraction, the patient will be disabled for three days maximum, the expected post-operative period after extracting the graft is much more manageable, and there is only a slight alteration in patient's mobility, which is recovered in its entirety two to five days after surgery,^{16, 51} provided that the patient is warned against lifting heavy objects or performing sporting activities involving impacts to the legs, like playing soccer, for about three weeks, which is the minimum time required for proper filling of the medullar gaps in the tibial epiphysis.⁵⁵

In addition, the risk of surgical complications is very low (1.7% minor complications), compared with the iliac crest surgery.^{56, 57} In our sample, only one patient had an infection as

pacientes de trauma ortopédico reportados por O'Keefe y colegas, quienes realizaron 230 injertos de hueso de tibia en el manejo de fracturas de extremidades inferiores, con excelentes resultados.¹⁸

La técnica de recolección de hueso de tibia permite la obtención de hueso esponjoso, desde 10 cc hasta 42 cc de hueso medular, con promedio de 28 cc,^{6, 16, 30, 34, 51-55} de la zona proximal lateral o medial de la tibia a través de una incisión de 2 a 3 cm de longitud.⁶ En nuestro estudio no fue necesaria la extracción superior a 10 cc de tibia, incluso en los casos de elevación bimaxilar, conservando la integridad estructural de la zona donante.

Esta técnica presenta ventajas sobre otros tipos de abordajes usados con frecuencia, como el de cresta iliaca.^{32, 34} Dentro de dichas ventajas, podemos mencionar las siguientes:

Es bien tolerada por el paciente usando solo anestesia local;^{51, 55} por lo tanto, los costos disminuyen ya que el procedimiento podrá hacerse en consultorio, no en quirófano, en una sola sesión y podrá ser realizado en su totalidad por el cirujano maxilofacial,

La morbilidad postoperatoria es menor: después de una extracción de injerto de cresta iliaca, el paciente requiere incapacidad de 5 a 14 días,^{7, 12, 56} y presentará dificultades para caminar hasta por dos semanas, mientras que al extraerse de hueso de tibia, el paciente estará incapacitado por máximo tres días, el postoperatorio esperado después de extraer el injerto es mucho más manejable, y solo hay una ligera alteración de la marcha, que se recupera en su totalidad a partir del segundo a quinto día posquirúrgico,^{16, 51} pero de todos modos recomendando al paciente no elevar objetos pesados ni realizar actividades deportivas que impliquen impactos a las piernas, como jugar fútbol, durante unas tres semanas, que es el tiempo mínimo necesario para un adecuado llenado de los espacios medulares de la epifisis tibial.⁵⁵

Además, el riesgo de complicaciones quirúrgicas es muy bajo (1,7% de complicaciones menores), comparado con el abordaje quirúrgico de la cresta iliaca.^{56, 57} En nuestra muestra, solo un paciente presentó una infección como

a minor complication associated with the removal of the tibia graft, which was successfully managed with antibiotic therapy.

Allografts or homologous grafts^{21, 40} come from individuals of the same species as the receiver and are divided into three main categories: deep-freeze, freeze-dried or lyophilized, and demineralized freeze-dried. They have been used since the 1970s because of their osteoconductive properties.^{22, 58} In 1996 they were proven to meet the necessary criteria to induce periodontal regeneration.¹³ Their main advantage is that they can be used in the necessary quantities with no need for additional surgical sites.^{59, 60} However, they lack osteogenesis properties, which is reflected in their histological behavior during the repair, characterized by particles surrounding the new bone when DFDB particles are close to native bone, but if they are far, they show little remineralization or limited formation of new bone.²⁹ It has been suggested that, in combination with other biomaterials, DFDB can provide better results.^{58, 61} Our sample of human DFDB showed varying degrees of bone formation which, due to the sample size, cannot be taken as conclusions clinically applicable.

Maxillary sinus lifting have been reported with other materials, such as alloplastic grafts,^{1, 59, 60, 62-64} xenografts^{15, 24, 65} and bone morphogenetic protein (BMP).^{19, 66-68} The use of this type of material has been extensively documented with mixed results.

Tibia bone offers advantages over other choices, such as the iliac crest bone and DFDB, specifically in procedures for maxillary sinus elevation. According to the results of our sample, the tibia bone shows better properties than the results obtained with DFDB and similar tissues in their healing patterns, osteogenic capacities, and long-term stability, compared with iliac crest bone, with evidence of less postoperative morbidity and better tolerance by patients;

complicación menor asociada a la extracción del injerto de tibia, la cual se manejó sin eventualidades con terapia antibiótica.

Los aloinjertos o injertos homólogos^{21, 40} provienen de individuos de la misma especie que el receptor y se dividen en tres categorías principales: congelado, congelado-seco o liofilizado y congelado-seco desmineralizado. Han sido usados desde la década de los setenta por sus propiedades osteoconductoras.^{22, 58} En 1996 se reconoció que cumplían con los criterios para inducir regeneración periodontal.¹³ Su ventaja principal es que se puede disponer de ellos en las cantidades que sean necesarias, sin la necesidad de sitios quirúrgicos adicionales.^{59, 60} Sin embargo, no presentan propiedades de osteogénesis, lo cual se refleja en su comportamiento histológico durante la reparación, que se caracteriza por rodearse de partículas de hueso nuevo cuando las partículas de DFDB se encuentran cerca a hueso nativo, pero cuando están a distancia muestran una escasa remineralización o poca formación de nuevo hueso.²⁹ Se ha sugerido que el uso combinado del DFDB con otros biomateriales puede mostrar mejores resultados.^{58, 61} Nuestra muestra de DFDB humano presentó grados de formación ósea variables que, debido al tamaño de la muestra, no pueden ser tomados como conclusiones aplicables clínicamente.

Se han reportado elevaciones de seno maxilar con otros materiales diversos, como injertos aloplásticos^{1, 59, 60, 62-64} y xenoinjertos,^{15, 24, 65} así como con proteínas morfogenéticas (BMP).^{19, 66-68} El uso de este tipo de materiales se ha documentado ampliamente, con diferentes grados de éxito.

El hueso de tibia es una opción que ofrece ventajas sobre otras, como el hueso de cresta iliaca y el DFDB, específicamente en procedimientos de elevación de seno maxilar. Según los resultados de nuestra muestra, el hueso de tibia mostraría características superiores a los resultados obtenidos con DFDB y tejidos similares en sus patrones de cicatrización, capacidad osteogénica y estabilidad a largo plazo, al ser comparado con hueso de cresta iliaca, con evidencia de menor morbilidad posoperatoria y de una mejor tolerancia por parte del paciente para estos procedimientos;

however, we cannot conclusively define if there are major histological differences between the two types of graft.

It should also be noted that the possible rejection of the autologous bone graft of tibia in some people, because of being an extraoral site, is highly compensated by the simplicity of its technique and ease extraction by trained hands; large quantities of bone can be obtained from this site without major complications for patients.

The versatility of intraoral donor sites is undeniable, but the use of proximal epiphysis of tibia for cancellous bone must be considered, especially in cases requiring large maxillary sinus lifting in combination with minimal bone height, for the placement of multiple osseointegrated implants.

Further studies are needed to directly compare the performance of tibia grafts against iliac crest grafts and the ones obtained from intraoral sites and other alternative sites, such homologous or heterologous freeze-dried bone, in order to confirm or dispute our findings. The results found in our sample are only applicable to it, and a sample with a greater number of patients is needed to provide results that can be applied to the general population.

ACKNOWLEDGEMENTS

We appreciate the invaluable collaboration of Dr. Leonor González Pérez, oral pathologist affiliated to the Department of Basic Sciences of the Universidad de Antioquia School of Dentistry, for processing and analyzing the histological samples.

CONFLICT OF INTEREST

The authors declare not having conflicts of interest.

sin embargo, no podemos definir de manera concluyente si existen diferencias histológicas importantes entre los dos tipos de injerto.

Cabe anotar además que el rechazo que pueda presentar el injerto óseo autólogo de tibia en algunas personas, por ser un sitio extraoral, está ampliamente compensado por la sencillez de su técnica y la facilidad de su obtención en manos entrenadas; de este sitio es posible obtener grandes cantidades de hueso sin mayores eventualidades para el paciente.

Es innegable la versatilidad de los sitios donantes intraorales, pero el uso de la epífisis proximal de tibia para obtener hueso esponjoso debe tomarse en consideración principalmente en aquellos casos en los que se requieran grandes elevaciones de piso de seno en combinación con mínima altura ósea, para la instalación de múltiples implantes oseointegrados.

Hacen falta más estudios que permitan comparar directamente el comportamiento del injerto de tibia con el de cresta iliaca y el obtenido de sitios intraorales y con otras opciones como el hueso liofilizado, ya sea homólogo o heterólogo, para poder confirmar o refutar nuestros hallazgos. Los resultados encontrados en nuestra muestra solo son aplicables a la misma y hace falta una mayor cantidad de pacientes para aportar resultados que puedan ser aplicados a la población general.

AGRADECIMIENTOS

Agradecemos la invaluable colaboración de la doctora Leonor González Pérez, patóloga oral adscrita al Departamento de Ciencias Básicas de la Facultad de Odontología de la Universidad de Antioquia, por el procesamiento y análisis de las muestras histológicas.

CONFLICTO DE INTERESES

Los autores declaran no tener conflictos de intereses.

CORRESPONDING AUTHOR

Dr. José Domínguez Mejía
Universidad de Antioquia
(+574) 313 42 81, (+57) 300 618 65 80
josedominguezmejia@yahoo.com
Carrera 48 #12 Sur - 70, Piso 8. Clínica Odontológica
Calle Doce
Medellín, Colombia

CORRESPONDENCIA

Dr. José Domínguez Mejía
Universidad de Antioquia
(+574) 313 42 81, (+57) 300 618 65 80
josedominguezmejia@yahoo.com
Carrera 48 #12 Sur - 70, Piso 8. Clínica Odontológica
Calle Doce
Medellín, Colombia

REFERENCES / REFERENCIAS

1. Wheeler S. Sinus augmentation for dental implants: the use of alloplastic materials. *J Oral Maxillofac Surg* 1997; 55(11): 1287-1293.
2. Misch CM. Comparison of intraoral donor sites for onlay grafting prior to implant placement. *Int J Oral Maxillofac Implants* 1997; 12(6): 767-776.
3. Triplett RG, Schow S. Autologous bone grafts and endosseous implants: complementary techniques. *J Oral Maxillofac Surg* 1996; 54(4): 486-494.
4. Jensen J, Sindet-Pedersen S, Oliver AJ. Varying treatment strategies for reconstruction of maxillary atrophy with implants: results in 98 patients. *J Oral Maxillofac Surg* 1994; 52(3): 216-218.
5. Becker W, Becker BE, Polizzi G, Bergstrom C. Autogenous bone grafting of bone defects adjacent to implants placed into immediate extraction sockets in patients: a prospective study. *Int J Oral Maxillofac Implants* 1994; 9(4): 389-396.
6. Catone GA, Reimer BL, McNeir D, Ray R. Tibial autogenous cancellous bone as an alternative donor site in maxillofacial surgery: a preliminary report. *J Oral Maxillofac Surg* 1992; 50(12): 1258-1263.
7. Raghoobar GM1, Brouwer TJ, Reintsema H, Van Oort RP. Augmentation of the maxillary sinus floor with autogenous bone for the placement of endosseous implants: a preliminary report. *J Oral Maxillofac Surg* 1993; 51(11):1198-203
8. Misch CM, Misch CE, Resnik RR, Ismail YH. Reconstruction of maxillary alveolar defects with mandibular symphysis grafts for dental implants: a preliminary procedural report. *Int J Oral Maxillofac Implants* 1992; 7(3): 360-366.
9. Proussaefs P, Lozada JL, Kleinman A, Rohrer MD. The use of ramus autogenous block grafts for vertical alveolar ridge augmentation and implant placement: a pilot study. *Int J Oral Maxillofac Implants* 2002; 17(2): 238-248.
10. Johansson LA, Isaksson S, Lindh C, Becktor JP, Sennerby L. Maxillary sinus floor augmentation and simultaneous implant placement using locally harvested autogenous bone chips and bone debris: a prospective clinical study. *J Oral Maxillofac Surg* 2010; 68(4): 837-844. DOI: 10.1016/j.joms.2009.07.093 URL: <https://dx.doi.org/10.1016/j.joms.2009.07.093>
11. Pejrone G, Lorenzett M, Mottati M, Valente G, Schierano GM. Sinus floor augmentation with autogenous iliac bone block grafts: a histological and histomorphometrical report on the two-step surgical technique. *Int J Oral Maxillofac Surg* 2002; 31(4): 383-388. DOI: 10.1054/ijom.2002.0286 URL: <https://dx.doi.org/10.1054/ijom.2002.0286>
12. Daelemans P, Hermans M, Godet F, Malevez C. Autologous bone graft to augment the maxillary sinus in conjunction with immediate endosseous implants: a retrospective study up to 5 years. *Int J Periodontics Restorative Dent* 1997; 17(1): 27-39.
13. Jensen O, Shulman LB, Block MS, Jacono VJ. Report of the sinus consensus conference of 1996. *Int J Oral Maxillofac Implants* 1998; 13(Suppl): 11-45.
14. Blus C, Szmukler-Moncler S, Salama M, Salama H, Garber D. Sinus bone grafting procedures using ultrasonic bone surgery: 5-year experience. *Int J Periodontics Restorative Dent* 2008; 28(3): 221-229.
15. Hallman M, Sennerby L, Zetterqvist L, Lundgren S. A 3-year prospective follow-up study of implant-supported fixed prostheses in patients subjected to maxillary

- sinus floor augmentation with an 80: 20 mixture of deproteinized bovine bone and autogenous bone clinical, radiographic and resonance frequency analysis. *Int J Oral Maxillofac Surg* 2005; 34(3): 273-280. DOI: 10.1016/j.ijom.2004.09.009 URL: <https://doi.org/10.1016/j.ijom.2004.09.009>
16. Ilankovan V, Stronczek M, Telfer M, Peterson LJ, Stassen LF, Ward-Booth P. A prospective study of trephined bone grafts of the tibial shaft and iliac crest. *Br J Oral Maxillofac Surg* 1998; 36(6): 434-439.
17. Lundgren S, Nyström E, Nilson H, Gunne J, Lindhagen O. Bone grafting to the maxillary sinuses, nasal floor and anterior maxilla in the atrophic edentulous maxilla. A two-stage technique. *Int J Oral Maxillofac Surg* 1997; 26(6): 428-434.
18. O'Keefe RM Jr, Riemer BL, Butterfield SL. Harvesting of autogenous cancellous bone graft from the proximal tibial metaphysis. A review of 230 cases. *J Orthop Trauma* 1991; 5(4): 469-474
19. Serra-e-Silva FM, Albergaria-Barbosa JR, Mazzonetto R. Clinical evaluation of association of bovine organic osseous matrix and bovine bone morphogenetic protein versus autogenous bone graft in sinus floor augmentation. *J Oral Maxillofac Surg* 2006; 64(6): 931-935. DOI: 10.1016/j.joms.2006.02.026 URL: <https://dx.doi.org/10.1016/j.joms.2006.02.026>
20. Lee SH, Choi BH, Li J, Jeong SM, Kim HS, Ko CY. Comparison of corticocancellous block and particulate bone grafts in maxillary sinus floor augmentation for bone healing around dental implants. *Oral Surg Oral Med Oral Pathol Oral Radiol Endod* 2007; 104(3): 324-328. DOI: 10.1016/j.tripleo.2006.12.020 URL: <https://dx.doi.org/10.1016/j.tripleo.2006.12.020>
21. Minichetti J, D'Amore J, Hong A, Cleveland D. Human histologic analysis of mineralized bone allograft (Puros) placement before implant surgery. *J Oral Implantol* 2004; 30(2): 74-82. DOI: 10.1563/0.693.1 URL: <https://dx.doi.org/10.1563/0.693.1>
22. Piattelli A, Scarano A, Corigliano M, Piattelli M. Comparison of bone regeneration with the use of mineralized and demineralized freeze-dried bone allografts: a histological and histochemical study in man. *Biomaterials* 1996; 17(11): 1127-1131.
23. Piattelli A, Scarano A, Piattelli M. Microscopic and histochemical evaluation of demineralized freeze-dried bone allograft in association with implant placement: a case report. *Int J Periodontics Restorative Dent* 1998; 18(4): 355-361.
24. Galindo-Moreno P, Avila G, Fernandez-Barbero JE, Aguilar M, Sanchez-Fernandez E, Cutando A et al. Evaluation of sinus floor elevation using a composite bone graft mixture. *Clin Oral Impl Res* 2007; 18(3): 376-382. DOI: 10.1111/j.1600-0501.2007.01337.x URL: <https://dx.doi.org/10.1111/j.1600-0501.2007.01337.x>
25. Kim YK, Yun PY, Kim SG, Lim SC. Analysis of the healing process in sinus bone grafting using various grafting materials. *Oral Surg Oral Med Oral Pathol Oral Radiol Endod* 2009; 107(2): 204-211. DOI: 10.1016/j.tripleo.2008.07.021 URL: <https://dx.doi.org/10.1016/j.tripleo.2008.07.021>
26. Rosenberg E, Rose LF. Biological and clinical consideration for autografts and allografts in periodontal regeneration therapy. *Dent Clin North Am* 1998; 42(3): 467-490.
27. Misch CE, Dietsch F. Bone grafting materials in implant dentistry. *Implant Dent* 1993; 2(3): 158-167.
28. Moy PK, Lundgren S, Holmes RE. Maxillary sinus augmentation: histomorphometric analysis of graft materials for maxillary sinus floor augmentation. *J Oral Maxillofac Surg* 1993; 51(8): 857-862.
29. Scarano A, Degidi M, Iezzi G, Pecora G, Piattelli M, Orsini G et al. Maxillary sinus augmentation with different biomaterials: a comparative histologic and histomorphometric study in man. *Implant Dent* 2006; 15(2): 197-207. DOI: 10.1097/01.id.0000220120.54308.f3 URL: <https://doi.org/10.1097/01.id.0000220120.54308.f3>
30. Van-Damme PA, Merckx MA. A modification of the tibial bone-graft-harvesting technique. *Int J Oral Maxillofac Surg* 1996; 25(5): 346-348.
31. Van-den-Bergh J, Ten-Bruggenkate CM, Krekeler G, Tuinzing DB. Sinus floor elevation and grafting with autogenous iliac crest bone. *Clin Oral Impl Res* 1998; 9(6): 429-435. DOI: 10.1034/j.1600-0501.1996.090608.x URL: <http://dx.doi.org/10.1034/j.1600-0501.1996.090608.x>
32. Sivaramalingam V, Pell G, Morse M, Shepherd J. Secondary bone grafting of clefts: a densitometric comparison of iliac and tibial bone grafts. *Cleft Palate Craniofac J* 2001; 38(1): 11-14. DOI: 10.1597/1545-1569(2001)038<0011:SBGOAC>2.0.CO;2 URL: [http://dx.doi.org/10.1597/1545-1569\(2001\)038<0011:SBGOAC>2.0.CO;2](http://dx.doi.org/10.1597/1545-1569(2001)038<0011:SBGOAC>2.0.CO;2)

33. Marchena JM, Block MS, Stover JD. Tibial bone harvesting under intravenous sedation: morbidity and patient experiences. *J Oral Maxillofac Surg* 2002; 60(10): 1151-1154.
34. Silva RG. Donor site morbidity and patient satisfaction after harvesting iliac and tibial bone. *J Oral Maxillofac Surg* 1996; 54: 28-34.
35. Domínguez JS, Aguilar G, Guerra L, Contreras N, Aristizabal AM. Validación de la panorámica tomográfica como herramienta diagnóstica para patología de seno maxilar. *Rev Fac Odontol Univ Antioq* 2013; 24(2): 232-242.
36. Testori T, Trisi P, Del-Fabbro M, Francetti L, Taschieri S, Parenti A et al. Gestione intraoperatoria di ampie perforazioni della membrana del seno mascellare: caso clinico. *Ital Oral Surg* 2007; 6(1): 21-28.
37. Boyne PJ, Lilly LC, Marx RE, Moy PK, Nevins M, Spagnoli DB et al. De novo bone induction by recombinant human bone morphogenetic protein-2 (rhBMP-2) in maxillary sinus floor augmentation. *J Oral Maxillofac Surg* 2005; 63(12): 1693-1707. DOI: 10.1016/j.joms.2005.08.018 URL: <https://dx.doi.org/10.1016/j.joms.2005.08.018>
38. Martinez A, Franco J, Saiz E, Guitian F. Maxillary sinus floor augmentation on humans: Packing simulations and 8 months histomorphometric comparative study of anorganic bone matrix and β -tricalcium phosphate particles as grafting materials. *Mater Sci Eng C Mater Biol Appl* 2010; 30(5): 763-769. DOI: 10.1016/j.msec.2010.03.012 URL: <https://dx.doi.org/10.1016/j.msec.2010.03.012>
39. Lekholm U, Zarb GA. Patient selection and preparation. En: Branemark PI, Zarb GA, Albrektsson T. *Tissue-integrated prostheses: osseointegration in clinical dentistry*. Chicago: Quintessence; 1985.
40. Becker W, Becker BE, Caffesse R. A comparison of demineralized freeze-dried bone and autologous bone to induce bone formation in human extraction sockets. *J Periodontol* 1994; 65(12): 1128-1133. DOI: 10.1902/jop.1994.65.12.1128 URL: <https://dx.doi.org/10.1902/jop.1994.65.12.1128>
41. Orsini G, Bianchi AE, Vinci R, Piattelli A. Histologic evaluation of autogenous calvarial bone in maxillary onlay bone grafts: a report of two cases. *Int J Oral Maxillofac Implants* 2003; 18(4): 594-598.
42. Raghoobar GM, Vissink A, Reintsema H, Batenburg RH. Bone grafting of the floor of the maxillary sinus for placement of endosseous implants. *B Oral Maxillofac Surg* 1997; 35(2): 119-125.
43. Peleg M, Garg AK, Misch CM, Mazor Z. Maxillary sinus and ridge augmentations using a surface-derived autogenous bone graft. *J Oral Maxillofac Surg* 2004; 62(12): 1535-1544.
44. Hoexter DL. Bone regeneration graft materials. *J Oral Implantol* 2002; 28(6): 290-294. DOI: 10.1563/1548-1336(2002)028<0290:BRGM>2.3.CO;2 URL: [https://dx.doi.org/10.1563/1548-1336\(2002\)028<0290:BRGM>2.3.CO;2](https://dx.doi.org/10.1563/1548-1336(2002)028<0290:BRGM>2.3.CO;2)
45. Ten-Bruggenkate CM, Kraaijenhagen HA, van-der-Kwast WA, Krekeler G, Oosterbeck HS. Autogenous maxillary bone grafts in conjunction with placement of I.T.I endosseous implants. A preliminary report. *Int J Oral Maxillofac Surg* 1992; 21(2): 81-84.
46. Kainulainen VT, Sándor GK, Oikarinen KS, Clokie CM. Zygomatic bone: an additional donor site for alveolar bone reconstruction. Technical note. *Int J Oral Maxillofac Implants* 2002; 17(5): 723-728.
47. Jackson IT, Helden G, Marx R. Skull bone grafts in maxillofacial and craniofacial surgery. *J Oral Maxillofac Surg* 1986; 44(12): 949-955
48. Marx RE. Bone harvest from the posterior ilium. *Atlas Oral Maxillofac Surg Clin North Am* 2005; 13(2): 109-118. DOI: 10.1016/j.cxom.2005.06.001 URL: <https://dx.doi.org/10.1016/j.cxom.2005.06.001>
49. Nkenke E, Weisbach V, Winchler E, Kessler P, Schultze-Mosgau S, Wiltfang J et al. Morbidity of harvesting bone graft from the iliac crest for preprosthetic augmentation procedures: a prospective study. *Int J Oral Maxillofac Surg* 2004; 33(2): 157-163. DOI: 10.1054/ijom.2003.0465 URL: <https://dx.doi.org/10.1054/ijom.2003.0465>
50. Smith JD, Abramson M. Membranous vs endochondrial bone autografts. *Arch Otolaryngol* 1974; 99(3): 203-205.
51. Burchardt H. Biology of bone transplantation. *Orthop Clin North Am* 1987; 18(2): 187-196.
52. Kushner GM. Tibia bone graft harvest technique. *Atlas Oral Maxillofac Surg Clin North Am* 2005;13(2): 119-126. DOI: 10.1016/j.cxom.2005.05.001 URL: <http://dx.doi.org/10.1016/j.cxom.2005.05.001>
53. Herford AS, King BJ, Audia F, Becktor J. Medial approach for tibial bone graft: anatomic study and clinical technique. *J Oral Maxillofac Surg* 2003; 61(3): 358-363. DOI: 10.1053/joms.2003.50071 URL: <https://dx.doi.org/10.1053/joms.2003.50071>

54. Lung GYC. Quantitative analysis of proximal tibial cancellous bone available for augmentation of maxillofacial defects. *J Oral Maxillofac Surg* 1995; 53(Suppl): 93-94.
55. Lee CY. An in-office technique for harvesting tibial bone: outcomes in 8 patients. *J Oral Implantol* 2003; 29(4): 181-184. DOI: 10.1563/1548-1336(2003)029<0181:AITFHT>2.3.CO;2 URL: [http://dx.doi.org/10.1563/1548-1336\(2003\)029<0181:AITFHT>2.3.CO;2](http://dx.doi.org/10.1563/1548-1336(2003)029<0181:AITFHT>2.3.CO;2)
56. Marx RE, Morales MJ. Morbidity from bone harvest in major jaw reconstruction: A randomized trial comparing the lateral anterior and posterior approaches to the ilium. *J. Oral Maxillofac Surg* 1998; 46(3): 196-203.
57. Alt V, Nawab A, Seligson D. Bone grafting from the proximal tibia. *J Trauma* 1999; 47(3): 555-557.
58. Donath K, Piattelli A. Bone tissue reactions to demineralized freeze-dried bone in conjunction with e-PTFE barrier membranes in man. *Eur J Oral Sci* 1996; 104(2(Pt 1)): 96-101.
59. Froum S, Cho SC, Rosenberg E, Rohrer M, Tarnow D. Histological comparison of healing extraction sockets implanted with bioactive glass or demineralized freeze-dried bone allograft: a pilot study. *J Periodontol* 2002; 73(1): 94-102. DOI: 10.1902/jop.2002.73.1.94 URL: <https://dx.doi.org/10.1902/jop.2002.73.1.94>
60. Karabuda C, Ozdemir O, Tosun T, Anil A, Olgaç V. Histological and clinical evaluation of 3 different grafting materials for sinus lifting procedure based on 8 cases. *J Periodontol* 2001; 72(10): 1436-1442. DOI: 10.1902/jop.2001.72.10.1436 URL: <https://dx.doi.org/10.1902/jop.2001.72.10.1436>
61. Wallace SS, Froum SJ. Effect of maxillary sinus augmentation on the survival of endosseous dental implants. A systematic review. *Ann Periodontol* 2003; 8(1): 328-343. DOI: 10.1902/annals.2003.8.1.328 URL: <https://dx.doi.org/10.1902/annals.2003.8.1.328>
62. Knapp CI, Feuille F, Cochran DL, Melloning JT. Clinical and histologic evaluation of bone-replacement grafts in the treatment of localized alveolar ridge defects. Part 2: bioactive glass particulate. *Int J Periodontics Rest Dent* 2003; 23(2): 129-137.
63. Ashman A, Lopinto J. Placement of implants into ridges grafted with biopant HTR synthetic bone: histological long-term case history reports. *J Oral Implantol* 2000; 26(4): 276-290. DOI: 10.1563/1548-1336(2000)026<0276:POIIRG>2.3.CO;2 URL: [http://dx.doi.org/10.1563/1548-1336\(2000\)026<0276:POIIRG>2.3.CO;2](http://dx.doi.org/10.1563/1548-1336(2000)026<0276:POIIRG>2.3.CO;2)
64. Kirmeier R, Payer M, Wehrschuetz M, Jakse N, Platzer S, Lorenzoni M. Evaluation of three-dimensional changes after sinus floor Augmentation with different grafting materials. *Clin Oral Implants Res* 2008; 19(4): 366-372. DOI: 10.1111/j.1600-0501.2007.01487.x URL: <https://dx.doi.org/10.1111/j.1600-0501.2007.01487.x>
65. Hallman M, Hedin M, Sennerby L, Lundgren S. A prospective 1-year clinical and radiographic study of implants placed after maxillary sinus floor augmentation with bovine hydroxyapatite and autogenous bone. *J Oral Maxillofac Surg* 2002; 60(3): 277-284.
66. Da-Costa-Filho LC, Taga R, Taga EM. Rabbit bone marrow response to bovine osteoinductive proteins and anorganic bovine bone. *Int J Oral Maxillofac Implants* 2001; 16(6): 799-808.
67. Groeneveld EH, Van-Den-Bergh JP, Holzmann P, ten-Bruggenkate CM, Tuinzing DB, Burger EH. Histomorphometrical analysis of bone formed in human maxillary sinus floor elevations grafted with OP-1 device, demineralized bone matrix or autogenous bone. Comparison with non-grafted sites in a series of case reports. *Clin Oral Implants Res* 1999; 10(6): 499-509.
68. Groeneveld EH, Burger EH. Bone morphogenetic proteins in human bone regeneration. *Eur J Endocrinol* 2000; 142(1): 9-21.