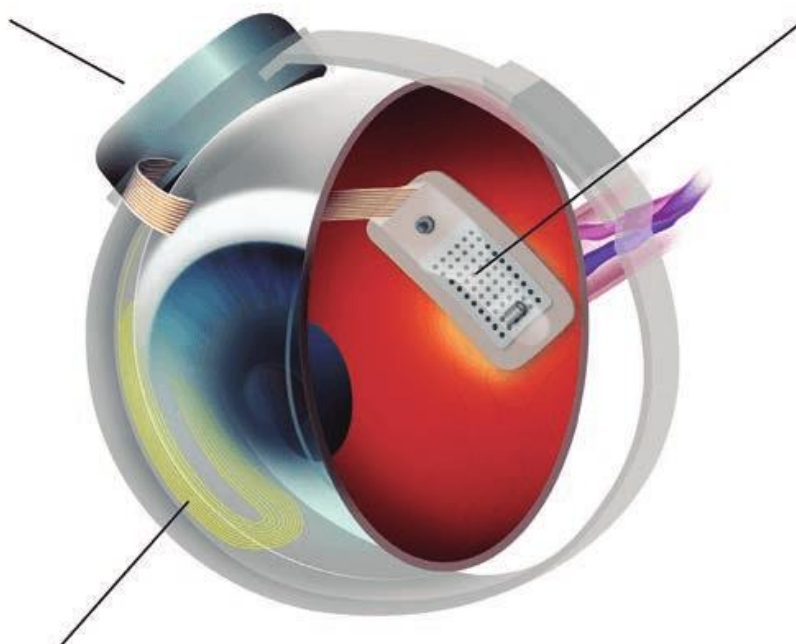




# RETINAS ARTIFICIALES PARA EL TRATAMIENTO DE LA PÉRDIDA DE VISIÓN



*Rosa María Hermosilla García*

**FACULTAD DE FARMACIA**

**UNIVERSIDAD DE SEVILLA**

**UNIVERSIDAD DE SEVILLA**

FACULTAD DE FARMACIA

DOBLE GRADO EN FARMACIA Y ÓPTICA Y OPTOMETRÍA



**TRABAJO DE FIN DE GRADO**

---

***RETINAS ARTIFICIALES PARA EL TRATAMIENTO DE LA PÉRDIDA  
DE VISIÓN***

---

**AUTORA: Rosa María Hermosilla García**

Lugar de presentación: Facultad de Farmacia, Sevilla

Fecha de presentación: Julio 2019

**DEPARTAMENTO DE FISIOLÓGÍA**

TUTORA: María Luisa Ojeda Murillo

TIPOLOGÍA DEL PROYECTO: BIBLIOGRÁFICO

## RESUMEN

Millones de personas en todo el mundo sufren enfermedades degenerativas de retina con distintos grados de pérdida de la visión, incluyendo ceguera total. Entre las más comunes se encuentran la degeneración macular asociada a la edad y la retinosis pigmentaria. A menudo, son condiciones progresivas que limitan cada vez más la vida diaria de los pacientes. Común a todas ellas, es el deterioro de las células fotorreceptoras de la retina. En condiciones normales, estas células son las responsables de captar la luz, iniciando una cascada de impulsos eléctricos que se envían a través de la retina y el nervio óptico a la corteza visual responsable de formar la imagen. Cuando estas células no funcionan correctamente a causa de la patología, la imagen se percibe borrosa, distorsionada o completamente oculta.

Dada la magnitud y gravedad del problema, no es de extrañar que se estén investigando nuevas estrategias de tratamiento. Cabe mencionar la terapia génica, la optogenética y los trasplantes celulares. Sin embargo, actualmente la única estrategia aplicable a los diferentes tipos de degeneraciones retinianas son las retinas artificiales. El mecanismo de estas prótesis en relación con los fotorreceptores se basa en utilizar un dispositivo artificial que detecte y transforme la energía lumínica en una señal eléctrica, como en condiciones normales harían éstos, transmitiendo dicho estímulo a las áreas no afectadas de la retina interna y comenzar así la vía visual. Existen tres principales enfoques físicos para implantar quirúrgicamente estas prótesis: el epirretiniano, el subretiniano y el supracoroidal.

En el presente trabajo, se identificarán los modelos en ensayos o disponibles en el mercado que siguen las dos primeras aproximaciones. Además, se describirán estos dispositivos, su proceso de implantación y los candidatos más idóneos. Por último, se evaluarán los resultados obtenidos hasta la fecha, incluyendo ventajas e inconvenientes de cada uno de ellos.

**Palabras clave:** fotorreceptores, enfermedades degenerativas de la retina, prótesis de retina, implantes epirretinianos, implantes subretinianos

## GLOSARIO DE ABREVIATURAS

ASIC	del inglés <i>Application-Specific-Internal-Circuit</i> (Circuito Interno Específico de la Aplicación)
ASR	del inglés <i>Artificial Silicon Retina</i>
AV	Agudeza visual
CE	marcado de Conformidad Europea
CPD	del inglés <i>cycles per degree</i> (ciclos por grado)
DHR	Distrofias hereditarias de retina
DMAE	Degeneración macular asociada a la edad
DPS	del inglés <i>degrees per second</i> (grados por segundo)
EPR	Epitelio pigmentario retiniano
FDA	del inglés <i>Food and Drug Administration</i> (Administración de Alimentos y Medicamentos)
FR	Fotorreceptores
GMPc	Guanosín monofosfato cíclico
IMI	del inglés <i>Intelligent Medical Implant</i>
LCA	del inglés <i>Leber's congenital amaurosis</i> (amaurosis congénita de Leber)
PIO	Presión intraocular
RP	Retinosis pigmentaria
SAE	del inglés <i>serious adverse event</i> (reacción adversa grave)
SE	Capa sináptica externa
SI	Capa sináptica interna
TCO	del inglés <i>Optical Coherence Tomography</i> (tomografía de coherencia óptica)
VPU	del inglés <i>Visual Processing Unit</i> (Unidad de Procesamiento Visual)

## ÍNDICE

<b>1. INTRODUCCIÓN</b>	<b>1</b>
<b>1.1. ANATOMÍA E HISTOLOGÍA DEL OJO</b>	<b>1</b>
1.1.1. CAPAS DEL OJO	1
<b>1.2. FISIOLÓGÍA DE LA RETINA</b>	<b>2</b>
1.2.1. CAPAS DE LA RETINA	2
1.2.2. FOTORRECEPTORES	3
1.2.3. TRANSMISIÓN DE LA INFORMACIÓN EN LA RETINA	5
1.2.4. FOTOTRANSDUCCIÓN	5
<b>1.3. ENFERMEDADES DEGENERATIVAS DE LA RETINA</b>	<b>6</b>
1.3.1. DEGENERACIÓN MACULAR ASOCIADA A LA EDAD	7
1.3.2. DISTROFIAS HEREDITARIAS DE RETINA	8
<b>2. OBJETIVOS DE LA REVISIÓN</b>	<b>10</b>
<b>3. METODOLOGÍA</b>	<b>10</b>
<b>3.1. DISEÑO</b>	<b>10</b>
<b>3.2. ESTRATEGIA DE BÚSQUEDA</b>	<b>10</b>
<b>3.3. CRITERIOS DE INCLUSIÓN</b>	<b>10</b>
<b>3.4. EXTRACCIÓN DE DATOS</b>	<b>10</b>
<b>3.5. ANÁLISIS DE DATOS</b>	<b>11</b>
<b>4. RESULTADOS Y DISCUSIÓN</b>	<b>11</b>
<b>4.1. AVANCES INICIALES</b>	<b>11</b>
<b>4.2. CONCEPTO DE RETINA ARTIFICIAL</b>	<b>11</b>
<b>4.3. IDENTIFICACIÓN DE LOS MODELOS IMPLANTADOS O EN ENSAYO</b>	<b>13</b>
<b>4.4. CARACTERIZACIÓN DE LOS DIFERENTES MODELOS</b>	<b>14</b>
4.4.1. DISPOSITIVOS EN LA EPIRETINA	14
4.4.1.1. Argus® II Retinal Prosthesis System	15
4.4.1.2. Epi-Ret3	20
4.4.1.3. Intelligent Medical Implant	24
4.4.2. DISPOSITIVOS EN LA SUBRETINA	27
4.4.2.1. Alpha-IMS	27
<b>5. CONCLUSIONES</b>	<b>33</b>
<b>6. BIBLIOGRAFÍA</b>	<b>34</b>

## 1. INTRODUCCIÓN

El ojo es un órgano sensitivo que funciona de forma muy similar a una cámara, convirtiendo la luz reflejada en impulsos eléctricos nerviosos que se interpretan como una imagen mental en el cerebro. Es decir, la visión es la traducción de energía luminosa por parte de los receptores localizados en el ojo en una señal eléctrica que pasa a la corteza visual para su procesamiento (Fatt y Weissman, 1992).

### 1.1 ANATOMÍA E HISTOLOGÍA DEL OJO

#### 1.1.1. CAPAS DEL OJO

En el ojo se distinguen principalmente las siguientes tres capas (García-Feijoó y Pablo-Júlvez, 2012) (figura 1):

→ Túnica externa o capa fibrosa

La superficie ocular está formada en su parte anterior, por la córnea y en la posterior, por la esclerótica, conociéndose la zona de unión entre ambas como limbo.

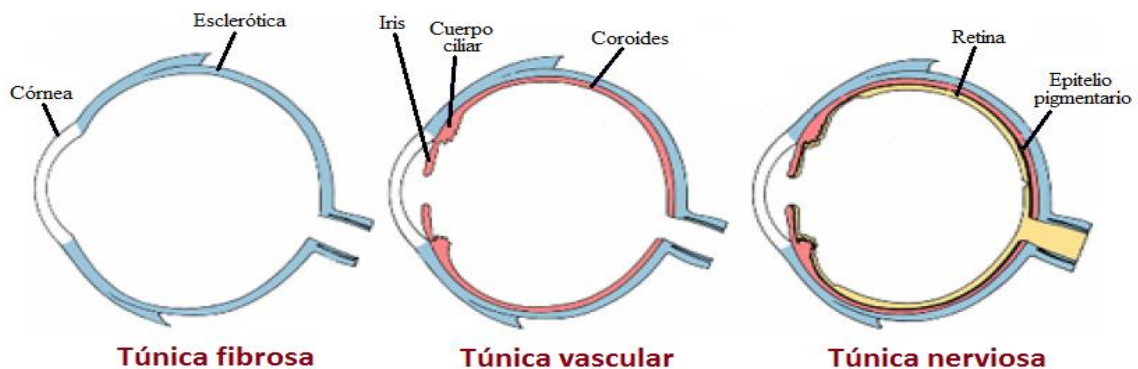
La función de esta capa es esencialmente la de proteger y mantener la forma del globo ocular, además de ser punto de inserción de los músculos extraoculares.

→ Túnica media o capa vascular

Compuesta de atrás hacia delante por la coroides, cuya función es nutrir el resto de capas y recolectar las sustancias de desecho; el cuerpo ciliar que participa en la acomodación del cristalino y formación del humor acuoso y en la parte más anterior, el iris que actúa como diafragma al contar con un orificio central o pupila, que controla la cantidad de luz que llega al ojo.

→ Túnica interna o capa nerviosa

Formada por la retina, una membrana delgada, transparente y muy vascularizada. Se encuentra dividida en dos partes principales: la parte posterior sensorial en la que se generan los impulsos nerviosos en respuesta a los estímulos luminosos que recibe y la parte anterior, que tapiza la cara interna del cuerpo ciliar y la cara posterior del iris.



**Figura 1.-** Descripción de la conformación del ojo en sus diferentes capas (Dimieri, 2018)

## **1.2. FISIOLÓGÍA DE LA RETINA**

### **1.2.1. CAPAS DE LA RETINA**

Histológicamente, presenta 10 capas que se extienden por toda la retina salvo en el disco óptico o papila del nervio óptico, conocido como punto ciego al carecer de fotorreceptores. Desde la coroides hacia el vítreo, las capas son las siguientes (Kaufman y Alm, 2004) (figura 2):

#### **1) Epitelio pigmentario retiniano (EPR)**

Las células que lo componen se ordenan regularmente para actuar como barrera natural que soporta y mantiene las funciones de los segmentos externos de los receptores; así mismo aporta los nutrientes esenciales a las capas siguientes y elimina el material de desecho.

#### **2) Capa de fotorreceptores (FR)**

Formada por los segmentos externos e internos de los FR.

#### **3) Membrana limitante externa**

Formada por estrechas uniones intercelulares entre FR, o entre FR y los segmentos externos de las células de Müller.

#### **4) Capa nuclear externa**

Contiene los núcleos de los FR y sus prolongaciones.

#### **5) Capa plexiforme o sináptica externa (SE)**

Constituida por las sinapsis entre FR, células bipolares y células horizontales.

#### **6) Capa nuclear interna**

Alberga los núcleos de las células horizontales, amacrinas, bipolares y sus prolongaciones, así como los cuerpos celulares de las células de Müller.

#### **7) Capa plexiforme o sináptica interna (SI)**

Formada por las sinapsis entre células bipolares, amacrinas y ganglionares.

#### **8) Capa de células ganglionares**

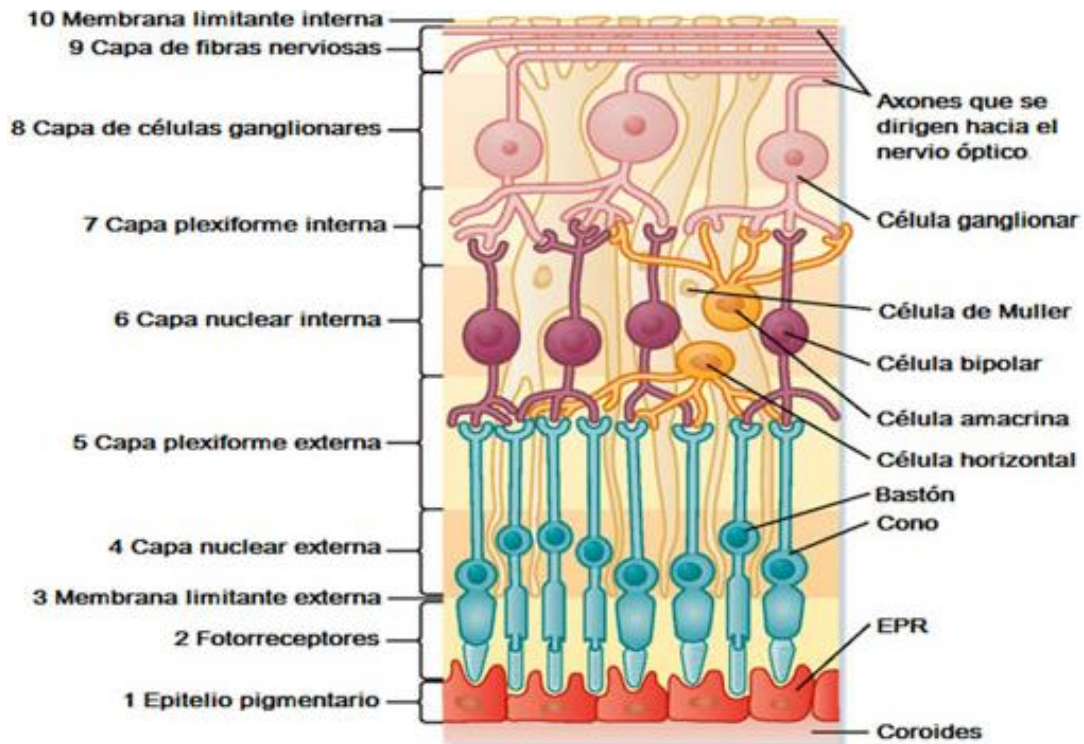
En ella se encuentran los núcleos de las células ganglionares y de las amacrinas desplazadas.

#### **9) Capa de fibras nerviosas**

Comprende los axones de las células ganglionares en su camino hacia el nervio óptico.

#### **10) Membrana limitante interna**

Formada por las prolongaciones de las células de Müller y una membrana basal.



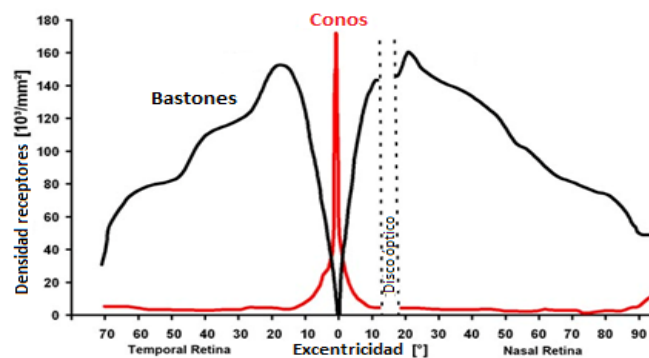
**Figura 2.-** Capas de la retina (Centro de Investigación y Cirugía Ocular INOF, 2019)

### 1.2.2. FOTORRECEPTORES

La retina es la parte del ojo humano sensible a la luz, gracias a los 120 millones de FR que en ella se encuentran (Romero, 2018). En la retina humana encontramos dos tipos de FR:

→ Los bastones son los más numerosos y se ocupan de la visión periférica, encontrándose fuera de la parte central de la retina (figura 3). Son responsables de la visión nocturna y son tan sensibles que se saturan en la visión diurna de alta intensidad. Al no ser capaces de diferenciar los colores, dan lugar a una visión acromática.

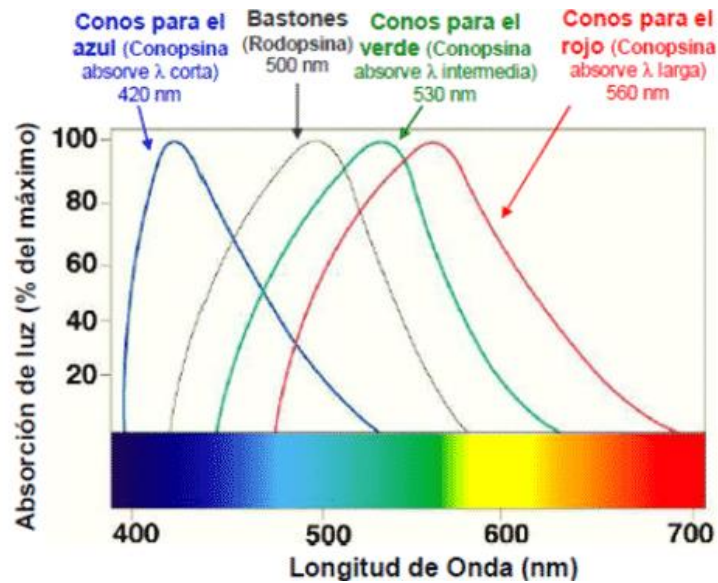
→ Los conos varían en número de 4 a 5 millones y se localizan en la parte central de la retina conocida como mácula (figura 3), careciendo la zona central de ésta o fovea de ningún bastón. Intervienen en la visión diurna con altos niveles lumínicos, permitiendo una visión detallada, además permiten la percepción del color.



**Figura 3.-** Distribución de conos y bastones en la retina (modificada de Kolb, 2018)



Todos los bastones contienen el mismo fotopigmento conocido como rodopsina. En los conos, sin embargo, se aprecian tres opsinas diferentes, sensibles a tres regiones distintas del espectro lumínico. Sus picos máximos de absorción se encuentran a 420, 530 y 560 nm, distinguiendo así respectivamente entre conos azules o S, conos verdes o M y conos rojos o L (Mustafi et al, 2009). El pigmento visual de los bastones posee un espectro de absorción entre el de los pigmentos de los conos M y S (figura 4).

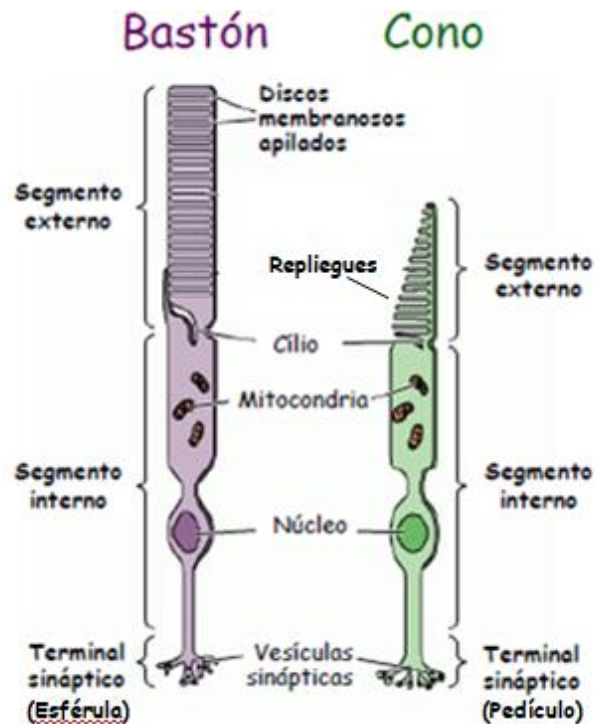


**Figura 4.-** Longitud de onda a la que pueden ser activados los conos y bastones. Estos últimos pueden detectar la tonalidad de la luz a intensidades muy bajas.

(Revista Genética Médica Blog, 2018)

Morfológicamente, en los FR se pueden distinguir tres partes siendo apreciables algunas diferencias entre los dos tipos (Lamb, 2013) (figura 5):

- Un segmento externo en el que se localizan los pigmentos visuales especializados en la fototransducción; concretamente en los discos membranosos en el caso de los bastones, mientras que en los conos se encuentran en los repliegues.
- Un segmento interno que se caracteriza por la presencia del núcleo y de diferentes orgánulos celulares esenciales para el metabolismo celular.
- La terminación sináptica que es lugar donde el FR hace sinapsis con las demás células nerviosas. Es diferente en conos y bastones, conociéndose como pedículo o esférula, respectivamente.



**Figura 5.-** Representación esquemática simplificada del cono y del bastón (modificada de Blue Cone Monochromacy Families Foundation, 2019)

### 1.2.3. TRANSMISIÓN DE LA INFORMACIÓN EN LA RETINA

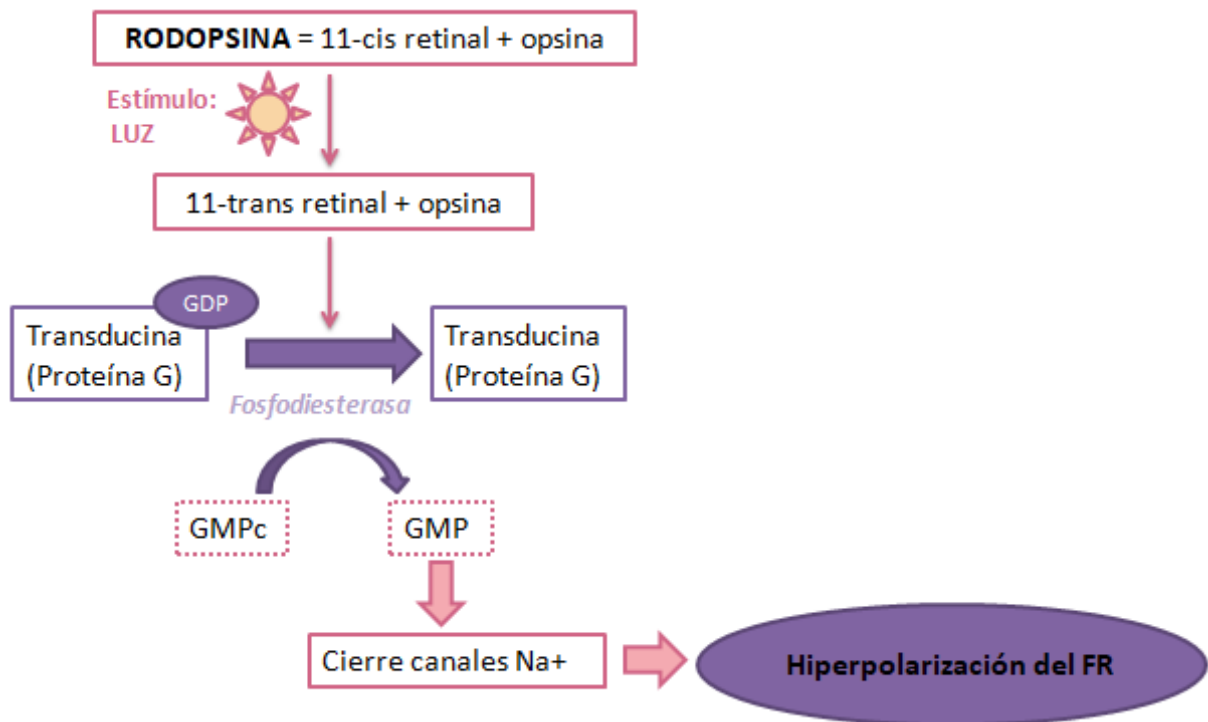
Cuando los FR se ven estimulados por los fotones que llegan a la retina, transforman la energía electromagnética en un cambio en el potencial de membrana del FR, siendo esta señal transmitida a través de las capas de la retina hasta llegar a las células ganglionares, que producen potenciales de acción que son conducidos por la vía óptica hasta los centros visuales del cerebro. En el paso de la señal eléctrica desde los FR hasta las células ganglionares intervienen dos tipos de circuitos neuronales:

- En el vertical, la señal va directamente desde los FR a las células bipolares y de éstas a las ganglionares, a través de dos sinapsis en las capas SE y SI, antes de abandonar el ojo.
- En los dos circuitos horizontales, la información transcurre transversalmente en la retina: en la SE intervienen las células horizontales y en la SI, las amacrinas.

### 1.2.4. FOTOTRANSDUCCIÓN

El proceso por el cual los FR convierten el estímulo lumínico en un cambio del potencial de membrana se conoce como fototransducción. A diferencia de otros procesos de transducción sensorial, en los vertebrados los FR están despolarizados en la oscuridad (reposo). Esto es debido a la presencia de unos canales de membrana catiónicos abiertos que permiten la entrada continua de iones de  $\text{Na}^+$  y  $\text{Ca}^{+2}$  al interior de la célula (Fu y Kawamura, 2017).

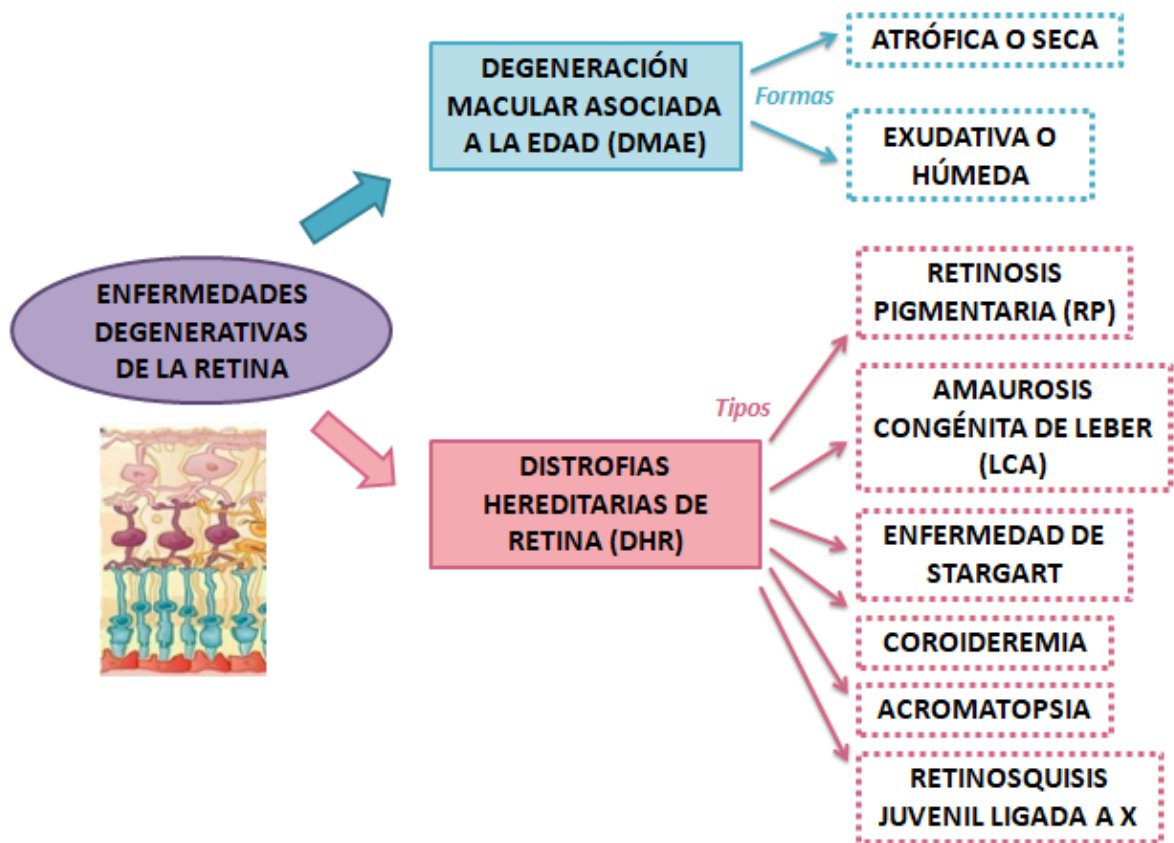
La detección de la luz comienza en los pigmentos visuales localizados en el segmento exterior de los FR. La rodopsina o molécula fotorreceptora está formada por una proteína, la opsina y un cromóforo, llamado retinal (Gasparini et al., 2018). Los fotones son absorbidos por la forma del cromóforo en la oscuridad, el 11-cis retinal, que se isomeriza a 11-trans retinal y activa a otra proteína de membrana, la transducina (un tipo de proteína G) que activa a su vez a la enzima fosfodiesterasa que hidroliza moléculas de guanosín monofosfato cíclico (GMPc) del interior del citoplasma del FR. Esta disminución de GMPc produce el cambio conformacional del canal y con él, su cierre. Al disminuir la entrada libre de iones  $\text{Na}^+$  y  $\text{Ca}^{+2}$  por estos canales, el FR se hiperpolariza (figura 6).



**Figura 6.-**Representación esquemática de la fototransducción (Hermosilla, 2019)

### 1.3. ENFERMEDADES DEGENERATIVAS DE LA RETINA

La degeneración progresiva de los FR de la retina es una de las principales causas de ceguera en adultos en la mayoría de los países industrializados (Wright et al., 2010). Se estima que dentro de la Unión Europea, 34 millones de personas padecen un deterioro de la visión relacionado con la degeneración de los FR, lo que se observa en patologías como la degeneración macular asociada a la edad (DMAE) o las distrofias hereditarias de retina (DHR) (Li et. al., 2017) (figura 7).



**Figura 7.**-Representación esquemática de la clasificación de las enfermedades degenerativas de la retina (Hermosilla, 2019)

**1.3.1. DEGENERACIÓN MACULAR ASOCIADA A LA EDAD**

La DMAE es una enfermedad que se caracteriza por la degeneración progresiva de la retina en el área macular (FR y EPR), por lo que afecta a la visión central (Monje-Fernández et al., 2018) (figura 8). Se trata de un proceso crónico que atraviesa varias fases, partiendo de formas iniciales sin síntomas hasta una afectación severa visual derivada del desarrollo de neovascularización coroidea o de atrofia geográfica del EPR (Cahill et al., 2005).



**Figura 8.**-Representación de la afectación de la visión central que sufriría un paciente con DMAE (Colegio Oficial de Ópticos-Optometristas de Andalucía, 2019)

La etiopatogenia exacta de la DMAE se desconoce, siendo los principales factores de riesgo la edad, el tabaco, la predisposición genética y la hipertensión (Nussenblatt y Ferris, 2007).

La DMAE se puede clasificar en dos grupos principalmente (López et al., 2009):

→ La forma atrófica o seca afecta al 85% de los pacientes y se caracteriza por la aparición de drusas y áreas de atrofia geográfica en el EPR. Presenta una evolución lenta y progresiva.

→ La variante exudativa o húmeda se caracteriza por la aparición anómala de neovasos coroideos con mayor facilidad para desprenderse que los ya existentes en la retina. Su evolución es mucho más rápida y tiene peor pronóstico.

Este trastorno neurodegenerativo afecta típicamente a personas mayores de 50 años, constituyendo en la actualidad un problema sociosanitario de primer orden en todos los países desarrollados, dado que se desarrolla con la edad y el envejecimiento de la población es creciente. Así se estima que la cantidad de personas que padecerá DMAE a nivel mundial aumente a 196 millones en 2020 y 288 millones en 2040 (Wong et al., 2014).

### 1.3.2. DISTROFIAS HEREDITARIAS DE RETINA

Las DHR son un grupo de diferentes patologías hereditarias de difícil diagnóstico que afectan a un escaso número de personas (Ministerio de Sanidad, Servicios Sociales e Igualdad, 2016). Las DHR son enfermedades de causa genética, en la que pueden estar involucrados numerosos genes. Hasta el momento, más de 250 genes han sido identificados siguiendo todos los patrones de herencia posibles (Berger et al., 2010).

Las DHR pueden afectar a los bastones o los conos por separado o a ambos a la vez. Entre ellas se incluyen las siguientes:

→ La retinosis pigmentaria (RP) engloba un conjunto de patologías hereditarias que se caracterizan por la degeneración progresiva de los FR, afectando principalmente a los bastones. La base genética es muy heterogénea y se manifiesta habitualmente entre la primera y la tercera décadas de la vida (Fariss et al., 2000). De hecho, es la mayor causa de ceguera en individuos en edades comprendidas entre los 20 y 60 años a nivel mundial (U.S. Department of Energy Office of Science, 2011). Los primeros síntomas suelen ser la pérdida de visión periférica y ceguera nocturna hasta tener una visión en túnel (figura 9).

→ La amaurosis congénita de Leber (LCA) es la forma más precoz y la más grave de todas las DHR. Los niños que la padecen generalmente presentan ceguera desde su nacimiento por la ausencia de los dos tipos de FR (Federación Española de Enfermedades Raras, 2003). A menudo se asocia con otros problemas de la visión incluyendo la fotofobia, nistagmus, cataratas, queratocono e hipermetropía extrema.

→La enfermedad de Stargart o distrofia macular juvenil es una forma autósomica recesiva de DHR que suele caracteriza por la pérdida progresiva de la visión central asociada la existencia de un moteado inespecífico del fondo de ojo (Orphanet, 2014).

→La coroideremia es una degeneración retiniana ligada al cromosoma X muy poco usual (Campos-Pavón y Torres-Peña, 2015). Se presenta generalmente como una atrofia progresiva de los FR, EPR y coroides. Entre los síntomas incluyen la ceguera nocturna y la fotofobia, de ahí que suele confundirse el diagnóstico con la RP. Se diferencia de esta última en que la visión central generalmente se conserva hasta la década de los 50 años.

→La acromatopsia es un trastorno autosómico-recesivo que consiste en una anomalía de la visión en la cual sólo se perciben los colores blanco, negro y gris y sus diferentes tonalidades debido a la alteración de los conos. La forma más habitual es la acromatopsia parcial o daltonismo (Perales et al., 2018). Suele asociarse a fotofobia y nistagmus.

→ La retinosquiasis juvenil ligada a X tradicionalmente se caracteriza por la pérdida temprana de la visión y esquiasis foveal o separación de las capas de la retina en ambos ojos, lo que aumenta el riesgo de desprendimiento de retina. El modo de herencia es recesivo ligado a X, afectando casi exclusivamente a varones (Pérez et al., 2012).



**Figura 9.-** Representación de la afectación de la visión periférica que sufriría un paciente con RP siendo característica la visión en túnel (Clínica de Oftalmología Villoria, 2017)

Numerosas estrategias terapéuticas se han desarrollado para ralentizar o prevenir el deterioro retiniano. Desafortunadamente, para la mayoría de estos desórdenes degenerativos de la retina, no se ha encontrado una curación definitiva. En el presente trabajo, se evalúan diversos modelos de retinas artificiales que podrían ser una alternativa terapéutica en un futuro próximo para estas patologías.

## **2. OBJETIVOS DE LA REVISIÓN**

---

El objetivo principal de este trabajo es realizar una revisión bibliográfica sobre el desarrollo de novedosas prótesis de retina que podrían pasar a implantarse en un futuro cercano en pacientes de enfermedades oculares que deriven en pérdidas de visión graves. Para conseguir dicho objetivo, se establecen como objetivos parciales los siguientes:

- Identificar los diferentes modelos en ensayo o disponibles en el mercado.
- Describir los dispositivos, su proceso de implantación y los pacientes ideales para cada uno.
- Evaluar los resultados obtenidos, incluyendo riesgos y beneficios para los pacientes.
- Analizar las ventajas e inconvenientes de dichos modelos.

## **3. METODOLOGÍA**

---

### **3.1. DISEÑO**

Se procedió a una búsqueda bibliográfica para recabar información acerca de los diferentes modelos de retinas artificiales diseñados hasta el momento y su empleo en la pérdida de visión desencadenada por enfermedades degenerativas de la retina.

### **3.2. ESTRATEGIA DE BÚSQUEDA**

Para obtener dicha información se buscó en diferentes bases de datos científicas como *Pubmed*, *Scopus*, *Scimedirect*, *Scifinder* utilizando como palabras claves *retinal prostheses system*, *degenerative retinal diseases*, *visual prostheses*, *subretinal implant*, *epiretinal implants*, entre otras. Así mismo, se consultaron revistas científicas como *American Academy of Ophthalmology*, *PLOS ONE* y *Nature*. También se han utilizado libros de Fisiología y Anatomía ocular.

### **3.3. CRITERIOS DE INCLUSIÓN**

Los criterios de inclusión de los artículos y ensayos revisados han sido la procedencia de fuentes de información actualizadas y reconocidas por la comunidad científica, que los estudios se realizaran en países desarrollados y que fueran publicados entre los años 2000 y 2019 en inglés, francés o español.

### **3.4. EXTRACCIÓN DE DATOS**

El período de búsqueda de información ha sido de enero a mayo de 2019. Los artículos fueron leídos de forma detallada y se clasificaron según su diseño: estudios científicos observacionales y experimentales y series de casos documentados. De ellos se extrajeron de forma crítica los datos y resultados de mayor relevancia científica.

### **3.5. ANÁLISIS DE DATOS**

Los artículos encontrados fueron divididos en bloques según los objetivos marcados en este trabajo.

## **4. RESULTADOS Y DISCUSIÓN**

---

### **4.1. AVANCES INICIALES**

El objetivo de conseguir restaurar la visión usando la energía eléctrica ha sido perseguido durante más de un siglo. Así, tras la primera descripción en 1952 de Hodgkin y Huxley, de la naturaleza eléctrica de la señal de propagación en todos los sistemas nerviosos por medio de potenciales de acción (Hodgkin y Huxley, 1952); se pensó que la estimulación eléctrica de cualquier tejido neural con un electrodo externo crearía una localización de la despolarización con el consiguiente inicio de potenciales de acción. Luego, la estimulación eléctrica en cualquier punto de la vía visual podría permitir la percepción de destellos luminosos o fosfenos (Garnier y Delamare, 1923). Se comenzó con la estimulación cortical (Brindley y Lewin, 1968) y posteriormente en los niveles del núcleo geniculado (Panetsos et al., 2011), el nervio óptico (Sakaguchi et al., 2012; Wang et al., 2011) y finalmente, la retina (Ghezzi et al., 2011).

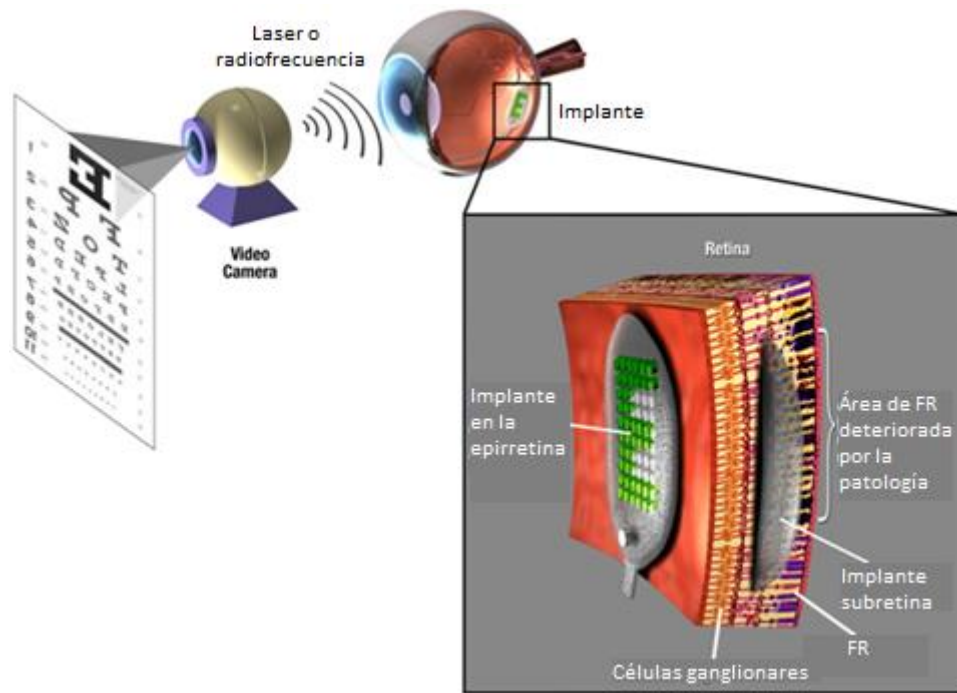
De entre todas las localizaciones anatómicas mencionadas, la estimulación directa de la retina mediante implantes de electrodos ha sido la más exitosa. La principal razón de ello es la mayor accesibilidad por nuevas técnicas de cirugía vitreoretiniana con menor riesgo quirúrgico que las vías visuales intracraneales.

### **4.2. CONCEPTO DE RETINA ARTIFICIAL**

El concepto de implantes de retina es reciente, teniendo aún así más de 50 años de antigüedad (Tassicker, 1956; Michelson, 1986). Estos dispositivos electrónicos están siendo desarrollados con el objetivo de reemplazar la función fotorreceptora del ojo en casos severos de degeneración retiniana que derivan en pérdida de la visión (Stingl y Zrenner, 2013).

El mecanismo de estas prótesis en relación con los FR se basa en utilizar un dispositivo artificial que detecte y transforme la energía lumínica en una señal eléctrica, como en condiciones normales harían éstos, transmitiendo dicha señal a las áreas no afectadas de la retina interna y comenzar así la vía visual. Es decir, a través de la estimulación eléctrica de las capas internas de la retina (incluye células bipolares, horizontales y ganglionares, entre otras), se trataría la ceguera en los casos de degeneración de la retina externa (FR y EPR) (Lin et al., 2015) (figura 10).





**Figura 10.-** Diagrama representativo del concepto de prótesis de retina. En algunos sistemas, el receptor de la imagen es implantado; en otros, se usa una cámara externa que transmite la información de forma inalámbrica al implante (modificada de Weiland et al., 2011)

Por tanto, los candidatos más idóneos para este tipo de tratamiento presentarían la retina externa parcial o totalmente destruida, mientras que la interna debería permanecer relativamente intacta. En pacientes de DMAE, menos del 20% de conos y bastones se preservan (Kim et al., 2012). A pesar de que elevadas cantidades de estas células externas se vean destruidas conforme avanza la enfermedad, las neuronas de las capas retinianas más internas permanecen inalteradas. Así, el 70% de las células ganglionares se mantienen íntegras en pacientes de DMAE (Gehrs et al., 2010). Otra condición patológica en la que se pone de manifiesto la pérdida de las células más externas de la retina junto con la conservación de las capas más internas es la RP (Milam et al., 1998). Estudios histológicos post-mortem de pacientes con RP de nivel moderado a severo han demostrado que aunque todas las capas celulares de la retina experimentaron deterioro con la progresión de la patología; la capa de células bipolares y ganglionares, no se veían considerablemente afectadas, manteniéndose en un 78% y 30% de su densidad, respectivamente, incluso en casos de RP severa (Santos et al., 1997).

En definitiva, el éxito de las prótesis retinianas depende del grado en el que éstas sean capaces de reemplazar las funciones de los FR dañados o ausentes, que a su vez se relaciona con (Luo y da Cruz, 2016):

- La eficiencia de la captación de la imagen visual.
- La transducción de la imagen capturada en señales eléctricas significativas.
- La posterior activación de la retina interna desde donde la información visual se transmite por el nervio óptico a la corteza visual.

### **4.3. IDENTIFICACIÓN DE LOS MODELOS IMPLANTADOS O EN ENSAYO**

Existen tres principales enfoques físicos para implantar quirúrgicamente estas prótesis (Maya-Vetencourt et al., 2017) (figura 11):

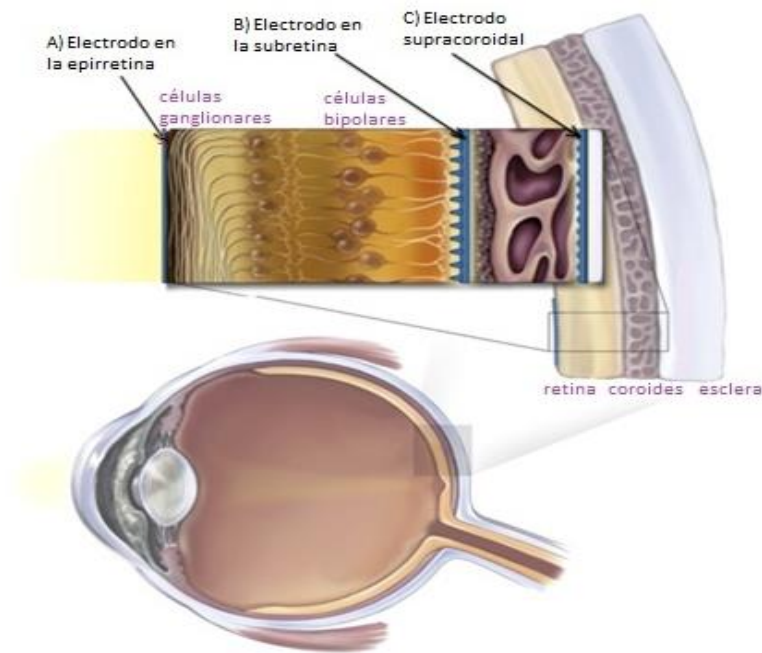
**A)** Los dispositivos localizados en la epirretina son neuroestimuladores con sus electrodos colocados en la retina interna, adyacentes a las células ganglionares y sus fibras nerviosas. Estos electrodos son controlados por una cámara externa al cuerpo localizada en una gafa u otro elemento de sujeción similar, siendo la imagen de vídeo traducida en pulsos y enviada directamente por diferentes tipos de radiación electromagnética a las células de salida de la retina: las células ganglionares (Asociación Retina Madrid y Fundación Retina España, 2012). Entre los sistemas que siguen esta perspectiva cabe mencionar:

- Argus® II Retinal Prosthesis System (Sabbah et al., 2014)
- Epi-Ret3 (Menzel-Severing et al., 2012)
- Intelligent Medical Implant (Velikay-Parel et al., 2013)

**B)** Los dispositivos subretinianos están destinados a sustituir los FR por fotodiodos en la parte dañada de la retina y estimular a las células bipolares, como harían los FR normalmente. Este enfoque utiliza la red de procesamiento natural de la retina, aunque típicamente suele requerir un umbral más alto para evocar los potenciales de acción y dar inicio a la vía visual (Guenther et al., 2011). Un modelo que sigue esta orientación es:

- Alpha-IMS (Shepherd et al., 2013)

**C)** En el enfoque supracoroidal se coloca el conjunto de electrodos entre la esclera y la coroides (Fujikado et al., 2011). Actualmente se están llevando a cabo numerosas investigaciones in vitro y en conejos (Ohta et al., 2007; Habib et al., 2012). La empresa Bionic Vision en Australia ha hecho su primer ensayo clínico en tres pacientes con una matriz supracoroidal (Allen et al., 2013).



**Figura 11.-** Ilustración de las tres posibles localizaciones donde llevar a cabo el implante  
(modificada de Ayton et al., 2014)

Esta revisión se centrará en los tipos de prótesis epirretiniana y subretiniana. Concretamente se discutirá sobre los cuatro modelos mencionados y sus diferentes características, junto con los resultados de los ensayos clínicos que se han realizado hasta la fecha.

#### **4.4. CARACTERIZACIÓN DE LOS DIFERENTES MODELOS**

##### **4.4.1. DISPOSITIVOS EN LA EPIRETINA**

La localización quirúrgica de las prótesis epirretinianas es intraocular en la parte superior de la capa de células ganglionares. Estos sistemas funcionan mediante la estimulación directa de la retina interna relativamente preservada a través de microelectrodos epirretinianos, sustituyendo así la función de los FR degenerados. La información visual de una cámara de vídeo montada en gafas o un dispositivo similar, es convertida a una imagen pixelada por un procesador externo, antes de ser transmitida a la matriz donde se encuentran dichos electrodos. Las respuestas retinianas provocadas se transmiten a través del nervio óptico normal a la corteza visual para su interpretación (Zrenner, 2002).

Diferentes modelos que siguen este enfoque están siendo investigados. Entre ellos, el Argus® II Retinal Prosthesis System desarrollado por Second Sight tiene el marcado de Conformidad Europea (CE) y ha sido aplicado en numerosos sujetos en todo el mundo. Otros dispositivos que aún están en ensayo clínico en Europa pero apuntan alto como alternativa en el tratamiento de enfermedades degenerativas de retina son la prótesis de retina Epi-Ret3 y el llamado Intelligent Medical Implant.

Entre las ventajas del enfoque epirretiniano se encuentran:

- Una mínima cantidad de elementos electrónicos se sitúan en la parte implantada del dispositivo, pudiendo llevarse a cabo las actualizaciones del sistema en los componentes electrónicos de la parte portátil sin necesidad de cirugías posteriores (Liu et al., 2000). Este hecho además facilita la cirugía, siendo esta menos invasiva y breve en comparación con la implantación de los dispositivos subretinianos.
- El emplazamiento del implante permite que el vítreo actúe como disipador del calor de los componentes electrónicos (Piyathaisere et al., 2003).
- La electrónica ofrece al usuario y al médico un control total sobre el procesamiento de la imagen, permitiendo así que el implante se adapte a las necesidades de cada paciente (Weiland et al., 2005).

Entre las desventajas cabe mencionar las siguientes:

- La necesidad de utilizar técnicas que proporcionen la fijación prolongada del dispositivo a la retina interna (Majji et al., 1999).
- La estimulación se produce en la salida de la retina (células ganglionares) lo que requerirá un procesamiento de imágenes más sofisticado (Becker et al., 1999).

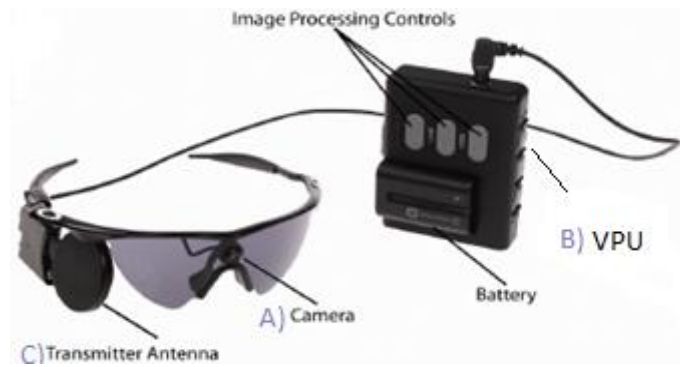
#### 4.4.1.1. ARGUS® II RETINAL PROSTHESIS SYSTEM

##### →DESCRIPCIÓN DEL DISPOSITIVO

La prótesis retiniana Argus® II de Second Sight Medical Products Inc. (Sylmar, California) es el primer dispositivo en obtener el marcado CE en 2011 y la aprobación por la *Food and Drug Administration* (FDA) como dispositivo humanitario en 2013. Como tal, se presenta una alternativa en el tratamiento de pacientes con pérdida profunda de la visión causada por una enfermedad retiniana externa en estado terminal (Second Sight Medical Products Inc, 2019).

Este sistema protésico consiste en un dispositivo implantado en el ojo y un equipo externo que lleva el usuario (Humayun et al., 2012). Este último emplea 3 componentes que son los siguientes (figura 12):

- A)** Una cámara de vídeo montada en unas gafas para la captura de imágenes en tiempo real.
- B)** La Unidad de Procesamiento Visual (VPU) toma muestras y procesa la imagen, convirtiéndola en patrones de estimulación. Puede llevarse en un cinturón o con un asa sujeta al hombro. Cuenta con varios botones que entre otras opciones, permiten mejorar el contraste a los usuarios.
- C)** Una antena externa (integrada en la varilla de las gafas) para la transmisión inalámbrica de los datos procesados desde la VPU a los componentes internos mediante telemetría de radiofrecuencia. Una batería extraíble y recargable alimenta todo este sistema.



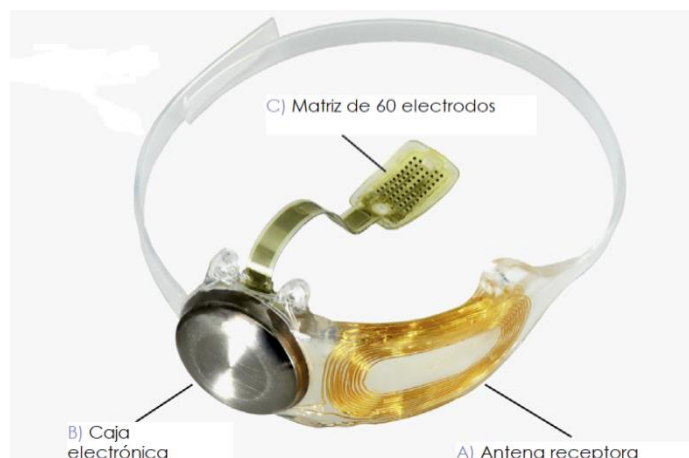**Figura 12.-** Ilustración de los tres componentes externos del dispositivo Argus® II Retinal Prosthesis System (modificada de Ho et al., 2015)

La parte implantada del sistema incluye los siguientes elementos (Luo y da Cruz, 2016) (figura 13):

**A)** Una antena interna que recibe inalámbricamente las ondas de radio convirtiéndolas en señales eléctricas.

**B)** Integrado en una carcasa electrónica, un circuito interno específico de la aplicación (ASIC) para descodificar y generar pulsos eléctricos apropiados de acuerdo con los datos de los parámetros de estimulación recibidos por la antena interna y que posteriormente se transmiten a la matriz con múltiples electrodos.

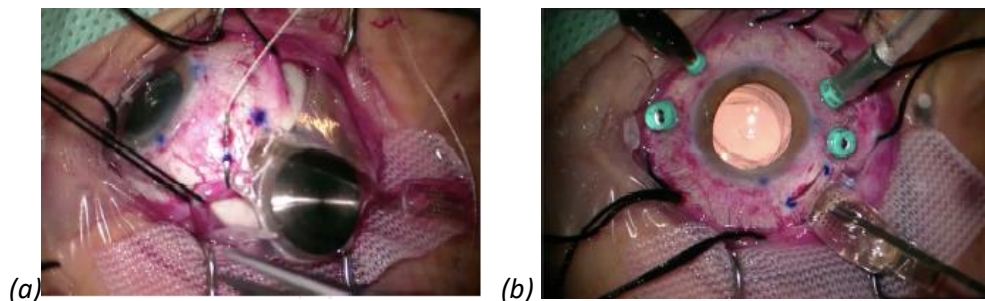
**C)** Una matriz epirretiniana de 60 electrodos de platino de 200  $\mu\text{m}$  de diámetro, incrustados en una fina película de poliimida. Cada electrodo está conectado al ASIC en un circuito paralelo, de modo que se activan independientemente según los parámetros estimulantes. El conjunto está en contacto directo con la superficie de la retina lo que permite la inyección de cargas eléctricas locales para estimular los tejidos retinianos subyacentes, concretamente las células ganglionares.



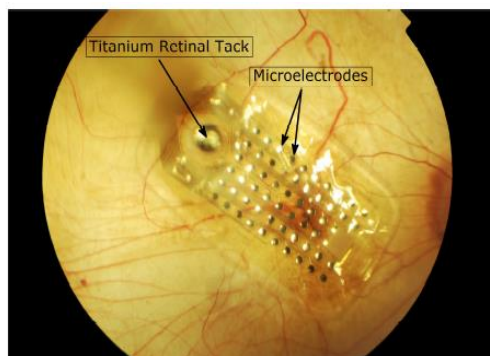
**Figura 13.-** Ilustración de los tres componentes internos del dispositivo Argus® II Retinal Prosthesis System (modificada de da Cruz et al., 2016)

### →IMPLANTACIÓN QUIRURGICA

En primer lugar, en ojos fáquicos el cristalino es retirado por medio de la técnica de facoemulsificación ya que la posterior formación de cataratas dificultaría la monitorización clínica (Humayun et al., 2012). A continuación, se realiza una vitrectomía pars plana (figura 14) y la carcasa electrónica y la antena del implante se suturan sobre la esclerótica; normalmente este paso se realiza en el cuadrante supero-temporal del globo, a una distancia predeterminada del limbo (aproximadamente 5 mm) dependiendo de la longitud axial del ojo. Posteriormente la matriz de electrodos se introduce en el ojo a través de una esclerectomía pars plana (figura 14) colocándose en la región macular y después se fija con una presilla de titanio (figura 15). El tiempo de la cirugía generalmente oscila entre 1.5 y 4 horas (Rizzo et al., 2014).



**Figura 14.-** Fotografías intraoperatorias. (a) Sutura en la esclerótica a 5 mm del limbo de la caja electrónica (b) Inserción de la matriz de electrodos en la cavidad vítrea a través de una esclerectomía pars plana de 5 mm (Luo y da Cruz, 2016)



**Figura 15.-** Fotografía del fondo de ojo en la que se observa la matriz con 60 electrodos de platino implantados en un paciente con coroideremia. El conjunto se mantiene en su lugar con una presilla de titanio que pasa a través de la retina, la coroides y la esclerótica (Luo y da Cruz, 2016)

## →PACIENTES

Todas las prótesis retinianas actuales, incluido el Argus® II Retinal Prosthesis System, funcionan a través de la estimulación eléctrica de las capas internas de la retina. Por tanto, los candidatos ideales para la implantación de este dispositivo, han de presentar la retina interna relativamente intacta aunque la retina externa haya sido destruida por diversos mecanismos (Ahuja y Behrend, 2013). La condición más extendida que presenta esta combinación es la RP. Aunque este sistema se presente también como alternativa a cuadros de degeneración retiniana externa asociados a la coroideremia, LCA o DMAE.

## →RESULTADOS

En 2006 se inició un ensayo clínico multicéntrico para estudiar la seguridad y eficacia a largo plazo del dispositivo Argus® II en pacientes con una percepción nula o deficiente asociada a la degeneración de la retina externa (Humayun et al., 2012). Durante el primer, tercer y quinto año se recogieron los datos de 30 pacientes en 10 centros clínicos localizados en Estados Unidos y Europa. Estos 30 sujetos (30% mujeres y 70% varones) tenían más de 50 años (aunque en determinados casos el límite de edad establecido fue 18 años) y presentaban un diagnóstico de RP, u otra degeneración retiniana externa como LCA (1 paciente) o coroideremia (1 sujeto). Todos ellos habían desarrollado previamente una buena capacidad visual.

El Argus® II Retinal Prosthesis System se implantó en el ojo con peor visión. En los casos en los que la agudeza visual (AV) era igual en ambos ojos, se seleccionó el ojo derecho para su colocación. Siguiendo dicho criterio, 26 pacientes recibieron el implante en el ojo derecho y 4 en el izquierdo.

El objetivo primario del estudio fue conocer la seguridad (número, gravedad y relación de eventos adversos) y función visual de los sujetos, medida con tres pruebas objetivas que implicaban el uso del ordenador. Por otro lado, el objetivo secundario fue conocer la mejora de la capacidad visual en tareas cotidianas objetivamente valoradas. Todas estas evaluaciones se realizaron con el sistema apagado y encendido. El desconocimiento de dicha condición por parte de los pacientes no fue posible debido a las señales visuales y auditivas del dispositivo al ser activado.

Pasados 5 años desde la implantación, 18 de 30 pacientes no han experimentado ninguna reacción adversa grave (SAE) relacionada con el dispositivo o la cirugía. Sin embargo, 24 SAEs se han notificado entre 12 sujetos (da Cruz et al., 2016). Todas ellas han sido solucionadas con tratamientos oftálmicos estándar. En los dos últimos años tras el análisis de los resultados al tercer año de la implantación, sólo una SAE ha sido comunicada siendo tratada con éxito (tabla 1).

**Tabla 1.-** Número de SAEs (acumulativas) a los 3 y 5 años de la implantación del Argus® II  
(modificada de da Cruz et al., 2016)

Tipo SAE	Número (%) de pacientes con SAE	
	Tercer año	Quinto año
Erosión conjuntival	4 (13.3)	4 (13.3)
Hipotonía	4 (13.3)	4 (13.3)
Dehiscencia conjuntival	3 (10.0)	3 (10.0)
Presunta endoftalmitis	3 (10.0)	3 (10.0)
Retack	2 (6.7)	2 (6.7)
Desprendimiento de retina regmatógeno	1 (3.3)	2 (6.7)
Desprendimiento de retina por tracción	1 (3.3)	1 (3.3)
Desgarro de retina	1 (3.3)	1 (3.3)
Uveítis	1 (3.3)	1 (3.3)
Queratitis infecciosa	1 (3.3)	1 (3.3)
“Derretimiento” corneal	1 (3.3)	1 (3.3)
Opacidad corneal	1 (3.3)	1 (3.3)
<b>Total</b>	<b>23</b>	<b>24</b>

Los datos del grupo original continúan mostrando la fiabilidad y seguridad de este equipo. Tras 5 años desde su colocación, 24 permanecen implantados y funcionales. Su estabilidad sigue siendo buena con tan sólo 2 dispositivos fallidos, los cuales permanecen implantados de forma segura pero sin ser funcionales y 3 dispositivos extraídos. De estos últimos, uno fue eliminado para resolver una erosión conjuntival recurrente e hipotonía crónica. Las otras 2 extracciones fueron voluntarias, aunque motivadas por un desarrollado previo de SAEs por parte de ambos pacientes. Un paciente murió, por motivos no relacionados, durante el ensayo.

Los resultados de la evaluación de la función visual indicaron que transcurridos 5 años de la cirugía, el 81% de los sujetos realizaron mejor las pruebas de localización con el sistema encendido que apagado, así como el 50% de los sujetos mejoraron en la determinación de la dirección del movimiento y el 38% en la AV. La comparación con los datos recogidos previamente muestran la eficiencia del sistema al menos durante los años de estudio (tabla 2).

**Tabla 2.-** Resultados de la evaluación individual de la función visual (modificada de Ho et al., 2015; da Cruz et al., 2016)

Resultados de la función visual:	% Pacientes con significativa mejoría estando el sistema encendido		
	Primer año	Tercer año	Quinto año
Localización	93.8	89.3	80.9
Dirección	62.5	55.6	50.0
AV	48.2	33.3	38.1



Las pruebas de orientación y movilidad desarrolladas en el laboratorio evidencian los beneficios que ofrece el sistema de forma prolongada. Los resultados muestran que los sujetos mejoraron significativamente en la realización de tareas prácticas con el dispositivo encendido en comparación que con el dispositivo apagado hasta 5 años tras su colocación.

Por tanto, todo lo recogido en este estudio sobre el Argus® II Retinal Prosthesis System apoya su perfil de seguridad y eficiencia a largo plazo. Hasta la fecha, se han implantado más de 219 dispositivos en todo el mundo, lo que representa el mayor grupo de pacientes tratados con prótesis visuales (Second Sight Medical Products Inc, 2019).

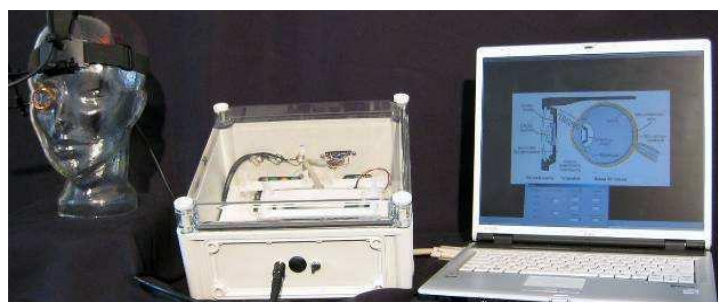
#### →VENTAJAS E INCONVENIENTES

Entre los diferentes modelos que siguen la aproximación epi-retiniana, el sistema Argus® II puede considerarse como uno de los más exitosos gracias a su desarrollada matriz de electrodos junto con la carcasa electrónica. Una gran ventaja de este sistema es su estabilidad. Como se ha visto en los resultados del ensayo clínico multicéntrico, el 80% de los pacientes permaneció con el dispositivo funcional tras 5 años desde su implantación (da Cruz et al., 2016). Además, la cámara externa que captura la imagen permite la ampliación y zoom, facilitando una visión artificial funcional a pesar de un número relativamente bajo de píxeles en la matriz de electrodos. Sin embargo, esta elimina los movimientos naturales del ojo en el proceso de visión lo que puede perjudicar la percepción.

#### 4.4.1.2. EPI-RET3

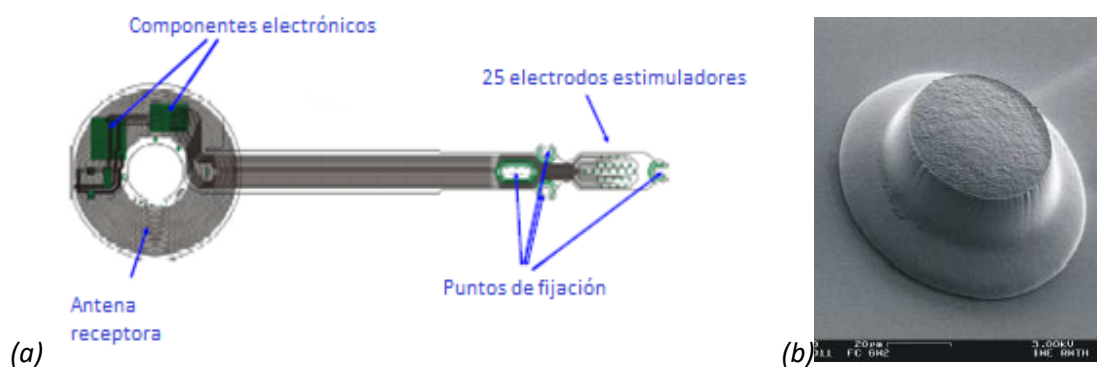
##### →DESCRIPCIÓN DEL DISPOSITIVO

La prótesis de retina Epi-Ret3 está compuesta por componentes extraoculares e intraoculares. Los componentes extraoculares incluyen un sistema de ordenador portátil con su software específico para determinar los patrones de estimulación acoplado a una cámara, un módulo transmisor y una antena transmisora muy próxima al ojo gracias a un dispositivo de sujeción (figura 16).



**Figura 16.-** Componentes extraoculares del sistema Epi-Ret3 (de derecha a izquierda): el sistema de ordenador portátil con el software para la estimulación, el módulo transmisor y la antena transmisora (Mokwa et al., 2008)

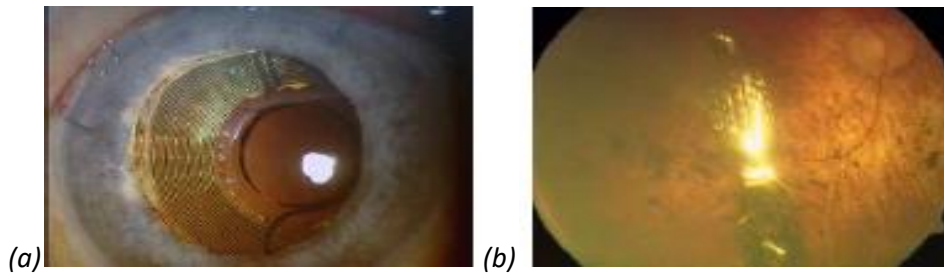
La parte intraocular incluye una antena receptora de la potencia y los datos procesados. Dicha transmisión es inalámbrica mediante telemetría de radiofrecuencia. La antena está incluida dentro de una lente intraocular junto con dos microchips responsables de extraer la señal de estimulación y generar los pulsos de estimulación (figura 17). Un flexible micro-cable conecta este conjunto a 25 electrodos estimuladores. Estos electrodos, de 25  $\mu\text{m}$  de altura y 100  $\mu\text{m}$  de diámetro, se disponen siguiendo un patrón hexagonal sobre una lámina de poliimida (figura 17). Aunque el cuerpo del implante está recubierto de parileno C para garantizar la biocompatibilidad, los electrodos cuentan con una fina capa de óxido de iridio a su alrededor para maximizar su capacidad (Menzel-Severing et al., 2012).



**Figura 17.-** Componentes intraoculares del sistema Epi-Ret3. (a)Representación esquemática de la antena receptora y los componentes electrónicos acoplados a la lámina de electrodos (b) Microscopía electrónica de uno de los 25 electrodos (modificada de Mokwa et al., 2008)

### →IMPLANTACIÓN QUIRURGICA

La cirugía para la colocación del dispositivo se realiza bajo anestesia general. En primer lugar, tiene lugar la facoemulsificación del cristalino. Tras esta, se realiza una vitrectomía 23 gauge vía pars plana, seguida de una capsulotomía posterior. La unidad receptora se inserta en la bolsa capsular a través de una incisión corneal de 11 mm, la cual se cierra parcialmente a continuación (Walter et al., 2005). En ese momento, el micro-cable y la lámina estimuladora son introducidos por la apertura remanente dentro de la cavidad vítrea siendo los electrodos bajados hasta la región macular. Posteriormente, se fijan al polo posterior mediante el uso de tachuelas retinianas de titanio. Al final de la cirugía, el ojo se rellena con una solución salina equilibrada (Gerding et al., 2007). El plazo para la realización de esta operación sin complicaciones adicionales es de 2 horas (figura 18).



**Figura 18.-** Resultados de la cirugía. (a) Vista exterior (b) Vista de la retina (las manchas oscuras son pigmentos típicos de la RP) (modificada de Mokwa et al., 2008)

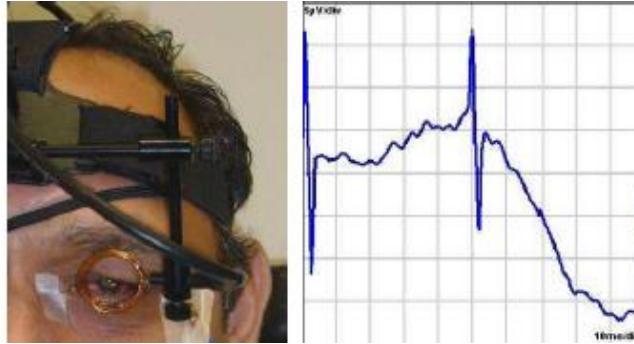
### →PACIENTES

Las sensaciones visuales en pacientes ciegos que sufren degeneraciones retinianas pueden ser restauradas mediante la estimulación eléctrica de las neuronas retinianas utilizando matrices implantables de microelectrodos. Varios grupos han demostrado que en sujetos ciegos que sufren de RP, los fosfenos pueden obtenerse por estimulación eléctrica de las células ganglionares retinianas ya que más del 30% de estas células permanecen intactas después de varios años de ceguera (Humayun et al., 1996). Por este motivo, este tipo de pacientes se presenta como el candidato ideal para recibir este implante aún en fase de estudio (Mokwa et al., 2008).

### →RESULTADOS

Con el objetivo de evaluar la seguridad y eficacia del sistema Epi-Ret3 se llevó a cabo un estudio en dos centros europeos en el que participaron seis pacientes legalmente ciegos a causa de la RP. De ellos, 4 eran mujeres y 2 hombres, con edades comprendidas entre los 40 y 69 años. Durante un período de 4 semanas, el dispositivo fue implantado en un solo ojo y activado en tres sesiones de estimulación de una hora con cada paciente en los días 7, 14 y 27 tras la intervención quirúrgica. A los dos años estos sujetos fueron examinados de nuevo para investigar posibles efectos adversos oculares o potenciales cambios en su calidad de vida (Menzel-Severing et al., 2012). Entre los criterios para valorar el estudio se estableció la percepción por parte del sujeto de sensaciones visuales gracias al implante, la observación de eventos adversos durante o tras la implantación y explantación del dispositivo, así como de cambios morfológicos y funcionales en los ojos estudiados.

El umbral de estimulación medio fue de  $15 \mu\text{C}/\text{cm}^2$ . Los sujetos 1, 2, 5 y 6 percibieron sensaciones visuales en todas las sesiones, mientras que los sujetos 3 y 4 sólo en una de ellas (Klauke et al., 2011). Dependiendo de la estimulación, los pacientes reportaron ver puntos, líneas, arcos o círculos de diferentes colores e intensidades (figura 19).



**Figura 19.-**Paciente con el dispositivo para la estimulación (izquierda) y patrón de estimulación registrado (derecha) (Mokwa et al., 2008)

En lo referente a la seguridad, en los 6 pacientes la implantación y explantación tuvieron éxito, no notificándose SAEs. Sin embargo, en todos los sujetos a los dos años, se observó una moderada fibrosis en la epiretina, en las zonas donde el dispositivo había sido fijado mediante tachuelas. Sin embargo, la angiografía no reveló ninguna fuga o neovascularización, la tomografía de coherencia óptica (TCO) tampoco mostró un aumento generalizado del grosor central de la retina (Roessler et al., 2009).

Todos estos datos revelan que la cirugía de implantación y explantación del dispositivo puede ser considerada suficientemente segura y con complicaciones aceptablemente bajas para justificar más pruebas in-vivo con períodos de seguimientos más largo que permitan generar no sólo más conocimientos sobre cuestiones de seguridad y biocompatibilidad, sino mejoras en el sistema.

#### →VENTAJAS E INCONVENIENTES

Ya se mencionaron las ventajas del enfoque epirretiniano, así como sus inconvenientes de forma generalizada. Entre los dispositivos actualmente investigados, uno de los principales problemas es proporcionar la suficiente energía y datos desde un dispositivo externo a la prótesis implantada en el ojo. Esta transferencia normalmente se realiza mediante un cable que atraviesa la cavidad ocular. La prótesis de retina Epi-Ret3 está diseñada y fabricada como un dispositivo inalámbrico de control remoto implantado completamente dentro del ojo. De este modo, se reduce considerablemente el tiempo de la cirugía y evita la posibilidad de infecciones intraoculares o de estrés mecánico a largo plazo. Además, este sistema tiene otras ventajas (Mokwa et al., 2008):

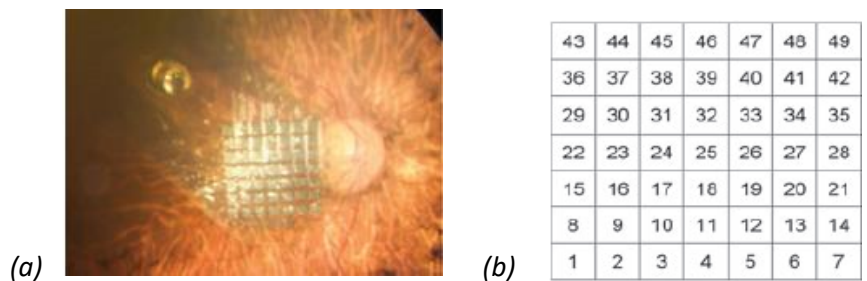
- Todos los componentes electrónicos se concentran en una pequeña lente artificial.
- La estructura tridimensional de los electrodos asegura un buen contacto con las células ganglionares.
- Al recubrir los electrodos con óxido de iridio se obtiene una elevada capacidad de suministro de carga.

Aunque la ausencia de un cable trans-escleral parece reducir los riesgos de complicación a largo plazo, cuando el dispositivo fue explantado se observaron algunas tachuelas flojas. Así mismo, durante el seguimiento de dos años se detectó fibrosis cercana a las zonas de implantación sin posteriores complicaciones. Todo ello revela la necesidad de períodos de seguimiento más largos en seres humanos para determinar las posibles reacciones adversas a largo plazo en los tejidos. Otro punto débil de este dispositivo es la complejidad y tamaño que ocupan los componentes extraoculares, siendo necesarios más avances en la ingeniería de este sistema para su simplificación.

#### 4.4.1.3. INTELLIGENT MEDICAL IMPLANT

##### → DESCRIPCIÓN DEL DISPOSITIVO

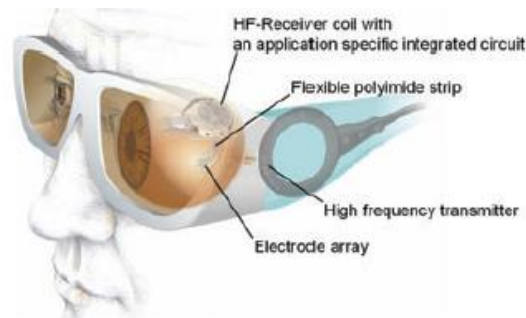
La empresa alemana Intelligent Medical Implants GmbH (Bonn, Alemania) está desarrollando también un modelo de prótesis epirretiniana llamado Intelligent Medical Implant (IMI). Este dispositivo tiene una parte intraocular compuesta por una fina lámina de poliimida con 49 electrodos de platino, de 240  $\mu\text{m}$  de diámetro y 120  $\mu\text{m}$  de separación, que cubren 2.4  $\text{mm}^2$  de la retina y un receptor de infrarrojos que recibe los patrones de estimulación (figura 20). Los electrodos aparecen recubiertos de óxido de iridio y la lámina sobre la que se encuentran se sujeta a la retina por medio de tachuelas quirúrgicas de titanio. Todos estos componentes electrónicos tienen la misma localización que el implante Argus® II (Weiland et al., 2011).



**Figura 20.-** Componentes intraoculares del sistema IMI. (a) Fotografía del fondo de ojo con la lámina de 49 electrodos (b) Numeración de cada electrodo en la lámina de este tipo de implante epirretiniano (Velikay-Parel et al., 2013)

La parte extraocular del sistema tiene dos partes: el interfaz visual y el procesador de bolsillo (Hornig et al., 2007). El interfaz visual presenta a su vez varios componentes electrónicos, la cámara y el transmisor inalámbrico de datos y energía, acoplados a la montura de unas gafas y que sirven para registrar la información visual y enviar datos y energía a la parte implantada del sistema, respectivamente (figura 21). Para la transmisión de energía se prefiere un enfoque electromagnético, mientras que para la transmisión de datos puede usarse un canal óptico. El interfaz visual se conecta mediante un cable al procesador de bolsillo, que puede sujetarse con

un cinturón y es el responsable del procesamiento de imágenes y la alimentación eléctrica. Los datos procesados vuelven al interfaz por el mismo cable.



**Figura 21.-** Representación esquemática del sistema IMI (Velikay-Parel et al., 2013)

El dispositivo IMI incluye un codificador de retina que permite realizar una calibración individual mediante una serie de ajustes en el dispositivo implantado para optimizar la percepción visual de cada paciente. Esto puede ayudar a superar la remodelación neural después de décadas en desuso a causa de la patología (Matthaei et al., 2011).

#### →IMPLANTACIÓN QUIRURGICA

Se describe en este apartado la metodología utilizada en el más reciente ensayo clínico realizado con el objetivo de comprobar la efectividad del dispositivo mediante la estimulación retiniana de los sujetos. La operación se realiza bajo anestesia subconjuntival, cuyo efecto anestésico se estima que dura 60 minutos, lo que deja al menos 45 minutos para el procedimiento de estimulación. Durante una vitrectomía pars plana de tres puertos con inducción del desprendimiento del vítreo posterior, se coloca la lámina de electrodos y una fuente de luz en la cavidad vítrea del sujeto. Concretamente, la lámina se dispone en el área macular de la retina, comprobándolo en todo momento gracias al control biomicroscópico. Durante la operación se utiliza la intensidad lumínica más baja posible y se aplican impulsos eléctricos repetidos desde un generador de corriente externo (Keserü et al., 2012).

#### →PACIENTES

Al igual que ocurre con el resto de prótesis retinianas, las personas que padecen RP, presentan las condiciones más idóneas para recibir este tipo de implantes que funcionan sobre la retina interna relativamente preservada, aunque las capas más externas se encuentren afectadas.

#### →RESULTADOS

La prótesis de retina IMI se encuentra en ensayo clínico en Europa. En 2009, se llevaron a cabo las primeras experiencias en las que se consiguió la percepción visual con un prototipo en un estudio clínico de 4 meses (Velikay-Parel et al., 2009). Los umbrales estables de los electrodos se notificaron en 2010 (Velikay-Parel et al., 2010). En el ensayo más reciente se muestran los

resultados de la implantación temporal de este dispositivo (Keserü et al., 2012). Se trata de un estudio multicéntrico, en el que participan 20 pacientes (14 hombres y 6 mujeres, de edad media 55 años) que sufren RP y cuya AV oscila en torno a 4/200, no percibiendo ninguna luz. 8 de los sujetos tienen su ojo derecho analizado y los 12 restantes, el izquierdo. El objetivo principal de este ensayo clínico es medir el umbral de percepción para la estimulación eléctrica de la retina.

El período de implantación del dispositivo es de 45 minutos. Diecinueve de 20 pacientes declaran en las entrevistas postoperatorias que experimentaron una o más percepciones visuales de diferentes formas, colores y brillo a partir de la estimulación electrónica. El umbral mínimo de carga necesario para generar percepciones visuales puede medirse y verificarse en 15 sujetos.

A excepción de un desprendimiento de retina periférico en un paciente durante la intervención (con posterior reimplantación exitosa), no hay pruebas de daños atribuibles a la cirugía o a la estimulación eléctrica durante el seguimiento de tres meses.

Basándose en las publicaciones de los investigadores del IMI, no está claro si se ha abordado la cuestión de la implantación estable a largo plazo de todo el sistema o si sus resultados son sólo una prueba de que el dispositivo intraocular funciona.

#### →VENTAJAS E INCONVENIENTES

De forma generalizada, el llamado Intelligent Medical Implant presenta los mismos atributos e inconvenientes que el resto de modelos que sigue el enfoque epirretiniano.

Con un dispositivo subretiniano la imagen óptica se crea utilizando los medios refractivos del ojo. Sin embargo, las estimulaciones epirretinianas se producen tras obtener la información visual de un sistema óptico adicional usando una cámara digital. La información de píxeles grabada no se transmite uno a uno a la matriz de electrodos, luego la información recibida por las células ganglionares de la retina normal ya no corresponde a una matriz de píxeles únicos. La situación se vuelve aún más compleja debido al hecho de que posiblemente no sólo las células ganglionares son activadas por la estimulación epirretiniana. Esto supone un reto, pero al mismo tiempo representa un potencial significativo para la estimulación epirretiniana en comparación con el enfoque subretiniano. Una solución a estos problemas es el llamado codificador de retina que presenta el dispositivo IMI. Este permite modular la percepción visual hasta que coincide con la información de la imagen deseada. En la práctica, por ejemplo, se presenta un triángulo al paciente y los ajustes del codificador de retina se modifican hasta que el paciente percibe un triángulo. Otra ventaja que presenta este sistema, al igual que el modelo Epi-Ret3, es el recubrimiento con óxido de iridio de los electrodos, que aumenta la capacidad de transferencia de carga (Hornig et al., 2005).

#### 4.4.2. DISPOSITIVOS EN LA SUBRETINA

Las prótesis subretinianas se implantan en el lugar donde habitualmente se localizan los FR. Entre los modelos que siguen este enfoque, se encuentra la matriz subretiniana Alpha-IMS que incorpora 1500 fotodiodos con los electrodos correspondientes y que ha sido probada en una serie de ensayos clínicos llevados a cabo por un grupo de investigadores alemanes (Stingl et al., 2015). Mientras que este dispositivo es accionado de forma inalámbrica a través de una bobina subdérmica detrás de la oreja enlazada al implante, Chow y colaboradores han descrito recientemente una alternativa que cuenta con 5000 fotodiodos accionados por la luz incidente (Chow et al., 2004). Este dispositivo, referido por sus desarrolladores como la “Artificial Silicon Retina” (ASR) ha pasado por limitados ensayos clínicos (Chow et al., 2010) y por ello, no se desarrollará en el presente trabajo.

##### 4.4.2.1. ALPHA-IMS

###### →DESCRIPCIÓN DEL DISPOSITIVO

El implante subretiniano Alpha IMS es el segundo modelo disponible en el mercado, tras el Argus® II Retinal Prosthesis System. Desarrollado originalmente en las Universidades de Stuttgart y Tübingen, es fabricado actualmente por la empresa alemana Retina Implant AG (Reutlingen, Alemania) (Edwards et al., 2018).

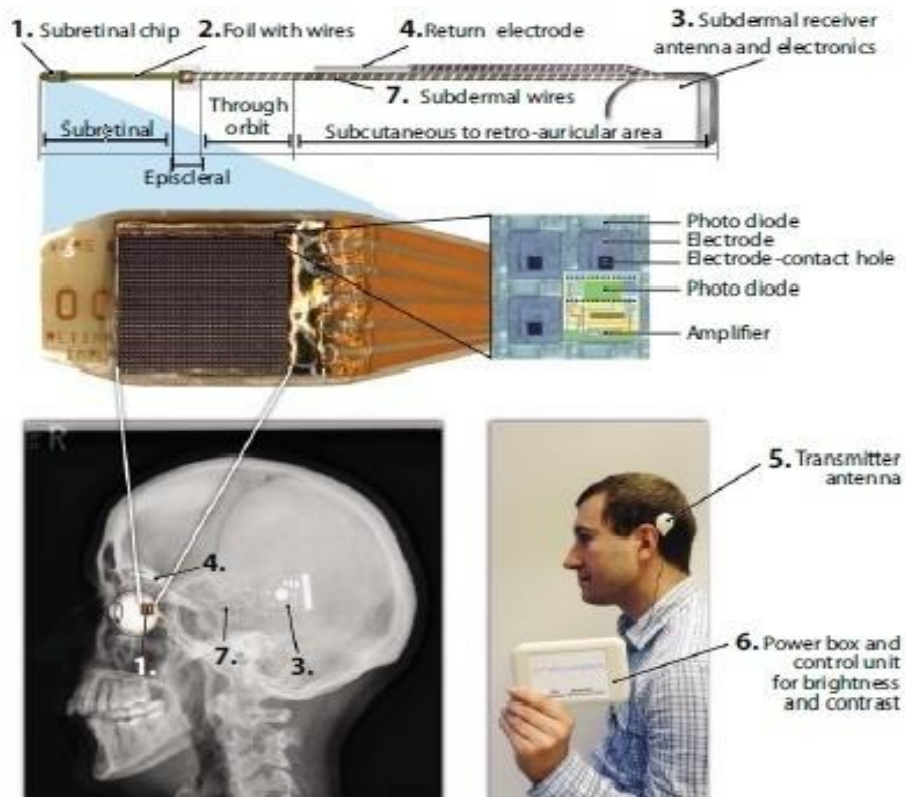
Este dispositivo consiste en un chip implantado quirúrgicamente (figura 22, #1) de tan sólo 3.2x4 mm de tamaño y 70 µm de altura. Se dispone en una lámina (figura 22, #2) y está equipado con 1500 fotodiodos, que convierten la luz incidente en una señal eléctrica. Esta señal es amplificada y transmitida a través de electrodos a las capas de procesamiento de la retina que siguen siendo funcionales. Esta combinación proporciona un estímulo punto a punto de las células bipolares retinianas, eliminando la necesidad de una cámara externa y permitiendo al paciente la visión por medio de los movimientos naturales del ojo (Lewis et al., 2015).

Los circuitos electrónicos en el chip son accionados y controlados por un receptor subdérmico detrás del oído (figura 22, #3). De éste parte un cable subdérmico (figura 22, #7) hacia el globo ocular que llega a la lámina donde se localiza el chip, así mismo existe un electrodo que recoge la corriente inyectada (figura 22, #4). El receptor subdérmico recibe energía y señales de forma inalámbrica a través de la piel de una antena transmisora (figura 22, #5), que se mantiene en su lugar detrás del oído con un imán subdérmico localizado en la caja del receptor (Mandel et al., 2013).

Estos componentes implantados dependen a su vez de una fuente de alimentación externa localizada en una caja portátil con batería recargable (15x9.2x2.8 cm) que el paciente



transporta (figura 22, #6) y que permite el control de la señal por medio del ajuste del brillo y el contraste.

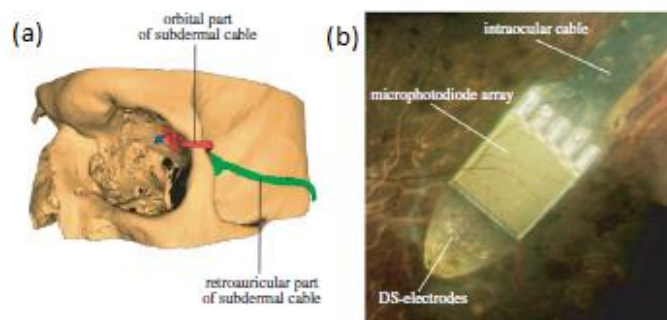


**Figura 22.-** Implante subretiniano Alpha-IMS y sus diferentes componentes (Zrenner, 2015)

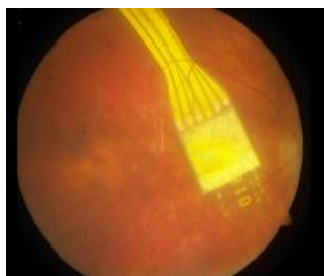### →IMPLANTACIÓN QUIRURGICA

La cirugía se divide en dos etapas (Sachs et al., 2010):

- Una fase extraocular para la colocación del receptor subdérmico detrás de la oreja (necesario para el suministro de energía y el control del implante). Para ello, una cavidad es perforada en el hueso craneal, similar a las operaciones de implantes cocleares. Posteriormente, un cable fino recubierto de silicona se desliza bajo la piel en la cavidad ocular (figura 23).
  - Una fase intraocular en la que se dispone el chip sensible a la luz. Con tal propósito, en el globo ocular se realiza una pequeña abertura en la esclerótica y se introduce a través de ésta una fina lámina guía que atraviesa la coroides y la retina hasta llegar a la mácula (figura 23). Hallada la localización más idónea, el chip se introduce. Tras el cierre de la abertura inicial, el implante se fija en el lado exterior del globo ocular.
- Cada una de estas etapas tarda en realizarse aproximadamente 3-4 horas (figura 24).



**Figura 23.-** Posición del implante en el ojo. (a) Ruta de la lámina (rojo) y el cable (verde) en la órbita en una reconstrucción tridimensional de tomografía computerizada (b) Fotografía del extremo del implante en la parte posterior del ojo a través de la pupila de un paciente (modificada de Zrenner et al., 2011)



**Figura 24.-** Imagen del fondo de ojo tras la colocación del implante Alpha-IMS (modificada de Stingl et al., 2013)

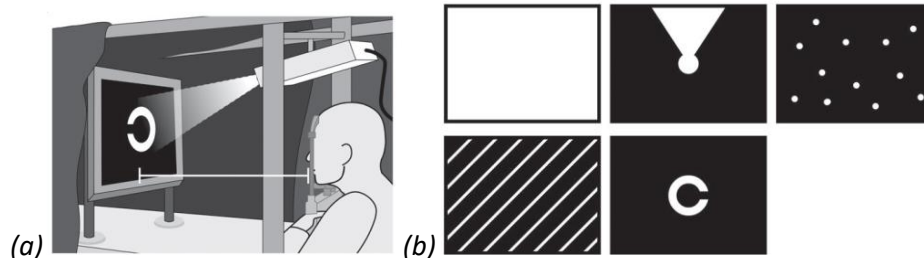
#### →PACIENTES

Un requisito previo para el implante es la presencia de una enfermedad de la retina en la que sólo los FR se vean degenerados, pero el resto de las capas retinianas sigan siendo funcionales. Los pacientes pueden tener todavía una tenue percepción de la luz o ninguna. Estos síntomas se asocian con la RP. Con el objetivo de obtener el máximo rendimiento del implante, es importante que no existan enfermedades oculares adicionales que afecten al sistema visual o la retina interna. Además, tiene que haberse desarrollado una suficiente capacidad visual en los primeros años de vida (Retina Implant AG, 2019).


#### →RESULTADOS

En un primer estudio piloto, 11 pacientes recibieron la versión enlazada por cable de este dispositivo (Zrenner et al., 2011). Posteriormente, para completar la fase monocéntrica de un estudio multicéntrico, la versión inalámbrica del dispositivo fue probada en 9 pacientes (4 mujeres y 5 varones) con edades comprendidas entre los 35-62 años y que padecían RP (n=8) o distrofia en los conos (n=1) (Stingl et al., 2013). Recibieron el implante en el ojo con peor función visual. Durante 18 visitas a lo largo de un período de 9 meses se sometió a estos

sujetos a una serie de exámenes que incluían tareas de pantalla estandarizadas incluidas las pruebas de AV (figura 25), tareas de mesa que implicaban actividades de la vida cotidiana (figura 26) y reconocimiento de letras. Como control, todas estas pruebas se realizaron de forma aleatoria en dos condiciones, con la fuente de alimentación externa encendida ON y apagada OFF, no siendo los sujetos informados de ello.



**Figura 25.-Tareas de pantalla. (a) Uso de un proyector de pantalla ajustable (b) Test de umbral de percepción lumínica, localización de la fuente de luz, detección de movimiento, agudeza de rejilla y AV (optotipo normalizado en forma de C de Landolt) (Stingl et al., 2013)**



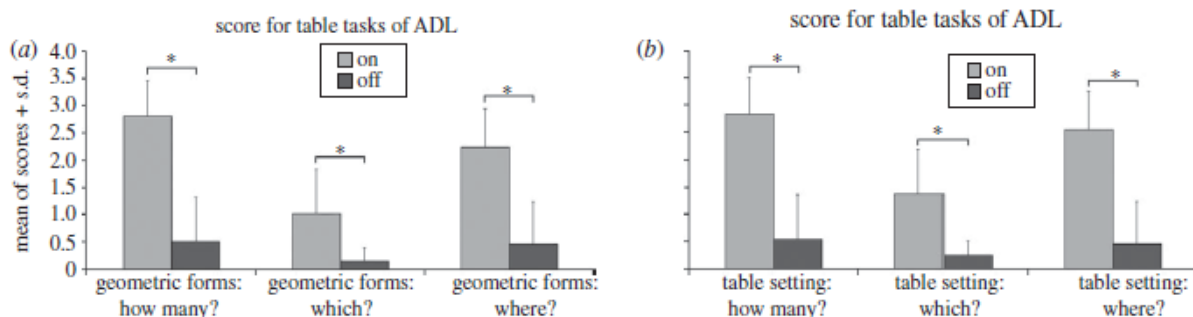
**Figura 26.-Tareas de mesa de actividades cotidianas. (a)Primero se presentaron cuatro objetos geométricos y se pidió al paciente identificar las formas (b) La segunda parte de la prueba consistía en la colocación de una vajilla blanca (modificada de Stingl et al., 2013)**

El implante subretiniano restauró la percepción de luz en 8 de los pacientes (8/9) siendo el sujeto S1 excluido por complicaciones durante el proceso quirúrgico. En la práctica, los resultados fueron variables con 7/8 pacientes capaces de localizar la luz, 5/8 detectaron movimiento, la agudeza de rejilla pudo ser medida en 6/8 pacientes y tan sólo en 2/8 pacientes pudo evaluarse la AV con la C de Landolt (tabla 3).

**Tabla 3.- Resultados tras la evaluación de las tareas de pantalla (modificada de Stingl et al., 2013)**

Resultados de las tareas de pantalla	S2	S3	S4	S5	S6	S7	S8	S9
Percepción luz	Si	Si	Si	Si	Si	Si	Si	Si
Localización	Si	No	Si	Si	Si	Si	Si	Si
Movimiento (grados por segundo, dps)	No	No	3	No	7	5	35	5
Medición agudeza de rejilla (ciclos por grado, cpd)	No	No	0.33	0.1	0.3	0.5	3.3	1.0
Medida AV con C de Landolt	No	No	No	0.01	No	No	0.04	No

La identificación, discriminación y localización de los objetos geométricos y de los componentes de la vajilla mejoró a lo largo de los nueve meses con significativas diferencias entre las condiciones ON/OFF (figura 27). Tres sujetos (S2, S6 y S8) fueron capaces de identificar numerosas letras y combinarlas entre ellas para formar palabras.



**Figura 27.-** Se observaron diferencias relevantes entre las condiciones de la fuente de alimentación del implante ON/OFF (barras grises y negras, respectivamente) para todas las tareas realizadas con objetos geométricos (a) y los elementos de una vajilla (b) en los 8 pacientes (Stingl et al., 2013)

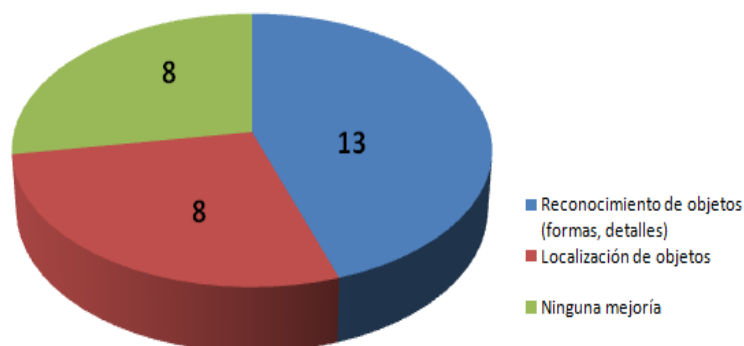
En lo relativo a la seguridad, el contacto con el nervio óptico durante la implantación del dispositivo en el sujeto S1 (que impidió la restauración de la visión) y un acontecimiento adverso grave en el sujeto S8 (sangrado postquirúrgico subretiniano que elevó la presión intraocular, PIO, hasta 43 mmHg y que se resolvió sin secuelas) demostraron las dificultades y complejidad de la técnica quirúrgica.

Estos estudios permitieron la obtención en el año 2014 del marcado CE como dispositivo médico. Mientras, 29 pacientes más han recibido este dispositivo para completar el estudio multicéntrico llevado a cabo en otras ciudades como Tübingen, Budapest, Londres, Oxford y Hong Kong (Stingl et al., 2015). Los pacientes (13 mujeres y 16 varones) con edades comprendidas entre los 35-71 años y que padecían RP (n=25) o distrofia en los conos (n=4), recibieron el implante en un sólo ojo. Como en el estudio anterior, ninguno de los participantes padecía otra enfermedad ocular que afectase la vía visual. A lo largo de 7 visitas repetidas durante 1 año, estos sujetos fueron sometidos a las mismas pruebas que se han descrito previamente.

En lo referente a las tareas de pantalla estandarizadas, 25 participantes (86%) fueron capaces de detectar luz. Sin embargo, el porcentaje de pacientes que localizó la fuente de luz y detectó movimiento decreció al 59% y 21%, respectivamente. La correcta percepción del movimiento osciló de 3 a 35 dps. La agudeza de rejilla se pudo medir en el 48% de los pacientes,

alcanzándose los 3.3 cpd en un paciente. Así mismo, la AV con la C de Landolt se evaluó en el 14% de los pacientes, variando los valores 20/2000, 20/2000, 20/606 y 20/546.

A lo largo de los 12 meses de observación, 13 participantes (45%) informaron sobre la mejora en la función visual requerida a diario (figura 28). Mejorando la identificación, discriminación y localización de los objetos significativamente en los 3 primeros meses con el implante encendido. Además, 4 sujetos (14%) fueron capaces de identificar diferentes letras.



**Figura 28.- Experiencias cotidianas diarias recogidas de los 29 pacientes (Stingl et al., 2015)**

Durante el ensayo se notificaron dos SAEs: un aumento de la PIO hasta 46 mmHg que se trató y solucionó sin secuelas y un desprendimiento de retina inmediato a la retirada del dispositivo, que se trató y resolvió quirúrgicamente aunque con cambios fibróticos retinianos.

Todos estos datos demuestran que aunque la restauración de la visión es limitada, estos implantes subretinianos pueden mejorar la vida cotidiana de personas ciegas o con visión muy comprometida sin otra alternativa terapéutica.

#### →VENTAJAS E INCONVENIENTES

Una de las principales ventajas de las prótesis subretinianas es la relativa sensación de percepción natural. Esto es debido a que se utiliza y continúa con la ruta visual a partir de las células bipolares, manteniéndose el procesamiento de la información habitual en la retina interna. Además, con la matriz fotorreceptora implantada en el ojo se utilizan los movimientos oculares naturales, diferenciándose de los dispositivos que requieren cámaras externas donde los movimientos de la cabeza son necesarios para encontrar el objeto de interés a visualizar. Otra ventaja a destacar es que el número de píxeles que crean la imagen electrónica en estos implantes es el más alto de todas las prótesis retinianas diseñadas hasta el momento, permitiendo una mayor resolución y potencia en la visión. Sin embargo, entre los inconvenientes de estos dispositivos se encuentra una cirugía muy compleja que involucra muchas estructuras del ojo, la órbita y el cráneo (Mathieson et al., 2012).

## 5. CONCLUSIONES

---

Las enfermedades de retina son la principal causa de pérdida de visión grave y ceguera en Europa y los expertos prevén que lo continuarán siendo en un futuro. Aunque se están investigando nuevos tratamientos como la terapia génica, la optogenética y los trasplantes celulares, actualmente, sólo las retinas artificiales se aplican a los diferentes tipos de degeneraciones retinianas. Existen tres principales enfoques físicos para implantar quirúrgicamente estas prótesis: el epirretiniano, el subretiniano y el supracoroidal; pero sólo los dos primeros han tenido éxito clínico, presentando sus ventajas e inconvenientes. Mientras que el implante subretiniano utiliza la red neuronal de la retina y movimientos naturales del ojo proporcionando una percepción más natural, el modelo epirretiniano no lo hace, siendo necesario un procesamiento adicional de la información visual. Sin embargo, una mínima cantidad de elementos electrónicos se sitúan en la parte implantada del dispositivo, siendo más susceptibles de control externo. Este hecho además facilita la cirugía, siendo ésta menos invasiva y breve en comparación con la implantación de los dispositivos subretinianos.

Si bien es cierto que en estos años, se ha avanzado considerablemente en el uso de implantes electrónicos epirretinianos o subretinianos para restaurar la visión en pacientes con mínima o nula visión, los resultados siguen siendo insuficientes. Entre los estudios llevados a cabo, las mejores agudezas visuales se han logrado con los sistemas Alpha-IMS y Argus® II, que han otorgado a los pacientes la capacidad de identificar objetos domésticos, leer letras y detectar movimiento. Para los pacientes que han perdido gran parte de su función visual con el paso de los años, éste es un avance importante para recuperar la independencia en sus actividades diarias. Sin embargo, es fundamental que los pacientes interesados en recibir este tipo de implantes, estén debidamente informados sobre las limitaciones actuales de estos dispositivos y que la máxima restauración visual alcanzable corresponde a una baja visión. Además, estos ensayos clínicos realizados cubren sólo una mínima población de pacientes que sufren enfermedades degenerativas de la retina, lo que implica que diversas formas de ceguera requerirán diferentes tipos de dispositivos y terapias biológicas. Los futuros avances técnicos y la experiencia en la implantación de estos dispositivos conducirán a mejoras funcionales y a un aumento en la seguridad, eficacia y longevidad de los dispositivos.

Por todo ello, tanto el sistema de prestación de servicios sanitarios como próximas investigaciones deberían centrarse en este aspecto para hacer frente a este reto y preservar la visión de la población europea.

## 6. BIBLIOGRAFÍA

---

- Ahuja AK, Behrend MR. The Argus® II Retinal Prosthesis: factors affecting patient selection for implantation. *Prog Retin Eye Res.* 2013; 36: 1-23.
- Allen PJ, Yeoh J, McCombe M, Heriot W, Luu CD, Ayton LN, et al. Bionic Vision Australia – implantation of a suprachoroidal retinal prosthesis – results for the first participants. *Invest Ophthalmol Vis Sci.* 2013; 54 (15): 1031.
- Asociación Retina Madrid y Fundación Retina España. Sobre implantes de retinas artificiales. Agosto 2012 [en línea]. [Consultado en Marzo 2019]. Disponible en: <http://www.retina.es/retina/novedades/noticias-cientificas/802-retinas-artificiales>
- Ayton LN, Blamey PJ, Guymer RH, Luu CD, Nayagam DAX, Sinclair NC, et al. First-in-Human trial of a novel suprachoroidal retinal prosthesis. *PLoS One.* 2014; 9 (12): 1-26.
- Becker M, Eckmiller R, Hunerman R. Psychophysical test of tunable retina encoder for retinal implants. *IEEE J Neural Netw.* 1999; 1: 192-5.
- Berger W, Kloeckener-Gruissem B, Neidhardt J. The molecular basis of human retinal and vitreoretinal diseases. *Prog Retin Eye Res.* 2010; 29 (5): 335-75.
- Blue Cone Monochromacy Families Foundation. El ojo. [Consultado en Febrero 2019]. Disponible en: <http://www.blueconemonochromacy.org/es/how-the-eye-functions/>
- Brindley GS, Lewin WS. The sensations produced by electrical stimulation of the visual cortex. *J Physiol.* 1968; 196b (2): 479-93.
- Cahill MT, Banks AD, Stinnett SS, Toth CA. Vision-related quality of life in patients with bilateral severe age-related macular degeneration. *Ophthalmology.* 2005; 112 (1): 152-8.
- Campos-Pavón J, Torres-Peña JL. Neovascularización coroidea secundaria a coroideremia. *Arch Soc Esp Oftalmol.* 2015; 90 (6): 289-91.
- Centro de Investigación y Cirugía Ocular INOF. Diagnóstico y tratamiento de enfermedades de la mácula. [Consultado en Febrero 2019]. Disponible en: <https://inof.es/diagnostico-y-tratamiento-de-enfermedades-de-la-macula>
- Chow AY, Bittner AK, Pardue MT. The Artificial Silicon Retina in retinitis pigmentosa patients (an American Ophthalmological Association thesis). *Trans Am Ophthalmol Soc.* 2010; 108: 120-54.
- Chow AY, Chow VY, Packo KH, Pollack JS, Peyman GA, Schuchard R. The Artificial Silicon Retina microchip for the treatment of vision loss from retinitis pigmentosa. *Arch Ophthalmol.* 2004; 122 (4): 460-9.
- Clínica de Oftalmología Villoria. Retinosis pigmentaria: qué es, causas, síntomas y tratamientos. Octubre 2017 [en línea]. [Consultado en febrero 2019]. Disponible en: <https://clinicavilloria.es/blog/retinosis-pigmentaria/>

- Colegio Oficial de Ópticos-Optometristas de Andalucía, COOOA. Problemas oftalmológicos en la visión de los mayores. [Consultado en febrero 2019]. Disponible en: <https://www.tuoptometrista.com/salud-visual-para-mayores/problemas-oftalmologicos-en-la-vision-de-los-mayores/>
- da Cruz L, Dorn JD, Humayun MS, Dagnelie G, Handa J, Barale PO, et al. Five-Year safety and performance results from the Argus II Retinal Prosthesis System Clinical Trial. *Ophthalmology*. 2016; 123 (10): 2248-54.
- Dimieri L. Aspectos físicos de la visión humana. 1ª ed. España: Editorial Académica Española; 2018.
- Edwards TL, Cottrill CL, Xue K, Simunovic MP, Ramsden JD, Zrenner E, et al. Assessment of the electronic retinal implant Alpha AMS in restoring vision to blind patients with end-stage retinitis pigmentosa. *Ophthalmology*. 2018; 125 (3): 432-43.
- Fariss RN, Li ZY, Milam AH. Abnormalities in rod photoreceptors, amacrine cells, and horizontal cells in human retinas with retinitis pigmentosa. *Am J Ophthalmol*. 2000; 129 (2): 215-23.
- Fatt I, Weissman BA. Physiology of the eye. An introduction to the vegetative functions. 2ª ed. Butterworth-Heinemann; 1992.
- Federación Española de Enfermedades Raras. Detalles de la patología: amaurosis congénita de Leber. 2003 [en línea]. [Consultado en febrero 2019]. Disponible en: <https://www.enfermedadesraras.org/index.php/component/content/article?id=3100&idpat=10000138>
- Fu Y, Kawamura, S. Phototransduction: Phototransduction in rods. *Ref Modul Neurosci Biobehav Psychol*. 2017: 1-6.
- Fujikado T, Kamei M, Sakaguchi H, Kanda H, Morimoto T, Ikuno Y, et al. Testing of semichronically implanted retinal prosthesis by suprachoroidal-transretinal stimulation in patients with retinitis pigmentosa. *Invest Ophthalmol Vis Sci*. 2011; 52(7): 4726–4733.
- García-Feijó J, Pablo-Júlvez LE. Manual de Oftalmología. 1ª ed. Barcelona: Elsevier; 2012.
- Garnier M, Delamare Y. Dictionnaire des termes techniques de médecine. Paris: Maloine et fils; 1923.
- Gasparini SJ, Llonch S, Borsch O, Ader M. Transplantation of photoreceptors into the degenerative retina: Current state and future perspectives. *Prog Retin Eye Res*. 2018: 1-37.
- Gehrs KM, Jackson JR, Brown EN, Allikmets R, Hageman GS. Complement, age-related macular degeneration and a vision of the future. *Arch Ophthalmol*. 2010; 128 (3): 349-58.
- Gerding H, Benner FP, Taneri S. Experimental implantation of epiretinal retina implants (EPI-RET) with an IOL-type receiver unit. *J Neural Eng*. 2007; 4 (1): 38-49.



- Ghezzi D, Antognazza MR, Dal Maschio M, Lanzarini E, Benfenati F, Lanzani G. A hybrid bioorganic interface for neuronal photoactivation. *Nat Commun.* 2011; 2: 164-7.
- Guenther T, Lovell NH, Suaning GJ. Bionic vision: system architectures - a review. *Expert Rev. Med. Devices.* 2011; 9 (1): 33-48.
- Habib AG, Cameron MA, Suaning GJ, Lovell NH, Morley JW. Efficacy of the hexpolar configuration in localizing the activation of retinal ganglion cells under electrical stimulation. *Conf Proc IEEE Eng Med Biol Soc.* 2012: 2776–2779.
- Ho AC, Humayun MS, Dorn JD, da Cruz L, Dagnelie G, Handa J, et al. Long-term results from a epiretinal prosthesis to restore sight to the blind. *Ophthalmology.* 2015; 122 (8): 1547-54.
- Hodgkin AL, Huxley AF. A quantitative description of membrane current and its application to conduction and excitation in nerve. *J Physiol.* 1952; 117(4): 500–544.
- Hornig R, Laube T, Walter P, Velikay-Parel M, Bornfeld N, Feucht M, et al. A method and technical equipment for an acute human trial to evaluate retinal implant technology. *J Neural Eng.* 2005; 2 (1): s129-34.
- Hornig R, Zehnder T, Velikay-Parel M, Laube T, Feucht M, Richard G. The IMI Retinal Implant System. En: Humayun MS, Weiland JD, Chader G, Greenbaum E, editores. *Artificial Sight: Basic Research, Biomedical Engineering and Clinical Advances.* Nueva York: Springer; 2007: p.111-28.
- Humayun MS, de Juan E Jr, Dagnelie G, Greenberg RJ, Propst RH, Phillips DH. Visual perception elicited by electrical stimulation of the retina in blind humans. *Arch Ophthalmol.* 1996; 114 (1): 40-46.
- Humayun MS, Dorn JD, da Cruz L, Dagnelie G, Sahel JA, Stranga PE, et al. Interim results from the international trial of second sight's visual prosthesis. *Ophthalmology.* 2012; 119 (4): 779-88.
- Kaufman PL, Alm A. Adler. *Fisiología del ojo.* 10ª ed. España: Elsevier; 2004.
- Keserü M, Feucht M, Bornfeld N, Laube T, Walter P, Rössler G, et al. Acute electrical stimulation of the human retina with an epiretinal electrode array. *Acta Ophthalmol.* 2012; 90 (1): e1-8.
- Kim SY, Sadda S, Pearlman J, Humayun MS, de Juan E, Melia BM, et al. Morphometric analysis of the macula in eyes with disciform age-related macular degeneration. *Retina.* 2002; 22 (4): 471-7.
- Klauke S, Goertz M, Rein S, Hoehl D, Thomas U, Eckhorn R, et al. Stimulation with a wireless intraocular epiretinal implant elicits visual percepts in blind humans. *Invest Ophthalmol Vis Sci.* 2011; 52 (1): 449-55.
- Kolb H. Photoreceptors. En: Kolb H, Fernandez E, Nelson R, editores. *Webvision: the organization of the retina and visual system.* Salt Lake City (UT): University of Utah Health

Sciences Center. 1995. p.65-100.

- Lamb TD. Evolution of phototransduction, vertebrate photoreceptors and retina. *Prog Retin Eye Res.* 2013; 36: 52-119.
- Lewis PM, Ackland HM, Lowery AJ, Rosenfeld JV. Restoration of vision in blind individuals using bionic devices: A review with a focus on cortical visual prostheses. *Brain Res.* 2015; 1595: 51-73.
- Li JQ, Welchowski T, Schmid M, Letow AC, Holz FG, Finger RP. Retinal diseases in Europe: Prevalence, incidence and healthcare needs. *EURETINA.* 2017: 1-28.
- Lin TC, Chang HM, Hsu CC, Hung KH, Chen YT, Chen SY, et al. Retinal prostheses in degenerative retinal diseases. *J Chinese Med Assoc.* 2015; 78: 501-5.
- Liu W, Vichienchom K, Clements M, DeMarco SC, Hughes C, McGucken E, et al. A neurostimulus chip with telemetry unit for retinal prosthesis device. *Solid-State Circuits.* 2000; 35 (10): 1487-97.
- López A, García N, Nieto JC. Degeneración macular asociada a la edad (DMAE). Revisión etiopatogénica y terapéutica. Actuación del óptico-optometrista en la detección primaria y el seguimiento terapéutico. *Gaceta Óptica.* 2009; 731: 20-6.
- Luo YHL, da Cruz L. The Argus® II Retinal Prosthesis System. *Prog Retin Eye Res.* 2016; 50: 89-107.
- Majji AB, Humayun MS, Weiland JD, Suzuki S, D'Anna SA, de Juan E Jr. Long-term histological and electrophysiological results of an inactive epiretinal electrode array implantation in dogs. *Invest Ophthalmol Vis Sci.* 1999; 40 (9): 2073-81.
- Mandel Y, Goetz G, Lavinsky D, Huie P, Mathieson K, Wang L, et al. Cortical responses elicited by photovoltaic subretinal prostheses exhibit similarities to visually evoked potentials. *Nat Commun.* 2013; 4: 1980.
- Mathieson K, Loudin J, Goetz G, Huie P, Wang L, Kamins TI, et al. Photovoltaic retinal prosthesis with high pixel density. *Nat Photonics.* 2012; 6 (6): 391-7.
- Matthaei M, Zeitz O, Keserü M, Wagenfeld L, Hornig R, Post N, et al. Progress in the development of vision prostheses. *Ophthalmologica.* 2011; 225 (4): 187-92.
- Maya-Vetencourt JF, Ghezzi D, Antognazza MR, Colombo E, Mete M, Feyen P, et al. A fully organic retinal prosthesis restores vision in a rat model of degenerative blindness. *Nat Mater.* 2017; 16 (6): 681-9.
- Menzel-Severing J, Laube T, Brockmann C, Bornfeld N, Mokwa W, Mazinani BB, et al. Implantation and explantation of an active epiretinal visual prosthesis: 2-year follow-up data from the EPIRET3 prospective clinical trial. *Eye.* 2012; 26 (4): 501–9.
- Michelson R. Method and apparatus for visual prosthesis. U.S. patent 1986, no. 4628933.

- Milam AH, Li ZY, Fariss RN. Histopathology of the human retina in retinitis pigmentosa. *Prog Retin Eye Res.* 1998; 17 (2): 175–205.
- Mokwa W, Goertz M, Koch C, Krisch I, Trieu H, Walter P. Intraocular epiretinal prosthesis to restore vision in blind humans. *Conf Proc IEEE Eng Med Biol Soc.* 2008: 5790-3.
- Monje-Fernández L, Dolz-Marco R, Andreu-Fenoll M, Fornes-Ferrer V, Gallego-Pinazo R. Incidencia y resultados clínicos de las distintas formas neovasculares de degeneración macular asociada a la edad en Valencia (España). *Arch Soc Esp Oftalmol.* 2018; 93 (7): 324-8.
- Ministerio de Sanidad, Servicios Sociales e Igualdad. Distrofias hereditarias de retina: información para pacientes, familiares y cuidadores. 2016: 1-63 [en línea]. [Consultado en febrero 2019]. Disponible en: [http://www.guiasalud.es/GPC/GPC\\_565\\_DHR\\_SESCS\\_paciente.pdf](http://www.guiasalud.es/GPC/GPC_565_DHR_SESCS_paciente.pdf)
- Mustafi D, Engel AH, Palczewski K. Structure of cone photoreceptors. *Prog Retin Eye Res.* 2009 July; 28 (4): 289-302.
- Nussenblatt RB, Ferris F. Afe-related macular degeneration and the immune response: implications for therapy. *Am J Ophthalmol.* 2007; 144: 618-26.e2.
- Ohta J, Tokuda T, Kagawa K, Sugitani S, Taniyama M, Uehara A, et al. Laboratory investigation of microelectronics-based stimulators for large-scale suprachoroidal transretinal stimulation (STS). *J Neural Eng.* 2007; 4: S85–S91.
- Orphanet: Portal de información de enfermedades raras y medicamentos huérfanos. 2014 [en línea]. [Consultado en febrero 2019]. Disponible en: [https://www.orpha.net/consor/cgi-bin/OC\\_Exp.php?lng=ES&Expert=827](https://www.orpha.net/consor/cgi-bin/OC_Exp.php?lng=ES&Expert=827)
- Panetsos F, Sanchez-Jimenez A, Cerio ED, Diaz-Guemes I, Sanchez FM. Consistent phosphenes generated by electrical microstimulation of the visual thalamus. An experimental approach for thalamic visual neuroprostheses. *Front Neurosci.* 2011; 5: 84.
- Perales M, Lozano I, López A. Los colores de la vida. *Ciencia.* 2018; 69 (2): 85-91.
- Pérez DC, Gil MA, Abreu P. Evolución de la retinosquiasis juvenil ligada al cromosoma X. A propósito de un caso clínico. *Arch Soc Canar Oftal.* 2012; 23: 80-3.
- Piyathaisere DV, Margalit E, Chen SJ, Shyu JS, D'Anna SA, Weiland JD, et al. Heat effects on the retina. *Ophthalmic Surg Lasers Imaging.* 2003; 34 (2): 114-20.
- Retina Implant AG. The retina implant Alpha AMS. [Consultado en marzo 2019]. Disponible en: <https://www.retina-implant.de/en/implant/ri-alpha-ams/>
- Revista Genética Médica Blog. Superpoderes genéticos: la clave está en los colores. 2018 [en línea]. [Consultado en febrero 2019]. Disponible en: <https://revistageneticamedica.com/blog/tag/conos/>
- Rizzo S, Belting C, Cinelli L, Allegrini L, Genovesi-Ebert F, Barca F, et al. The Argus II retinal

prosthesis: 12-month outcomes from a single-study center. *Am J Ophthalmol.* 2014; 157 (6): 1282–1290.

▪ Roessler G, Laube T, Brockmann C, Kirschkamp T, Mazinami B, Goertz M, et al. Implantation and explantation of a wireless epiretinal retina implant device in blind RP patients: observations during the EPIRET3 Prospective Clinical Trial. *Invest Ophthalmol Vis Sci.* 2009; 50 (6): 3003-8.

▪ Romero JS. Evolución del ojo. Universidad Nacional de Colombia. Facultad de Medicina. Bogotá; 2018.

▪ Sabbah N, Authie CN, Sanda N, Mohand-Said S, Sahel J-A, Safran AB. Importance of eye position on spatial localization in blind subjects wearing an Argus II retinal prosthesis. *Invest. Ophthalmol. Vis. Sci.* 2014; 55 (12): 8259–8266.

▪ Sachs H, Bartz-Schmidt KU, Gabel VP, Zrenner E, Gekeler F. Subretinal implant: the intraocular implantation technique. *Nova Acta Leopoldina NF III.* 2010; 379: 217-223.

▪ Sakaguchi H, Kamei M, Nishida K, Terasawa Y, Fujikado T, Ozawa M. Implantation of a newly developed direct optic nerve electrode device for artificial vision in rabbits. *J Artif Organs.* 2012; 15 (3): 295–300.

▪ Santos A, Humayun MS, de Juan E Jr, Greenburg RJ, Marsh MJ, Klock IB, et al. Preservation of the inner retina in retinitis pigmentosa: a morphometric analysis. *Arch Ophthalmol.* 1997; 155 (4): 511-15.

▪ Second Sight Medical Products Inc. Ensayo clínico de Argus® II. [Consultado en mayo 2019]. Disponible en: <https://www.2-sight.com/clinical-outcomes.html>

▪ Sheperd RK, Shivdasani MN, Nayagam DAX, Williams CE, Blamey PJ. Visual prostheses for the blind. *Trends Biotechnol.* 2013; 31 (10): 526-71.

▪ Stingl K, Bartz-Schmidt KU, Besch D, Braun A, Bruckmann A, Gekeler F, et al. Artificial vision with wirelessly powered subretinal electronic implant alpha-IMS. *Proc R Soc B Biol Sci.* 2013; 280 (1757): 20130077.

▪ Stingl K, Bartz-Schmidt KU, Besch D, Chee CK, Cottrill CL, Gekeler F, et al. Subretinal visual implant Alpha IMS – Clinical trial interim report. *Vision Res.* 2015; 111: 149-60.

▪ Stingl K, Bartz-Schmidt KU, Gekeler F, Kusnyerik A, Sachs H, Zrenner E. Functional outcome in subretinal electronic implants depends on foveal eccentricity. *Investig Ophthalmol Vis Sci.* 2013; 54 (12): 7658-65.

▪ Stingl K, Zrenner E. Electronic approaches to reconstitute vision in patients with neurodegenerative diseases of the retina. *Ophthalmic Res.* 2013; 50: 215-20.

▪ Tassicker GE. Retinal stimulator. U.S. patent 1956, no. 2760483.

▪ U.S. Department of Energy Office of Science. Retinal diseases: age-related macular

degeneration and retinitis pigmentosa. 2011 [en línea]. [Consultado en febrero 2019]. Disponible en: <https://www.artificialretina.energy.gov/diseases.shtml>

- Velikay-Parel M, Ivastinovic D, Georgi T, Hornig R. Perceptual threshold and neuronal excitability as long-term safety evaluation in retinal implants. *Acta Ophthalmol.* 2010; 88: s246.
- Velikay-Parel M, Ivastinovic D, Georgi T, Richard G, Hornig R. A test method for quantification of stimulus-induced depression effects on perceptual threshold in epiretinal prosthesis. *Acta Ophthalmol.* 2013; 91: e595–602.
- Velikay-Parel M, Ivastinovic D, Langmann G, Hornig R, Georgi T, Wedrich A. First experience with the IRIS retinal implant system. *Acta Ophthalmol.* 2009; 87: s244.
- Walter P, Kisvárdy ZF, Görtz M, Alteheld N, Rossler G, Stieglitz T, et al. Cortical activation via an implanted wireless retinal prostheses. *Investig Ophthalmol Vis Sci.* 2005; 46 (5): 1780-5.
- Wang K, Li XQ, Li XX, Pei WH, Chen HD, Dong JQ. Efficacy and reliability of long-term implantation of multi-channel microelectrode arrays in the optical nerve sheath of rabbit eyes. *Vision Res.* 2011; 51(17): 1897–1906.
- Weiland JD, Cho AK, Humayun MS. Retinal prostheses: current clinical results and future needs. *Ophthalmology.* 2011; 118 (11): 2227-37.
- Weiland JD, Liu W, Humayun MS. Retinal prosthesis. *Annu Rev Biomed Eng.* 2005; 7: 361-401.
- Wong WL, Su X, Li X, Cheung CMG, Klein R, Cheng CY, et al. Global prevalence of age-related macular degeneration and disease burden projection for 2020 and 2040: a systematic review and meta-analysis. *Lancet Glob Heal.* 2014; 2 (2): e106-16.
- Wright AF, Chakarova CF, Abd El-Aziz MM, Bhattacharya SS. Photoreceptor degeneration: genetic and mechanistic dissection of a complex trait. *Nat Rev Genet.* 2010; 11 (4): 273-84.
- Zrenner E. Fighting blindness with microelectronics. *Sci Transl Med.* 2013; 5 (210): 210-16.
- Zrenner E. Will retinal implants restore vision? *Science.* 2002; 295 (5557): 1022-5.
- Zrenner E, Bartz-Schmidt KU, Benav H, Besch D, Bruckmann A, Gabel VP, et al. Subretinal electronic chips allow blind patients to read letters and combine them to words. *Proc R Soc Biol Sci.* 2011; 278 (1711): 1489-97.

**NOTA:** La cita (Hermosilla, 2019) en las figuras 6 y 7, indica fuente de elaboración por la propia autora de este trabajo.