

Infrarrojo para el estudio de la Degeneración Macular Asociada a la Edad

Manuel Parra Gil



Universidad de Sevilla



Facultad de Farmacia



Trabajo Fin de Grado

Infrarrojo para el estudio de la Degeneración Macular Asociada a la Edad

Revisión bibliográfica

Manuel Parra Gil

Tutora: María de Gracia García Martín

Departamento: Química Orgánica y Farmacéutica

GRADO EN ÓPTICA Y OPTOMETRÍA

Facultad de Farmacia

Universidad de Sevilla

Julio de 2019

Índice

1. Resumen	4
2. Objetivos	5
3. Metodología	5
4. Introducción	7
4.1. Concepto y clasificación de la DMAE	7
4.2. Signos de la DMAE	8
4.2.1. DMAE seca o atrófica	8
4.2.2. DMAE exudativa	12
4.3. Factores de riesgo de la DMAE	14
4.4. Tratamiento	14
4.5. Prevalencia	15
4.6. Oftalmoscopio Láser de Barrido (SLO) con Infrarrojo	17
5. Resultados y discusión	19
5.1. Fondo de ojo sin patología macular.....	19
5.2. Fondo de ojo con patología macular	20
5.2.1 Infrarrojo en DMAE seca	20
5.2.2 Infrarrojo en DMAE exudativa	30
6. Conclusiones	34
7. Bibliografía	36

1. Resumen

La obtención de imágenes mediante Infrarrojo junto al Oftalmoscopio de Láser de Barrido (SLO) resulta un método eficaz para el estudio de la Degeneración Macular Asociada a la Edad (DMAE), ya que debido a su longitud de onda penetra con mayor facilidad en los tejidos de la retina. Los signos que se ven con mayor calidad con la luz infrarroja son las drusas y pseudodrusas reticulares.

Las drusas de pequeño y mediano tamaño (menores de 125 micras) vistas a través de luz infrarroja se observan con una mayor hiperreflectividad. Sin embargo, las de mayores tamaños (mayores de 125 micras) pueden aparecer como hiperreflectivas o hiporreflectivas. Usando radiación infrarroja mediante una abertura hacia la derecha se aprecian con mayor calidad y en mayor número que con otros métodos.

Con respecto a las pseudodrusas reticulares, con la reflexión con luz infrarroja se observan hiporreflectivas o hiperreflectivas rodeadas de un halo de hiporreflexión al ser lesiones de mayor tamaño y con mayor riesgo para padecer una fase tardía de la DMAE. Con este método, las pseudodrusas pueden diferenciarse de las drusas e incluso se pueden clasificar.

La Tomografía de Coherencia Óptica (OCT) es una técnica más precisa para el estudio de la Atrofia Geográfica (AG) y la Neovascularización Coroidea (NVC). No obstante, las técnicas basadas en el Infrarrojo ofrecen una información bastante aceptable. Así en la AG, que es propia de la fase tardía de la DMAE, con la luz infrarroja se muestra con bastante precisión si la zona atrófica afecta o no a la fóvea y cual es su extensión. La NVC se observa como una zona de hiporreflexión rodeada de un anillo con una mayor reflexión, gracias al cuál es más fácil de apreciar y delimitar este signo que con otros métodos como la fotografía a color.

En la actualidad el método con luz infrarroja junto con SLO tiene un papel importante en el estudio y diagnóstico de la DMAE pero debe combinarse con otras técnicas de imagen. Es de esperar que el resultado de las investigaciones que se están llevando a cabo permita establecer la técnica de Infrarrojo como referencia consolidada e independiente para el estudio de la DMAE.

Palabras clave: Degeneración Macular Asociada a la Edad (DMAE), Infrarrojo, estudio, signos clínicos, Oftalmoscopio Láser de Barrido (SLO).

2. Objetivos

El objetivo principal de este trabajo es realizar un estudio bibliográfico sobre la utilización del método de Infrarrojo junto con Oftalmoscopio Láser de Barrido para el estudio más preciso posible de la Degeneración Macular Asociada a la Edad (DMAE). Para ello se observan y analizan los diferentes signos clínicos de esta enfermedad.

También se comparan los diferentes métodos de imagen de la retina para valorar cuál de ellos es más preciso en el diagnóstico de la DMAE y así analizar un posterior tratamiento lo más eficaz posible.

3. Metodología

Para el desarrollo de este Trabajo de Fin de Grado se ha realizado una búsqueda de información sobre el tema propuesto, sobre todo en bases de datos científicas como Pubmed, Google scholar y Web of Science. Igualmente, se ha recopilado información sobre el tema a través de recursos en formato papel a través del catálogo FAMA y la biblioteca de la Universidad de Sevilla.

La información reflejada en este trabajo va desde el año 1996 hasta el año 2019. Para la búsqueda de información en las bases científicas se utilizaron algunas palabras claves en inglés, entre las cuales se destacan: “Age-related macular degeneration”, “infrared”, “scanner laser ophtalmoscopy”, “diagnostic”, “drusen”, “pseudodrusen”, “geographic atrophy” y “choroidal neovascularization”. Igualmente se utilizó el operador booleano AND para que la búsqueda incluyera varios conceptos y fuera lo más precisa posible. Para la búsqueda en recursos físicos, como revistas científicas y libros, las palabras clave en español fueron “degeneración macular asociada a la edad”, “oftalmología” y “diagnóstico”. Toda esta búsqueda se llevó a cabo localizando los documentos más actuales y completos.

Abreviaturas

AG: Atrofia Geográfica.

AL: Abertura en el lado izquierdo.

AR: Abertura en el lado derecho.

CA: Abertura Central.

CPF: Fotografía a Color del Fondo de ojo.

DMAE: Degeneración Macular Asociada a la Edad.

DEPR: Desprendimiento del Epitelio Pigmentario Retiniano.

EPR: Epitelio Pigmentario Retiniano.

FA: Angiografía con Fluoresceína.

FAF: Autofluorescencia de Fondo con luz azul.

IR: Infrarrojo.

ICGA = Angiografía con verde indocianina.

NIR: Infrarrojo Cercano.

NVC: Neovascularización Coroidea.

PS-OCT: Tomografía de Coherencia Óptica con luz polarizada.

RA: Abertura de anillo.

RPD: Pseudodrusas Reticulares.

SLO: Oftalmoscopio Láser de Barrido.

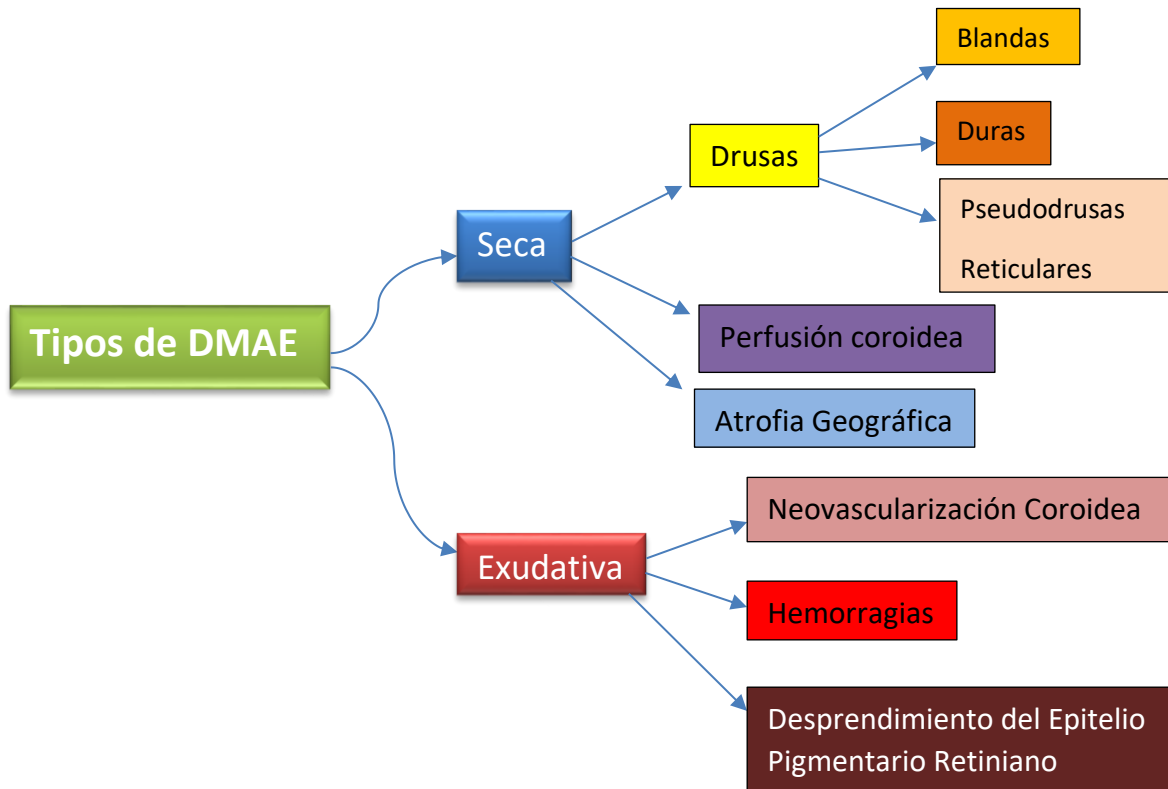
SD-OCT: Tomografía de Coherencia Óptica de Dominio Espectral.

4. Introducción

4.1 Concepto y clasificación de la Degeneración Macular Asociada a la Edad (DMAE)

La Degeneración Macular Asociada a la Edad (DMAE) es una patología en la que aparecen alteraciones degenerativas progresivas en la retina, más concretamente en el área macular (zona central de la retina por la cual se ven las imágenes más nítidas). Esta enfermedad afecta a la coriocapilar, membrana de Brunch, epitelio pigmentario de la retina (EPR) y fotorreceptores de la mácula (De Irazábal et al., 2012). Según diversos estudios epidemiológicos realizados por el International Epidemiological Age-related Maculopathy Study Group, la DMAE es una enfermedad que aparece en su estado inicial a partir de los 50 años (Bressler et al., 2009). Los tipos de DMAE y sus signos clínicos se indican en el esquema que se muestra a continuación (Bowling, 2016).

Esquema 1: Tipos de DMAE y signos clínicos característicos de ellos



4.2 Signos de la DMAE

4.2.1 DMAE seca o atrófica

- **Drusas**

Las drusas son depósitos extracelulares derivados de procesos inmunitarios y metabólicos en el EPR y que se sitúan entre éste mismo y la membrana de Bruch (Bowling, 2016).

Clasificación

El sistema de clasificación propuesto por el International Epidemiology Study Group se basa en fotografías a color en tres dimensiones del fondo de ojo. Según esta clasificación las drusas se dividen según:

-Tipos

Existen drusas blandas y duras. Las blandas son más grandes con un claro engrosamiento y variedad en el tamaño y la forma.

-Tamaño

El tamaño de las drusas se compara con la anchura de una vena de gran grosor en el borde del disco (125 micras). Las drusas pequeñas son de un tamaño menor a este valor de referencia, es decir, de unas 63 micras o menos y se consideran que son duras.

Un tamaño intermedio se considera entre 63 micras y 125 micras y pueden ser tanto blandas como duras. Las drusas grandes se establecen con un tamaño mayor de 125 micras y son reconocidas como blandas (Bressler et al., 2009).

-Distribución de las drusas

Existe una mayor afluencia de drusas en el perímetro foveal. Las de mayor importancia son las que se sitúan en la mácula interna, es decir, dentro de un área circular de 3000 micras o de dos diámetros papilares (zona por donde salen los axones de las células ganglionares que forman el nervio óptico) de ancho.

Clasificación clínico anatomopatológica

-Drusas pequeñas, duras (hialinizadas, nodulares)

Miden de 30 a 50 micras. Son depósitos de material hialinizado con propiedades similares a la membrana de Bruch y se forman por cambios anteriores en esta membrana. Se pueden encontrar en la cara temporal de la fovea o en la cara nasal de la papila. Esta última disposición provoca una degeneración reticular en panal de abejas del epitelio pigmentario retiniano (Bressler et al., 2009). La aparición de algunas drusas de este tipo no es un factor de riesgo para el desarrollo de una DMAE. Sin embargo, si hay mayor cantidad de ellas existe mayor posibilidad de que el ojo desarrolle drusas de mayor tamaño y, como consecuencia, una DMAE.

-Drusas blandas granulares

Tienen un tamaño de aproximadamente 250 micras. Son de aspecto sólido y amarillo (en fotografía a color) y adquieren formas semilunares cuando confluyen. Tienen una estructura granular macroscópica y pueden derivar de la descomposición de drusas duras.

En la Figura 1 se muestran estas drusas granulares. En la imagen de la izquierda (Fondo de ojo a color) se pueden observar zonas amarillentas referentes a este tipo de drusas. En la imagen de la derecha se representa un corte semifino de la misma fovea de la imagen anterior y se muestra la confluencia de tres drusas blandas granulares. Estas drusas derivan de pequeñas drusas duras, presentes aún en el borde de las drusas blandas.



Figura 1. Comparación de un mismo ojo con drusas granulares. Imagen de la izquierda: Fondo de ojo a color con drusas blandas granulares del ojo derecho de un varón de 72 años. Imagen de la derecha: corte semifino de la fovea (F) del mismo ojo (Bressler et al., 2009).

-Drusas blandas líquidas (serosas) y desprendimientos drusenoides del epitelio

Las drusas blandas pueden tener líquido seroso acumulado en su interior si los residuos lipoides de la membrana de Brunch han creado una barrera hidrofóbica. Estas drusas tienen un aspecto de ampolla y son translúcidas con la retroiluminación. Es un factor de riesgo para un posterior desprendimiento del epitelio pigmentario (DEP).

-Drusas blandas (membranosas)

Son más pálidas y superficiales que las drusas granulares amarillas. Son menores de 250 micras y están asociadas frecuentemente a pseudodrusas reticulares. Son específicas de una fase intermedia o avanzada de la DMAE, desarrollándose en la mácula interna.

En la Figura 2 se pueden observar dos imágenes de drusas pequeñas de un hombre de 71 años. En la imagen de la izquierda se muestra un Fondo de ojo con estas drusas, mientras que en la de la derecha muestra un corte semifino de la fovea de este mismo ojo. Las drusas en la imagen del Fondo ocular se observan amarillentas y poco definidas. Estas mismas drusas del corte foveal (flecha roja) no tienen aspecto granular como en la Figura 1 y su contenido tiene un aspecto liso y uniforme.

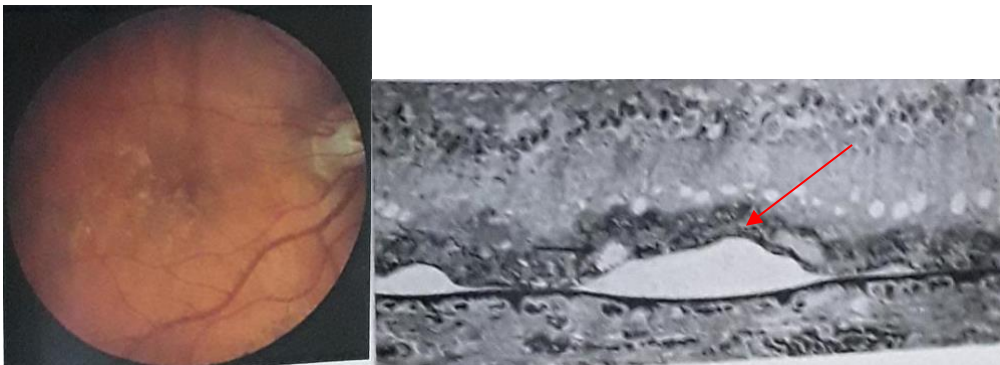


Figura 2. Comparación de dos imágenes de drusas blandas membranosas de un hombre de 71 años. Imagen de la izquierda, Fondo de ojo a color con drusas blandas membranosas poco definidas. Imagen de la derecha, Corte semifino de la fovea del mismo ojo (Bressler et al., 2009).

-Pseudodrusas reticulares

Son una malla entrelazada amarillenta de aproximadamente 250 micras de diámetros que no presentan ningún signo de regresión (al contrario que las drusas).

Mediante angiografía con fluoresceína no es posible observarlas, por lo que se tiene que acudir al uso de la luz aneñra o mediante imágenes con la reflexión de luz infrarroja. Se sugiere que su formación se debe al recambio fibroso de la capa intermedia de la coroides. Este cuadro aumenta bastante el riesgo de desarrollar una NVC y fase tardía de la DMAE (Bressler et al., 2009).

-Drusas en regresión

Las drusas comienzan su regresión cuando el EPR suprayacente falla y se produce una degeneración más avanzada en él. Las drusas adquieren un color más blanquecino y un aspecto duro. Los bordes se vuelven irregulares y existe la posibilidad de que aparezcan calcificaciones, que se observan más brillantes.

En la Figura 3 se ven dos imágenes de este tipo de drusas en regresión de un paciente de 69 años. En la imagen de la izquierda (fondo de ojo a color) se observan parches separados de atrofia y calcificación de las drusas con un patrón multifocal. En la imagen de la derecha (corte foveal) se observa una drusa en regresión rodeada de un área de atrofia. La drusa se encuentra calcificada y está rodeada de un depósito laminar basal (flecha corta). La flecha larga hace referencia a un vaso sanguíneo que pasa a través de la membrana de Brunch y que la atrofia se encarga de impedir su difusión. La capa de tejido fibroso se representa por la letra F y pasa sobre la membrana de Brunch.

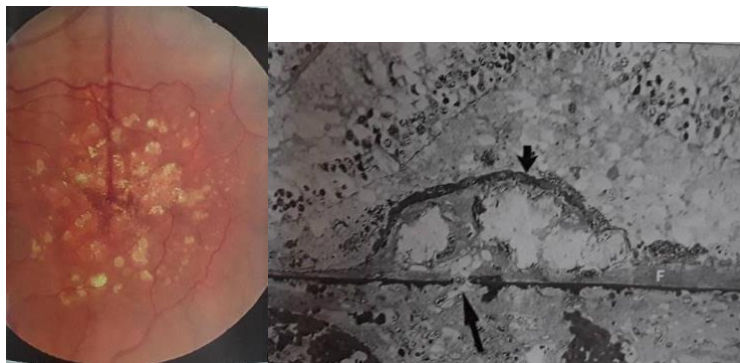


Figura 3. Dos imágenes de drusas en regresión en un paciente de 69 años. Imagen de la izquierda, Fondo de ojo a color con este tipo de drusas en regresión. Imagen de la derecha, corte semifino de la fovea del mismo ojo con una drusa en regresión (Bressler et al., 2009).

- **Perfusión coroidea**

Se puede formar una capa de residuos interna a la membrana de Brunch, que actúa como barrera al intercambio metabólico entre el EPR y la coroides, produciéndose la perfusión de esta última. Puede suponer un signo clínico de fases intermedias y avanzadas de la DMAE.

- **Atrofia geográfica**

Es una zona que ocupa 175 micras o más y los vasos coroideos son más visibles en ella. Es el resultado final de la DMAE seca. La mayoría de las atrofas están relacionadas con drusas, cuando éstas se encuentran en regresión, o con un anterior desprendimiento del EPR. Una evolución de la atrofia se puede observar con la aparición de depósitos calcificados en diferentes zonas y de pequeñas islas de atrofia alrededor. La presencia de una atrofia geográfica puede suponer una pérdida visual grave. La fijación puede no estar influenciada si el paciente es capaz de encontrar una zona en su mácula sin atrofia por la que ver.

En la Figura 4 se pueden observar dos imágenes del fondo del mismo ojo de una mujer de 65 años. En la imagen (A) se muestra en la zona foveal un desprendimiento de EPR provocado por la confluencia de drusas blandas líquidas. En la imagen (B) se ve el fondo del mismo ojo tras tres años con una clara evolución. Se ha formado, a su vez, un área de atrofia geográfica colindante a la fijación (Bressler et al., 2009).

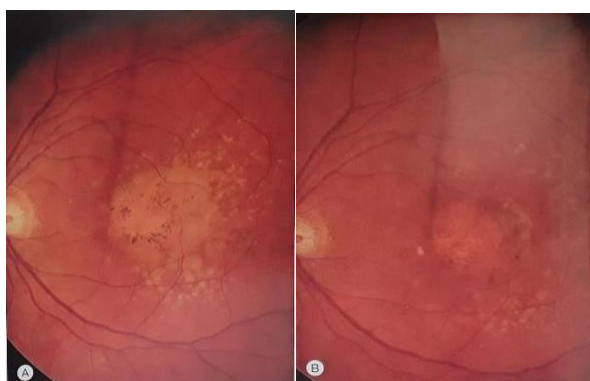


Figura 4. Comparación de dos imágenes a color de fondos de un mismo ojo de una mujer de 65 años. (A) Fondo de ojo con Desprendimiento de EPR. (B) Fondo del mismo ojo tras tres años de evolución (Bressler et al., 2009).

4.2.2 DMAE exudativa

- **Neovascularización coroidea (NVC)**

La NVC es el crecimiento patológico de nuevos vasos sanguíneos desde los coroides ya existentes hacia el espacio subretiniano. Estos neovasos se sitúan entre la coroides y el EPR o entre el EPR de la retina original y la retina neurosensorial. La formación de la NVC se divide en cinco pasos: envejecimiento y senescencia del EPR, formación de drusas, alteración de la membrana de Brunch, formación de la membrana de NVC y por último la formación de la membrana cicatricial. Esta última membrana crea las cicatrices disciformes que pueden estar acompañadas por acúmulos de lípidos o de hemorragias subretinianas. Por lo general la visión disminuye y la agudeza visual raramente pasa de 20/200 en cerca, debido a la pérdida de fotorreceptores (Bressler et al., 2009). En la Figura 5 se observa un fondo de ojo con una cicatriz disciforme (zona blanca) que ocupa la zona foveal y sus alrededores.

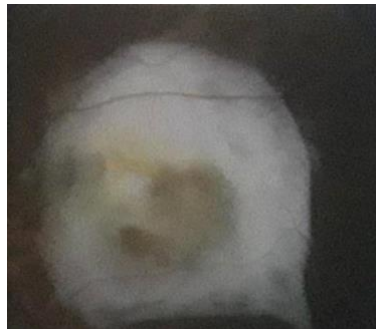

Figura 5. Fondo de ojo con una cicatrización disciforme (Bowling, 2016).

- **Desprendimiento del EPR (DEPR)**

Se observan elevaciones del EPR en forma de cúpulas y son translúcidas si están llenas de líquido seroso. El DEPR puede estar acompañado de NVC o no, según la presencia de signos clínicos como sangre que sale del DEPR como si fueran rayos o sangre que se acumula dentro del desprendimiento y que se observa como un montículo de color verde o rojo oscuro (Bressler et al, 2009).

- **Hemorragia**

La hemorragia puede ser vítrea o subretiniana. En la vítrea, la hemorragia atraviesa la retina y llega al vítreo produciendo una caída súbita de la visión central y periférica e incluso dolor.

La hemorragia subretiniana es poco frecuente en la DMAE neovascular, ya que se debe producir un desprendimiento total hemorrágico de la retina. Esta hemorragia produce un glaucoma secundario de ángulo cerrado, una disminución súbita de la visión y dolor (Bressler et al, 2009).

4.3 Factores de riesgo de la DMAE

Según una revisión sistemática de la literatura, se incluyeron 18 estudios prospectivos y transversales y 6 estudios de control de casos que implican 113.780 personas con 17.236 casos de finales de DMAE para determinar los factores de riesgo más relevantes de esta enfermedad.

Los factores de riesgo más determinantes para el desarrollo de la enfermedad son el aumento de la edad, el tabaquismo, la cirugía de cataratas anterior, y una historia familiar de DMAE. Los factores de riesgo con una determinación más moderada fueron mayores índices de masa corporal, antecedentes de enfermedad cardiovascular, hipertensión y más concentración de fibrinógeno en plasma. Los factores de riesgo con las asociaciones más débiles e inconsistentes fueron el sexo, la etnia, la diabetes, el color del iris, antecedentes de enfermedad cerebrovascular, y el total de suero y de colesterol y triglicéridos los niveles de HDL (Chakravarthy et al., 2010).

4.4 Tratamiento

- **DMAE seca**

En la fase inicial no es necesario ningún tratamiento para esta patología. Se están llevando a cabo investigaciones sobre tratamientos para este tipo de DMAE, aunque actualmente no existe un tratamiento que acabe definitivamente con la DMAE seca. Se realizaron dos estudios (AREDS 1 y AREDS 2) para tratar esta enfermedad.

En el AREDS 1 se realizó el ensayo con personas mayores de 55 años y el régimen estaba compuesto por vitamina C, vitamina E, vitamina A en forma de β -caroteno (aumenta la incidencia de cáncer de pulmón en exfumadores y fumadores) y 80 mg diarios de cinc (aumenta el riesgo de problemas genitourinarios). La reducción del riesgo de progresión de la DMAE avanzada a los 10 años de este estudio fue del 25-30%.

En el AREDS 2 se ajustó la dosis de β -caroteno y de cinc y se determinaron otros suplementos que sustituyen a estos dos, como son los carotenoides luteína y zeaxantina, que no causan estos riesgos expuestos anteriormente y que resultan más eficaces (disminuye el riesgo de DMAE avanzada un 18% más). La reducción de la dosis de cinc no empeoró el pronóstico (Bowling, 2016).

Existen otros tratamientos menos contrastados que el anterior, como el utilizar láser diodo infrarrojo con longitud de onda de 810 nm. Sin embargo, este tipo de tratamiento causa lesiones en la capa de fotorreceptores de la retina a largo plazo, según un estudio realizado hace varios años (Mojana et al., 2011).

- **DMAE neovascular**

- Tratamiento con anti-VEGF

Es la base del tratamiento contra la NVC mejorando el pronóstico visual. El método estándar de administración es mediante inyecciones intravítreas. Todos los subtipos de NVC responden a este tratamiento, pero es solo eficaz con la enfermedad activa. Con una cicatriz disciforme el tratamiento no es eficaz. Para las inyecciones se usa generalmente Aflibercept, principalmente porque se administra una inyección cada dos meses, al contrario que el ranibizumab o el bevacizumab, que es cada mes.

- Tratamiento con terapia fotodinámica

Se introduce por vía intravenosa un compuesto (verteporfina) y luego se activa con un láser diodo que provoca trombosis. Con la introducción del tratamiento anti-VEGF, la terapia fotodinámica no se utiliza mucho hoy en día. Actualmente se realizan investigaciones acerca de la combinación de tratamiento con anti-VEGF y terapia fotodinámica (Bowling, 2016).

4.5 Prevalencia

Se ha revisado sistemáticamente estudios y revisado su literatura, basados en la población con DMAE en todo el mundo. Se ha llegado a la conclusión de que en estos años anteriores ha existido una mayor prevalencia de la DMAE en Europa que en cualquier otro continente. La prevalencia de la enfermedad tardía en poblaciones europeas y de Oceanía aumentó significativamente después de los 75 años. Sin embargo, según un estudio reciente (Colijn et al., 2017) existió una menor prevalencia de la DMAE exudativa y una mejora de la agudeza visual durante las últimas dos décadas en Europa. Los estilos de vida sanos y la implementación del tratamiento contra el factor de crecimiento endotelial vascular son los argumentos ante esta disminución. La prevalencia de la enfermedad temprana y tardía aumentó con la edad (Ling et al., 2014) (Colijn et al., 2017).

Con respecto a la siguiente Figura, la número 6, se representa en ella dos gráficas en las que se muestra las tendencias en relación con la edad de la prevalencia de la DMAE por región. A simple vista se ve que, con respecto a la DMAE temprana (gráfica de la izquierda), en Europa hay mayor prevalencia de padecer esta fase de la enfermedad. Conforme aumenta la edad, la tendencia de sufrir esta fase temprana aumenta considerablemente en todas las regiones. En la gráfica de la derecha, que hace referencia a la fase tardía de la DMAE, al igual que en la gráfica de la izquierda, Europa seguido muy de cerca de Oceanía tienen la mayor prevalencia de personas con esta etapa de la DMAE. Igualmente, a medida que la edad de las personas de todas las regiones analizadas aumenta, la tendencia de padecerla también lo hace.

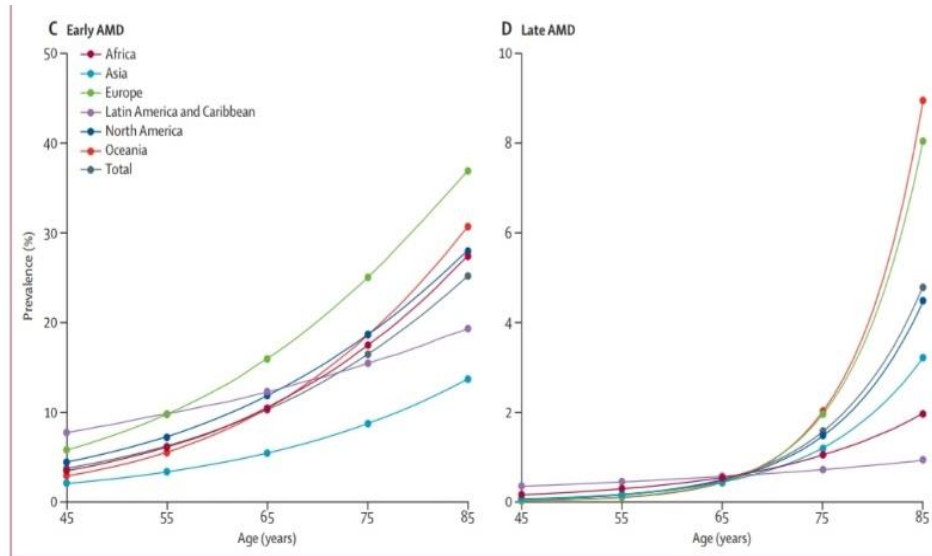


Figura 6. Gráficas de la prevalencia de la DMAE por regiones y edad. Gráfica de la derecha, prevalencia de la DMAE temprana por regiones y edad. Gráfica de la izquierda, prevalencia de la DMAE tardía por regiones y edad (Ling et al., 2014).

En la Figura 7 se muestra una predicción por regiones del número de personas que padecerá padecerán DMAE hasta el año 2040. El número proyectado de personas en 2020 con cualquier tipo de DMAE es de 196 millones en todo el mundo, elevándose a 288 millones en 2040. El mayor número de casos se daría en Asia en 2040 (113 millones), seguido de Europa (69 millones). A estos dos continentes le siguen África, América Latina y el Caribe, América del Norte y Oceanía. (Ling et al., 2014).

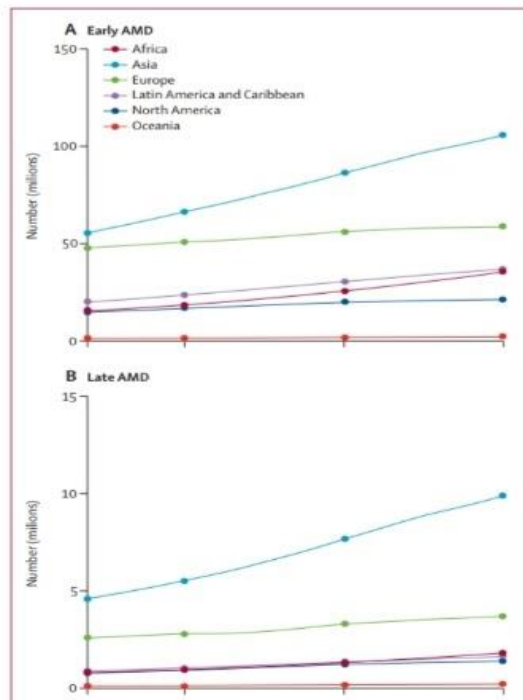


Figura 7. Número de personas con DMAE por regiones en 2014, 2020 y 2040 (Ling et al., 2014).

4.6 Oftalmoscopio Láser de Barrido (SLO) con Infrarrojo

Para la adquisición de las imágenes del fondo de ojo en los casos de DMAE que se estudiaron, una fuente de luz IR (mayor de 800 nm) se asoció a un Oftalmoscopio Láser de Barrido (Scanning laser ophthalmoscopy) (SLO).

Mediante el SLO, un láser es colimado y se refleja en un espejo divisor de haz. La luz pasa a través de un espejo de escaneo horizontal y vertical antes y después de escanear el ojo para alinear el rayo. A su vez, antes y después del escaneo, la luz también pasa por unos espejos deformables para difundir las aberraciones ópticas. El láser entra a través de la pupila e ilumina la zona enfocada y la luz se refleja y sale del ojo. Tras llegar a los espejos, la luz pasa a través de dos divisores de haz y mediante el enfoque con un agujero de microscopía confocal, acaba llegando a un tubo fotomultiplicador (PMT) y hacia una matriz de sensores de frente de onda Shack-Hartmann. Esta Luz que llega a los sensores se graba en una cámara de dispositivo de carga acoplada (CCD) para la detección de aberraciones ópticas. Estas aberraciones se restan de las imágenes grabadas en el PMT para aumentar la resolución de la imagen (Ly et al., 2016)

En la Figura 8 se pueden observar todas las partes y el funcionamiento de un Escáner de Láser Óptico (SLO).

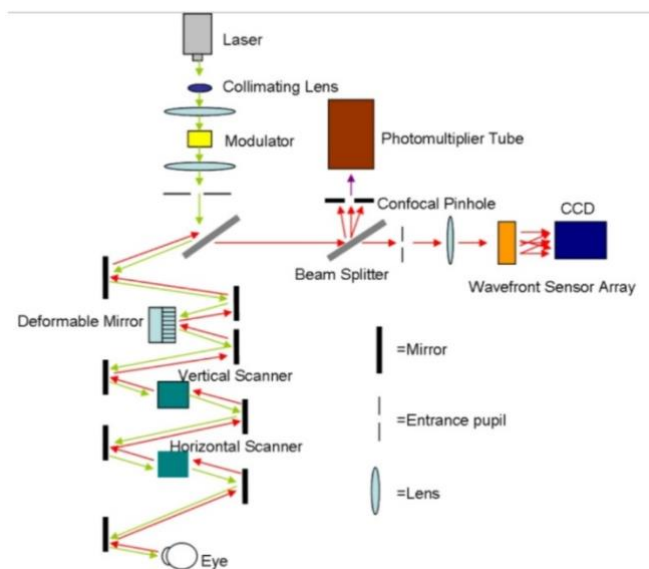


Figura 8. Disposición de los componentes de un Escáner de Láser Óptico (SLO) (Jrod0304, 2010).

Las retinas con esta herramienta se escanearon más detenidamente punto por punto y se reconstruye mediante un software la imagen escaneada (Ly et al., 2016). La imagen que se observa es más clara que con otros métodos y se encuentra en una escala de grises de mayor y menor intensidad, según la zona y los elementos fuera de lo común encontrados (Elsner et al, 1996). Este método se puede utilizar tanto en un modo de observación directa de imágenes como en un modo de observación indirecto, donde la luz que se dispersa es la captada para la formación de la imagen. Este método con IR no es invasivo ya que no es necesario la inyección de ningún colorante y tampoco la dilatación de la pupila (Ly et al., 2016).

5. Resultados y discusión

5.1 Fondo de ojo sin patología macular aparente

Las imágenes obtenidas mediante Infrarrojo (IR) muestran la fovea, sobre todo en personas jóvenes, con una discreta hiperreflectancia. Puede aparecer una zona central muy pequeña con una mayor reflectancia que su alrededor. Esto puede deberse a un artefacto producido al captar la imagen, a la pendiente foveal o al mayor contenido en melanina, que refleja en mayor cantidad la luz que le llega del epitelio pigmentario foveal. Alrededor de la fovea, la mácula aparece como una zona con una reflectancia homogénea que conforme se acerca a la fovea esa reflectancia disminuye levemente (Ly et al., 2016).

Al contrario que la melanina, existen componentes que absorben la luz y no muestran reflectancia alguna como son la hemoglobina y el agua. Debido a ello, los vasos sanguíneos observados en el fondo de ojo se muestran con mayor oscuridad que las zonas de su alrededor. Los vasos retinianos se distinguen con mayor claridad que los de la coroides al tener los bordes más oscuros. A su vez, también es diferenciable en personas sanas, la capa de fibra nerviosas que rodea el borde del disco óptico por su menor reflectancia y mayor oscuridad que su alrededor.

La Figura 9 muestra dos imágenes de un mismo fondo de ojo de una mujer caucásica sin enfermedad macular. A la izquierda (a) se presenta una fotografía en color y a la

derecha (b) se muestra un fondo de ojo utilizando luz infrarroja. Se puede observar como la fovea aparece como una zona con mayor reflectancia rodeada de la mácula (menor y homogénea reflectancia). La flecha señala a la zona con una reflectancia homogénea (mácula) y la mancha que se aprecia más brillante e hiperreflectivo se puede deber a un artefacto de la imagen o al mayor contenido en melanina (más hiperreflectiva) por parte del epitelio pigmentario de la parte foveal (Ly et al., 2016).

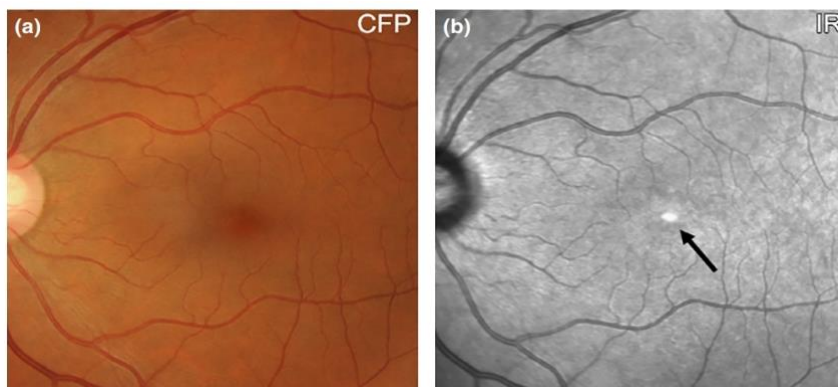


Figura 9. Comparación de dos imágenes de un mismo fondo de ojo de una mujer caucásica de 57 años sin enfermedad macular. (a) Fondo de ojo, Color Fundus Photograph (CPF); (b) Fondo de ojo utilizando Infrarrojo (Ly et al., 2016).

5.2 Fondo de ojo con patología macular

Con la obtención de imágenes a través del uso de IR se pueden distinguir anomalías en cuanto a la reflectancia en el fondo de ojo de una persona con DMAE. Estas anomalías se dividen en hiperreflectivas o hiporreflectivas.

También pueden aparecer las denominadas imágenes fantasma. Se observa un artefacto con mayor reflectancia que su alrededor, con variabilidad en forma, tamaño y ubicación. Estas imágenes fantasma se atribuyen a la presencia de una lente intraocular de cámara posterior que dispersa parte de la luz que le llega, formándose así estas irregularidades (Ly et al, 2016). En presencia de alguna patología próxima al disco óptico, éste se observa con más palidez de lo habitual (Elsner et al, 1996).

5.2.1 Infrarrojo en DMAE seca

- **Fase temprana e intermedia**

Las drusas de pequeño y mediano tamaño (menos de 125 micras) aparecen como hiperreflectivas. Las drusas de mayor tamaño (mayor de 125 micras) muestran una reflectividad menos definida, pueden aparecer como hiporreflectivas o hiperreflectivas. En la Figura 10 se observan dos imágenes de un mismo fondo de ojo de mujer caucásica de 69 años con drusas pequeñas y medianas. A la izquierda se presenta una fotografía en color y a la derecha se muestra un fondo de ojo utilizando luz infrarroja. Se puede notar una mayor reflexión de la luz infrarroja en la zona de drusas (imagen de la derecha) en comparación con la imagen a color de la izquierda, en la que se atisban con mayor facilidad (Ly et al., 2016).

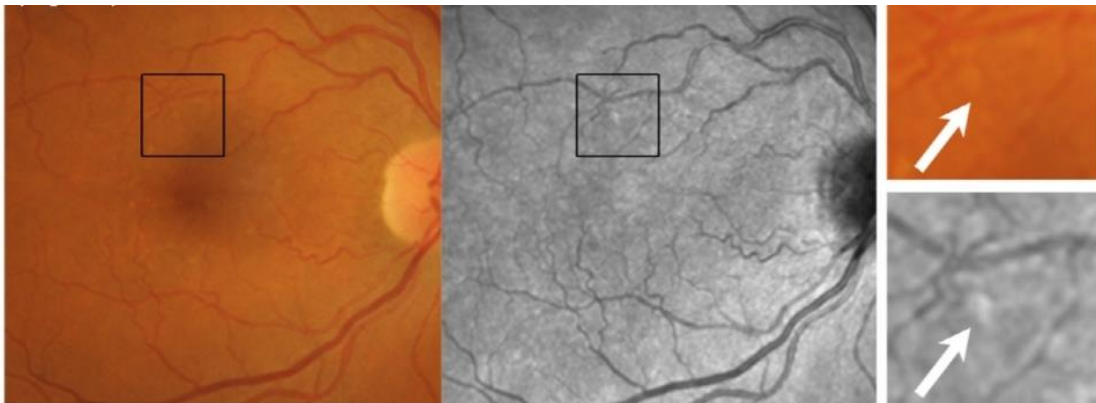


Figura 10. Comparación de dos imágenes de fondo de ojo de mujer caucásica de 69 años de edad con DMAE temprana. Imagen de la izquierda Fondo de ojo, Color Fundus Photograph (CPF); imagen de la derecha Fondo de ojo utilizando Infrarrojo (Ly et al., 2016).

Cuando las drusas se agrupan (cuticulares) provocan variaciones en la reflexión de la luz infrarroja, debido al mayor adelgazamiento del EPR en el ápice de la agrupación de drusas que en su base. En la Figura 11 se muestran dos imágenes de fondo de ojo de una mujer caucásica de 65 años con drusas cuticulares. Estas imágenes son a color y con luz infrarroja, izquierda y derecha, respectivamente. En la imagen con Infrarrojo (derecha)

aparecen como hiporreflectivas e hiperreflectivas. Mientras, en la imagen de la izquierda a color (CPF) se observa una zona punteada amarilla (Ly et al., 2016).

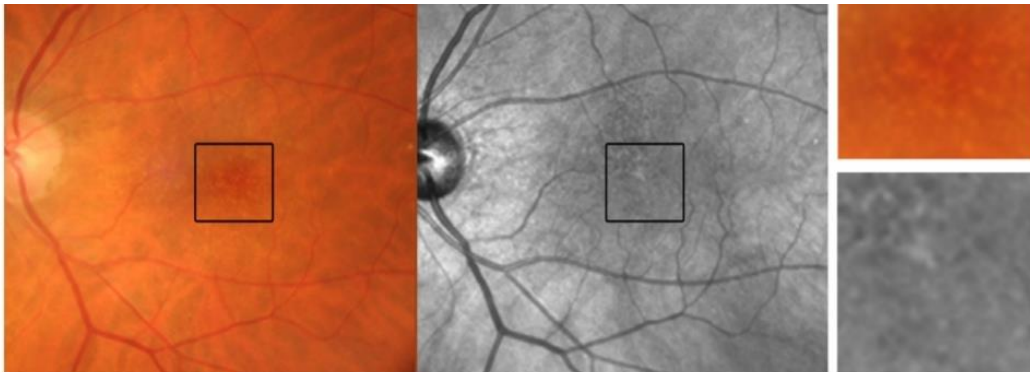


Figura 11. Comparación de dos imágenes de un mismo fondo de ojo izquierdo de una mujer caucásica de 65 años con drusas cuticulares. Imagen de la izquierda: Fondo de ojo a color; imagen de la derecha: Fondo de ojo con luz infrarroja (Ly et al., 2016).

En la siguiente figura mostrada, Figura 12, se presentan dos imágenes de un mismo fondo de ojo de un hombre de 72 años con drusas y cambios de pigmentación. En la imagen de la izquierda (a color) se puede ver un color amarillento típico de las drusas y cambios en la pigmentación (en la zona del recuadro). En la fotografía de la derecha (IR) se observa mayor reflectividad en la zona de las drusas en comparación con el resto del fondo de ojo de alrededor. En la zona marcada con el recuadro se observa una hiperreflectividad aún mayor debido a los cambios pigmentarios. Gracias a la utilización de la luz infrarroja se pueden observar con mayor nitidez los cambios pigmentarios, diferenciándolos de las drusas, por la hiperreflexión que muestran (flecha blanca inferior) (Ly et al., 2016).

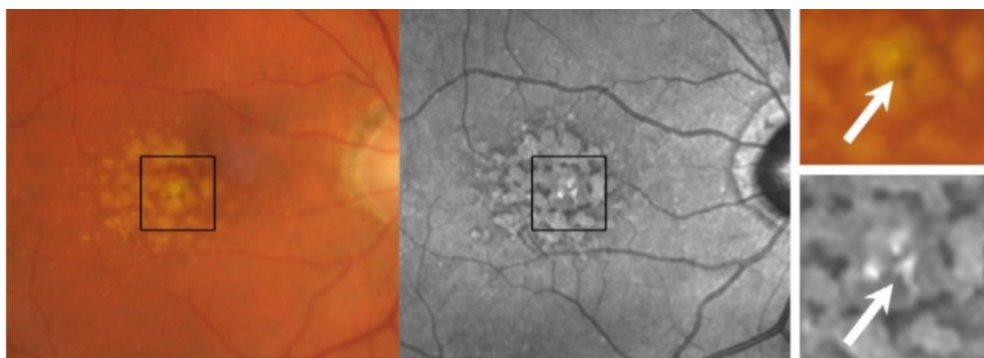


Figura 12. Comparación de dos fotos del fondo de un ojo de un hombre de 72 años con drusas y cambios de pigmentación haciendo referencia a una DMAE intermedia. Imagen de la izquierda Fondo de ojo, Color Fundus Photograph (CPF); imagen de la derecha Fondo de ojo utilizando Infrarrojo (Ly et al., 2016).

Todas las imágenes de Fondo de ojo usando IR expuestas anteriormente se han realizado con una abertura central (Ly et al., 2016). Sin embargo se pueden obtener imágenes usando IR cambiando la abertura, como se refleja en la Figura 13 a continuación:

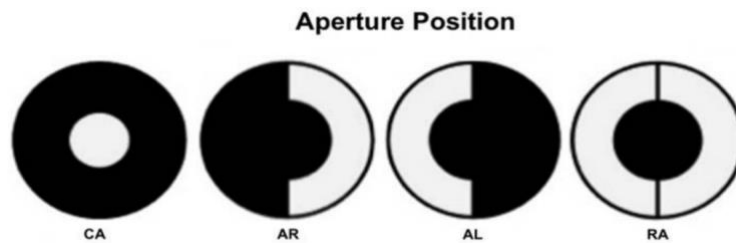


Figura 13. Distintas posibles aberturas utilizando el método con Infrarrojo CA= Abertura Central, AR=Abertura en el lado derecho, AL=Abertura en el lado izquierdo RA=abertura de anillo (Diniz et al., 2012).

En un estudio publicado en 2012 (Diniz et al., 2012) se examinaron 11 fondos de ojo diferentes de 4 hombres y 2 mujeres con DMAE seca mediante Nidek F-10 confocal SLO (oftalmoscopio de láser de barrido) con diferentes aberturas: central, en anillo, con la abertura hacia la izquierda (AL) y hacia la derecha (AR). Los resultados en cuanto a la media de drusas encontradas fueron a favor de la abertura hacia la derecha (AR), con la que se encontraron una media de 121 drusas ($p=0.01$). En comparación con la media de drusas encontradas en las imágenes a color (69,1) el valor obtenido con AR es significativamente mayor.

Con respecto al área media donde se han detectado las drusas, con AR el área fue de $1,93 \text{ mm}^2$ ($p=0,04$). Le sigue con AL ($1,41 \text{ mm}^2$; $p=0,03$). Estas dos áreas obtenidas en comparación con las imágenes a color ($1,24 \text{ mm}^2$) son mayores, por lo que detectan un área de mayor tamaño que contenga drusas.

En relación a lo anteriormente expuesto, la Figura 14 muestra dos imágenes de un mismo fondo utilizando Infrarrojo con distintas aberturas. La imagen (D) hace referencia a la utilización de luz infrarroja con abertura hacia la derecha y se observan las drusas con relieve y convexas. La imagen (E) hace referencia al fondo de ojo utilizando Infrarrojo con abertura hacia la izquierda. Se observan las drusas invertidas y cóncavas.

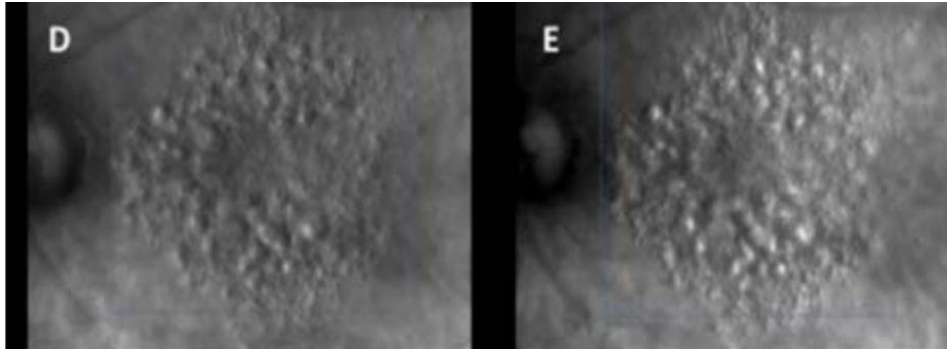


Figura 14. Dos imágenes de un mismo fondo de ojo con drusas en DMAE seca utilizando IR. (D) utilizando abertura hacia la derecha (AR); (E) utilizando abertura hacia la izquierda (AL) (Diniz et al., 2012).

- **Fase tardía**

- **Atrofia geográfica (AG)**

Para fases tardías de la DMAE seca se puede apreciar un signo característico, la Atrofia Geográfica (AG). Este signo viene determinado por una hiperreflectancia en una imagen de fondo de ojo utilizando luz infrarroja. Examinando la Figura 15 (Ly et al., 2016), se puede ver una atrofia geográfica unilobular. En la imagen de la izquierda se observa una zona que ocupa prácticamente toda la mácula más amarillenta y brillante que su alrededor, correspondiente a la zona atrófica. Mientras, en la imagen de la derecha, correspondiente a la reflexión de la luz infrarroja, se observa esa misma zona con una delimitación más clara y mucho más hiperreflectiva y brillante que su alrededor. En esta misma imagen se pueden apreciar algunas drusas de menor tamaño alrededor de la zona atrófica. Se trata en de una AG de un diámetro mayor de 300 micras.

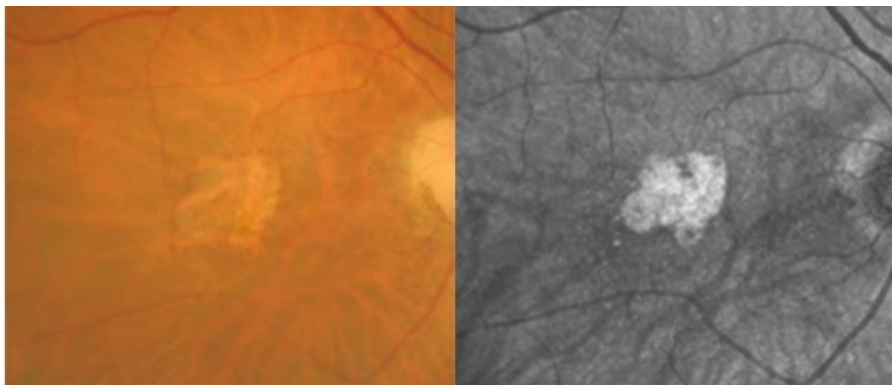


Figura 15. Fondo de un mismo fondo de ojo derecho con atrofia geográfica unilobular. Imagen de la izquierda Fondo de ojo, Color Fundus Photograph (CPF); imagen de la derecha Fondo de ojo utilizando Infrarrojo (Ly et al., 2016).

Por ello, gracias al Infrarrojo se puede observar con mayor nitidez y exactitud la localización y los límites de una atrofia geográfica que con otros métodos, como la fotografía a color. A su vez, otro tipo de AG es la multilobular, representada en la Figura 16. En la fotografía de la derecha (IR) de esta figura se observa como las zonas de atrofia son hiperrreflectivas y se encuentra en diferentes zonas del fondo del ojo, en zonas de la mácula y su alrededor. En la imagen de la izquierda se pueden ver las regiones de atrofia más amarillentas y brillantes, pero algunas zonas pasan más desapercibidas.

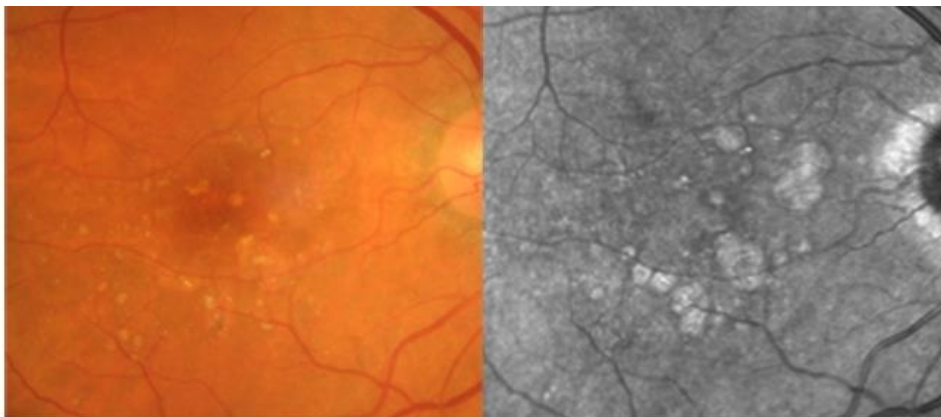


Figura 16. Imagen de un mismo ojo derecho con AG multilobular. Imagen de la izquierda Fondo de ojo, Color Fundus Photograph (CPF); imagen de la derecha Fondo de ojo utilizando luz infrarroja (Ly et al., 2016).

Otra forma de observar con exactitud una atrofia geográfica es utilizando NIR (Infrarrojo Cercano) junto con FAF (autofluorescencia de fondo con luz azul), ya que el método con Infrarrojo Cercano en la mayoría de ocasiones va unido a otro método para la obtención de imágenes más fiables y de mejor calidad. También se utiliza el SD-OCT para la obtención de imágenes de este signo clínico (Forte et al., 2013) (Holz et al., 2017).

Según los métodos para analizar la AG (FAF, NIR-FAF y SD-OCT) ésta se divide en cuatro grados.

Grado 1: la AG afecta a la fóvea.

Grado 2: probablemente la AG afecte a la fóvea.

Grado 3: la fóvea probablemente no se ve afectada por la AG.

Grado 4: la AG no afecta a la fóvea (Forte et al., 2013).

Sin embargo, estos grados pueden diferir en relación con otros estudios realizados, como el de Sayegh (Sayegh et al., 2015).

Teniendo en cuenta estos diferentes grados y según el estudio de Forte et al, en el que se analizaron 158 ojos con AG, con el método de SD-OCT se detecta mayor número de AG de grado 4 (74 ojos). Le sigue el método con NIR-FAF (55 ojos) y, por último, el método de FAF (32 ojos). Los demás grados se reflejan en la Tabla 1:

Tabla 1. Capacidad de detección de los 4 diferentes grados de DMAE por parte de FAF, NIR-FAF y SD-OCT (Forte et al., 2013).

	FAF	NIR-FAF	SD-OCT
Grade 1	70 (0.38 ± 0.08)	61 (0.47 ± 0.07)	55 (0.61 ± 0.08)
Grade 2	8 (0.31 ± 0.04)	5 (0.38 ± 0.04)	3 (0.42 ± 0.06)
Grade 3	4 (0.22 ± 0.04)	4 (0.26 ± 0.05)	3 (0.26 ± 0.06)
Grade 4	32 (0.21 ± 0.05)	55 (0.23 ± 0.06)	74 (0.20 ± 0.05)

FAF = Autofluorescencia de fondo; NIR-FAF = Infrarrojo cercano junto con Autofluorescencia de fondo; SD-OCT = Tomografía de Coherencia Óptica de Dominio Espectral.

En las Figuras 17 y 18 se representan una misma imagen de un fondo de ojo realizada mediante la técnica FAF y con NIR-FAF, respectivamente. En la imagen B de la Figura 21 se observa como la atrofia geográfica (zona rosa) incluye a la fóvea. Sin embargo en la imagen de la derecha de la Figura 22 se observa que la AG (zona rosa) no la incluye (Forte et al., 2013).

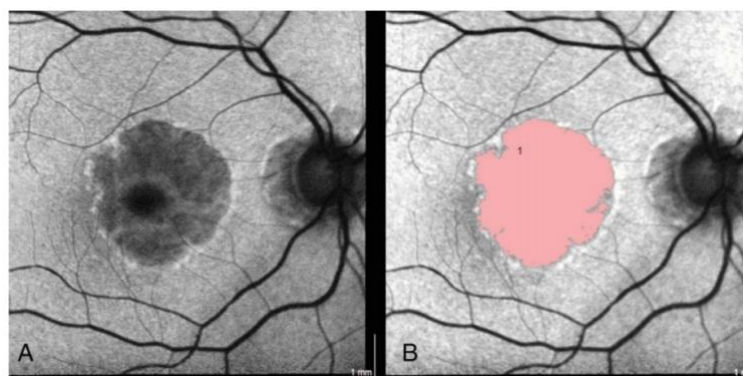


Figura 17. Imagen con FAF de un fondo de ojo con AG. (A) Fondo de ojo con la técnica FAF; (B) Fondo de ojo con la técnica FAF en la que se señala de rosa la atrofia (Forte et al., 2013).

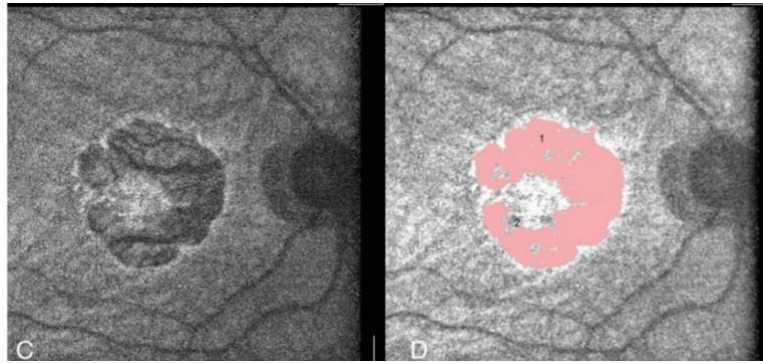


Figura 18. Imagen del mismo fondo de ojo que la Figura 22 realizada mediante NIR-FAF. (C) Fondo de ojo con la técnica NIR-FAF; (B) Fondo de ojo con la técnica NIR-FAF en la que se señala de rosa la atrofia (Forte et al., 2013).

En la Figura 19 se presenta una imagen de una OCT del mismo fondo de ojo que las Figuras 17 y 18. Se observa un aumento de la señal luminosa en la coroides (flecha blanca). Este aumento se debe a la alteración de la interface entre el segmento interno y externo y en el EPR en los límites de la fovea (ésta última se indica con la flecha roja)

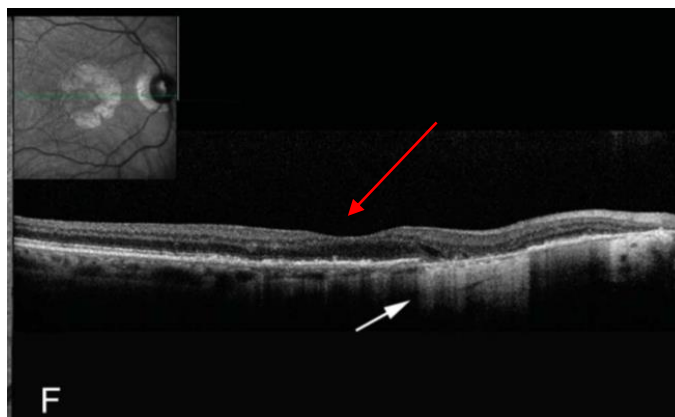


Figura 19. OCT del mismo ojo que las Figuras 22 y 23 (Forte et al., 2013).

Por ello, según los resultados obtenidos en estos estudios, las imágenes obtenidas con SD- OCT son de mucha utilidad para el diagnóstico más exacto posible de la implicación de la fovea en la AG, aunque se debe combinar con otros métodos como el NIR-FAF, con el que también se obtienen resultados fiables (Forte et al., 2013) (Sayegh et al., 2015). Además mediante SD-OCT se puede llevar a cabo un seguimiento más específico de la atrofia en relación con el EPR, así como la identificación de características anteriores a que se forme la AG (Holz et al., 2017). A su vez, mediante PS-OCT (Polarization sensitive-OCT) se obtiene una información aún más detallada en relación con el estado del EPR: adelgazamiento, espesamiento, desprendimiento y porosidad según el borde de la AG. Mientras, con las imágenes mediante NIR-FAF se

puede determinar la progresión de la atrofia según la fluorescencia del borde (Sayegh et al., 2015).

-Pseudodrusas reticulares (RPD)

Las pseudodrusas reticulares constituyen un signo importante de riesgo de DMAE seca tardía (AG), pero no entraña riesgo para el desarrollo de CNV (Finger et al., 2014). Tiene una prevalencia entre el 9 y el 36% de los pacientes con DMAE. La ausencia de este signo puede indicar que existen otras enfermedades fenotípicamente parecidas a la DMAE.

Las RPD aparecen como lesiones pequeñas redondas u ovaladas y de color amarillo blanquecino en fotografías a color del fondo de ojo. Se encuentran en la mayoría de ocasiones en la mácula superior o supero-temporal (Ly et al., 2016). Los ojos con pseudodrusas reticulares tienen un menor grosor de la capa nuclear externa, sobre todo en la parte nasal y superior (5-12 micras menos) y en la coroides. También el resto de capas retinianas se encuentran más adelgazadas en comparación con la aparición de drusas (Ramon et al., 2019) (Camacho et al., 2017). En las imágenes con IR las pseudodrusas son hiporreflexivas en comparación con su alrededor y las lesiones de mayor tamaño se observan con un aumento de la reflexión rodeado por un halo de menor reflexión de luz (Ly et al., 2016) (Spaide et al., 2014). Según el estudio de Querques et al. la hiporreflexión del centro de las RPD se debe a su contenido de lipofuscina (Querques et al., 2011). Este componente se atribuye a las capas más internas de la retina (entre el EPR y la capa plexiforme externa), por lo que se presupone que esta lesión proviene por debajo del EPR.

Este tipo de lesiones, sobre todo las de tipo punteado, son más apreciables a través de la imagen obtenida por IR que con otros métodos, como fotografía a color o autofluorescencia de fondo (Suzuki et al., 2014) (Holz et al., 2017).

Gracias a las imágenes utilizando IR junto con el oftalmoscopio de láser de barrido (SLO), las RPD son distinguibles de las drusas blandas, ya que a veces estas últimas pueden presentar un patrón hiporreflexivo o hiperreflexivo y se disponen de forma más dispersa y con un tamaño más variable.

Se necesita de una iluminación uniforme y de muy buen centrado y enfoque para analizar la imagen, ya que son cambios a veces sutiles los que determinan la aparición de estas pseudodrusas reticulares.

En la Figura 20, en la que se presentan dos imágenes de un mismo fondo de ojo con pseudodrusas punteadas, en la imagen de la izquierda (imagen a color) se observa un suave punteado amarillento junto con zonas más oscuras que el resto del fondo del ojo. En la imagen de la derecha (IR) se observan punteados (spots) con una menor reflexión y en algunas zonas puntos de hiperreflectancia rodeados de un halo de hiporreflexión. Este último signo es característico de lesiones de mayor tamaño y solo se observa en las imágenes con IR (Ly et al., 2016).

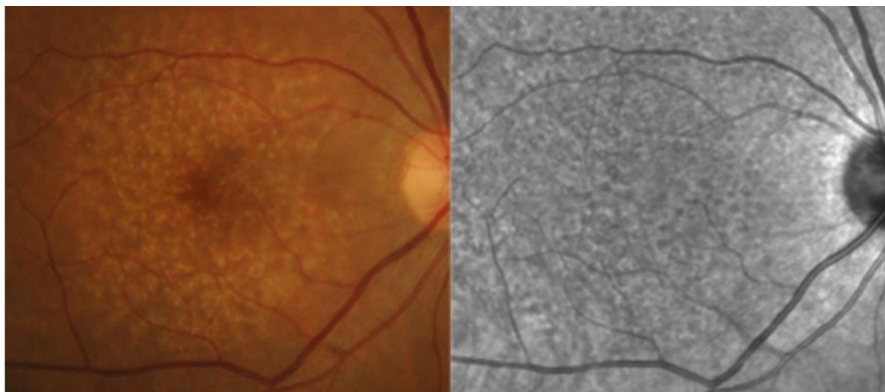


Figura 20. Comparación de dos imágenes de un mismo fondo de ojo con pseudodrusas punteadas. Imagen de la izquierda Fondo de ojo, Color Fundus Photograph (CPF); imagen de la derecha Fondo de ojo utilizando Infrarrojo (Ly et al., 2016).

Según el estudio realizado por Suzuki et al (Suzuki et al., 2014) se detectaron más pseudodrusas con imágenes de IR-SLO que con imágenes a color del fondo del ojo, 115 ojos (87,1%) con IR-SLO frente a 101 ojos (76,5%) con imágenes a color de un total de 132 ojos examinados.

Mediante este estudio se distinguieron tres tipos de pseudodrusas: pseudodrusas en forma de punto (“dot”), pseudodrusas en forma de cinta (forma globular) y pseudodrusas periféricas. Las pseudodrusas en forma de punto fueron detectadas principalmente por las imágenes IR-SLO (hiporreflectivas) y son el tipo más habitual de RPD. Las que tienen forma de cinta fueron apreciables principalmente por las imágenes a color, pero se encuentran en menor medida que las de punto (en 53 ojos las de cinta y en 127 ojos las de punto). Por último, en 8 ojos se encontraron fuera de la red ETDRS

(fuera de la fovea) pseudodrusas periféricas. Este último tipo fue distinguido en la misma medida por imágenes a color que por IR-SLO. Mediante Infrarrojo estas pseudodrusas aparecen como hiperreflectivas, es decir, al contrario que las anteriores. Por ello, no se debe confundir con las drusas convencionales que aparecen en esta zona periférica, que reflejan en menor medida la luz infrarroja que le llega.

En general y gracias a las imágenes obtenidas con IR-SLO, se diferencian en mayor medida las pseudodrusas reticulares más habituales, en comparación con otras técnicas de imagen con el CPF (fotografía a color del fondo de ojo).

En la Figura 21 se muestra una imagen de un fondo de ojo utilizando IR y abajo la OCT correspondiente a ese mismo ojo. Se aprecia una hiperreflexión característica de las pseudodrusas periféricas. Estas pseudodrusas se representan también en la OCT de abajo (flecha azul).

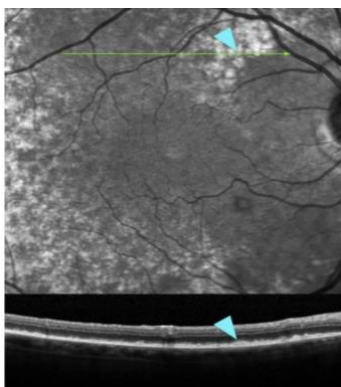


Figura 21. Imagen con IR-SLO de un fondo de ojo con pseudodrusas periféricas (flecha azul) y OCT correspondiente. Imagen de arriba Fondo de ojo con IR-SLO; imagen de abajo OCT de ese mismo ojo (Suzuki et al., 2014).

Gracias al método con Infrarrojo se detectan este tipo característico de pseudodrusas, que no deben confundirse con drusas grandes, que son de menor tamaño y con la atrofia geográfica, que suele disponerse en la zona foveal.

5.2.2 Infrarrojo en DMAE neovascular

Gracias a la obtención de la imagen con oftalmoscopio de láser de barrido (SLO) utilizando Infrarrojo, se puede observar con mucha precisión la NVC, que es el principal

signo de la DMAE neovascular (Ly et al., 2016) (Ravera et al., 2017). Este signo puede ir acompañado de un desprendimiento del epitelio pigmentario.

La NVC clásica se presenta con un núcleo oscuro rodeado de un anillo de hiperreflexión que hace de frontera de la neovascularización. Ese núcleo oscuro hace referencia a la vascularización, ya que la sangre absorbe la luz y no la refleja. El anillo puede hacer referencia al mayor contenido de fibrina en el borde de la lesión. Este borde puede aparecer cerrado como un círculo o en forma de herradura. (Ly et al., 2016)

En la Tabla 2 se refleja un estudio reciente (Ravera et al., 2017) en el que se comparan las distintas técnicas de imagen según los valores del coeficiente de Kappa de Cohen. Los valores obtenidos se reflejan en la siguiente tabla:

Tabla 2. Concordancia en las diferentes técnicas de imagen expresadas con el coeficiente de Kappa de Cohen (Ravera et al., 2017).

	Intention to Treat		CNV Type	
	Intraobserver Agreement	Interobserver Agreement	Intraobserver Agreement	Interobserver Agreement
FA	0.59 (0.36–0.81)	0.25 (0.01 to 0.49)	0.69 (0.5–0.88)	0.43 (0.25–0.61)
ICGA	0.53 (0.28–0.79)	0.23 (–0.02 to –0.48)	0.74 (0.46–1)	0.46 (0.14–0.79)
SD-OCT	1 (1–1)	0.88 (0.75 to 1)	0.55 (0.41–0.69)	0.63 (0.47–0.78)
IR	0.69 (0.49–0.89)	0.61 (0.39 to 0.82)	Not evaluable	Not evaluable
FAF	0.45 (0.2–0.7)	0.37 (0.12 to 0.62)	Not evaluable	Not evaluable
ALL	0.92 (0.82–1)	0.77 (0.59 to 0.94)	0.84 (0.73–0.96)	0.69 (0.54–0.85)

ALL, multiimaging.

FA = Angiografía con fluoresceína

FAF = Autofluorescencia de fondo

ICGA = Angiografía con verde indocianina

ALL = Todo (multi-imagen)

SD-OCT = Tomografía de Coherencia Óptica de dominio espectral

IR = Infrarrojo

En la columna de la izquierda se expresa la intención para tratar la NVC (neovascularización coroidea o CNV) y en la de la derecha la capacidad para determinar el subtipo de NVC. Estableciendo los valores k (coeficiente de Kappa de Cohen) como: <0.20 = muy pobre; 0.20–0.39 = pobre; 0.40–0.59 = moderado; 0.60–0.79 = bueno; 0.80–1.00 = perfecto.

Los valores más altos de intención para tratar la NVC tanto en los de intraobservador como los de interobservador son los de SD-OCT (1 y 0.88 respectivamente) seguidos de los de IR (0.69 y 0,61 respectivamente), sin contar las de todas las técnicas (All), que evidentemente es muy superior. Sin embargo en la tabla para determinar el subtipo de

NVC, los valores más altos en relación al intraobservador son los de FA e ICGA (0.69 y 0.74, respectivamente).

El método más reproducible para definir la actividad de la NVC es el de SD-OCT seguido del método de imagen con IR, ya que detectan con precisión la presencia de fluidos (sangre) en la retina. Sin embargo, para determinar los subtipos de CNV no resultan unos métodos tan reproducibles como lo son la ICGA y FA (Ravera et al., 2017).

En la Figura siguiente, la número 22, se muestran dos imágenes de un mismo Fondo de ojo con neovascularización coroidea clásica. En la imagen de la derecha (Infrarrojo) se observa un centro oscuro rodeado de un halo de hiperreflectividad a su alrededor en forma de herradura. Mientras, en la imagen de la izquierda (a color) se observa la neovascularización, pero con menor definición. Con la técnica con Infrarrojo es más apreciable, gracias al halo que la rodea, en comparación con la fotografía a color.

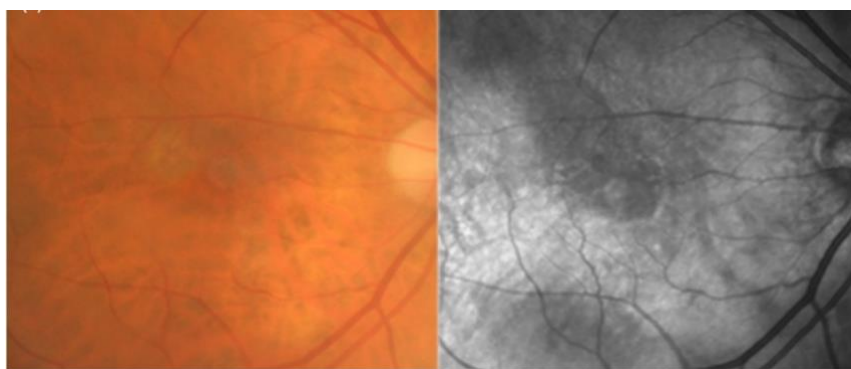


Figura 22. Dos imágenes (CPF y con IR) de un mismo fondo de ojo con NVC clásica. Imagen izquierda Fondo de ojo, Color Fundus Photograph (CPF); imagen derecha Fondo de ojo con IR (Ly et al., 2016).

Con la utilización del Infrarrojo y de SD-OCT se puede observar NVC ocultas sin desprendimiento del epitelio (Ly et al., 2016) (Ravera et al., 2017). En las imágenes con IR aparecen zonas de hiperreflectividad dispersas, de aspecto dentado y con fronteras indefinidas.

Los casos de NVC con desprendimiento del EPR, al igual que la NVC clásica, la lesión se observa con un centro oscuro rodeado de una ligera hiperreflectividad. La diferencia es que este borde tiene forma oval (Ly et al., 2016). Este desprendimiento del EPR puede ir acompañado de una acumulación de material seroso.

En la Figura 23 se compara un mismo fondo de ojo con Infrarrojo Cercano (NIR) y con una tomografía de coherencia óptica (OCT). En la imagen A (NIR) se aprecia en la zona foveal con una marcada hiporreflectividad con forma ovalada que hace referencia a una NVC junto con un desprendimiento del EPR. La línea verde hace referencia a la zona macular analizada posteriormente en la imagen B.

En la imagen B se muestra la OCT de ese mismo fondo de ojo en la que se observa la separación del EPR. La flecha amarilla indica la neovascularización y la protrusión observada hace referencia a la acumulación de material seroso.

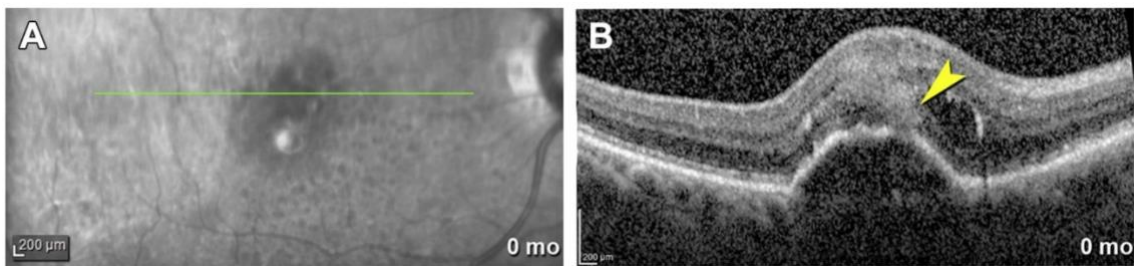


Figura 23. Comparación de dos imágenes del mismo fondo de ojo con NVC y material seroso. (A) Fondo de ojo con Infrarrojo cercano (NIR); (B) OCT de ese mismo ojo (Li et al., 2017).

Según Bastian et al., el aumento de la reflectancia en áreas de desprendimiento del EPR en pacientes con DMAE supone un signo negativo. Esto se debe a que un gran porcentaje de estos pacientes (87%) sufren posteriormente un desgarro del EPR (Bastian et al., 2013).

En fases más tardías de la DMAE neovascular (edema macular y fibrosis), el edema macular cistoide aparece con forma redonda o sutilmente oval y con bajo contraste que se puede irradiar desde el centro de la fóvea hacia fuera. Gracias a las imágenes obtenidas emitiendo luz infrarroja se pueden observar estos edemas con mayor exactitud (Ly et al., 2016) (Yamamoto et al., 2008). Esto es debido a que la radiación infrarroja tiene una longitud de onda mayor y por lo tanto tiene mayor facilidad para atravesar estructuras hasta llegar a la retina (Elsner et al., 1996). Las cicatrices o fibrosis intensas aparecen con una gran hiperreflectividad con zonas cercanas más oscuras (Ly et al., 2016).

En la Figura 24, en la que se muestra el mismo fondo de ojo patológico de una mujer de 75 años, en la imagen de la izquierda (fotografía a color del fondo de ojo) se observa

una cicatriz disciforme (zona amarilla) junto con una zona extensa hemorrágica subretinal. En la imagen de la derecha (realizada con SLO- IR con abertura lateral) se observa la zona encuadrada de la imagen a color. Se puede ver la extensa cicatriz disciforme (zona hiperreflectiva y más clara), la zona hemorrágica (zona hiporreflectiva y oscura) y también edemas maculares cistoides en el centro de la imagen (Yamamoto et al., 2008).

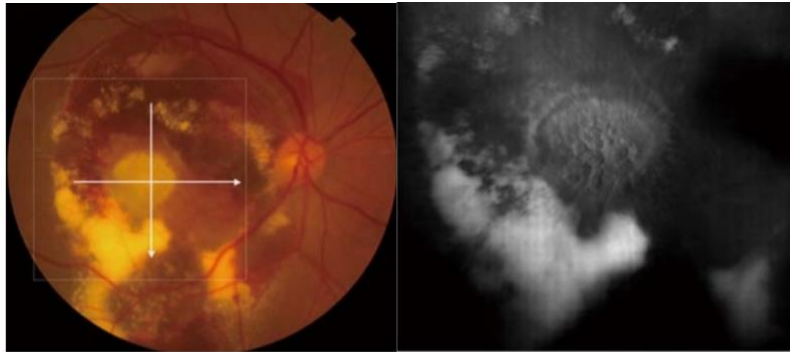


Figura 24. Dos imágenes de un mismo fondo de ojo de una mujer de 75 años. A la izquierda se observa la fotografía a color y a la derecha la imagen realizada con Infrarrojo con abertura lateral (Yamamoto et al., 2008).

6. Conclusiones

El uso de Infrarrojo junto con el Oftalmoscopio de Láser de Barrido (SLO) como técnica de imagen para estudiar el fondo de ojo con degeneración macular asociada a la edad (DMAE) tiene ventajas frente a otras técnicas, como la fotografía a color (CPF), ya que gracias a la longitud de onda infrarroja, ésta penetra con mayor facilidad en los tejidos y podemos obtener información de capas retinianas más profundas.

En términos generales, los signos clínicos de la DMAE que se aprecian con mayor calidad en comparación con otras técnicas de imagen son las drusas, las pseudodrusas reticulares y las lesiones edematosas maculares.

Con respecto a los demás signos que se atribuyen a la DMAE, como es la Atrofia Geográfica (AG) y la Neovascularización Coroidea (NVC), existen métodos aún más precisos con los que se obtienen imágenes de mayor calidad, como son los sistemas de Tomografía de Coherencia Óptica (OCT). Estos sistemas muestran con bastante precisión la zona atrófica y neovascular, si ésta afecta o no a la fóvea y su posible

progresión y capacidad para tratarla. Sin embargo, estos signos no son observados con especial diferencia con los sistemas de OCT en relación con el método de Infrarrojo. Esta pequeña diferencia se refleja en los datos de los estudios contenidos en esta Memoria y muestran que con la técnica de la luz infrarroja se pueden obtener unos resultados aceptables con respecto a la Atrofia Geográfica y la Neovascularización Coroidea. Debido a ello, se puede considerar que con la luz infrarroja se puede conseguir un diagnóstico adecuado de la DMAE neovascular y de la fase tardía de la DMAE seca.

La técnica de imagen por Infrarrojo podría ser utilizada junto con otras técnicas complementarias, para un diagnóstico más exacto de la enfermedad, como la técnica de Autofluorescencia de Fondo con luz azul (FAF). También se podría utilizar tras haber llevado a cabo una Tomografía de Coherencia Óptica (OCT).

Como conclusión final se puede atribuir a la técnica de imagen por Infrarrojo un papel importante en el estudio de la DMAE debido a que es una técnica no invasiva, no necesita dilatación pupilar y gracias a ella se consigue distinguir signos clínicos importantes para un diagnóstico global más preciso y, consecuentemente, un posible tratamiento más adecuado para cada paciente. Aun así se deben continuar las investigaciones sobre esta técnica innovadora para el estudio de todos los signos característicos de la DMAE que contribuirán, sin duda, a controlar esta enfermedad.

7. Bibliografía

- Bressler S, Bressler N, Sarks S, Sarks J. Degeneración macular asociada a la edad: DMAE no neovascular inicial, DMAE intermedia y atrofia geográfica. En: Ryan S, Hinton D, Schachat A, Wilkinson C. Ryan Retina. 4º ed. Madrid: Marbán; 2009. p. 933-964.
- Bressler N, Bressler S, Fine S. Degeneración macular asociada a la edad exudativa (neovascular). En: Ryan S, Hinton D, Schachat A, Wilkinson C. Ryan Retina. 4ª ed. Madrid: Marbán; 2009. p. 965-1002.
- Bowling. Oftalmología clínica. 8ª ed. Barcelona: Elsevier; 2016.
- Camacho P, Dutra-Medeiros M, Cabral D, Silva R. Outer Retina and Choroidal Thickness in Intermediate Age-Related Macular Degeneration: Reticular Pseudodrusen Findings. Ophthalmic Res. 2017; 1-9.
- Chakravarthy U, Wong T, Fletcher A, Piau E, Evans C, Zlateva G et al. Clinical risk factors for age-related macular degeneration: a systematic review and meta-analysis. BMC Ophthalmology. 2010 10 (31): 1-13.
- Colijn J, Buitendijk G, Prokofyeva E, Alves D, Cachulo M, Khawaja A et al. Prevalence of Age-Related Macular Degeneration in Europe The Past and the Future. Ophthalmology. 2017; 124: 1753-1763.
- De Irazábal F, López-Veiga M, Rodríguez M. Degeneraciones maculares. En: García-Feijóo J, Pablo-Júlvez L. Manual de Oftalmología. Barcelona: Elsevier; 2012. p. 153-160.
- Diniz B, Ribeiro R, Rodger D, Maia M, Sadda S. Drusen detection by confocal aperture-modulated infrared scanning laser ophthalmoscopy. Br J Ophthalmol. 2012; 97: 285-90.
- Elsner A, Burns S, Weiter J, Delori F. Infrared Imaging of Sub-retinal Structures in the Human Ocular Fundus. Vision Res. 1996; 36: 191-205.

- Forte R, Querques G, Querques L, Leveziel N, Benhamou N, Souied E. Multimodal evaluation of foveal sparing in patients with Geographic Atrophy due to Age-Related Macular Degeneration. *Retina, The journal of retinal and vitreous diseases*. 2013; 33: 482-89.
- File:AOSLO setup labeled.png - Wikimedia Commons [Internet]. Abril 2010. [Consultado en Junio de 2019]. Disponible en: https://commons.wikimedia.org/wiki/File:AOSLO_setup_labeled.png
- Finger R, WuZ, Luu C, Kearney F, Ayton L, Lucci L et al. Reticular Pseudodrusen: A Risk Factor for Geographic Atrophy in Fellow Eyes of Individuals with Unilateral Choroidal Neovascularization. *Ophthalmology*. 2014; 121 (6): 1252-56.
- Holz F, Sadda S, Staurenghi G, Lidner M, Bird A, Blodi B et al. Imaging Protocols in Clinical Studies in Advanced Age-Related Macular Degeneration. *American Academy of Ophthalmology*. 2016; 1-15.
- Li M, Dolz-Marco R, Messinger J, Wang L, Feist R, Girkin C et al. Clinicopathologic Correlation of Anti-Vascular Endothelial Growth Factor-Treated Type 3 Neovascularization in Age-Related Macular Degeneration. *Ophthalmology*. 2017; 1-12.
- Ling Wong W, Su X, Li X, Ming Cheung C, Klein R, Cheng C, Yin Wong T. Global prevalence of age-related macular degeneration and disease burden projection for 2020 and 2040: a systematic review and meta-analysis. *The Lancet Global Health*. 2014; 2: 106-116.
- Ly A, Nivison-Smith L, Assaad N, Kallionatis M. Infrared reflectance imaging in age-related macular degeneration. *Ophthalmic Physiol Opt*. 2016; 36: 303-16.
- Mojana F, Brar M, Cheng L, Bartsch D, Freeman W. Long-term SD-OCT/SLO imaging of neuroretina and retinal pigment epithelium after sub-threshold infrared laser treatment of drusen. *Retina*. 2011; 31(2): 235–242.
- Querques G, Querques L, Martinelli D, Massamba N, Coscas G, Soubrane G et al. Pathologic insights from integrated imagins of Reticular Pseudodrusen in Age-related Macular Degeneration. *Retina*. 2011; 31: 518–526.

- Ravera V, Giani A, Pellegrini M, Oldani M, Invernizzi A, Carini E et al. Comparison among different diagnostic methods in the study of type and activity of Choroidal Neovascular in Age-related Macular Degeneration. *Retina*. 2017; 0: 1-7.
- Ramon C, Bscptom M, Cardona G, Bscptom P, Biarnés M, Ferraro L et al. Longitudinal changes in outer nuclear layer thickness in soft drusen and reticular pseudodrusen. *Clin Exp Optom*. 2019; 1-10.
- Sayegh R, Zotter S, Roberts P, Kandula M, Sacu S, Kreil D et al. Polarization-Sensitive Optical Coherence Tomography and Conventional Retinal Imaging Strategies in Assessing Foveal Integrity in Geographic Atrophy. *IOVS*. 2015; 56 (9): 5246-5255.
- Spaide RF. Colocalization of pseudodrusen and subretinal drusenoid deposits using high-density en face spectral domain optical coherence tomography. *Retina*. 2014; 34: 2336–2345.
- Suzuki M, Sato T, Spaide R. Pseudodrusen Subtypes as Delineated by Multimodal Imaging of the Fundus. 2014; 157: 1005-1012.
- Yamamoto M, Akitaka A, Ae T, Mizukami S, Norimi A, Ae M et al. Cystoid macular edema in polypoidal choroidal vasculopathy viewed by a scanning laser ophthalmoscope CME in PCV viewed by SLO. *Int Ophthalmol*; 29: 503–506.